EDIȚIA a II-a

TRATAT DE CHIRURGIE

Sub redacția:

Irinel POPESCU

Constantin CIUCE

IV

Oftalmologie

Coordonatori: Cristina VLĂDUȚIU

Dorin CHISELIȚĂ

EDITURA ACADEMIEI ROMÂNE

TRATAT DE CHIRURGIE

Ediția a II-a

Sub redacția:

Irinel POPESCU
Constantin CIUCE

Vol. IV

OFTALMOLOGIE

Coordonatori: **Cristina VLĂDUȚIU**
Dorin CHISELIȚĂ

Scanned with OKEN Scanner

Copyright © Editura Academiei Române, 2013
Toate drepturile asupra acestei ediții sunt rezervate editurii.

EDITURA ACADEMIEI ROMÂNE
Calea 13 Septembrie, nr. 13, sector 5
050 711, București, România
Tel.: 4021-318 81 06, 4021-318 81 46
Fax: 4021-318 24 44
E-mail: edacad@ear.ro
Adresa web: www.ear.ro

Referenți științifici: Dr. Claudia ȘTEFĂNUȚ, medic primar oftalmolog
Dr. Sorin MACARIE, șef lucrări, medic primar oftalmolog

Descrierea CIP a Bibliotecii Naționale a României
Tratat de chirurgie / sub red. Irinel Popescu, Constantin Ciuce. – Ed. a 2-a.
- București : Editura Academiei Române, 2012 -
vol.
ISBN 978-973-27-2185-8
Vol. 4: Oftalmologie / Cristina Vlăduțiu, Dorin Chiseliță (coord.). -
2013. - ISBN 978-973-27-2309-8

I. Popescu, Irinel (coord.)
II. Ciuce, Constantin (coord.)
III. Vlăduțiu, Cristina (coord.)
IV. Chiseliță, Dorin (coord.)

616-089

Redactor: Doina ARGEȘANU
Tehnoredactor: Daniela FLORESCU
Coperta: Mariana ȘERBĂNESCU

Bun de tipar: 18.10.2013. Format: 8/61 × 86.
Coli de tipar: 70
C.Z. pentru biblioteci mari: 616 – 089 (021) = 59
C.Z. pentru biblioteci mici: 61

Scanned with OKEN Scanner

AUTORI

Ingrid Mirela Antohi

Asistent universitar, doctor în medicină. Clinica Oftalmologică I, Universitatea de Medicină şi Farmacie „Grigore T. Popa" Iaşi

Ciprian Danielescu

Asistent universitar, doctor în medicină. Clinica Oftalmologică I, Universitatea de Medicină şi Farmacie „Grigore T. Popa" Iaşi

Daniel Constantin Brănişteanu

Şef de lucrări doctor în medicină. Clinica Oftalmologică I, Universitatea de Medicină şi Farmacie „Grigore T. Popa" Iaşi

Alina Cantemir

Medic specialist. Clinica „Oftaprof" Iaşi

Dorin Chiseliță

Profesor universitar, doctor în medicină. Clinica Oftalmologică I, Universitatea de Medicină şi Farmacie „Grigore T. Popa" Iaşi

Crenguța Ioana Feraru

Asistent universitar, doctor în medicină. Clinica Oftalmologică I, Universitatea de Medicină şi Farmacie „Grigore T. Popa" Iaşi

Dănuț Costin

Profesor universitar, doctor în medicină. Clinica Oftalmologică II, Universitatea de Medicină şi Farmacie „Grigore T. Popa" Iaşi

Valeria Coviltir

Şef de lucrări, doctor în medicină. Spitalul Clinic de Urgenţe Oftalmologice, Universitatea de Medicină şi Farmacie „Carol Davila" Bucureşti

Mihai Pop

Profesor universitar, doctor în medicină. Spitalul Clinic de Urgenţe Oftalmologice, Universitatea de Medicină şi Farmacie „Carol Davila" Bucureşti

Vasile Potop

Conferenţiar universitar, doctor în medicină. Spitalul Clinic de Urgenţe Oftalmologice, Universitatea de Medicină şi Farmacie „Carol Davila" Bucureşti

Cătălina Corbu

Conferenţiar universitar, doctor în medicină. Spitalul Clinic de Urgenţe Oftalmologice, Universitatea de Medicină şi Farmacie „Carol Davila" Bucureşti

Călin Tătaru

Şef de lucrări, doctor în medicină. Spitalul Clinic de Urgenţe Oftalmologice, Universitatea de Medicină şi Farmacie „Carol Davila" Bucureşti

Florin Baltă

Şef de lucrări, doctor în medicină. Spitalul Clinic de Urgenţe Oftalmologice, Universitatea de Medicină şi Farmacie „Carol Davila" Bucureşti

Monica Pop

Profesor universitar, doctor în medicină. Spitalul Clinic de Urgenţe Oftalmologice, Universitatea de Medicină şi Farmacie „Carol Davila" Bucureşti

Maria Cristina Moglis

Medic rezident. Spitalul Clinic de Urgenţe Oftalmologice, Universitatea de Medicină şi Farmacie „Carol Davila" Bucureşti

Mihai Adrian Păsărici

Medic rezident. Spitalul Clinic de Urgenţe Oftalmologice, Universitatea de Medicină şi Farmacie „Carol Davila" Bucureşti

Horia Stanca

Asistent universitar, doctor în medicină. Clinica Oftalmologică, Universitatea de Medicină şi Farmacie „Carol Davila" Bucureşti

Anghel Gheorghe

Medic primar, doctor în medicină. Clinica de Oftalmologie, Spitalul Universitar de Urgenţă Militar Central „Dr. Carol Davila" Bucureşti

Scanned with OKEN Scanner

Scanned with OKEN Scanner

Mihai Zemba

Medic primar, doctor în medicină, Clinica de Oftalmologie, Spitalul Universitar de Urgenţă Militar Central „Dr. Carol Davila" Bucureşti

Cornel Ştefan

Medic primar, doctor în medicină. Clinica de Oftalmologie, Spitalul Universitar de Urgenţă Militar Central „Dr. Carol Davila" Bucureşti

Diana Melinte

Medic specialist. Clinica de Oftalmologie, Spitalul Universitar de Urgenţă Militar Central „Dr. Carol Davila" Bucureşti

Liliana Voinea

Profesor universitar, doctor în medicină. Clinica de Oftalmologie, Spitalul Universitar de Urgenţă, Universitatea de Medicină şi Farmacie „Carol Davila" Bucureşti

Daniela Şelaru

Medic primar, doctor în medicină. Clinica de Oftalmologie, Spitalul Universitar de Urgenţă Militar Central „Dr. Carol Davila" Bucureşti

Mircea Filip

Conferenţiar universitar, doctor în medicină. Clinica de Oftalmologie „Ama Optimex" Bucureşti

Cristina Stan

Conferenţiar universitar, doctor în medicină. Clinica de Oftalmologie, Spitalul Clinic Judeţean de Urgenţă, Universitatea de Medicină şi Farmacie „Iuliu Haţieganu" Cluj-Napoca

Cristina Nicula

Conferenţiar universitar, doctor în medicină. Clinica de Oftalmologie, Spitalul Clinic Judeţean de Urgenţă, Universitatea de Medicină şi Farmacie „Iuliu Hateganu" Cluj-Napoca

Cristina Vlăduţiu

Profesor universitar, doctor în medicină. Clinica de Oftalmologie, Spitalul Clinic Judeţean de Urgenţă, Universitatea de Medicină şi Farmacie „Iuliu Haţieganu" Cluj-Napoca

Simona Ţălu

Conferenţiar universitar, doctor în medicină. Clinica de Oftalmologie, Spitalul Clinic Judeţean de Urgenţă, Universitatea de Medicină şi Farmacie „Iuliu Haţieganu" Cluj-Napoca

Monica Gavriş

Medic primar, doctor în medicină. Spitalul Militar de Urgenţă „Dr. Constantin Papilian" Cluj-Napoca.

Dorin Nicula

Medic primar, doctor în medicină. Clinica „Optilens" Cluj-Napoca

Carmen Mocanu

Conferenţiar universitar, doctor în medicină. Clinica Oftalmologică, Universitatea de Medicină şi Farmacie Craiova

Karin Horvath

Conferenţiar universitar, doctor în medicină. Clinica Oftalmologică, Universitatea de Medicină şi Farmacie Targu Mureş

Adriana Stanilă

Profesor universitar, doctor în medicină. Clinica Oftalmologică, Universitatea de Medicină şi Farmacie „Victor Papilian" Sibiu

Vlad Chercotă

Conferenţiar universitar, doctor în medicină. Clinica Oftalmologică, Universitatea de Medicina şi Farmacie „Victor Babeş" Timişoara

Camelia Margareta Bogdănici

Conferenţiar universitar, doctor în medicină. Clinica Oftalmologică, Spitalul Clinic de Urgenţă „Sf. Spiridon" Iaşi, Universitatea de Medicină şi Farmacie „Gr. T. Popa" Iaşi

Ion Cijevschi

Conferenţiar universitar, doctor în medicină. Spitalul Universitar CFR Iaşi, Universitatea de Medicină şi Farmacie „Gr. T. Popa" Iaşi

Valeriu Rusu

Medic primar, doctor în medicină. Clinica Oftalmologică, Spitalul Clinic de Urgenţă „Sf. Spiridon" Iaşi

Daniela Eleonora Cioplean

Medic primar oftalmolog. Clinica Oftalmologică „Oftaprof" Bucureşti

Luminiţa Anamaria Teodorescu

Medic primar oftalmolog. Clinica Medicală „Oftalmix" SOP Bucureşti

Speranța Schmitzer

Șef lucrări doctor în medicină. Spitalul Clinic de Urgențe Oftalmologice București, Universitatea de Medicină și Farmacie „Carol Davila" București

Ovidiu Ciprian Samoilă

Asistent universitar, doctorand. Clinica Oftalmologică, Spitalul Clinic Județean de Urgență, Universitatea de Medicină și Farmacie „Iuliu Hațieganu" Cluj-Napoca

Scanned with OKEN Scanner

Scanned with OKEN Scanner

CUVÂNT-ÎNAINTE

Succesul ediției precedente (Irinel Popescu – sub redacția *Tratat de Chirurgie*, Editura Academiei Române 2007–2009) ne-a determinat să reînnoim eforturile de a prezenta celor interesați ultimele noutăți în domeniul chirurgiei. Rezultatul este o nouă ediție, programată să apară, la fel ca și cea precedentă, în mai multe volume pe parcursul următorilor ani.

Intervalul de 5 ani scurs între cele două ediții este în acord cu ritmul în care acumularea noutăților în medicină, obligă la un efort de sinteză.

Față de ediția precedentă, munca de coordonare a fost asumată de doi redactori, reprezentând Centrele universitare din București și Cluj-Napoca.

Au fost introduse două volume noi, dedicate otorinolaringologiei și oftalmologiei, discipline chirurgicale care au lipsit din edițiile precedente. Includerea lor în actuala ediție acoperă un gol care era resimțit.

Ca și în edițiile precedente este sintetizată în primul rând experiența românească, la care se adaugă, desigur, noutățile apărute pe plan internațional, unele deja aplicate și la noi în țară, altele în curs de a fi introduse.

Într-un domeniu dinamic și în permanentă schimbare, *Tratatul* se adresează medicilor rezidenți, aflați în plin proces de formare profesională și, în egală măsură și tinerilor specialiști, care doresc să-și continue pregătirea din rezidențiat și să rămână în contact cu ultimele noutăți din domeniul disciplinei în care lucrează. În plus, *Tratatul de chirurgie* va fi util tuturor colegilor care știu că în medicină trebuie să înveți toată viața și că procesul de informare profesională nu se oprește niciodată.

În efortul pe care l-am întreprins am avut alături de noi pe mulți dintre cei care au participat, în calitate de autori sau redactori de volum și la ediția prececentă și cărora le mulțumim pe această cale.

Mulțumiri speciale se cuvin Editurii Academiei Române și Domnului director general Dumitru Radu Popescu, pentru suportul și înțelegerea pe care, la fel ca și la ediția precedentă, ni le-a oferit cu multă generozitate. Doamnei Doina Argeșanu, colectivului tehnoredacțional, pentru abnegația și profesionalismul desăvârșit. Lui Dan Cojocaru, a cărui participare a asigurat continuitatea aspectului grafic.

Prof. dr. Irinel Popescu
Prof. dr. Constantin Ciuce

Scanned with OKEN Scanner

PREFAȚĂ

Volumul de față reprezintă parte integrantă a tratatului românesc de chirurgie, proiect de mare anvergură ştiinţifică şi profesională, de o complexitate greu de anticipat şi a cărui reuşită face cinste întregului corp al chirurgilor din România.

Abordarea patologiei chirurgicale oftalmologice, în limitele unor rigori prestabilite, a reprezentat un test dificil atât pentru coordonatorii acestui volum cât şi pentru autorii diverselor capitole, test trecut cu succes de întreaga echipă. Construcția unui asemenea volum cu ținte specifice, absolut noi în literatura de specialitate națională a reprezentat o provocare dificilă şi ambițioasă. O altă provocare a fost constituirea colectivului de autori, reprezentativă pentru întreaga comunitate oftalmologică din România, combinație de experiență şi tinerețe, de valoare şi de entuziasm care în ansamblu a depăşit riscurile potențiale generate de heterogenitatea prezentărilor, de interpretarea personală a unei probleme, de selecția bibliografiei. Rolul coordonatorilor acestui volum a constat în armonizarea informațiilor, astfel ca în final, cartea să obțină atributul unui tot unitar logic şi bine construit.

Acest volum abordează o componentă a patologiei oftalmologice inclusă sub termenul generic de patologie chirurgicală. Au fost analizate marea majoritate a bolilor oculare ce au în arsenalul terapeutic şi o componentă chirurgicală. Fiecare capitol include o parte de evaluare diagnostică şi o parte de prezentare a principiilor şi mijloacelor terapeutice cu accent asupra indicațiilor chirurgicale, a intervențiilor cele mai reprezentative, a evoluției şi a monitorizării parcursului post-operator. Autorii au utilizat informațiile cele mai consistente din literatura de specialitate la care au adăugat armonios şi discret experiența personală. De un real ajutor pentru înțelegerea rapidă şi corectă a textului este inserarea unei iconografii (schițe şi fotografii) reprezentative.

Cartea se adresează în primul rând medicilor rezidenți şi medicilor specialişti tineri care doresc să se dedice laturii chirurgicale a oftalmologiei; în al doilea rând acest volum poate fi de un real ajutor medicilor oftalmologi mai experimentați care vor găsi un material coerent, practic şi reactualizat.

Mulțumim tuturor colegilor care au colaborat cu pricepere şi responsabilitate, atribute esențiale în edificarea şi finalizarea acestui proiect necesar şi util oftalmologilor români.

Gânduri de apreciere sunt îndreptate spre coordonatorii acestui tratat național de patologie chirurgicală care ne-au încredințat această misiune dificilă şi ne-au oferit suportul ori de câte ori a fost necesar.

Suntem recunoscători echipei tehnice care a depus eforturi considerabile. Fără ajutorul ei, tipărirea acestei cărți nu ar fi fost posibilă.

Prof. Dr. Cristina Vlăduțiu
Prof. Dr. Dorin Chiseliță

CUPRINS

Capitolul 1
ANESTEZIA ÎN OFTALMOLOGIE (*Crenguța Ioana Feraru*) 17

Capitolul 2
CORNEEA 28
Opacități corneene congenitale: Anomalia Peters, sclerocorneea parțială, sclerocorneea (*Mihai Zemba*) ... 28
Distrofii și degenerescențe corneene (*Mihai Zemba*) 31
Keratoconusul (*Daniela Șelaru*) 38
Chirurgia patologiei suprafeței oculare: Transplantul limbic, replicarea *in vitro* a celulelor stem limbice, transplantul de membrane mucoase (mucoasa amniotică, mucoasa bucală) (*Dănuț Costin, Ovidiu Samoilă*) 45
Keratectomia superficială și biopsia corneeană. Tratamentul descemetocelului, al perforației corneene și al edemului corneean (*Adriana Stănilă*) 53
Keratoplastia lamelară și penetrantă (*Mihai Pop*) 58

Capitolul 3
CHIRURGIA REFRACTIVĂ 73
Vicii de refracție – Chirurgia refractivă a corneei (*Dorin Nicula*) 73
Vicii de refracție – Chirurgia cu implante de cristalin artificial pe ochiul fac (*Monica Gavriș*) 92
Chirurgia presbiopiei (*Cătălina Corbu*) 102

Capitolul 4
CRISTALINUL 111
Patologia chirurgicală a cristalinului. Clinica (*Liliana Voinea*) 111
Calculul puterii implantului de cristalin artificial (*Alina Cantemir, Dorin Chiseliță*) 121
Managementul prechirurgical al cataractei (*Dorin Chiseliță*) 125
Facoemulsificarea (*Călin Tătaru*) 127
Complicațiile chirurgiei cataractei (*Mircea Filip*) 144
Complicațiile chirurgiei segmentului anterior (Ce beneficiază de chirurgie vitreoretiniană) (*Florin Baltă*) 152
Extracția extracapsulară și extracția intracapsulară (*Vlad Chercotă*) 161
Chirurgia cazurilor complexe (*Dorin Chiseliță*) 168
Ectopii cristaliniene congenitale și dobândite (*Ingrid Antohi*) 176
Cataracta la copil (*Cristina Nicula*) 185
Implantarea de cristalin artificial în absența suportului capsular (*Dorin Chiseliță*) 195

Capitolul 5
GLAUCOMUL 203
Glaucomul – Când și cât este o boală chirurgicală? (*Dorin Chiseliță*) 203
Glaucomul primitiv cu unghi deschis (*Cornel Ștefan, Diana Melinte*) 212
Glaucoame secundare cu unghi deschis (*Vasile Potop*) 228
Glaucomul primitiv cu unghi închis (*Cristina Stan*) 241
Glaucoame secundare cu unghi închis (*Carmen Mocanu*) 253

Scanned with OKEN Scanner

Glaucomul la copil (*Valeria Coviltir, Maria Cristina Mogliş, Mihai Adrian Păsărici*) 263
LASER-ul în tratamentul glaucomului: Lasertrabecùloplastia, iridotomia periferică, iridoplastia (*Gheorghe Anghel*) 273

Capitolul 6
RETINA 279
Decolarea retiniană regmatogenă (*Florin Baltă*) 279
Patologia chirurgicală maculară (*Daniel Brănişteanu*) 294
Boli vasculare retiniene (*Horia Stanca*) 311
Uveitele şi complicaţiile acestora (ce beneficiază de chirurgie vitreoretiniană) (*Simona Ţălu*) 331
Vitrectomia posterioară (*Florin Baltă*) 338
Terapia LASER în bolile retinei (*Horia Stanca*) 349
Injecţii intravitreene (*Simona Ţălu*) 357

Capitolul 7
TUMORI INTRAOCULARE 360
Tumori intraoculare (*Ciprian Danielescu*) 360

Capitolul 8
TRAUMATOLOGIE 373
Traumatismele segmentului anterior (*Karin Horvath*) 373
Traumatismele segmentului posterior (*Daniel Brănişteanu*) 386

Capitolul 9
EVISCERAŢIA ŞI ENUCLEAŢIA GLOBULUI OCULAR 397
Evisceraţia şi enucleaţia globului ocular (*Monica Pop*) 397

Capitolul 10
STRABISMELE 401
Anatomia aparatului oculomotor (*Cristina Vlăduţiu*) 401
Abordarea pacientului strabic (*Cristina Vlăduţiu*) 406
Indicaţia chirurgicală în diferite forme clinice de strabism (*Cristina Vlăduţiu*) 412
Tehnici utilizate în chirurgia strabismului (*Cristina Vlăduţiu*) 425
Suturile ajustabile în tratamentul chirurgical al strabismului (*Daniela Cioplean*) 433
Utilizarea toxinei botulinice în tratamentul strabismului (chemodenervarea cu toxină botulinică) (*Luminiţa Teodorescu*) 439
Nistagmusul (*Luminiţa Teodorescu*) 444
Complicaţiile chirurgiei strabismului (*Camelia Bogdănici*) 449

Capitolul 11
PLEOAPELE 456
Anatomia pleoapelor (*Valeriu Rusu*) 456
Entropionul (*Valeriu Rusu*) 460
Ectropionul (*Valeriu Rusu*) 468
Chirurgia ptozei palpebrale (*Speranţa Schmitzer*) 476
Chirurgia tumorilor palpebrale (*Speranţa Schmitzer*) 486

Capitolul 12
CONJUNCTIVA 502
Chirurgia tumorilor conjunctivale (*Ovidiu Samoilă*) 502
Pterigionul (*Ovidiu Samoilă*) 508
Acoperirea conjunctivală (*Camelia Bogdănici*) 513

Scanned with OKEN Scanner

Capitolul 13
CĂILE LACRIMALE 518
Anatomia şi fiziologia sistemului lacrimal (*Daniela Cioplean*) 518
Patologia chirurgicală de tip obstructiv a căilor lacrimo-nazale la copil (*Daniela Cioplean*) 522
Obstrucția canalului lacrimo-nazal la adult (*Ion Cijenschi*) 530

Capitolul 14
ORBITA 536
Tumorile orbitale (*Ioan Szabo, Bianca Szabo*) 536

Scanned with OKEN Scanner

Scanned with OKEN Scanner

Capitolul 1
ANESTEZIA ÎN OFTALMOLOGIE

CRENGUȚA IOANA FERARU

CONSIDERAȚII GENERALE

Scopul anesteziei este să transforme o experiență dureroasă, neplăcută şi cu potențial anxiogen într-una tolerabilă şi confortabilă pentru pacient. Înțelegerea modalității de efectuare a unei anestezii eficiente în oftalmologie porneşte de la cunoaşterea reperelor anatomice care pot să ofere o siguranță relativă a manevrei. Calitatea anesteziei influențează rezultatul actului operator, iar anestezia ideală rezultă din colaborarea pacient–anestezist–chirurg şi trebuie să confere siguranță şi confort pentru toți trei.

Alegerea tehnicii de anestezie pe principiul invazivității şi toxicității minime, respectiv al siguranței maxime reprezintă o provocare. De aceea, extensia actului operator, durata şi complexitatea lui vor fi evaluate riguros înaintea stabilirii oricărui tip de anestezie. Expunerea la o anestezie excesivă poate spori riscul procedurii chirurgicale, fără un beneficiu real pentru pacient. În oftalmologie blocul troncular regional este preferat anesteziei generale datorită rezultatelor bune şi sigure, şi nu în ultimul rând datorită costurilor mai reduse.

DATE DE ANATOMIE CHIRURGICALĂ

Este esențial pentru anestezist să aprecieze tridimensional structurile înainte de executarea manevrei. Alegerea locului optim pentru anestezia regională trebuie să țină cont de nişte repere anatomice clare şi de particularitățile constituționale ale pacientului. Astfel, axul mediosagital al globului ocular corespunde în poziție primară cu axul vizual şi orientează poziționarea acului în raport cu conul muscular. Cu globul în poziție primară, nervul optic este situat în întregime în partea nazală a planului mediosagital [1]. Teaca durală a nervului optic fuzează anterior cu sclera şi posterior cu periorbita la nivelul foramenului optic. Lichidul cerebrospinal circulă liber în jurul durei mater şi este în corespondență directă cu spațiul subarahnoidian.

Fibrele motorii din nervii cranieni care deservesc cei patru muşchi drepți şi oblicul inferior întră în corpul muscular în interiorul conului muscular, excepție fac fibrele trohlearului pentru oblicul superior care pătrund în corpul muscular prin marginea superolaterală, extraconal. Această diferență anatomică explică întârzierea obținerii akineziei concomitent pentru toți muşchii în urma infiltrării de anestezic intraconal (figurile 1.1, 1.2).

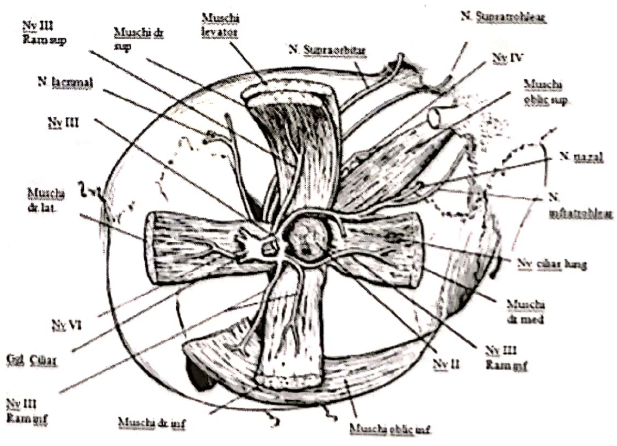

Figura 1.1. Inervația orbitei şi a muşchilor extrinseci ai globului ocular.

Vasele mari ale orbitei cu potențial înalt hemoragic sunt localizate în ultimii 1,5 cm ai orbitei posterioare, împreună cu nervul optic şi originea conului muscular, de aceea acul în timpul anesteziei ar trebui să evite această zonă. În acest context se recomandă

celelalte trei zone relativ avasculare ale orbitei anterioare şi medii: inferotemporal, superotemporal (plan sagital, tangent la limbul sclerocornean lateral, în apropierea plafonului orbitar la 3 cm în profunzime) şi medial (se introduce acul în punctul medial extrem al cantusului medial, spre capătul fisurii palpebrale, nazal de caruncul). Se va evita cadranul superomedial datorită prezenţei la acest nivel a ramificaţiilor terminale din artera oftalmică, cercului vascular anastomotic între vena angulară facială şi vena superioară oftalmică [2] (figura 1.3).

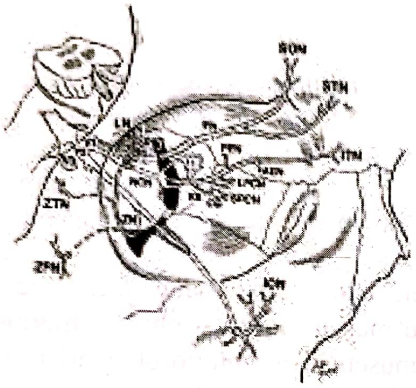

Figura 1.2. Distribuţia nervului trigemen în orbită (FN – nerv frontal; SON – nerv supraorbitar; STN – nerv supratrohlear; LN – nerv lacrimal; ZTN – nerv zigomaticotemporal; ZFN – nerv zigomaticofacial; ZN – nerv zigomatic; NCN – nerv nazociliar; SB – ram senzitiv al ggl. ciliar; SPCN – nervi ciliari posteriori scurti; LPCN – nervi ciliari posteriori lungi; PEN – nerv posterior etmoidal; AEN – nerv anterior etmoidal; ITN – nerv infratrohlear; ION – nerv infraorbital).

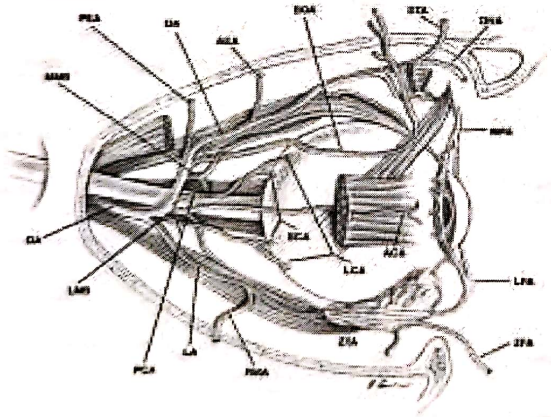

Figura 1.3. Distribuţia şi ramurile arterei oftalmice în orbită (AEA – a. etmoidală ant; ANA – a. ciliară ant; DNA – a. dorsala nazală; LA – a. lacrimală; LCA – a. ciliare lungi; LMB – ramura musculară laterală; LPA – a. palpebrala lateral; MMB – ramuri musculare mediale; MPA – a. palpebrală medială; OA – a. oftalmică; PCA – a. ciliare posterioare; PEA – a. posterioară etmoidală; RMA – a. recurentă meningee mijlocie; SCA – a. ciliare scurte; SOA – a. supraorbitală; STA – a. temporală superficială; ZFA – a. zigomaticofacială; ZTA – a. zigomaticotemporala).

ANESTEZIA GENERALĂ

Este de competenţa medicului anestezist şi are **indicaţie** în: intervenţiile chirurgicale la copil, afecţiuni neuropsihiatrice (tulburări psihice, anxietate excesivă, claustrofobie, epilepsie), tulburări de auz şi limbaj, dorinţa pacientului, intervenţii oftalmologice laborioase (traumatisme complexe, chirurgie vitreo-retiniană), chirurgia orbitei, keratoplastii penetrante, chirurgie simultană bilaterală, dacriocistorinostomie, nistagmus, după hematom retrobulbar.

Preoperator după o anamneză riguroasă, medicul anestezist va examina complet pacientul şi va identifica factorii de risc anestezic (vârstă, tip de medicaţie, comorbidităţi, istoric de atopii etc.).

Dintre **avantajele anesteziei generale** *versus* anestezia loco-regională amintim: controlul complet al pacientului (monitorizare cardiocirculatorie, respiratorie), ameliorarea stresului (pre)operator al pacientului, act chirurgical mai confortabil pentru chirurg, eliminarea riscurilor legate de anestezia locală (hematom retrobulbar, durere, perforaţie a globului ocular), poate fi aplicată la orice vârstă, preferabilă pentru chirurgii aflaţi în perioada de deprindere a tehnicilor chirurgicale (curbă de învăţare).

Din punct de vedere al **complicaţiilor**, anestezia generală cauzează mai mult inconveniente sistemice decât locale, totuşi trebuie amintite abraziunile corneene [3], keratopatia de expunere, retinopatia hemoragică şi rar, ischemia retiniană.

Contraindicaţiile absolute [4] ale procedurii cuprind: dezechilibre sistemice grave (HTA malignă, ICC) sau endocrino-metabolice necorectate (diabet zaharat), refuzul pacientului pentru intervenţia chirurgicală, reacţii alergice la inducţia anestezică, afecţiuni/malformaţii ale tractului respirator (boli cronice obstructive pulmonare), istoric de hipertermie malignă, afecţiuni musculare (miastenia gravis, distrofia miotonică), hemoglobinopatii, anemii severe.

Ca şi **contraindicaţii relative** ale anesteziei generale trebuie menţionate: bolile degenerative/ afecţiunile traumatice în zona coloanei cervicale, istoricul de porfirie sangvină, tratamente cu antidepresive (inhibitori de monoaminoxidază) – prelungesc şi intensifică acţiunea substanţelor anestezice, interacţiuni cu medicaţia proprie a pacientului (antiaritmice), tratamente cu anti-coagulante.

Scanned with OKEN Scanner

O atenție deosebită trebuie acordată și pacienților cu sindrom Marfan [5] care asociază anomalii musculo-scheletale și cardiovasculare importante (insuficiențe valvulare, anevrism de aortă, aritmii severe) de aceea riscurile anestezice se pare că depășesc beneficiile, astfel încât pacientul este sfătuit să accepte idea anesteziei locale [6].

SEDAREA

Unii autori o recomandă ca metodă de sine stătătoare sau în combinație cu anestezia regională. Ca și indicație, sedanalgezia este utilizată în cazul chirurgiei necomplicate și de scurtă durată la pacienți vârstnici cu multiple tare organice pentru care anestezia generală este grefată de riscuri majore, în prezența unor bariere lingvistice, la pacienți cu boala Parkinson unde tremorul capului poate fi controlat eficient, pentru anestezia locală incompletă (anestezie potențată) sau în scopul calmării anxietății pacientului până la instalarea efectului anestezic local. Este de preferat să se folosească o sedare/analgezie medie a pacientului astfel încât acesta să rămână cooperant. Se va evita sedarea excesivă, mai ales la vârstnici, datorită creșterii riscului de apnee/aritmii severe în timpul chirurgiei. Remifentanilul (0,1–0,5 g/kg) poate fi o alternativă rezonabilă în acest sens [7].

ANESTEZIA REGIONALĂ

Agenții anestezici locali au efect nonpolarizant prin inducerea unui blocaj membranar al fluxului de ioni în elementele nervoase [8].

Clasificarea substanțelor anestezice cuprinde: **aminoesteri** (procaină, novocaină, oxibuprocaină, tetracaină, fenicaină, pentacaină), **aminoamide** (bupivacaină, marcaină, lidocaină, xilocaină, mepivacaină), **derivați fenitinici** (phenicaină), **derivați quinolonici** (dibucaină).

Alegerea anesteziculuí depinde de tipul intervenției chirurgicale, durata intensitatea durerii intra-/post-operatorii, aspectele particulare ale cazului. De exemplu, Lidocaină 2% (5–10 ml) va asigura o anestezie pentru aproximativ 90 minute. Combinațiile Lidocaină (2%) + Bupivacaină (0,75%) sau Prilocaină (3%) + Fenilpresină sunt printre cele mai utilizate. Hialuronidaza poate îmbunătăți difuzia anesteziceloг. Unii anestezişti recomandă folosirea Epinefrinei (1: 200 000) pentru efectul său hemostatic vasoconstrictor și prelungirea duratei anesteziei [2].

Literatura de specialitate descrie deopotrivă **contraindicațiile absolute** (refuzul pacientului, alergie locală la substanța anestezică, infecție/inflamație orbitară) și **relative** în anestezia regională (vârsta sub 15 ani, pacienți cu miopie înaltă/degenerativă, proceduri cu durată peste 90 minute – chirurgie vitreoretiniană/orbitară, tuse necontrolată, tremor sau anomalii convulsive, tulburări neuropsihice, anxietate excesivă/claustrofobie, barieră comunicațională – lingvistică, surditate, tulburări de coagulare – cu excepția tulburărilor minore, glob perforat – traumatism, poziționare în clinostatism imposibilă/dificilă, buckling scleral în antecedente sau leziuni ocupante de spațiu – tumori [9].

ANESTEZIA INJECTABILĂ

Anestezia regională în oftalmologie reprezintă unica manevră oarbă, grefată de o rată relativ mare a complicațiilor (2,6% sistemice și 0,9% locale) [10]. Scopul anesteziei loco-regionale este de a obține temporar akinezia și abolirea sensibilității pacientului în vederea unui confort pre-/intra-/post-operator atât pentru chirurg, cât și pentru pacient. Alegerea optimă se face ținând cont de tehnica cea mai puțin invazivă, respectiv cea mai sigură și eficientă. Extensia, durata și complexitatea actului chirurgical impune la rându-i un anume tip de anestezie.

Folosirea unui singur tip de anestezie regională sau substanță anestezică pentru toate intervențiile chirurgicale nu este judicioasă, ci trebuie evaluat fiecare caz în parte și acționat individual.

Manevra presupune introducerea cu ajutorul unui ac ascuțit, a unei substanțe anestezice sub denumirea generică de bloc orbito-regional. Există mai multe lungimi disponibile pentru acele de anestezie (16–50 mm), dar dimensiunile peste 25 mm sunt asociate cu un risc crescut de lezare a nervului optic, deși acele scurte nu elimină această complicație.

Planificarea minuțioasă a manevrei reduce mult din complicațiile aferente. Se vor evalua complet pacienții (examen fizic general, examene complementare de laborator) în vederea stabilirii riscului anestezic (comorbidități, dezechilibre endocrino-

Scanned with OKEN Scanner

metabolice, medicație sistemică ce poate interfera cu efectul/metabolizarea anestezicelor etc.).

O atenție deosebită trebuie acordată pacienților aflați sub tratament cronic cu anticoagulante/ antiagregante plachetare.

Tipuri de anestezie regională: tronculară (blocaj al trunchiurilor nervoase), prin infiltrație directă sau intracamerulară (intraoculară).

- Bloc retrobulbar (intraconal)
- Bloc peribulbar (extra-/periconal)
- Bloc parabulbar (subtenonian, episcleral)
- Bloc facial
- Infiltrație directă.

- **Blocul retrobulbar (intraconal)** constă în injectarea anestezicului în spatele globului ocular, în interiorul conului muscular. Cu privirea pacientului în poziție primară, se introduce acul transconjunctival sau transcutanat în cadranul inferotemporal al orbitei, la joncțiunea între 1/3 laterale cu 2/3 medială a rebordului orbitar, tangent la globul ocular. Traiectul lent al acului este initial sagital, în plan paralel cu planseul orbitar, pentru aproximativ 2 cm; acul ar trebui să penetreze doar grăsimea retrobulbară și septul intermuscular; dacă întâmpină rezistență (nerv optic, mușchi, peretele globului ocular) se retrage ușor și se redirecționează; după depășirea ecuatorului globului ocular, acul se angulează înspre superior și medial pentru a pătrunde în interiorul conului muscular, cu grijă pentru a nu depăși planul mediosagital al globului ocular (figura 1.4). Injectarea anestezicului se face treptat. Difuzia anestezicului este facilitată prin masaj digital sau cu ajutorul balonului Honan care exercită o compresiune extrinsecă a globului ocular de 30–40 mmHg. Akinezia este verificată după 5 minute. Datorită proximității cu structurile neuro-musculare, anestezia și akinezia se obțin mai rapid și prin doze mai mici de anestezic introdus în orbită (2–5 ml). Manevra compresivă se va evita în cazurile pacienților cu glaucom, miopie forte, sindrom de pseudoexfoliere, dezlipire de retină, aritmii cardiace.

- **Blocul peribulbar (extra-/periconal)** constă în administrarea anestezicului în afara conului muscular [11]. Injectarea se face progresiv, multilocular sau în bolus, unilocular în zona peribulbară. Anestezicul intră în orbita anterioară, dar nu pătrunde în interiorul conului muscular. Volumul total introdus este de 6–10 ml [12].

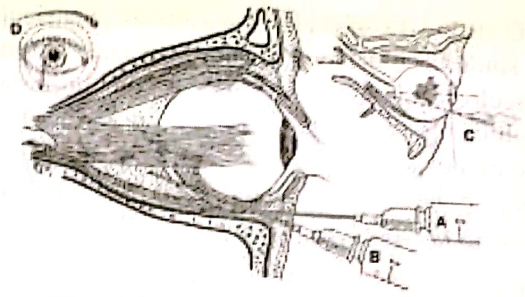

Figura 1.4. Abord inferotemporal transcutanat retrobulbar cu ac drept.

Procedeul clasic include 2 injecții. Prima se face în cadranul inferotemporal, cu acul direcționat ca pentru anestezia retrobulbară, dar angulația supero-internă este mai mică; injecția a doua se face în cadranul superonazal, la intersecția treimii mediale cu 2/3 laterale ale rebordului orbitar (figura 1.5). Câteva tehnici alternative folosesc pentru introducerea acului: cantusul medial, caruncula sau cadranul inferotemporal al orbitei (figurile 1.6, 1.7).

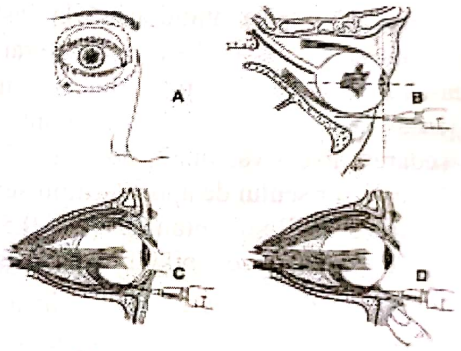

Figura 1.5. Abord peribulbar (inferotemporal și superomedial – carunculă), 2 ace.

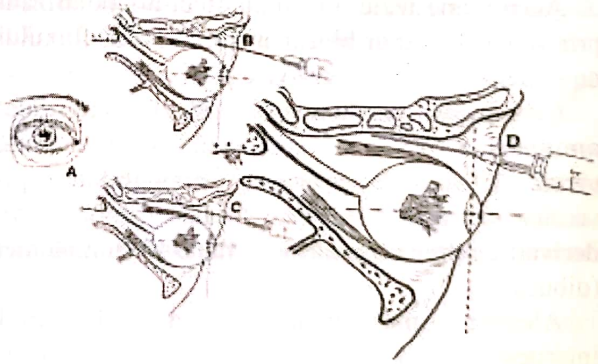

Figura 1.6. Bloc periconal medial. Locul introducerii acului (*) este situat pe peretel medial al caruncului, în unghiul medial extrem al fisurii palpebrale. (A și B). Cu bizoul îndreptat către peretele medial al orbitei, acul avansează în plan transvers, direcționat către linia mediană a craniului. Profunzimea introducerii acului este controlată prin vizualizarea permanentă a joncțiunii ac/ambou. Când amboul atinge planul irisului, pentru un ochi cu ax de 23,5 mm, vârful acului (25 mm) a trecut de ecuator, deci anestezicul se poate injecta în spațiul periconal.

Scanned with OKEN Scanner

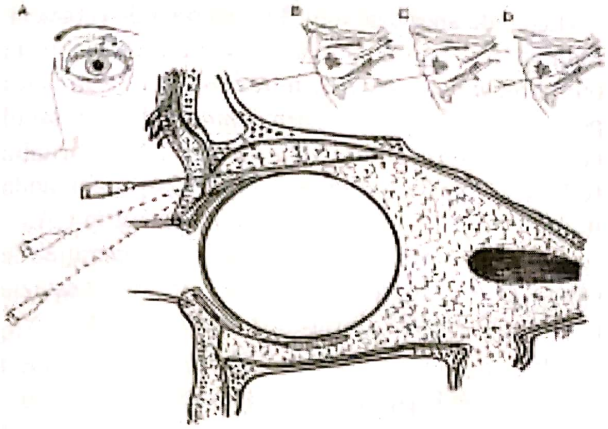

Figura 1.7. Bloc supeotemporal peribulbar. Locul de introducere al acului (*) este la 3 mm lateral de planul sagital al limbului lateral, la nivelul marginii orbitare superioare. Acul este îndreptat în sus către plafonul orbitei (A), cu o componentă medială de aproximativ 5 grade în plan lateral față de dreptul superior/complexul levator (B-D). Vârful acului trece de-a lungul plafonului periorbitei în manieră curviliniară, până când acul este la o profunzime de 25–30 mm, punct în care se poate începe injectarea cu precauție.

Metoda Bloomberg folosește un ac de 2,5 mm, de 25 sau 27 Gauge care pătrunde în profunzime la aproximativ 2 cm, în orbita inferotemporală, direcționat către planșeul orbitar. Akinezia se obține mai lent decât în varianta intraconală, este necesar un volum mai mare, iar post-injectare presiunea intraorbitară este mai mare. Pleoapele pot fi în tensiune datorită volumului mare de anestezic injectat intraorbitar. Se realizează o compresiune a globului ocular aproximativ 8 minute. Efectul anestezic începe să se instaleze după 10–12 minute. De obicei nu mai este necesar blocul facial. Blomberg a raportat o rată de 10–50% de proceduri suplimentare pentru abolirea unor mișcări reziduale [13]. Aceste blocuri au fost făcute în cadranul corespunzător mușchiului neblocat. Acul s-a plasat tangențial cu globul ocular, într-un unghi de 10 grade cu axul optic și s-a suplimentat anestezia.

• **Bloc parabulbar (subtenonian, episcleral).** Particularitățile anatomice ale capsulei Tenon îi conferă multiple avantaje, în sensul stabilirii unei comunicări directe atât anterior cu spațiul subconjunctival (la aproximativ 2 mm de limb), cât și posterior cu teaca durală a nervului optic și implicit cu zona subarahnoidiană. În consecință spațiul subtenonian poate fi accesat cu ușurință prin incizarea conjunctivei la 2–3 mm în spatele limbului. Anestezia și akinezia obținute relativ rapid pot fi explicate prin faptul că în interiorul capsulei Tenon există atât componentă neurosenzitivă cât și motorie a globului ocular (mușchii extrinseci penetrează Tenon-ul la nivel retroecu-atorial). În plus, spațiile de comunicare facilitează difuzia substanțelor antiinflamatoare, anestezice, antiangiogenice para-/retrobulbar [14].

Anestezia parabulbară este o metodă de injectare a unei substanțe anestezice la nivel subtenonian, cu ajutorul unei canule flexibile (*„pin point" anesthesia* – Fukasaku). Se incizează conjunctiva pentru accesarea spațiului subtenonian [15]. Deși incizia poate fi făcută oriunde la nivelul globului ocular, plasarea ei mai către posterior necesită disecția a trei tunici diferite: conjunctiva, capsula Tenon și septul intermuscular. Odată ce spațiul subtenonian este indentificat, o canulă plată de polietilenă (canula de anestezie Greenbaum) [16] este introdusă prin incizia de 0,5 mm, creată cu foarfecele Vannas.

Efectul anesteziei parabulbare este imediat. Nu este necesar un timp de așteptare până la inițierea chirurgiei, deci poate fi efectuată direct în sala de operație sub microscopul operator. Spre deosebire de tehnica peri-/retrobulbară, anestezia episclerală (subtenoniană) nu necesită compresiune la nivelul globului ocular. Studii recente indică faptul că anestezia parabulbară nu creste presiunea intraoculară. În contrast cu anestezia instalată imediat, akinezia apare după 4–5 minute. Discrepanța provine din calibrul mare și mielinizarea axonilor motoneuronilor în comparație cu structura celulelor senzitive [17].

Anestezia subtenoniană oferă un bloc senzorial mai profund decât metoda retrobulbară. Efectul apare prin blocarea originii tuturor ramurilor diviziei oftalmice a trigemenului. Blocul retrobulbar anestezează doar ramura nazociliară, asigurând o anestezie excelentă intraoculară și corneană, dar nu aboleşte sensibilitatea conjunctivei bulbare și tarsale. Soluția o constituie suplimentarea cu anestezie topică (inclusiv intracamerulară) [18]. Astfel, pacientul nu va simți manevrele intraoperatorii și nu va fi deranjat de lumina microscopului.

Este important ca injectarea să fie la distanță de mușchii drepți, pentru evitarea miotoxicității directe a anestezicelor. În timpul intervențiilor cadranul inferior este mai ușor de abordat prin sectorul superior, iar cadranele temporale sunt mai abordabile prin temporal. Dacă rațiunile cosmetice sunt primordiale, deschiderea tenonului se va face prin superior, unde incizia va fi mascată de pleoapa superioară.

Stevens alege incizia în cadranul infero-nazal pentru a evita lezarea venelor vorticoase la introducerea canulei [19].

Scanned with OKEN Scanner

Pentru ochii miopi riscul de anestezie este crescut. Stafiloamele sclerale anterioare şi posterioare amplifică riscul de perforare a globului ocular la anestezia peribulbară, de aceea crearea unui buzunar posterior faţă de limb pentru anestezia parabulbară pare o alegere mai sigură.

Siguranţa anesteziei episclerale depinde de lungimea canulei. Astfel, un studiu recent concluzionează că o canulă mai lungă de 23 mm este însoţită de un potenţial lezional crescut [15].

ANESTEZIA TOPICĂ

Anestezia topică implică instilarea unor substanţe anestezice pe suprafaţa anterioară a globului ocular. Procedura este rapidă, uşor de efectuat, eficientă şi relativ ieftină. Avantajul principal îl constituie evitarea tuturor complicaţiilor legate de injectarea anesteziculuí. Utilizarea variantei topice de anestezie este legată de multiple proceduri oftalmologice, în schimb efectul este limitat de factorul timp, penetrabilitate redusă în cornee, motilitate complet păstrată a globului ocular şi pleoapelor în timpul intervenţiilor chirurgicale. Consecinţa este un pacient mobil şi agitat pe masa de operaţie, aspecte care periclitează siguranţa actului operator şi rezultatul chirurgiei [20].

Concluzia ultimelor studii clinice ar fi limitarea folosirii anesteziei topice la cazurile atent selecţionate, uşoare şi rezervate chirurgilor cu experienţă. Pentru alte tipuri de chirurgie (EEC, de exemplu) unde akinezia este necesară, se va abandona ideea anesteziei topice.

Introducerea **intracamerulară** de anestezice potenţează analgezia dată de anestezia topică. Tehnica presupune injectarea unui volum mic de anestezic local (0,1 ml) în camera anterioară (CA) la începutul chirurgiei. Siguranţa procedurii trebuie pusă în balanţă cu efectul toxic asupra endoteliului cornean. În consecinţă combinaţia anestezie topică şi intracamerulară necesită studii ulterioare pentru confirmarea eficienţei. Viscoanestezia intracamerulară respectă aceste principii prin combinarea hialuronatului de sodiu cu lidocaină 0,5%, 1% sau 1,65% [21].

Instilarea unui gel cu lidocaină *versus* suspensie oftalmică simplă poate spori calitatea anesteziei topice, deşi în acest caz anestezia topică este asociată cu un risc mai mare de endoftalmită acută post-operatorie [22]. Explicaţia cea mai plauzibilă este penetranţa scăzută a antisepticelor către conjunctivă din cauza gelului anestezic.

Legat de anestezia topică în operaţia de cataractă, Fichman [23] propune o anestezie topică potenţată (combinată cu sedare intravenoasă), mai ales pentru momentul injectării implantului în sacul capsular pentru diminuarea durerii date de iritaţia reflexă a corpului ciliar sau Gills [24] recomandă introducerea de lidocaină fără conservant în CA.

Oricum, anestezia topică pentru operaţia de cataractă a devenit metoda preferată de anestezie pentru majoritatea chirurgilor experimentaţi.

BLOCUL FACIAL

- *Tehnica Van Lint* – se introduce acul la 1 cm posterior faţă de intersecţia între linia orizontală dusă prin punctul cel mai de jos al marginii inferioare a orbitei şi linia verticală dusă prin punctul cel mai temporal al marginii laterale a orbitei, aproximativ deasupra porţiunii centrale a osului zigomatic. Acul se introduce după reperele osoase, uşor în interior şi în jos în profunzimea ţesuturilor, urmând marginea orbitei. Anestezicul se injectează lent, parţial, apoi acul se angulează în sus şi în interior pe marginea orbitei.
- *Tehnica O'Brien* – descrie un bloc facial mai proximal, injectarea anesteziculuí se face anterior de tragus, sub porţiunea posterioară a procesului zigomatic, direct deasupra procesului condiloid al mandibulei; se introduce acul până când întâlneşte un stop osos (aproximativ 1 cm în profunzime) şi se injectează în medie 2 ml de anestezic. Tehnica este deosebit de periculoasă deoarece s-au raportat cazuri de paralizie de facial după această manevră.
- *Tehnica Nadbath* creează un bloc complet hemifacial cu akinezie prin blocarea trunchiului principal al nervului la ieşirea din foramenul stilomastoid. Acul (scurt de 25 Gauge) este introdus prin ramura mandibulei, anterior de procesul mastoid. Se indică pacientului să deschidă gura pentru localizarea mai bună a locului de anestezie; este esenţială aspirarea înainte de introducerea anesteziculuí pentru a fi siguri că nu se injectează substanţa direct intravascular.

Principalul dezavantaj al blocurilor faciale este durerea. De obicei este necesară sedanalgezia i.v. înaintea manevrei anestezice. Necesitatea unui bloc troncular facial este cea mai mare în cazul unei anestezii retrobulbare, moderată pentru peribulbară şi nu există pentru parabulbară/ subtenoniană deoarece ultimele două tehnici

Scanned with OKEN Scanner

asigură o anestezie de suprafață excelentă și bună intraoculară.

ANESTEZIA PRIN INFILTRAȚIE

Inervația senzitivă a pleoapelor este asigurată de ramurile mari ale nervului trigemen (oftalmică și maxilară), iar aportul major e din nervul supra- și infraorbitar. Nervul supraorbitar poate fi blocat prin localizarea unei fosete supraorbitare și trecerea acului imediat prin ea, spre septul orbitar. Nu se vor injecta mai mult de 1–2 ml de anestezic. Nervul infraorbital poate fi blocat prin infiltrare locală în jurul foramenului infraorbitar, care este localizat sub rebordul orbitar, aproape coliniar cu foseta supraorbitară (figura 1.2). Blocarea acestor nervi este necesară doar pentru chirurgiile profunde, în rest anestezia se face imediat subcutanat sau subconjunctival pentru blocarea terminațiilor nervoase superficiale. Acul de preferință nu se va introduce profund din cauza riscului de hemoragie. Lignocaina (Xilocaina, Lidocaina) 2% cu adrenalină 1: 200 000 oferă o anestezie excelentă pentru infiltrație. După injectare efectul se instalează în circa 5 minute și durează aproximativ 60 minute. Un amestec volumetric egal de Lignocainǎ și Bupivacainǎ 0,5% prelungește anestezia. Adăugarea de hialuronidază promovează difuzia anesteziculuí, dar crește și rata de absorbție sistemică. Adrenalina 1: 200 000 ameliorează hemostaza. Concentrația 1: 100 000 este mai rapidă, dar are efecte sistemice mai pronunțate. Încălzirea ușoară a anesteziculuí aproape de temperatura corpului reduce disconfortul la injectare [2].

COMPLICAȚIILE ANESTEZIEI OCULARE

Complicațiile anesteziei regionale în oftalmologie pot fi sistemice sau localizate la nivelul orbitei și conținutului ei; pot avea un caracter acut sau întârziat și sunt datorate în principal acului/canulei de anestezie.

COMPLICAȚII SISTEMICE

Complicațiile sistemice amenințătoare de viață care se datorează difuziei anesteziculuí direct în sistemul nervos central. De obicei se produc ca urmare a injectării de anestezic în arborele arterial cu inversarea circulației în artera oftalmică până în artera cerebrală anterioară sau carotida internă. Un volum relativ mic (4 ml) de anestezic poate produce crize comițiale. O injecție subdurală la nivelul tecii nervului optic sau prin foramenul optic poate trimite anestezicul direct în spațiul subarahnoidian. Acest accident poate cauza anestezie cerebrală parțială sau totală. Semnele și simptomele includ confuzie, convulsii, pierderea cunoștinței, stop cardiac sau respirator. Tratamentul simptomatic poate duce la recuperare completă.

Complicațiile sistemice pot include și reacții de tip alergic (în special substanțele anestezice de tip esteric) sau cauzate de injectarea intraarterială de adrenalină, frecvent adăugată în scop hemostatic. Hialuronidaza din cocktail-ul anestezic poate provoca reacții de tip alergic până la șoc anafilactic. De aceea la indivizii cu atopii documentate se va evita folosirea ei. Supradoza de anestezic (volumul maxim injectat > 2 ml/min) sau reacțiile vasovagale trebuie de asemenea menționate.

COMPLICAȚII LEGATE DE MANEVRELE LOCALE DE ANESTEZIE

1. Chemozisul – apare mai frecvent după injecțiile peribulbare, cu cantități mari de anestezic; se remite de obicei cu masaj ușor; rar cauzează probleme intraoperatorii (suturi limbice dificile) sau post-operatorii. Complicația poate fi minimizată prin injectarea lentă a anesteziculuí [25].

2. Echimoza – apare după introducerea acului mai ales prin piele și conjunctivă; se remite spontan [26].

3. Hemoragia retrobulbară – este cea mai frecventă complicație, apare în 0,1–1,7% din cazuri, iar bolile vasculare sau hematologice sunt un factor predispozant important. Clinic crește PIO rapid, cu proptoză și chemozis important. Mai frecventă la vârstnici, la cei cu tratament sistemic cu antiinflamatorii steroidiene/nesteroidiene sau cu antiagregante plachetare, această complicație poate conduce la hematom compresiv care în funcție de volum poate compromite circulația/ perfuzia retiniană. Se vor monitoriza pulsațiile în artera centrală a retinei, iar la cel mai mic semn de obstrucție se va trece la manevre de decompresie (paracenteza CA, chirurgie). Prudentă este amânarea intervenției chirurgicale și efectuarea de masaj al globului ocular. Puncționarea venoasă duce la formarea unui hematom necompresiv, consecință

Scanned with OKEN Scanner

mult mai puțin severă care poate permite continuarea actului operator [27]. Hemoragia este rară după anestezia peribulbară.

4. Ocluzia arterei centrale a retinei – poate fi rezultatul hemoragiei retrobulbare/hematomului în tensiune sau după injectarea intraduralã în spațiul subarahnoidian de anestezic.

5. Perforarea sau ruptura globului ocular – reprezintă cea mai devastatoare complicație a anesteziei regionale în oftalmologie. Are un prognostic prost, însă este rară. Incidența perforației este de 0,9: 10 000 cazuri la anestezia retrobulbară, 1: 16 000 şi 1,4: 10 000 cu anestezia peribulbară [28]. Factorii de risc țin în principal de lipsa de experiență a medicului, ochi cu miopie. Pe o serie de 50 000 cazuri, Edge şi Navon [29] au constatat că cel mai important factor de risc pentru perforația sclerală a fost stafilomul scleral posterior. În consecință, măsurătorile ecografice (mod A şi B) din preoperator pot avertiza chirurgul asupra potențialelor complicații. Un ax antero-posterior mai mare de 26 mm rămâne principala contraindicație pentru anestezia retrobulbară. Diagnosticul de perforație se pune când pacientul acuză o durere surdă în momentul anesteziei, globul devine hipoton, se constată diminuarea reflexului roşu pupilar [30]. Penetrarea/perforarea globului ocular poate fi prevenită prin cunoaşterea anatomiei orbitare, evitarea angulării prea rapide a acului (înainte de ecuator) şi direcționarea lui mai degrabă către partea inferioară a fisurii orbitare superioare decât spre apexul orbitar [31].

6. Lezarea conului muscular poate cauza ptoza şi diplopie direct cu acul sau indirect prin miotoxicitatea anesteziculuí.

7. Lezarea directă a nervului optic cauzează orbire completă. Datorită poziției sale în raport cu globul ocular, se recomandă pacientului să rămână cu privirea în poziție primară în timpul manevrei de anestezie. O varietate de simptome şi semne pot urma lezării nervului optic, inclusiv ameteală, vomă, cecitate controlaterală prin reflux al anesteziculuí în circulație şi afectarea chiasmei optice, convulsii, depresie sau stop cardiorespirator. Simptomele apar cam în 8 minute de la anestezie, deşi au fost citate şi cazuri cu debut imediat (lezare directă prin artera oftalmică). Examenul CT arată lărgirea nervului optic ca rezultat al hematomului intraneural.

8. Atrofia optică – prin hematom compresiv retrobulbar, lezarea nervului optic, toxicitate.

9. Amauroza – poate apare în timpul anesteziei retrobulbare, rar după injecția peribulbară [32].

10. Reflexul oculocardiac – apare ca o consecință a manevrelor tracționale asupra globului ocular sau prin expansiunea rapidă a țesuturilor după injectarea unei cantități mari de anestezic. Mecanismul este reprezentat de blocarea căii reflexe aferente către ganglionul ciliar cu bradicardie ca rezultat clinic. Tardiv (la 7 h post-operator) poate apare printr-un hematom expansiv, de aceea se recomandă monitorizarea atentă a pacienților.

11. Miotoxicitatea – au fost descrise numeroase cazuri de pareze ale mușchilor extraoculari după anestezie, în special la nivelul mușchiului drept inferior (anestezia retrobulbară), mușchiului drept superior sau ridicător al pleoapei superioare după bloc superior nazal/temporal [33]. De obicei se remit spontan. Se va evita folosirea concentrației maxime de anestezic datorită efectului miotoxic [34].

12. Complicații ale blocului troncular facial – blocul facial pentru chirurgia mușchiului orbicular nu este de actualitate, deoarece anestezia în cadranul superonazal rezolvă acest deziderat. Este însoțit de complicații grave – durere, pareză completă de hemifacies, iar anestezicul se poate răspândi până la nivel vagal, glosofaringian sau în nervii spinali accesori, cauzând disfagie şi dificultăți respiratorii.

RECOMANDĂRI PENTRU ALEGEREA ANESTEZIEI ÎN FUNCȚIE DE TIPUL DE CHIRURGIE INTRAOCULARĂ

CHIRURGIA CATARACTEI

- anestezie topică: pacient cooperant, chirurg experimentat, miopie înaltă/degenerativă (stafiloame sclerale posterioare);
- anestezie peribulbară/retrobulbară: de rutină; cu cât incizia e mai mare cu atât este nevoie de o akinezie mai bună; anestezia şi akinezia sunt dezirabile oricât de experimentat ar fi chirurgul;
- anestezie generală la pacienții necooperanți sau pedriatici.

CHIRURGIA REFRACTIVĂ

Deşi anestezia topică este utilizată în principal în procedurile refractive, se preferă sedarea pacientului înainte (5 mg de diazepam) [35]. Se va evita sedarea excesivă din cauza riscului de pierdere a

Scanned with OKEN Scanner

cooperării cu pacientul în timpul intervenţiei şi probabilităţii pierderii fixaţiei. Pacienţii cu cooperare deficitară sunt candidaţi nepotriviţi pentru procedurile refractive, caz în care se poate folosi un bloc uşor parabulbar (lidocaină 1% 0,5–1 ml) care oferă anestezie excelentă şi un grad relativ de akinezie. Pentru procedurile refractive intraoculare se poate folosi anestezia topică sau parabulbară.

CHIRURGIA CORNEANĂ

Din punct de vedere anestezic, chirurgia corneană trebuie separată în proceduri penetrante şi nepenetrante. Controlul musculaturii extraoculare şi al PIO este mult mai important în procedurile penetrante. Akinezia, totuşi poate fi un ajutor şi pentru chirurgia nepenetrantă. Toate procedurile necesită confortul pacientului şi un nivel redus al anxietăţii. Anestezia topică este utilizată pentru procedurile externe corneene (extracţia de corpi străini, raclaje corneene, proceduri fotorefractive, puncţii stromale şi suturi corneene necomplicate). Suturile extensive corneene sau plăgile corneosclerale se gestionează mai bine sub anestezie peribulbară sau generală. Dintre toate substanţele anestezice, proparacaina are acţiunea cea mai slabă bacteriostatică, deci biopsiile corneene şi specimenele biologice recoltate se pot efectua cu ajutorul ei [36]. Dintre toate procedurile, keratoplastia penetrantă este cea mai delicată în raport cu anestezia: globul ocular rămâne larg deschis un timp suficient de mare în timpul intervenţiei, deci este necesară o akinezie completă pe toată durata. Mişcările pleoapei şi ale globului ocular pot fi fatale ducând la extruzia conţinutului intraocular, de aceea se preferă anestezia generală sau un blocaj troncular eficient (este singura situaţie în care este indicată combinaţia de bloc facial cu bloc parabulbar). Dacă se preferă blocul peribulbar, acesta ar trebuie făcut cu 15 minute înainte de intervenţia chirurgicală. Anestezia subtenoniană şi retrobulbară nu cresc PIO, deci perioada de aşteptare se poate scurta semnificativ [37].

CHIRURGIA GLAUCOMULUI

Datorită riscului de creştere a PIO, hemoragiei retrobulbare şi perforaţiei prin anestezie peribulbară au început să se dezvolte noi tehnici de anestezie în chirurgia glaucomatoasă. Astfel, se foloseşte anestezia subconjunctivală [38], cu menţiunea că bula de filtraţie în prezenta unei astfel de anestezii are tendinţa de a fi mai subţire; anestezia parabulbară/subtenoniană reprezintă o altă alternativă şi se realizează printr-o incizie de 1/2 mm prin care se accesează spaţiul subtenonian. Este situată la 180 grade distanţă de locul trabeculectomiei şi pare să nu influenţeze succesul filtrantei [39].

CHIRURGIA STRABISMULUI

Fiind vorba în majoritatea cazurilor de copii, intervenţia chirurgicală se desfăşoară sub anestezie generală, dar în cazuri cu risc major de hipertermie malignă se poate tenta şi anestezia locală la pacienţii cooperanţi (parabulbară, în cazul suturilor ajustabile la adult, lidocaină 1%). Din cauza riscului de lezare a conului muscular, anesteziile retro- sau peribulbară nu sunt indicate pentru chirurgia strabismului. Chirurgia simultană bilaterală impune de regulă o anestezie generală.

CHIRURGIA VITREORETINIANĂ

Buckling-ul scleral se face în mod obişnuit sub anestezie generală;varianta preferată de anestezie locală este cea subtenoniană. Suplimentarea anesteziculuí în timpul intervenţiei chirurgicale este o practică des întâlnită.

Retinopexia pneumatică şi panfotocoagularea retiniană sunt proceduri ideale pentru anestezia locală. Frecvent se foloseşte lidocaină 2%. Dacă se tentează un bloc uşor parabulbar, 0,75 ml de lidocaină 1% sunt suficienţi [40].

Vitrectomia prin pars plana se realizează de rutină sub anestezie locală (subtenoniană); dacă se preferă anestezia generală, pentru cazurile cu endotamponament intern cu gaz se va evita oxidul nitric la anestezie (provoacă expansiunea rapidă a gazului intraocular).

CHIRURGIA OCULOPLASTICĂ

Reducerea durerii şi a anxietăţii sunt factorii cei mai dezirabili în aceste cazuri. Chirurgia poate fi împărţită în trei categorii: anexe, aparat lacrimal şi orbită. Necesitatea reducerii sângerării intraoperatorii conduce la oprirea oricărui tratament antiagregant, anticoagulant cu 10 zile înainte de operaţie.

Scanned with OKEN Scanner

Chirurgia anexelor se face sub anestezie locală (lidocaină 1–2% în combinație cu epinefrină (1: 100 000) pentru hemostază. Anestezia pleoapelor se face după sedarea ușoară a pacientului. Pentru chirurgia aparatului lacrimal se preferă anestezie generală la copil și locală la adult (bloc supratrochlear, supraorbital, infratrochlear, blocajul terminațiilor infraorbitare din trigemen și infiltrația pielii la nivelul inciziilor planificate). Deși unii chirurgi experimentați efectuează orbitotomii cu rezecții osoase sub anestezie locală combinată cu sedanalgezie, în majoritatea cazurilor se preferă anestezia generală.

Enucleația și exenterația sunt de preferat a se efectua sub anestezie generală, în principal din considerente psihologice.

BIBLIOGRAFIE

1. Dutton J., Atlas of Clinical and Surgical Orbital Anatomy WB Saunders, 1994.
2. Tyers A.G. and J.R.O. Collin, Color Atlas of Ophthalmic Plastic Surgery, 2nd Ed., 2001.
3. Bloomberg L., Anterior periocular anaesthesia: Five years experience, J. Cataract Refract. Surg., 1991, 17: 508–11.
4. Leaming D.V., Practice styles and preferences of ASCRS members: 1993 survey, J. Cat. Refract. Surg, 1994, 420: 59.
5. Wells D.G., Podolakin W., Anesthesia and Marfan's syndrome: Case report, Can. J. Anesth., 1987, 34: 311.
6. Mostafa S.M., Anaesthesia for Ophthalmic Surgery. Oxford: Oxford University Press, 1991.
7. Chung C.J. *et al.*, Acta Anaesthesiol Scand, 2008, 52: 1273.
8. Cernea, Tratat de Oftalmologie, Ed. Medicală, 1997: 1138.
9. Royal College of Anaesthetists. Guidelines for the provision of anaesthetic services, 2010.
10. Emmanuel Nouvellon, Philippe Cuvillon, Jacques Ripart, Regional Anesthesia and Eye Surgery, Anesthesiology, 2010; 113: 1236, The American Society of Anesthesiologists, Inc. Lippincott Williams & Wilkins, 2010.
11. Davis D., Mandel M., Posterior peribulbar anesthesia: An alternative to retrobulbar anesthesia, J. Cataract Refract. Surg., 1986, 12: 182–184.
12. Kumar C.M., Lawler P.G., Pulmonary oedema after peribulbar block, Br. J. Anaesth., 1999; 82: 777–779.
13. Bloomberg L., Administration of periocular anesthesia, J. Cataract Refract. Surg., 1986, 12: 677–679.
14. Kumar C.M., McNeela B.J., Ultrasonic localization of anaesthetic fluid using sub-Tenon's cannulae of three different lengths, Eye, 2003, 17: 1003–7.
15. Kumar C.M., Williamson S., Manickam B., A review of sub-Tenon's block: Current practice and recent development, Eur. J. Anaesthesiol., 2005, 22: 567–77.
16. Leaming D.V., Practice styles and preferences of ASCRS members – 2003 survey, J. Cataract Refract. Surg., 2004, 30: 892–900.
17. Guise P., Sub-Tenon's anesthesia: a prospective study of 6000 blocks, Anesthesiology, 2003, 98: 964–8.
18. Ripart J., Lefrant J.Y., Vivien B., Fabbro-Peray P., Charavel P., Jaussaud A. *et al.*, Ophthalmic regional anesthesia: canthus episcleral anesthesia is more efficient than peribulbar anesthesia. A double blind randomized study, Anesthesiology, 2000,92: 1278–85.
19. Stevens J.D., A new local anesthesia technique for cataract extraction by one quadrant sub-Tenon's infiltration, Br. J. Ophthalmol., 1992, 76: 670–674.
20. Davison M., Padroni S., Bunce C., Rüschen H., Sub-Tenon's anaesthesia *versus* topical anaesthesia for cataract surgery, Cochrane Database Syst. Rev., 2007, 18: CD006291.
21. Ezra D.G., Nambiar A., Allan B.D., Supplementary intracameral lidocaine for phacoemulsification under topical anesthesia. A meta-analysis of randomized controlled trials, Ophthalmology, 2008, 115: 455–87.
22. Garcia-Arumi J., Fonollosa A., Sararols L., Fina F., Martínez-Castillo V., Boixadera A., Zapata M.A., Campins M., Topical anesthesia: Possible risk factor for endophthalmitis after cataract extraction, J. Cataract Refract. Surg., 2007, 33: 989–92.
23. Fichman R.A., Use of topical anesthesia alone in cataract surgery, J. Cataract Refract Surg., 1998, 22: 612–14.
24. Gills J.P., Cherchio M., Raanan M.G., Upreserved lidocaine to control discomfort during cataract sugery using topical anesthesia, J. Cataract Refract. Surg., 1997, 23: 545–50.
25. Davis D.B., Mandel M.R, Efficacy and complication rate of 16224 consecutive peribulbar blocks. A prospective multicenter study, J. Cat. Refr. Surgery, 1994, 20: 327–337.
26. Sweeney E.J., Barber K., Prosser J.A., A comparison of percutaneous and perconjunctival routes of administration of periocular anesthesia for day case cataract surgery, Anesthesia, 1993, 48: 336–338.
27. Cionni R.J., Osher R.H., Retrobulbar hemorrhage. Ophthalmology, 1991, 98: 1153–1155.
28. Duker J., Belmont J., Benson W. *et al.*, Inadvertent globe perforation during retrobulbar and peribulbar anesthesia, Ophthalmology, 1991, 98: 519–526.
29. Edge R., Navon S., Scleral perforation during retrobulbar and peribulbar anesthesia: Risk factor and outcome in 50,000 consecutive injections, J. Cataract Refract Surg., 1999, 25: 1237–1244.
30. Schneider M.E., Milstein D.E., Oyakawa R.T., Ober R.R., Campo R., Ocular perforation from a retrobulbar injection, American Journal of Ophthalmology, 1988, 106: 35–40.
31. Jain V.K., Lawrence M., Peribulbar *versus* retrobulbar anesthesia. In: Jacobiec F.A., Adams A.P., Volpe N.J. (eds.), *Controversies in Ophthalmology: Current Therapies and Emerging Technologies. International Ophthalmology Clinics*, Boston: Little Brown and Company, 1994, 34: 33–42.
32. Arora R., Verma L., Kumar A., Kunte R., Regional anesthesia and optic nerve conduction, Journal of Cataract and Refractive Surgery, 1991, 17: 506–508.

Scanned with OKEN Scanner

33. Carlson B.M., Rainin E.A., Rat extraocular muscle regeneration. Repair of local anesthetic-induced damage, Archives of Ophthalmology, 1985, 103: 1373–1377.
34. Rainin E.A., Carlson B.M., Postoperative diplopia and ptosis. A clinical hypothesis based on the myotoxicity of local anesthetics, Archives of Ophthalmology, 1985, 103: 1337–1339.
35. Kliger C.H., Maloney R.K., Anesthesia for refractive surgery. In: Greenbaum S. (ed.), Ocular Anesthesia. Philadelphia: WB Saunders, 1997: 105.
36. Ingraham H.J., Donnenfeld E.D., Anesthesia for corneal surgery. In: Greenbaum S. (ed.), Ocular Anesthesia. Philadelphia: WB Saunders, 1997: 81.
37. Vallance J.H., Patton N., Ferguson A. *et al.*, Effect of the Honan intraocular pressure reducer in sub-Tenon's anesthesia. J. Cataract Refract Surg., 2004, 30: 433.
38. Pinhas D.J., Liebmann J.M., Ritch R., Anesthesia for glaucoma surgery. Greenbaum S. (ed.), Ocular Anesthesia. Philadelphia: WB Saunders, 1997: 118.
39. Edmunds B., Bunce C.V., Thompson J.R. *et al.*, Factors associated with success in first-time trabeculectomy for patients at low risk of failure with chronic open-angle glaucoma. Ophthalmology, 2004, 111: 97.
40. Chang B., Fisher Y.L., Anesthesia in vitreoretinal surgery. In: Greenbaum S. (ed.), Ocular Anesthesia. Philadelphia: WB Saunders, 1997: 178.

Scanned with OKEN Scanner

Capitolul 2
CORNEEA

OPACITĂȚI CORNEENE CONGENITALE: ANOMALIA PETERS, SCLEROCORNEEA PARȚIALĂ, SCLEROCORNEEA

MIHAI ZEMBA

OPACITĂȚI CORNEENE CONGENITALE

Prevalența opacităților corneene congenitale este de aproximativ 3/100 000 nou-născuți şi ajunge la 6/100 000 dacă se ia în calcul şi glaucomul congenital [1].

Opacifierea congenitală a corneei poate fi parțială sau totală, iar cauzele includ: glaucom congenital (cel mai frecvent), traumatisme obstetricale, anomalii de dezvoltare ale endoteliului cornean, anomalii de dezvoltare ale segmentului anterior (cu persistența contactului corneo-lenticular), inflamații intrauterine, keratite interstițiale, depuneri corneene de mucopolizaharide.

Un acronim util pentru reținerea clasificării opacităților corneene congenitale este STUMPED. Se spune că ajută oftalmologul să nu devină „stumped" (pus în încurcătură) în fața unui copil cu o cornee opacifiată [2].

Clasificarea opacităților corneene congenitale:

1. **s**clerocorneea
2. rupturi (**t**ears) în membrana Descemet
3. **u**lcere corneene: herpetic, bacterian, neurotrofic
4. opacități corneene de cauză **m**etabolică
5. defecte ale stratului corneean **p**osterior: anomalia Peters, keratoconusul posterior
6. distrofii **e**ndoteliale: distrofia endotelială ereditară congenitală
7. tumori **d**ermoide.

SCLEROCORNEEA

Sclerocorneea este o afecțiune nonprogresivă, noninflamatorie a corneei, în care țesutul corneean normal este înlocuit cu un țesut alb, vascularizat, asemănător sclerei, care se poate extinde variabil spre centru, în formele avansate cuprinzând întreaga cornee.

Cauza este un defect al celei de-a doua etape a migrării mezenchimale [3]. Nu există predilecție legată de sex, iar majoritatea cazurilor sunt bilaterale, uneori asimetrice. Aspectul clinic este variabil. Formele uşoare prezintă opacifierea unui inel de 1–2 milimetri perilimbic, lăsând corneea centrală liberă (sclerocornee parțială). Formele avansate (sclerocornee totală) prezintă o cornee difuz opacifiată cu vascularizație periferică sau chiar complet vascularizată.

Sclerocorneea este deseori asociată cu alte anomalii oculare. Cel mai frecvent apare alături de o altă anomalie, corneea plană (unii autori descriind o formă clinică particulară – sclerocorneea plană), datorită faptului că limbul se formează în timpul migrării mezenchimale. Mai pot fi implicate anomalii ale unghiului (glaucomul fiind cel mai des întâlnit) şi anomalii de clivaj ale camerei anterioare. Există de asemenea şi asocieri cu numeroase afecțiuni sistemice.

Tratamentul constă în keratoplastie perforantă cât mai precoce efectuată. Chiar şi aşa, prognosticul este rezervat, datorită asocierii cu alte anomalii oculare (în special cu glaucomul). O problemă de tehnică chirurgicală este sutura grefonului în țesutul vascularizat, cu reacție inflamatorie puternică şi risc crescut de rejet. Este indicată rezecția conjunctivei 2–3 milimetri de la limb şi rezecția țesutului vascularizat subconjunctival, în încercarea de a limita contactul firelor de sutură cu vasele.

Scanned with OKEN Scanner

ANOMALIA PETERS

Este o malformație congenitală rară a segmentului anterior al ochiului, care include trei componente:

– un defect în stratul cornean posterior, cu opacitate corneană supraiacentă

– aderențe iridocorneene, în general între marginea pupilară și marginea defectului cornean posterior

– contact corneo-cristalinian și cataractă

Boala poate avea diferite grade de severitate: *forma ușoară* are irisul și cristalinul normale, existând doar defectul cornean posterior și opacitatea corneană; *forma intermediară* are aderențe iridocorneene și eventual alte anomalii iriene (atrofii, coloboame); *forma gravă* prezintă aderențe corneo-lenticulare (figura 2.1).

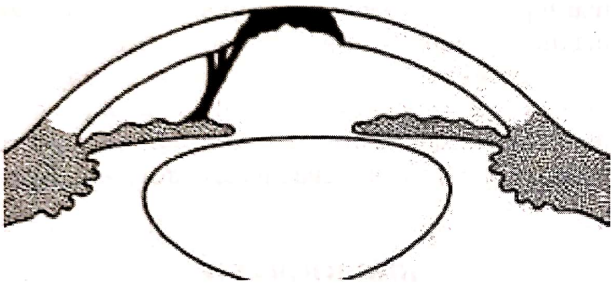

Figura 2.1. Anomalia Peters.

În etiologia bolii au fost implicați factori infecțioși, droguri administrate în timpul sarcinii sau factori genetici. Multe cazuri sunt idiopatice.

Patogenia este explicată de mai multe teorii implicând afectarea migrării celulelor crestei neurale la diferite momente ale acestui proces [4].

Se asociază frecvent cu alte anomalii oculare sau sistemice. Glaucomul este cel mai des întâlnit (până la 70% din cazuri) și apariția lui se datorează anomaliilor unghiului camerular, produse prin același mecanism patogenic. Microftalmia apare în 30–35% din cazuri. Mai pot exista: anomalii iriene (aniridie, vascularizație iriană anormală, policorie, coloboame iriene), ptoză, persistența vitrosului primar hiperplazic, hipoplazie de nerv optic. Dintre asocierile sistemice (care apar în aproximativ 60% din cazuri), amintim: întârzieri în dezvoltare, retard mental, defecte diverse ale sistemului nervos central, dismorfism facial, boli cardiace congenitale, anomalii genito-urinare, anomalii ale urechii externe, pierderea auzului.

Din punct de vedere histopatologic, caracteristic pentru anomalia Peters este absența localizată a endoteliului cornean și a membranei Descemet sub aria de opacitate corneeană.

Tratamentul are ca scop obținerea unei acuități vizuale cât mai bune, prevenind instalarea ambliopiei. Când opacitățile sunt dense se indică keratoplastia perforantă. Momentul efectuării tehnicii ar trebui să fie cât mai precoce în cazul opacităților bilaterale și este bine ca intervenția să se efectueze înainte de instalarea nistagmusului. În cazul opacităților unilaterale intervenția precoce previne instalarea ambliopiei. Keratoplastia poate fi asociată chirurgiei cataractei când există aderențe corneo-lenticulare și cataractă. În mai mult de jumătate din cazuri este necesară și chirurgia glaucomului. Aceasta poate fi făcută anterior, concomitent sau după keratoplastie. Tehnicile utilizate pot fi: crio- sau fotociclocoagularea, trabeculectomia, goniotomia sau implantare de dispozitive artificiale de drenaj. Alegerea tehnicii depinde de anomaliile asociate ale unghiului. Necesitatea unor alte intervenții – pentru cataractă sau glaucom – scade semnificativ rata de succes a keratoplastiei.

O componentă foarte importantă a tratamentului este corecția optică post-operatorie și dezambliopizarea.

Caracteristici ale keratoplastiei perforante la copil

Indicația și momentul intervenției chirurgicale

Indicațiile sunt aceleași ca la adult: optice, tectonice, îndepărtarea unui țesut bolnav, estetice. Momentul intervenției trebuie sa țină cont pe de o parte de faptul că o vârstă prea mică poate compromite o keratoplastie datorită imposibilității realizării unui tratament post-operator adecvat, iar pe de altă parte de faptul că întârzierea operației poate duce la instalarea ambliopiei prin deprivare. În cazul opacităților bilaterale dense keratoplastia trebuie făcută cât mai precoce (înainte de apariția nistagmusului), iar în situațiile în care opacitățile sunt unilaterale intervenția precoce face ca șansele de dezambliopizare eficientă să fie mai mari.

Evaluarea preoperatorie

Este dificilă, complexă și privește ochiul, pacientul, dar, în mod specific, și familia acestuia.

Ochiul trebuie examinat cu anestezie generală, realizându-se și o ecografie, eventual biomicroscopie ultrasonică, pentru a diagnostica și alte anomalii oculare asociate. Consultul pediatric amănunțit

Scanned with OKEN Scanner

trebuie să stabilească bolile generale asociate şi influenţa lor pentru riscul anestezic.

Familia trebuie să înţeleagă complexitatea şi durata lungă a tratamentului, necesitatea corecţiei optice şi a dezambliopizării ulterioare procedurii chirurgicale şi trebuie să fie intelectual şi financiar capabilă să facă faţă acestui efort.

Tehnica chirurgicală

Din punct de vedere tehnic, intervenţia este mai dificilă la copil decât la adult, necesitând experienţă şi unele abordări speciale.

Fanta palpebrală este mică şi poate fi necesară cantotomia laterală.

Rigiditatea sclerală este scăzută, cu tendinţa globului de a se colaba; acest lucru se previne prin fixarea unui inel Flieringa, care este însă dificil de suturat din cauza grosimii reduse a sclerei.

Elasticitatea corneei este mai mare, ceea ce face mai dificilă trepanarea, dar şi sutura corectă a grefonului.

Există o presiune intravitreană pozitivă, cu tendinţa diafragmului irido-cristalinian de a migra anterior; de aceea trepanarea trebuie făcută doar parţial, pătrunderea în camera anterioară făcându-se treptat, cu ajutorul cuţitului; este relativ frecventă expulzia spontană a cristalinului.

Grefonul este de preferat să fie mai mare decât recipientul, cu 0,5–1 mm; în globii microftalmi disparitatea poate merge până la 1,5 mm (diferenţă semnificativ mai mare decât la adult) [5].

Sinechiile iridocorneene nu pot fi examinate şi tratate „sub cer deschis" datorită migrării anterioare a irisului şi cristalinului; de aceea este bine să se realizeze sutura completă, să fie refăcută camera anterioară şi abia apoi să fie tratate sinechiile.

La copil apare o reacţie fibrinoidă abundentă chiar intraoperator; pentru combaterea formării de sinechii iridocorneene periferice ce pot conduce la apariţia ulterioară a unui glaucom secundar, se poate spăla camera anterioară cu soluţie de heparină.

Tratamentul post-operator

Prezintă unele dificultăţi neîntâlnite la adult. La această vârstă pacienţii nu semnalează simptomele sugestive pentru eventualele complicaţii. Părinţii trebuie instruiţi să examineze copilul regulat, urmărind apariţia roşeţii perilimbice, a opalescenţei grefei, a opacităţilor localizate, a lăcrimării şi a secreţiei mucopurulente.

Tratamentul medicamentos topic este similar cu cel al adultului.

Îndepărtarea suturilor se face mult mai rapid decât la adult; vindecarea este mult mai rapidă, ceea ce duce la relaxarea suturilor, cu stimularea neovascularizaţiei şi apariţia de eroziuni care se pot suprainfecta. O sutură slăbită trebuie îndepărtată imediat, de unde necesitatea unor anestezii generale multiple. În general toate suturile sunt eliminate mai repede de trei luni la copiii sub şase ani şi în maxim şase luni la cei mai mari [6].

Corectarea viciilor de refracţie şi dezambliopizarea se încep cât mai rapid, de preferat imediat după îndepărtarea suturilor. Aceasta reprezintă o etapă foarte importantă pentru recuperarea funcţională.

BIBLIOGRAFIE

1. Bernejo E., Martinez Frias M.L., Congenital eye malformations: clinical epidemiological analysis of 1.124.654 consecutive birth in Spain, Am. J. Med. Genet., 1998, 75: 497–504.
2. Judge J., Waring G., Blocker R.J., Congenital and neonatal corneal abnormalities. Corneal Disorders Clinical Diagnosis and Management, 2-nd ed, Philadelphia: WB Saunders, 1998.
3. Friedmann A.H., Weingeist S., Brackup A., Marinoff C., Sclerocornea and defective mesodermal migration, Br. J. Ophthalmol., 1975, 59: 603.
4. Lucy L.H., Scott R., Lambert: Peters' Anomaly – A Synopsis of Surgical Management and Visual Outcome Ophthalmology Clinics of North America, sept. 2001, volume 14, Num. 3, 467–77.
5. Feldman S.T., Frucht Perry J., Brown H., Corneal transplantation in microphthalmic eyes, Am. J. Ophthalmol., 1987, 104: 164–7.
6. M. Vanathi, Anita Panda, Sujith Vangyie, Zia Chandhuri, Tamj Dada, Pediatric Keratoplasty, Survey of Ophthalmology, March-April 2009, vol. 54, Num. 2, 245–71.

Scanned with OKEN Scanner

DISTROFII ŞI DEGENERESCENŢE CORNEENE

MIHAI ZEMBA

DISTROFIILE CORNEENE

Sunt afecţiuni corneene cu următoarele caracteristici: au distribuţie familială, sunt bilaterale, relativ simetrice, afectează cu precădere corneea centrală, nu au origine inflamatorie, nu prezintă neovascularizaţie, tind să apară precoce în timpul vieţii şi progresează lent, au semne histopatologice caracteristice.

Cea mai obişnuită clasificare împarte distrofiile corneene în funcţie de stratul corneean cel mai afectat în: anterioare, stromale, posterioare.

DISTROFII CORNEENE ANTERIOARE

Sunt limitate la epiteliu şi în unele cazuri la membrana Bowman.

Distrofia membranei bazale epiteliale

Denumiri alternative: distrofia *map-dot-fingerprint*, distrofia microchistică Cogan.

Transmisie genetică: autosomal dominantă cu penetranţă variabilă, dar este mult mai adesea sporadică.

Epidemiologie: este cea mai frecventă formă de distrofie corneană anterioară; afectează 6–18% din populaţie, cu precădere femei, vârsta peste 50 ani.

Patogenie: se datorează sintezei unei membrane bazale anormale, care prezintă complexe de adeziune necorespunzătoare; astfel, epiteliul se desprinde uşor.

Clinic: iniţial episoade de eroziuni corneene recurente; biomicroscopic avem chisturi intraepiteliale (*dot*), opacităţi liniare subepiteliale (*fingerprint*) şi opacităţi geografice (*map*); în formele avansate fibroza subepitelială duce la neregularităţi corneene cu astigmatism neregulat şi scăderea acuităţii vizuale.

Anatomopatologic: îngroşare a membranei bazale, cu anomalii celulare epiteliale, cu microchişti (care sunt colecţii pseudochistice de detritusuri celulare amorfe) şi cu material fibrilar între membrana bazală şi stratul Bowman [1].

Tratament: iniţial, episoadele de eroziuni corneene recurente se tratează conservator: antibiotic topic, cicloplegice, lacrimi artificiale, lentilă de contact terapeutică. Dacă leziunea avansează, se pot face micropuncţii stromale anterioare, în ideea obţinerii unei aderenţe superioare [2]. Altă variantă este keratectomia fotorefractivă (PTK) [3]. Keratoplastia lamelară este necesară mai rar. Recidiva afecţiunii poate apărea atât după keratoplastie, cât şi după PTK; PTK se poate repeta, în funcţie şi de refracţia pacientului.

Distrofia epitelială Meesman

Denumiri alternative: distrofie epitelială ereditară, distrofia Stocker-Holt.

Transmisie genetică: autosomal dominantă.

Patogenie: mutaţie la nivelul keratinei tip 3 şi 12, specifice epiteliului şi nu şi altor straturi [4].

Clinic: simptomatologie blândă sau inexistentă; apar chisturi intraepiteliale în primii ani de viaţă, vizibile doar biomicroscopic, mai bine în retroiluminare; pot apărea eroziuni recurente.

Anatomopatologie: microchisturi intraepiteliale conţinând o substanţă amorfă, PAS pozitivă; celulele epiteliale conţin cantităţi mai mari de glicogen.

Tratament: este simptomatic, pentru eroziunile corneene; necesită rar tratament chirurgical.

Distrofia Reis-Bücklers

Denumiri alternative: distrofie a membranei Bowman tip I, granulară superficială, granulară atipică, granulară tip III.

Transmisie genetică: autosomal dominantă.

Patogenie: necunoscută; sunt descrise defecte în gena care codifică keratoepitelina, pe cromozomul 5q.

Clinic: apar eroziuni corneene recurente în primii ani de viaţă; la început modificările corneene sunt minime, ulterior apar opacităţi inelare şi geografice

Scanned with OKEN Scanner

la nivelul membranei Bowman, care devin mai dense, cu afectarea acuității vizuale.

Anatomopatologic: material eozinofil și fibroză subepitelială și în stroma anterioară, cu distrucția membranei Bowman [5].

Tratament: inițial tratament simptomatic pentru eroziuni; în formele mai avansate se poate face PTK, dar recurența este regulă; se poate eventual repeta. Uneori este nevoie de keratoplastie lamelară anterioară, dar și perforantă; în cazul recidivei pe grefon se poate face PTK [6].

DISTROFII CORNEENE STROMALE

Acumularea de material patologic și opacitățile sunt predominant la nivelul stromei; în multe dintre ele există însă și implicarea epiteliului.

Distrofia în palisadă (*latttice*) tip I

Denumiri alternative: distrofia Biber–Haab–Dimmer.

Transmitere genetică: autosomal dominantă.

Clinic: biomicroscopic avem opacități sub forma unor bastonașe fine în stroma anterioară, care ulterior se ramifică și devin mai dense; respectă în general periferia corneei. În timp pot apărea scăderea acuității vizuale și eroziuni corneene recurente. Modificările apar în general la sfârșitul primei decade de viață, dar pot rămâne asimptomatice mai mulți ani.

Anatomie patologică: depozite în stroma anterioară care se colorează cu roșu Congo, PAS și colorație tricromă Masson; depozitele conțin amiloid [7].

Tratament: simptomatic pentru eroziunile corneene; când acuitatea vizuală scade se poate face PTK, dar recurențele sunt frecvente. Se poate face și keratoplastie perforantă; în cazul recidivelor pe grefon se poate reinterveni cu PTK. O variantă este keratoplastia lamelară anterioară profundă, dar care poate fi însoțită de asemenea de recidiva bolii pe grefon [7].

Distrofia în palisadă tip II

Denumiri alternative: sindrom Meretoja.

Clinic: oftalmologic nu are diferențe față de cea anterioară, dar este parte a unei amiloidoze sistemice, cu mască facială caracteristică, dermatoșalazis, paralizii ale nervilor cranieni sau periferici, lobi ai urechii proeminenți, afectare a pereților arteriali, cu debut în jurul vârstei de 20 ani.

Anatomia patologică și tratamentul: ca la tipul I.

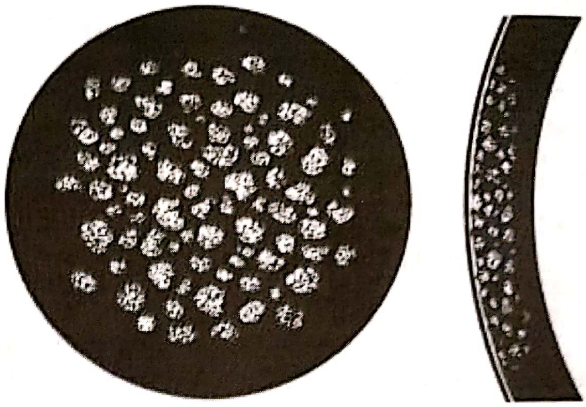

Figura 2.2. Distrofia granulară.

Distrofia în palisadă tip III

Se diferențiază de tipul I prin faptul că există transmitere autosomal recesivă, opacitățile corneene sunt mai groase și ajung până la limb, iar debutul este mai tardiv (decada 5–6 de viață); fără eroziuni corneene recurente.

Distrofia corneană granulară

Denumiri alternative: distrofia Groenouw tip I.

Transmitere genetică: autosomal dominantă.

Clinic: opacități bine delimitate, albe, cu aspect stelat, cu zone de cornee clară între ele; încep în stroma anterioară, unde sunt mai dense, ulterior pot apărea și posterior; poate fi asimptomatică, dar în unele cazuri apar eroziuni corneene recurente.



Figura 2.3. Distrofia în palisadă.

Anatomie patologică: depozitele se colorează cu colorația tricromă Masson, dar nu cu roșu Congo; conțin fosfolipide și proteine noncolagenice [8].

Scanned with OKEN Scanner

Tratament: keratoplastia, cu cele două forme posibile, lamelară anterioară profundă şi perforantă, are prognostic bun; apar frecvent recurenţe pe grefon, care pot fi tratate cu PTK [9].

Distrofia corneană maculară

Denumiri alternative: distrofia Groenouw tip II.

Transmitere genetică: autosomal recesivă.

Clinic: biomicroscopic apar opacităţi stromale albe, fine, din prima decadă de viaţă; opacităţile sunt prost delimitate şi au tendinţa de a deveni confluente, nelăsând spaţii libere între ele; în timp leziunile cuprind corneea în toată profunzimea şi de la limb la limb; acuitatea vizuală scade şi poate apărea fotofobia.



Figura 2.4. Distrofia maculară.

Anatomie patologică: leziunile se colorează intens cu albastru alcian, slab cu PAS şi nu se colorează cu coloraţia tricromă Masson. Conţin keratan sulfat modificat [10].

Tratament: keratoplastie perforantă, leziunile fiind şi în stroma posterioară; poate apărea recidiva pe grefon, dar rar.

Distrofia cristalină Schnyder

Transmitere genetică: autosomal dominantă.

Clinic: opacităţi de formă inelară, cu aspect de cristale policromatice; opacităţile alb-gălbui sunt localizate la nivelul membranei Bowman şi al stromei anterioare; ocazional poate apărea opacifiere difuză în jurul opacităţii; sensibilitatea corneană şi acuitatea vizuală scad în jurul decadei a patra de viaţă.

Anatomie patologică: depozitele corneene conţin grăsimi neutre şi colesterol [11].

Tratament: iniţial se poate face PTK [12]. După recidivă se poate face keratoplastie lamelară sau perforantă.

DISTROFII CORNEENE POSTERIOARE

Afectarea primară este la nivelul endoteliului corneean.

Distrofia Fuchs

Denumiri alternative: distrofie endoepitelială, distrofie endotelială.

Transmitere genetică: autosomal dominantă cu expresivitate variabilă.

Epidemiologie: este cea mai frecventă distrofie care necesită keratoplastie; raportul femei/bărbaţi este de 4/1; distribuţia este egală la albi şi negri, dar apare mai rar la asiatici.

Patogenie: fundamentală este deteriorarea progresivă a endoteliului, care nu îşi mai îndeplineşte funcţia de pompă, cu edematierea progresivă a corneei.

Clinic: iniţial apar excrescenţe ale membranei Descemet (*guttae*), care cresc progresiv în număr şi se extind spre centru; endoteliul ia un aspect de metal bătut; scade numărul de celule endoteliale şi acestea îşi pierd aspectul hexagonal; apare edem stromal, iniţial predescemetic; după edematierea întregii strome apare edem epitelial microchistic, eventual eroziuni corneene; acuitatea vizuală scade progresiv, odată cu avansarea edemului corneean; iniţial are variaţii, fiind mai bună spre sfârşitul zilei; când apare edemul epitelial acuitatea vizuală devine foarte slabă. Paraclinic, modificările endoteliului pot fi diagnosticate şi urmărite în evoluţie prin microscopie specular sau confocală [13].



Figura 2.5. Distrofia Fuchs.

Scanned with OKEN Scanner

Tratament: inițial se face tratament simptomatic pentru diminuarea edemului cornean, cu soluții și unguente hipertone și hipotensoare oculare; când acuitatea vizuală este necorespunzătoare se poate face keratoplastie perforantă sau una din variantele de keratoplastie lamelară posterioară.

Distrofia endotelială ereditară congenitală

Transmitere genetică: există forme autosomal recesive, prezente de la naștere, mai grave, cu nistagmus prezent, și forme autosomal dominante, care apar la 1–2 ani, mai puțin severe, cu edematiere progresivă a corneei, fără nistagmus.

Patogenie: anomalii în migrarea celulelor crestei neurale în perioada tardivă; nu se realizează diferențierea finală a endoteliului, cel rezultat având funcționalitate deficitară [14].

Clinic: edem cornean bilateral, simetric; corneea are grosimea de 2–3 ori mai mare decât normal; presiunea intraoculară și diametrul orizontal cornean sunt normale, spre deosebire de glaucomul congenital; acuitatea vizuală este de multe ori mai bună decât s-ar crede.

Anatomie patologică: modificări stromale și epiteliale nespecifice, datorate edemului cornean cronic; membrana Descemet poate fi îngroșată.

Tratament: dacă edemul nu este important se pot administra soluții hipertone și hipotensoare; când edemul este masiv se face keratoplastie perforantă, cu rezultate mai slabe decât la adult [15].

Distrofia polimorfă posterioară

Transmitere genetică: autosomal dominantă.

Patogenie: metaplazie focală a celulelor endoteliale care se transformă într-un țesut pluristratificat asemănător epiteliului, cu efect negativ pentru funcția de pompă.

Clinic: multe forme sunt asimptomatice; biomicroscopic apar chisturi ovale, transparente, cu halou în jur, la nivelul membranei Descemet, care cu timpul se înmulțesc și pot conflua; la microscopie specular apar inele întunecate acelulare, cu un centru în care se mai disting structuri celulare; în jurul leziunilor endoteliul apare normal [16].

Anatomopatologic: endoteliul poate fi pluristratificat; în alte zone există o membrană Descemet pluristratificată, cu lipsa endoteliului.

Tratament: în absența simptomelor nu necesită tratament; în condițiile scăderii acuității vizuale se poate face keratoplastie perforantă, cu posibila recidivă a bolii pe grefon [17].



Figura 2.6. Distrofia Meesman.



Figura 2.7. Distrofia Reis-Bücklers.

DEGENERESCENȚE CORNEENE

Sunt afecțiuni corneene comune, care afectează în grade variate funcția vizuală. Apar odată cu înaintarea în vârstă, uneori ca rezultat al unei inflamații sau a unei expuneri de lungă durată la toxice. Nu sunt moștenite genetic. Pot fi uni- sau bilaterale și se pot însoți de neovascularizație. Cel mai frecvent încep și sunt localizate periferic, dar unele pot afecta și centrul corneei.

KERATOPATIA LIPIDICĂ

Clinic: există o acumulare de material albgălbui la nivelul stromei, de obicei în contact cu o zonă de neovascularizație corneană cronică.

Anatomopatologic: lipide intra- și extracelulare, extravazate de la nivelul neovaselor.

Tratament: dacă acuitatea vizuală este afectată se pot face, în funcție de profunzimea leziunii, PTK, keratoplastie lamelară sau perforantă.

Scanned with OKEN Scanner

KERATOPATIA ÎN BANDĂ

Este o degenerescență corneană comună, care poate apărea la orice vârstă, la nivelul corneei centrale sau periferice.

Cauzele principale sunt: inflamațiile oculare cronice (uveite cronice la copil, keratite interstițiale, ftizia globului), hipercalcemie prin hiperparatiroidism, nivel crescut al fosforului, dar calciul este normal, în insuficiența renală, expunerea cronică la vapori cu mercur sau la conservanți cu mercur, prezența siliconului intraocular.

Clinic: calciul se depune în cornee ca o bandă orizontală, începând lângă limb, separat de acesta printr-o zonă clară. Aria cea mai afectată este joncțiunea treimii medii cu cea inferioară a corneei, zona cea mai expusă mediului extern. Depozitele sunt inițial gri, devin apoi mai dense, albe, ajungând rugoase şi denivelând epiteliul; în acest moment pot apărea dureri, senzație de corp străin, eroziuni corneene recurente, scăderea acuității vizuale.

Anatomopatologic: calciul se depune ca săruri de hidroxiapatită la nivelul membranei Bowman şi a epiteliului.

Tratament: sunt mai multe etape: echilibrarea afecțiunilor oftalmologice şi a eventualelor modificări metabolice; dezepitelizarea corneei şi aplicarea locală de chelatori de calciu (EDTA 0,4%); după câteva minute se raclează suprafața corneei afectate, repetându-se manevra până când corneea centrală devine clară; se poate face şi PTK.

DEGENERESCENȚA SFEROIDALĂ

Clinic: la nivelul stromei corneene superficiale şi uneori al conjunctivei apar depozite sferoide, translucide, cu aspect uleios. Există o formă primară, nelegată de alte afecțiuni oculare, dar mai frecventă este forma secundară unor traumatisme şi inflamații, depozitele fiind în jurul cicatricii sau a zonelor de neovascularizație. Majoritatea sunt asimptomatice, dar dacă deformează epiteliul pot determina scăderea acuității vizuale.

Tratament: când afectează acuitatea vizuală se pot face PTK, keratoplastie lamelară sau perforantă [18].

DEGENERESCENȚA CORNEANĂ SALZMANN

Clinic: apar noduli corneeni superficiali, multipli, alb-gri, de obicei în periferia medie, separați de zone de cornee clară. Apar frecvent ca o complicație tardivă a unei keratite cronice, uneori după ani de evoluție. A fost asociată cu keratita flictenulară, keratita vernală, trahomul. Nodulii pot apărea într-o distribuție circulară, în jurul unei zone de panus. Pot fi asimptomatici, dar în cazurile avansate apar eroziuni corneene recurente şi scăderi ale acuității vizuale.

Tratament: în cazurile cu eroziuni recurente şi acuitate vizuală scăzută se face PTK sau keratoplastie lamelară [19]. Recidiva bolii după tratament este relativ frecventă.

KELOIDUL CORNEAN

Clinic: leziune corneană albă, proeminentă, care poate fi periferică, centrală sau poate cuprinde întreaga cornee. Când sunt mici leziunile seamănă cu nodulii Salzmann, când devin voluminoase seamănă cu tumorile dermoide. Sunt cicatrici hipertrofice care urmează unui traumatism sau unei inflamații corneene.

Anatomopatologic: sunt prezente miofibroblastele, ceea ce le diferențiază de nodulii Salzmann.

Tratament: formele proeminente sau cu dispoziție centrală necesită tratament. Se pot face: PTK, keratoplastie lamelară sau perforantă.

KERATECTOMIA FOTOTERAPEUTICĂ

LASER-ul excimer poate fi utilizat în tratamentul patologiei corneene anterioare, având următoarele *avantaje*: țesutul cornean patologic poate fi îndepărtat cu precizie de microni, cu leziuni minime (submicronice) al stromei adiacente; profunzimea şi suprafața zonei tratate sunt perfect controlate; zona rămasă după ablație este perfect netedă, cu reepitelizare corespunzătoare.

Deşi toate utilizările LASER-ului excimer reprezintă terapia unei afecțiuni, s-a impus termenul de keratectomie fototerapeutică (PTK) pentru indicațiile care nu privesc corecția viciilor de refracție.

În tratamentul distrofiilor şi degenerescențelor corneene PTK are următoarele *obiective*: tratamentul eroziunilor corneene recurente; tratamentul neregularităților suprafeței corneene; îndepărtarea opacităților corneene superficiale [20].

Indicațiile keratectomiei fototerapeutice: distrofii corneene anterioare (inclusiv recidivele după PTK sau keratoplastie), cicatrici corneene anterioare

Scanned with OKEN Scanner

(chirurgicale, post-traumatice, infecţioase), degenerescenţe corneene (Salzmann, keratopatia în bandă) [21].

Contraindicaţiile keratectomiei fototerapeutice: keratoconjunctivita sicca severă, blefarite severe, cornee cu leziuni neurotrofice, boli de colagen, cornee subţire.

Tehnica chirurgicală:

Tratamentul eroziunilor corneene

Obiectivul tratamentului este îndepărtarea membranei Bowman pentru a permite formarea unei membrane bazale noi, cu structuri adezive mai bune.

Se debridează epiteliul manual; cu un spot larg se face ablaţia zonei corneene centrale, pe 6,5–7 mm; profunzimea ablaţiei pentru un efect maxim cu modificări refractive minime nu este clar stabilită, unii autori îndepărtând 2–6 microni [22], alţii 10 microni [23].

Tratamentul neregularităţilor suprafeţei corneene

Obiectivul este obţinerea unei cornei cu suprafaţa netedă, ştiut fiind că neregularităţile corneene pot da scăderea acuităţii vizuale, diplopie monoculară, halouri sau alte aberaţii optice.

Multe din cauzele neregularităţilor corneene dau şi opacităţi corneene. Aplicarea unei lentile de contact dure îmbunătăţeşte acuitatea vizuală dacă scăderea e cauzată de neregularităţi, dar nu şi pe cea cauzată de opacităţi corneene. În unele cazuri simpla netezire a suprafeţei corneei îmbunătăţeşte semnificativ acuitatea vizuală, fără a fi necesară o ablaţie mai profundă, care să îndepărteze şi opacităţile.

Expunerea la radiaţia LASER pur şi simplu nu îndepărtează neregularităţile; fotonii care vin în contact cu o suprafaţă au tendinţa de a realiza o ablaţie uniformă, reproducând neregularităţile iniţiale. De aceea se utilizează diferite strategii pentru a proteja zonele profunde (văi) şi a expune zonele elevate radiaţiei LASER. Prima strategie se foloseşte de hiperplazia epitelială care apare în ariile de depresiune corneană. Făcând ablaţie transepitelială folosim epiteliul din zonele de depresiune ca pe un ţesut de mascaj, îndepărtându-se zonele proeminente. De regulă însă se folosesc fluide de marcaj, care umplu depresiunile şi permit expunerea zonelor elevate (lacrimi artificiale); unele dintre ele au şi oarecare efect de absorbţie a radiaţiei LASER de 193 nanometri, prevenind ablaţia zonelor subiacente [24].

Tratamentul opacităţilor corneene superficiale

Obiectivul este îndepărtarea opacităţilor din axul vizual, îndepărtând cât mai puţin ţesut pentru a obţine o îmbunătăţire maximă a acuităţii vizuale.

În general, distrofiile stromale anterioare au cele mai multe opacităţi aglomerate anterior, în timp ce în stroma medie şi posterioară ele sunt mai puţine, separate de spaţii de cornee clară, ceea ce permite să fie lăsate pe loc, obţinându-se totuşi o acuitate vizuală bună [25]. Ablaţia se face ca un disc planar; unii chirurgi realizează şi o ablaţie hipermetropică (o dioptrie pentru fiecare 25 microni de ablaţie), pentru a preveni apariţia hipermetropiei post-operator.

Tratamentul post-operator constă în aplicarea unei lentile de contact terapeutice până la reepitelizare, antibiotic şi corticoid topic de 5–6 ori pe zi iniţial; antiinflamatoriile nesteroidiene topic câteva zile pot ameliora durerea post-operatorie; corticoidul topic se reduce gradual în decurs de 2–3 luni.

Complicaţii:

– inducerea unor modificări ale refracţiei: hipermetropia este cea mai frecventă, de aceea uneori ablaţia opacităţilor se face şi cu tratament concomitent pentru hipermetropie; miopia şi astigmatismul pot apărea în cazul tratării unor opacităţi paracentrale, cu o ablaţie mai profundă aici decât în centru.

– durerea – ameliorată de instilatii reci, antiinflamatorii nesteroidiene local, eventual general, şi de lentila de contact terapeutică.

– epitelizarea întârziată – tratată cu lacrimi artificiale şi lentilă de contact.

– keratita bacteriană – pentru prevenire se administrează antibiotic topic; în caz de apariţie se tratează ca un ulcer bacterian.

– recurenţa distrofiei: recurenţa distrofiei după PTK, cu acelaşi tip de opacităţi, nu este neobişnuită, şi este similară cu recurenţa pe grefoane după diferitele forme de keratoplastie; procedura poate fi repetată, cu un risc mai mare de a induce modificări refractive.

BIBLIOGRAFIE

1. Brodrick J.D., Dark A.J., Pece G.W., Fingerprint dystrophy of te cornea: A histologic study Arch, Ophthalmol., 1974, 92: 483.

Scanned with OKEN Scanner

2. Mc Lean E.N., MacRae S.M., Rich LF Recurrent erosions Treatment by anterior stromal puncture, Ophthalmology, 1986, 93: 784–8.
3. Cavanaugh T.B., Lind D.M., Cuterelli D.E. *et al.*, Phototherapeutic keratectomy for recurrent erosions syndrome in anterior membrane dystrophy, Ophthalmology, 1999, 106: 971–6.
4. Nichini O., Manzi V., Munier F.L., Scorderet D.F., Meesman's corneal stromal dystrophy: report of 2 families and a novel mutation in the cornea specific keratin 12 gene Ophthamic Genet, 2005, 26: 169–73.
5. Yamaguchi T., Polack F.M., Valenti J., Electronic microscopy study recurrent Reis- Bücklers corneal dystrophy, Am. J. Ophthalmol., 1980,90: 95.
6. Olson R.J., Kaufman H., Recurrence of Reis- Bücklers corneal dystrophy in graft, Am. J. Ophthalmol., 1978, 85: 349.
7. Kawasima M., Kawakita T., Den S. *et al.*, Comparison deep lamelar keratoplasty and penetrating keratoplasty for lattice and macular corneal dystrophy, Am. J. Ophthalmol., 2006, 142: 304–9.
8. Garner A., Histochemistry of corneal granular dystrophy, Br. J. Ophthalmol., 1969, 53: 799.
9. Lyons C.J., McCorney A.C., Kirkness C.M. *et al.*, Granular corneal dystrophy: visual results and pattern of recurrence after lamelar or penetrating keratoplasty, Ophthalmology, 1994, 101: 812–7.
10. Jonasson F., Oshima E., Thoner E.G. *et al.*, Macualar corneal dystrophy in Iceland: a clinical, genealogic and immunohistochemic study of 28 patients, Ophthalmology, 1996, 103: 1111–7.
11. Garner A., Tripethy R.C., Hereditary cristalline stromal dystrophy of Schnyder Histology and ultrastrucuture, Br. J. Ophthalmol., 1972, 56: 400.
12. Paparo L.G., Rapuano C.J., Raber I.M. *et al.*, Phototherapeutic keratectomy for Schnyder's crystalline corneal dystrophy Cornea, 2000,19: 343–7.
13. Laing R.A., Leibowitz H.M., Oak S.S. *et al.*, Endothelial mosaic in Fuchs' dystrophy, Arch. Ophthalmol., 1981, 99: 80–3.
14. Behn C.F., Falls H.F., Varley G.A., Clasification of corneal endothelial disorders based neural crest origin, Ophthalmology, 1884, 91: 558–63.
15. Sajjadi H., Javadi M.A., Hammach R. *et al.*, Results of penetrating keratoplasty in CHED – congenital hereditary endothelial dystrophy Cornea, 1985, 14: 18–25.
16. Hurst L., Warring G.O., Clinical specular microscopy of posterior plymorphous endothelial dystrophy, Am. J. Ophthalmol., 1983, 95: 143.
17. Boruschoff S.A., Weiner M.J., Albert D.M., Recurrence of posterior polymorphous corneal dystrophy after penetrating keratoplasty, Am. J. Ophthalmol., 1990,109: 323.
18. Bedr I.A., Rajhi A.H., Wagoner M.D. *et al.*, Phototherapeutic keratectomy for climatic droplet keratopathy, J. Refr. Surg., 1996, 12: 112–22.
19. Severin M., Kirscof B., Recurrent Salzmann's corneal degeneration Graefes, Arch. Clin. Exp. Ophthalmol., 1990, 222: 101–4.
20. Fagerholm P., Phototherapeutic keratectomy: 12 years of experience, Acta. Ophthamol. Scand., 2003, 81: 19.
21. Campas M., Nielson S., Szerenyi K. *et al.*, Clinical follow up of phototheraputic keratectomy for treatment of corneal opacities, Am. J. Ophthalmol., 1993, 115: 433–40.
22. O'Brat D.P., Muir M.G., Marhall J., Phototherapeutic keratectomy for reccurent corneal erosions Eye, 1994, 8: 378.
23. Orndhall M.J., Fagerholm P.P., Phototherapeutic keratectomy for map-dot-fingerprint corneal dystrophy Cornea, 1998, 17: 595.
24. Kremer F., Aronski M., Bowyer B., Stevens S.X., Treatment of corneal surface irregularities using biomask as an adjuvant to excimer laser phototherapeutic keratectomy Cornea, 2002, 21: 281.
25. Thomson V., Durrie D.S., Cavanaugh T.B., Philosophy and technique for excimer laser phototherapeutic keratectomy, Review Refract. Corneal Surg., 1993, 9 (2 Suppl): 81–5.

Scanned with OKEN Scanner

KERATOCONUSUL

DANIELA ŞELARU

DEFINIŢIE. ETIOLOGIE. PATOGENIE

Keratoconusul (KC) este o afecţiune neinflamatorie, degenerativă a corneei, caracterizată prin subţierea progresivă a acesteia şi deformarea ei conică, centrală sau paracentrală. Se generează, astfel, un astigmatism miopic, iniţial măsurabil prin astigmometrie, apoi neregulat şi nemăsurabil. Rareori afecţiunea este monolaterală, de obicei afectează ambii ochi, eventual în stadii diferite. În keratoconus, apar fine depozite la nivelul membranei Bowman şi în straturile stromale superficiale, prin slăbirea legăturilor covalente dintre moleculele de colagen, cu până la 50% faţă de normal. Afecţiunea este evolutivă şi în stadiile avansate sunt interesate toate straturile stromale şi membrana Descemet, pe care apar cute verticale, numite „strii Vogt", care pot evolua spre cicatrici permanente. În final, corneea extrem de subţiată, riscă să perforeze (hidrops cornean – descemetocel).

Keratoconusul debutează la pubertate şi evoluează până în decada a treia sau a patra de viaţă.

În 85% din cazuri, este sporadică, multifactorială şi se transmite dominant sau recesiv doar în 10% din familiile celor bolnavi.

Diagnosticul este exclusiv clinic, bazat pe o multitudine de investigaţii obligatorii, pentru un diagnostic corect de boală şi de stadiu: biomicroscopie, refractometrie – astigmometrie, pahimetrie corneană ultrasonică, topografie corneană, microscopie corneană confocală, microscopie specular endotelială, test Schirmer etc.

Afecţiunea este stadializată conform normelor internaţionale acceptate în momentul de faţă, în funcţie de curbura corneei (determinată topografic), astigmatism şi pahimetrie:

Stadiul I: Miopie +/– astigmatism < 5 dioptrii
Curbura corneană < 48 dioptrii
Pahimetrie > 500 microni

Stadiul II: Miopie +/– astigmatism > 5 dioptrii şi < 8 dioptrii
Curbura corneană < 53 dioptrii
Pahimetrie > 400 microni

Stadiul III: Miopie + astigmatism > 8 dioptrii şi < 10 dioptrii
Curbura corneană > 53 dioptrii
Pahimetrie 200–400 microni

Stadiul IV: Refracţie nedeterminabilă
Curbura corneei > 55 dioptrii
Pahimetrie < 200 microni
Cicatrici corneene

Keratoconusul trebuie diferenţiat de alte ectazii corneene centrale, de obicei iatrogene (post-chirurgie refractivă cu LASER excimer, efectuată la cei cu factori de risc, neidentificaţi preoperator sau ignoraţi) ori periferice, cum este corneea pellucida.

Keratoconusul se poate asocia cu distrofii corneene, cum ar fi distrofia Fuchs, distrofia membranei bazale anterioare, distrofia polimorfă posterioară sau distrofia granulară, precum şi cu boli generale: boala atopică (astm, dermatite etc.), sindrom Down, retardare mintală, colagenoze, prolaps de valvă mitrală.

Keratoconusul ar putea fi o manifestare oculară a unei dezordini colagenice sistemice, iar asocierea cu alte distrofii corneene ar putea fi expresia unui mecanism patogenic comun şi mecanisme genetice adiacente, oricum, încă neelucidate.

INVESTIGAŢII ÎN KERATOCONUS

Sunt indispensabile pentru diagnosticul pozitiv şi diferenţial, precum şi pentru monitorizarea în timpul evoluţiei, din punct de vedere morfologic, biomecanic, vizual şi funcţional.

STRATEGIA TERAPEUTICĂ ÎN KERATOCONUS CORNEOPLASTIE

Este un termen recent introdus şi care corespunde unei acţiuni terapeutice menite [1] să determine o modificare a formei, proprietăţilor sau structurii

Scanned with OKEN Scanner

corneei; majoritatea procedurilor (modalităţilor) incluse în acest termen, sunt chirurgicale, dar azi, lor li se adaugă, din ce în ce mai mult, metode farmacologice şi fizice.

Tabelul 2.1

Investigaţii în keratoconus

Topografie corneeană	Tomografie în coerenţă optică (OCT) Camera Scheimflug	Ocular Response Analyser (ORA)	Aberometrie	Microscopie specular ă
– cartografiază şi analizează suprafaţa corneei pentru a detecta toate neregularităţile – analizează calitativ riscul de ectazie – analizează cantitativ cu ajutorul indicilor specifici – indispensabilă pentru alegerea LCD – implantarea de inele intracorneene şi pentru CXL – permite poziţionarea conusului – permite măsurarea pahimetrică centrală şi periferică	– face biometria segmentului anterior prin tomografie noncontact – pahimetrie centrală şi periferică – obiectivează clinic subţierea corneei, opacităţile, edemul – permite evaluarea calităţilor unui grefon corneean – permite simularea profunzimii şi poziţiei de implantare a inelelor intracorneene – verifică poziţia şi centrajul inelelor	– evaluează proprietăţile elastice ale corneei cu ajutorul parametrului CH (*corneal hysteresis*) şi CRF (factor de rezistenţă corneeană) CH > CRF = KC normal CH ~ 10,5 – detectează anomalii biomecanice	– utilă în stadii infraclinice – în KC se pot găsi: – aberaţii de tip COMA datorită asimetriei repartiţiei puterii dioptrice – aberaţii de tip SFERICITATE legate de creşterea prolaticităţii corneei	– permite analiza morfologiei şi densităţii celulare a endoteliului corneean – necesară pentru supravegherea pacienţilor ce au făcut CXL sau cu distrofii asociate cu KC

Strategia actuală în tratamentul keratoconusului este complexă şi porneşte de la depistarea şi diagnosticarea corectă a stadiului de evoluţie, de la monitorizarea continuă, pe termen nelimitat.

La baza tratamentului actual în keratoconus stau doua noţiuni recente:

1. **ABEROPIA** este importantă într-o eroare refractivă majoră, ce conduce la o acuitate vizuală slabă, mai ales în cazurile de keratoconus cu astigmatism neregulat progresiv şi

2. **CORNEOPLASTIA** (descrisă de Gulani) care înglobează toate tehnicile de remodelare corneeană: mecanice, biomecanice şi fizico-chimice.

Practic, tratamentul bolii keratoconice are trei paliere: primul este reprezentat de corecţia optică aeriană sau de contact, cu care se începe în stadiile I şi II, dar care poate rămâne necesară şi în stadiile III–IV; al doilea palier include implantarea de inele intracorneene şi remodelarea fizico-chimică, prin *cross-linking* corneean, asociat sau nu cu fotoablaţie cu LASER excimer, ghidată topografic; al treilea palier, care constă în keratoplastie, fie lamelară anterioară profundă, cel mai adesea azi, fie penetrantă, mult mai rar.

Frecvent, pe parcursul monitorizării pacientului cu keratoconus, se impune asocierea sinergică a celor trei paliere.

CORECŢIA OPTICĂ AERIANĂ ŞI DE CONTACT

De la început este necesară o corecţie aeriană sfero-cilindrică, greu de individualizat şi cu beneficii optice relative din cauza ametropiei şi a modificării frecvent rapide a refracţiei.

De cele mai multe ori, se recurge la lentile de contact rigide, dure (LCD), care reprezintă tratamentul optic de referinţă în aceste cazuri [4].

Adaptarea de lentile de contact dure nu este uşoară, ea trebuie făcută de către oftalmologi contactologi, care dispun de echipamentul adecvat de testare şi prescriere.

Topografia corneeană [3] este indispensabilă pentru a alege design-ul primei lentile. Analiza topografiei corneene de elevaţie, dar şi speculare, permite clasificarea keratoconusului după poziţia apexului (keratoconus centrat şi descentrat) şi a pantelor acestuia (keratoconus cu pante lente sau rapide).

Sub vârsta de 35 ani, evoluţia bolii keratoconice este mult mai rapidă şi prescrierea de lentila de contact dura [5–7] este singura care poate oferi confort vizual, dar aceasta nu poate stopa evoluţia ei.

La cei peste 40 ani, evoluţia este mult mai lentă [8] şi, în cazuri particulare, cu toleranţă redusă la lentilele de contact dure; în acest caz pot fi testate şi lentile de contact suple, eventual torice.

Scanned with OKEN Scanner

IMPLANTAREA DE INELE INTRACORNEENE (IIC)

Sunt recomandate într-un stadiu intermediar, suficient de avansat însă pentru ca lentilele de contact să nu fie tolerate, dar fără ca deformarea conică să impună keratoplastie. Ele permit ameliorarea AV prin corectarea, cel puțin parțială a ametropiei sfero-cilindrice generată de conus și în această etapă de tratament, topografia corneeană este esențială pentru evaluarea geometriei corneene, cu deosebire cea de elevație (figurile 2.8, 2.9).

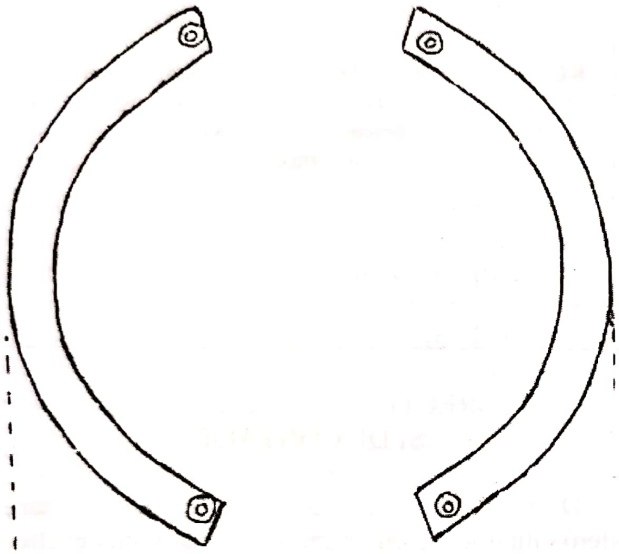

Figura 2.8. Principiul de acțiune al inelelor intracorneene.

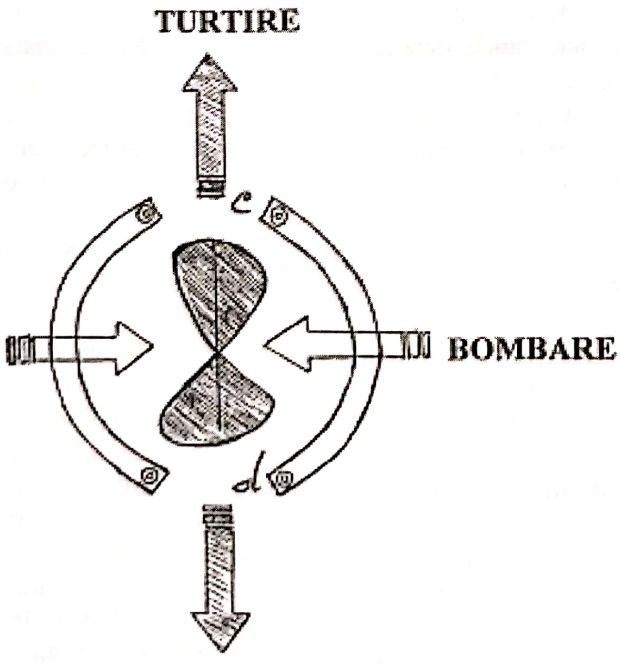

Figura 2.9. Mecanismul de acțiune al inelelor intracorneene.

Preoperator, topografia permite să evaluăm geometria, să precizăm indicația de IIC și prognosticul.

Intraoperator, atât topografia cât și refracția sunt necesare pentru elaborarea planului de implantare și poziționare precisa a inelelor.

Implantarea impune utilizarea de nomograme, specifice fiecărui tip de inele: Intacs, Ferrara, Keraring.

Post-operator, topografia ne ajută să evaluăm eficacitatea inelelor, din punct de vedere refractiv, precum și monitorizarea pe termen lung.

Când decidem implantarea de IIC trebuie să avem în vedere câteva „reguli de aur":

– grosimea pahimetrică a corneei peste 450 μ
– valori keratometrice între 46 și 56 D
– AV mai mare de 20/40
– intoleranța la lentile de contact specializate.

Putem implanta unul sau mai multe inele, simetrice dacă conusul este central și asimetric în caz de descentrare.

TEHNICA mecanică descrisă de Colin [12, 13] a implantării inelelor intrastromale constă din două părți: formarea canalelor și inserția segmentelor. Preoperator se administrează picături cu antibiotic și anestezic topic.

Formarea canalelor pentru inelele (segmentele) intracorneene: se reperează centrul corneei. Se marchează locul inciziei și al plasării segmentelor din PMMA: temporal, în afara zonei optice de 7 mm. Se efectuează pahimetria ultrasonică la ora 9 a portului de incizie și se creează cu cuțitul de diamant o incizie de aproximativ 1,8 mm lungime pe 70% din grosimea corneei. Se efectuează o disecție lamelară mică, la baza inciziei, cu *spreader*-ul Suarez modificat, pentru a crea un buzunar de intrare pe ambele părți. Apoi, un ghid de centrare cu vid (KeraVision) este amplasat pe globul ocular și stabilizat sub sucțiune. Disectoare cu design special de 0,9 mm sunt apoi introduse prin incizie în sens orar și antiorar pentru a crea tunelele stromale. Ideal, canalele sunt localizate la o profunzime de 2/3 din grosimea corneei. O atenție specială se acordă tunelului inferior, unde corneea este mai subțire. Sucțiunea apoi se eliberează, iar ghidul de centrare se îndepărtează.

Inserarea segmentelor: folosind un forceps, segmentele din PMMA sunt introduse în tunelele confecționate manual. Fiecare segment PMMA are o mică gaură la capătul superior pentru manipularea lor chirurgicală – acestea sunt implantate în sens orar și sens antiorar. În poziția lor finală, segmentele

Scanned with OKEN Scanner

sunt localizate la 3 mm de limbul sclero-corneean superior. Inele Intacs de 0,45 mm au fost plasate în tunelul inferior pentru a lifta conusul, şi de 0,25 mm plasate în tunelul superior pentru a aplatiza corneea şi a reduce astigmatismul. Paracentezele sunt sigilate prin hiperhidratare.

TEHNICA asistată de LASER-ul în femtosecond (IntraLase): Rabinowitz [11] a pus bazele folosirii LASER-ului femtosecond pentru crearea canalelor de inserţie a segmentelor, acestea fiind reproductibile cu acurateţe şi precizie [14]. Metoda este mai puţin traumatică şi are mai multă precizie, având ca rezultat satisfacţia pacienţilor [10]. Pentru crearea canalelor se folosesc următoarele setări LASER [9]: adâncimea tunelului la 400 µm, lungimea inciziei de 1,4 mm, lăţimea inciziei de 1 mm, diametrul intern al tunelului de 6,6 mm şi diametrul extern de 7,4 mm.

INCIDENTE INTRAOPERATORII: migrarea sau extruzia segmentului, opacifierea corneei după implantarea de Intacs şi formarea incompletă a canalului, plasarea incorectă a segmentului în tunel, perforaţia endoteliului, perforaţia în CA.

COMPLICAŢII POST-OPERATORII: edem focal, haze, depozite alb-gălbui în jurul segmentului, melting corneean, extruzia implantului, defecte de epitelizare în prima zi post-operator: mici (tratate cu picături lubrifiante) sau mari (tratate cu LC terapeutică), senzaţie de corp străin sau de zgârietură. În perioada de recuperare pacienţii pot avea senzaţia de ochi uscat în primele 2–3 luni. Keratita sterilă sau infecţia la grupul femtosecond pot apare consecutiv după frecarea ochiului şi dehiscenţa paracentezei. Semnele şi simptomele infecţiei includ: cornee mată, vedere neclară, durere, înţepături, disconfort ocular şi fotofobie.

REZULTATE clinice la 1 an: AV necorectată de 20/40 sau mai bună în 88% din cazuri. Burris [28] a descoperit că asfericitatea a fost prezervată şi că aplatizarea corneeană a crescut cu grosimea inelelor. Cu cât se plasează inciziile mai central, tendinţa este de a cauza un astigmatism indus mai mare, pe când inciziile plasate mai periferic au tendinţa de a se vasculariza. Pierderea tranzitorie a sensibilităţii corneene a fost observata la 2 luni post-operator, dar se normalizează peste 6 luni. Durrie a raportat un potenţial efect refractiv reversibil al ICR. Explantarea ICR are ca rezultat readucerea curburii corneene iniţiale şi erori refractive la valorile dinaintea implantării *Intacs*.

TRATAMENTUL FIZICO-CHIMIC *CROSS-LINKING* AL COLAGENULUI CORNEEAN (CXL)

Iniţiat de Seiler, CXL colagenului din structura corneei, reprezintă azi singurul tratament potenţial pathogenic, capabil să stopeze sau să încetinească evoluţia deformării conice. De aici se deduce că, este de bun simţ să nu recurgem la CXL în cazuri de keratoconus stabil, ci doar la cei cu progresie precizată refractiv, pahimetric şi topografic.

CXL consolidează fibrele de colagen din matricea corneeană extracelulară [16]; după CXL grosimea fibrelor de colagen creşte cu 13%. Principiul biochimic al CXL se bazează pe formarea de radicali liberi oxigenaţi, care vor induce legături covalente între terminaţiile hidrocarbonate ale fibrelor de colagen.

Indicaţiile pentru CXL corneean sunt dictate strict de existenţa progresiei, apreciată pe o perioadă de minimum 12 luni (ideal 24 luni), sunt: creşterea keratometriei maximale de ≥ 1D; creşterea astigmatismului manifest refractiv ≥ 1D; un „shift" miopic ≥ 0,5 D în echivalent sferic manifest refractiv; o diminuare ≥ 0,1 mm a razei de curbură posterioară în cursul adaptării de lentilă de contact dură [15].

Contraindicaţii: pacienţii cu grosimea corneei sub 400 µ, cu cicatrici corneene; contraindicaţii relative: absenţa progresiei, vârsta peste 35 de ani şi o keratometrie maximală peste 58 dioptrii, opacifierea cicatricială a corneei [22], sechele de keratită herpetică sau examen virusologic pozitiv HVS 1 + 2.

Tehnica este simplă şi foarte puţin invazivă: se efectuează sub anestezie topica; [18] dezepitelizarea corneei, în varianta „epi-off" (la o pahimetrie > 400 µ) şi fără dezepitelizare „epi-on" (la cei cu grosimi între 380–400 µ). Se instilează o soluţie izotonică care asociază riboflavina soluţie 0,1% şi dextran 20% [23]. Această soluţie este izotonică cu corneea; când grosimea corneei este sub 400 µ, se foloseşte un colir cu riboflavină hipotonic, fără dextran.

După impregnarea cu riboflavină timp de 15 minute, în cazurile cu „epi-off" şi 30 minute în situaţiile cu „epi-on", pacientul este expus tratamentului cu radiaţii ultraviolete eliberate de un aparat special construit, cu fluenţa bine calibrată şi verificată înainte de fiecare intervenţie; ea este fixată la 3mW/cm^2, standard. Expunerea este de 30 minute, în 6 paşi de câte 5 minute fiecare, timp

Scanned with OKEN Scanner

în care se continuă instilațiile, cu soluție de riboflavină, din 2 în 2 minute. În final se aplică o lentilă de contact care se menține 7–14 zile.

CXL s-a dovedit a fi, până acum, singurul tratament patogenic al keratoconusului, care confirmă conceptul de rigidizare *ex vivo* a corneei. Evaluarea biomecanică de care dispunem *in vivo*, în prezent, nu permite cuantificarea și autentificarea efectului tratamentului, care poate fi doar indirectă, prin stabilizarea topografică [21].

Azi, se conturează din ce în ce mai mult combinații terapeutice ce includ CXL, implantarea de inele intracorneene [26, 27] și, eventual, fotoablație cu LASER excimer parțială [25], ghidată topografic. Astfel, în protocolul Atena, se combină simultan PTK (dezepitelizare), PRK ghidată topografic cu mitomicina C și CXL [20]. Alte combinații posibile sunt: CXL + inele intracorneene [simultan sau secvențial, 19], CXL + inele intracorneene + implante torice la ochiul fac (secvențial).

Rezultate: după CXL, îngroșarea corneei continuă și după 5–6 ani [17, 24], pentru ca modificările nu sunt numai biomecanice ci și biochimice (există un echilibru între sinteza și cataliza colagenului CXL induce apoptoza keratocitelor). Regresia medie a keratometriei maximale poate fi de 2–2,5 D. În primele 3–6 luni post-CXL, grosimea pahimetrică a corneei scade, cu până la 50 μ, iar la sfârșitul primului an putem cuantifica câștigul pahimetric care este cuprins între 20–70 μ.

KERATOPLASTIA ÎN KERATOCONUS

Keratoplastia lamelară anterioară profundă (KLA) este recomandată pentru acele corneei cu transparență redusă și/sau neregulată, dar cu endoteliu intact.

Tehnica lamelară se execută pe glob „închis", cu grefoane conservate în lichide care permit supraviețuirea celulară cu endoteliul îndepărtat mecanic în momentul recoltării și conservării.

Ca atare, rejetul după KLA nu poate fi decât epitelial sau stromal cu răspuns foarte bun la tratament cortizonic topic.

Alte avantaje ale tehnicii KLA: se evită complicațiile intraoperatorii posibile ale keratoplastiei penetrante, tratamentul cortizonic topic și sistemic mult mai scurt (3–4 luni), îndepărtarea mai rapidă a firelor de sutură (după 6 luni), comparativ cu keratoplastia penetrantă.

Dezavantajele majore ale KLA sunt: chirurgie dificilă, riscul perforației corneei (10%). Grefele rămân transparente, rejetul endotelial este absent, acuitatea vizuală egală sau mai mare de 0,5 în 60–100% din cazuri.

Tehnica lamelară a fost reabilitată de Archila [17] în 1985, când a prezentat tehnica sa de disecție lamelară profundă, prin injectare de aer în cornee. Crearea unui emfizem și edem corneean, permite o mai bună vizualizare a profunzimii lamei stromale reziduale, în fața planului transparent endotelio-descemetic. De asemeni, prezența bulelor de aer în CA (injectate sau difuzate prin trabecul), pot facilita reperajul planului endotelio-descemetic, care trebuie menajat într-o keratoplastie lamelară profundă. Ulterior, s-au dezvoltat variante tehnice, care constau în injectare în stroma corneană de produse vâscoelastice sau ser fiziologic [18]. Absența necesității disecției mecanice permite obținerea unui plan perfect regulat, atât la grefon, cât și la gazdă, ceea ce elimină riscul astigmatismului neregulat generat în disecția lamelară mecanică clasică. Azi, se recurge și la disecția lamelară cu ajutorul LASER-ului cu femtosecunde (femto-keratectomie), dar planul de disecție nu poate fi perfect regulat, datorită micropunților interfibrilare, care trebuie „rupte" cu spatula [19] (figurile 2.10–2.13). Detalii despre tehnică în capitolul „Keratoplastia penetrantă și lamelară".

Keratoplastia penetrantă a fost procedeul cel mai folosit în trecut. Rezultatele sunt bune: transparența grefonului se menține la 85–95% din pacienții operați și urmăriți o perioadă de 5–10 ani; 60% din pacienții operați au AV egală sau mai mare de 0,5. Problemele cele mai importante sunt: este o chirurgie pe glob deschis cu riscurile cunoscute, rejetul endotelial, astigmatismul post-operator dificil de tratat, recurența bolii, opacifierea grefonului în timp. În acest moment, între 30% și 60% din transplantele corneene efectuate în keratoconus sunt transplante lamelare anterioare.



Figura 2.10. a) Inconvenientele femtokeratometriei; b) Reacția de cicatrizare a marginilor induce aplatizarea corneei.

Scanned with OKEN Scanner

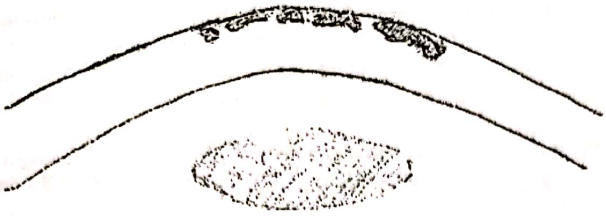

Figura 2.11. Opacităţi corneene anterioare.

Figura 2.12. Neregularităţi ale interfeţei după LASER excimer.

Figura 2.13. Decupajul cu LASER fentosecond trece pe sub opacităţi şi permite a avea o suprafaţă regulată, care exclude astigmatismul post-operator.

IMPLANTAREA DE CRISTALINE ARTIFICIALE FAKICE

Constituie o tehnică chirurgicală alternativă pentru reabilitarea vizuală în cazuri foarte bine selecţionate [20]. Poate fi indicată ca tehnică de primă intenţie sau pentru a corecta o eroare refractivă reziduală după tehnici de remodelare corneană (IIC, DALK) sau în ectazii corneene iatrogene, după chirurgie refractivă LASER, practicată în cazuri insuficient selecţionate preoperator, cu risc ectatic ignorant. Evident, se pot alege numai implante fakice torice, cu talie ajustabilă, ceea ce implică accesul la o imagistică preoperatorie riguroasă, care să permită, în primul rând, depistarea contraindicaţiilor anatomice:

– profunzime CA < 3 mm pentru implante de CA

– profunzime CA < 2,8 mm pentru implante de CP

– inserţie iriană anormală (iris prea convex sau în platou).

Azi dispunem doar de două modele, clasicul Artizan (Ophtec) şi Verysize (Abbot), cu fixare iriană şi „ICL" (Staar) de CP, toate în versiune torică. Primul are dezavantajul unei incizii de 6 mm, pentru a fi implantat, deci sursa de astigmatism suplimentar post-operator, iar cel de CP, deşi mai pliabil (intră pe o incizie de 2,8 mm), are risc de accelerare a opacifierii fiziologice a cristalinului, la pacienţi peste 40 ani.

BIBLIOGRAFIE

1. Gulani Ac., Corneoplastique™. Tehniques in ophthalmology, 2007, 1: 11–20.
2. Pinero D., Alio J., Intracorneal ring segments in ectatic corneal disease; Clinical and Experimental ophthalmology, 2010,p. 154–67.
3. Vinci Guerra P., Albe E., Trazza S., Refractive, Topograpic, Tomographic and Aberrometric analysis of keratoconic eyes undergoing corneal cross-linking ophthalmology, 2009, 116(3): 369–78.
4. Subirana X., L'evolution des concepts dans l'adaptation des keratocones en lentilles de contact, les cahiers d'ophthalmologie, 2011, 148, p. 56–58.
5. Brodaty Christine, Keratocones et lentilles de contact, les cahiers d'ophthalmologie, 2011, 148, 53: 54.
6. Tavassoli I., Bardet E., Malet F., Colin J. L'adaptation de lentilles souples après anneaux intracornéens pour kératocone. Congrès de la Société française d'Ophtalmologie 2007, communication orale.
7. Brodaty C., Peyre C., Sarfati A. Adaptation après anneaux intracornéens pour kératocone. Enseignement post-universitaire contacto Ile-de-France 2010, communivation orale.
8. Pietrini D., Strategie therapeutique dans le keratocone, Les cahiers d'Ophthalmologie, 2011, 148, 35: 38.
9. Coskunseven E., Kymionis GD., Tsiklis NS., Atun S., Arslan E., Jankov MR., Pallikaris IG. One-year results of intrastromal corneal ring segment implantation (KeraRing) using femtosecond laser in patients with keratoconus. Am. J. Ophthalmol., 2008, 145(5): 775–9.
10. Callosi A., Orthokeratology and presbyopia, cataract and refractive surgery today today Europe, 2010,(4): 71–7.
11. Zare MA., Hashemi H., Salari MR. Intracorneal ring segment implantation for the management of keratoconus: safety and efficacy, J. Cataract. Refract. Surg., 2007, 33(11): 1886–91.
12. Rabinowitz Y.S., Li X., Ignacio T.S., Maguen E., INTACS inserts using the femtosecond laser compared to the mechanical spreader in the treatment of keratoconus, J. Refract. Surg., 2006, 22: 764–71.
13. Colin J, Cochener B, Savary G, Malet F. Correcting keratoconus with intracorneal rings, J. Cataract. Refract. Surg., 2000,26: 1117–22.
14. Colin J., Cochener B., Savary G., Malet F., Holmes-Higgin D., INTACS inserts for treating keratoconus: one-year results, Ophthalmology, 2001, 108: 1409–14.
15. Shabayek MH., Alió JL. Intrastromal corneal ring segment implantation by femtosecond laser for keratoconus correction, Ophthalmology, 2007, 114(9): 1643–52.
16. Koller T., Mrochen M., Seiler T. Complication and failure rates after corneal crosslinking, J. Cataract. Refract. Surg., 2009, 35: 1358–62.

Scanned with OKEN Scanner

17. Spoerl E., Huhle M., Seiler T., Induction of cross-links in corneal tissue, Exp. Eye. Res., 1998, 66: 97–103.
18. Wittig-Silva C., Whiting M., Lamoureux E. *et al.*, A randomized controlled trial of corneal collagen cross-linking in progressive keratoconus: preliminary results, J. Refract. Surg., 2008, 24: S720–5.
19. Hafezi F., Kanellopoulos J., Wiltfang R., Seiler T., Corneal collagen crosslinking with riboflavin and ultraviolet A to treat induced keratectasia after laser in situ keratomileusis, J. Cataract. Refract. Surg., 2007, 33(12): 2035–40.
20. Kamburoglu G., Ertan A., Intacts implantation with sequential collagen cross-linking treatment in postoperative Lasik Ectasia, J. Refract. Surg., 2008, 24(7): S726–9.
21. Kanellopoulos A., Binder P. Collagen cross-linking (CCL) with sequential topography-guided PRK; a temporizing alternative for keratoconus to penetrating keratoplasty, Cornea, 2007, 26(7): 891–5.
22. Knorz M.C., Jendritza B., Topographically-guided laser in situ keratomileusis to treat corneal irregularities, Ophthalmology, 2000,107(6): 1138–43.
23. Koller T., Mrochen M., Seiler T., Complication and failure rates after corneal cross-linking, J. Cataract. Refract. Surg., 2009, 35(8): 1358–62.
24. Mazzotta C., Traversi C., Baiocchi S. *et al.*, Corneal healing after riboflavin ultraviolet-A collagen cross-linking determined by confocal laser scanning microscopy in vivo: early and late modifications, Am. J. Ophthalmol., 2008, 146(6): 527–33.
25. Raiskup-Wolf F., Hoyer., Spoerl E., Pillunat L.E., Collagen cross-linking with riboflavin and ultraviolet-A light in keratoconus: long-term results, J. Cataract. Refract. Surg., 2008, 34(5): 796–801.
26. Shabayek M.H., Alió J.L., Intrastromal corneal ring segment implantation by femtosecond laser for keratoconus corection, Ophthalmology, 2007, 114(9): 1643–52.
27. Wittig-Silva C., Whiting M., Lamoureux E. *et al.*, A randomized controlled trial of corneal collagen cross-linking in progressive keratoconus: preliminary results, J. Refract. Surg., 2008, 24(7): S720–5.
28. Zare M.A., Hashemi H., Salari M.R., Intracorneal ring segment implantation for the management of keratoconus: safety and eficcacy, J. Cataract. Refract. Surg., 2007, 33(11): 1886–91.
29. Burris T.E., Baker P.C., Ayer C.T. *et al.*, Flattening of central corneal curvature with intrastromal corneal rings of increasing thickness: an eye-bank eye study, J. Cataract. Refractive. Surg., 1993, 19: 182–7.

Scanned with OKEN Scanner

CHIRURGIA PATOLOGIEI SUPRAFEȚEI OCULARE: TRANSPLANTUL LIMBIC, REPLICAREA *IN VITRO* A CELULELOR STEM LIMBICE, TRANSPLANTUL DE MEMBRANE MUCOASE (MUCOASA AMNIOTICĂ, MUCOASA BUCALĂ)

DĂNUȚ COSTIN, OVIDIU SAMOILĂ

CHIRURGIA TRANSPLANTULUI LIMBIC (DĂNUȚ COSTIN)

Progresele înregistrate în înțelegerea proceselor fiziologice de la nivelul celulelor stem au determinat dezvoltarea unor noi proceduri de transplant, cu aplicații în mai multe afecțiuni grave ale suprafeței oculare. Aceste operații la care se asociază tratamentul modern de imunosupresie schimbă complet imaginea asupra tratamentului unor boli considerate incurabile şi dau speranțe bolnavilor cu handicap sever [1–3].

Tulburările suprafeței oculare pot fi cauzate de: 1) un defect parțial de celule stem; 2) un defect total de celule stem.

Operația de transplant limbic va fi temporizată sau este contraindicată când pacientul prezintă: arsuri chimice grave, aniridia, boli ale pleoapelor, presiunea intraoculara crescută, cataractă, simblefaron, procese inflamatorii cronice, cicatrici corneene şi/sau conjunctivale, sindromul de ochi uscat, sindromul Stevens-Johnson, pemfigoidul cicatricial, panusul fibrovascular, deficite epiteliale persistente cu necroză tisulară. În aceste situații se impune inițierea tratamentului specific şi numai după obținerea rezultatelor favorabile se va recomanda transplantul limbic. Este de reținut faptul că inflamația induce moartea celulelor stem.

TEHNICA CHIRURGICALĂ

Epitelectomia conjunctivală sectorială/secvențială

Când leziunea conjunctivală limbică (liza conjunctivală) este mică sau moderată şi nu este asociată cu panus fibrovascular semnificativ, îndepărtarea epiteliului conjunctival lizat este suficientă. Este important ca epiteliul conjunctival să fie îndepărtat în totalitate de-a lungul liniei de contact cu epiteliul corneean.

Pacientul va fi monitorizat pentru a observa dacă suprafața denudată se reepitelizează cu celule derivate de la nivelul epiteliului corneean, adică cu celule limbice şi nu cu celule conjunctivale. Dacă reepitelizarea nu se face corect, va fi practicată debridarea (epiteliectomie secvențială) în mod repetat, până la limb. Astfel, suprafața corneei va fi repopulată cu celule derivate din epiteliul limbic.

Când celulele epiteliului limbic nu supraviețuiesc mai mult de două ore, zona axului vizual corneean va fi debridată şi apoi repopulată cu celule recoltate din zona limbică. Această tehnică permite repopularea corneei gazdă cu celule derivate din țesutul limbic, fără a fi contaminat de celulele epiteliului conjunctival [4, 5].

Transplantul auto-limbic (transplantul autolog limbic)

Indicații

Auto-transplantul limbic este indicat în deficitul total de celule stem, care afectează numai un ochi.

Pentru reuşita intervenției chirurgicale sunt necesare două condiții: 1) ochiul donator să nu fi fost implicat în acelaşi tip de suferință ca şi ochiul congener; 2) recoltarea țesutului de la ochiul aparent sănătos nu este indicată, dacă pacientul este suspicionat sau diagnosticat cu boli sistemice.

Tehnica chirurgicală presupune existența mai multor timpi operatori: 1) Sutura unui inel Flieringa (dacă operația presupune transplant de cornee şi/sau extracția cristalinului urmată de implantarea unui cistalin de CP). 2) Peritomia pe 360° (este practicată

Scanned with OKEN Scanner

inițial la ochiul afectat-beneficiar). 3) Disecția panusului fibrovascular și cauterizarea vaselor sângerânde. 4) Recoltarea țesutului de la ochiul donor (cornee-limb-conjunctivă – figurile 2.14, 2.15). Țesutul recoltat (din două zone orare: ora 11–1 și ora 5–7) va avea aspectul unei benzi cu lățimea de aproximativ 4–5 mm (1 mm cornee + limb și 3 mm conjunctivă bulbară). Zona conjunctivală va fi marcată și disecată în plan superficial până la nivelul limbului, urmând disecția limbică a corneei periferice. 5) Pregătirea patului tisular la nivelul ochiului primitor (destinatar). 6) Țesutul provenind de la ochiul donator este suturat la ochiul destinatar cu fir de 10-0. Sutura se face cu fire separate la nivelul marginii corneei și la marginea sclerală explantată (figura 2.16). Nodurile nu vor fi îngropate la nivelul țesutului explantat. 7) Sutura conjunctivei ce provine de la ochiul donor se face cu fir Vicryl 8-0. Sutura se face cu fire separate ancorate la episcleră. 8) Când operația presupune și transplant de cornee, aceasta va fi efectuată după transplantul limbic. 9) La sfârșitul operației va fi aplicată lentilă de contact terapeutică și se va face injecție subconjunctivală cu antibiotic și corticosteroid.

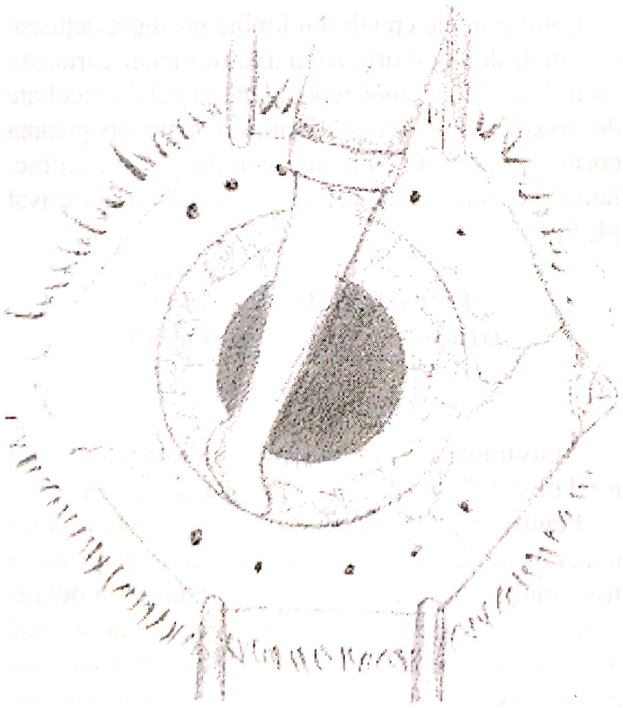

Figura 2.14. Recoltarea țesutului donor.

La acest tip de intervenție chirurgicală poate fi asociat și transplantul de membrane amniotică, care oferă un pat tisular pentru explantul limbic și o barieră în calea extinderii celulelor epiteliale conjunctivale, la nivelul corneei [6–12].

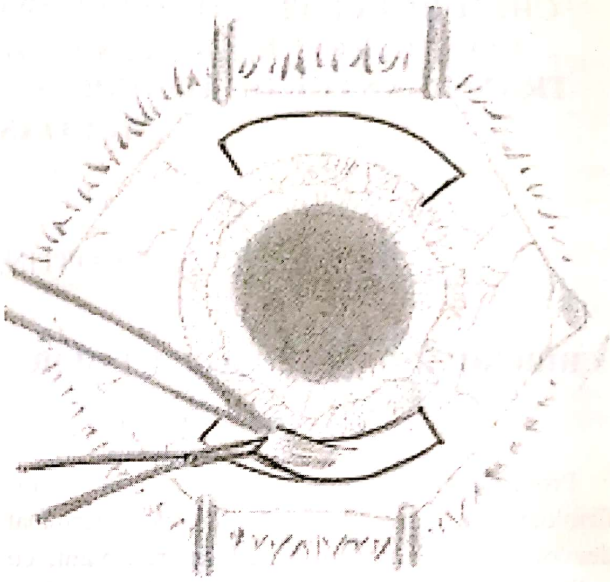

Figura 2.15. Izolarea benzilor de țesut conjunctivo-limbic.

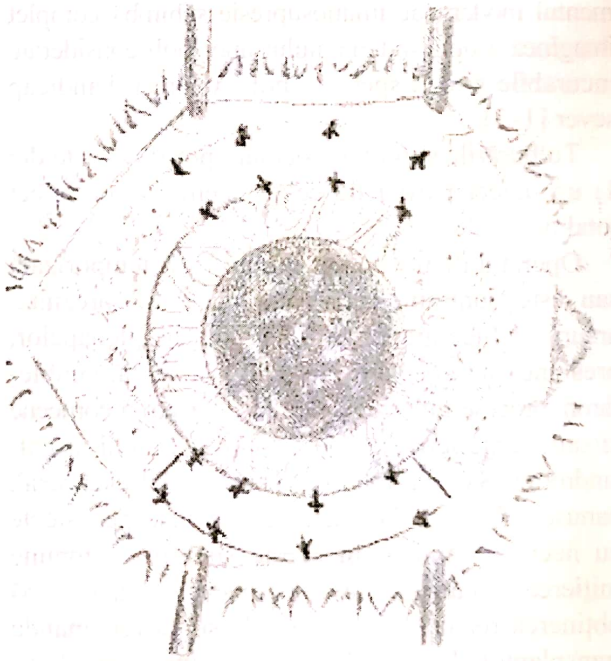

Figura 2.16. Plasarea și sutura grefei conjunctivo-limbice.

Tansplantul allo-limbic

Prin această metoda chirurgicală țesutul poate fi recoltat de la un donator aflat în viață sau de la cadavru.

În cazul donatorului aflat în viață (eventual înrudit cu primitorul) recoltarea se va face de la un singur ochi. Tehnica chirurgicală este identică cu aceea descrisă la capitolul transplantul auto-limbic.

Scanned with OKEN Scanner

Când donatorul este un cadavru, recoltarea se va face în primele 24 ore, ce urmează decesului, iar operaţia de transplantare se va face în următoarele 24 ore. Este de preferat ca donatorul să fi fost o persoană tânără (sub 50 ani) şi sănătoasă (astfel este garantată calitatea celulelor stem).

Tehnica chirurgicală

Anterior efectuării anesteziei pacientului se practică recoltarea ţesutului de la donor.

Tehnica recoltării are mai mulţi timpi. 1) Ochiul donor este injectat cu aer (1–2 ml) pe la nivelul nervului optic, până devine foarte ferm. 2) Ochiul este fixat într-un suport şi se efectuează trepanarea corneei, cu un trepan de 3 mm pe o adâncime de aproximativ 1/4 din grosimea corneei (aproximativ 150 μm). Este important ca centrarea sa se facă bine, pentru a fi menţinută o lăţime uniformă a corneei periferice. 3) Disecţia corneei periferice la 1 mm dincolo de limb, în scleră. Va fi conservată conjunctiva donatorului pe o lungime de 1–2 mm. 4) Ţesutul disecat va fi excizat, cu un foarfec curb, de-a lungul circumferinţei exterioare. Ţesutul va fi grefat ca un inel deschis la periferia corneei. 5) Pregătirea ochiului receptor este asemănătoare cu aceea descrisă la tehnica transplantului auto-limbic. Excepţie face „patul" tisular care va primi inelul tisular explantat. 6) Inelul tisular explantat de la donator este plasat la nivelul ochiului gazdă, limbic şi suturat cu fir de nylon 10-0 (fire separate la cornee şi scleră). Sunt practicate 6–8 suturi dispuse paralel (cornee-scleră) iar nodurile de sutură vor fi îngropate. Conjunctiva va fi suturată cu fir Vicryl 8-0 la marginea sclerală a inelului limbic transplantat (figura 2.16).

Dacă este necesară efectuarea keratoplastiei penetrante, ea va urma transplantului limbic. Grefa corneeană (7–7,5 mm) va fi obţinută de la ochiul donator. La sfârşitul operaţiei se aplică lentila de contact terapeutică şi se injectează subconjunctival un antibiotic şi un corticoid [10, 11, 13–16].

Grefa de membrană amniotică

Membrana amniotică este folosită ca adjuvant la grefa celulelor stem. Utilizarea unui petec de membrană amniotică cu diametrul de 10 mm, plasat cu faţa epitelială în sus, poate favoriza epitelizarea stromei corneene dezepitelizată. Două petece pot oferi atât stimularea epitelizării (petecul intern), cât şi protecţie în ceea ce priveşte dezvoltarea şi invazia epiteliului conjunctival (petecul extern). Membrana externă poate fi eliminată după 14 zile [10, 11, 17–20].

Transplantul corneean

Keratoplastia lamelară sau penetrantă poate fi asociată auto/allo transplantului limbic cu celule stem. Această asociere se face când corneea este sever afectată. În această situaţie corneea gazdă nu poate asigura epitelizarea, chiar şi în prezenţa membranei amniotice.

Keratoplastia va fi amânată până când transplantul limbic va asigura integritatea suprafeţei epiteliale a corneei (transplantul limbic va fi efectuat anterior keratoplastiei), [10–12, 21].

TRATAMENTUL POST-OPERATOR

Se vor administra: antibiotic, corticosteroizi, ser autolog (în prima săptămână) şi lacrimi artificiale. În cazul transplantului allo-limbic se vor administra imunosupresive sistemice (steroizi, azatioprine, ciclosporina A), [11, 12, 22, 23].

BIBLIOGRAFIE

1. Fuchs E., Segre J.A., Stem cells: a new leaseon life, Cell., 2000,100: 143–55.
2. Pellegrini G., De Luca M., Arsenijevic Y., Towards therapeutic application of ocular stem cells, Semin. Cell. Dev. Biol., 2007, 18: 805–18 [*PUBMED*].
3. Li W., Hayashida Y., Chen Y.T., Tseng S.C., Niche regulation of corneal epithelial stem cells at the limbus, Cell. Res., 2007, 17: 26–36 [*PUBMED*].
4. Dua H.S., The conjunctiva in corneal epithelial wound healing, Br. J. Ophthalmol., 1998, 82: 1407–11.
5. Dua H.S., Sequential sector conjunctival epitheliectomy. In: Holland E.J., Mannis M.J. (eds.), Ocular surface disease, medical and surgical management, Chap. 14, Springer, New York, 2001, p. 168–74.
6. Shimmura S., Tsubota K., Surgical treatment of limbal stem cell deficiency: Are we really transplanting stem cells?, Am. J. Ophthalmol., 2008, 146: 154–5.
7. Dua H.S., Azuara-Blanco A., Autologous limbal transplantation in unilateral stem cell deficiency, Br. J. Ophthalmol., 2000,84: 273–8.
8. Kenyon K.R., Tseng S.C., Limbal autograft transplantation for ocular surface disorders, Ophthalmology, 1989, 96: 709–722, discussion 722–703.
9. Dua H.S., Azuara-Blanco A., Autologous limbal transplantation in patients with unilateral corneal stem cell deficiency, Br. J. Ophthalmol., 2000,84: 273–8.
10. Myron Yanoff, Jay S. Duker, Ophthalmology, 3rd. ed., Mosby, chapter 4.31, Surgical Ocular Surface Reconstruction, 2008.
11. Krieglstein G. K., Weinreb R. N., Cor nea and External Eye Disease, Springer, 2006, p. 36–53.

Scanned with OKEN Scanner

12. Jay H. Krachmer, Cornea-Fundamentals Diagnosis and Management, Volume one, 3 rd. ed., Mosby, Part. XII, chapter 154, 155, 2011.
13. Espana E.M., Di Pascuale M., Grueterich M., Solomon A., Tseng S.C., Keratolimbal allograft in corneal reconstruction, Eye, 2004, 18: 406–17.
14. Daya S.M., Holland E.J., Mannis M., Living relatedconjunctival limbal allograft. In: Holland E.J., Mannis M.J. (eds.), Ocular surface disease, medicaland surgical management, Chap. 17, Springer, NewYork, 2001, p. 201–7.
15. Meller D., Amniotic membrane transplantationwith or without limbal allografts for corneal surface reconstruction in patients withlimbal stem cell deficiency, Arch. Ophthalmol., 1998, 116: 431–41.
16. Lim John A., Hovanesian: Limbal stem cell transplantation improves vision, corneal clarity, Ophthalmology, 2010, 117(6): 1207–13.
17. Dua H.S., Gomes J.A.P., King A.J., Maharajan S., The amniotic membrane in ophthalmology, Surv. Ophthalmo., 2004, 49: 51–77.
18. Shimmura S., Shimazaki J., Ohashi Y., Tsuboto K., Anti-inflammatory effects of amniotic membrane transplantation in ocular surface disorders, Cornea, 2001, 20: 408–13.
19. Liang L., Sheha H., Li J., Tseng S.C., Limbal stem cell transplantation: New progresses and challenges, Eye (Lond), 2009, 23: 1946–53.
20. Santos M.S., Gomes J.A., Hofling-Lima A.L., Rizzo L.V., Romano A.C., Belfort R. Jr., Survival analysis of conjunctival limbal grafts and amniotic membrane transplantation in eyes with total limbal stem cell deficiency, Am. J. Ophthalmol., 2005, 140: 223–30.
21. Mannis M.J., Penetrating keratoplasty in ocular stem cell disease. In: Holland E.J., Mannis M.J. (ed.), Ocular surface disease, New York, Springer-Verlag, 2002.
22. Nakamura T., Ang L.P., Rigby H. *et al.*, The use of autologous serum in the development of corneal and oral epithelial equivalents in patients with Stevens-Johnson syndrome, Invest. Ophthalmol. Vis. Sci., 2006, 47: 909–16.
23. Alloway R., Mogilishetty G., Cole L., Ocular surface transplant recipients experience minimal immunosuppression complications: Implications for composite tissue transplants, Am. J. Transplant, 2007, 1058: 419.

REPLICAREA *IN VITRO* A CELULELOR STEM LIMBICE

OVIDIU SAMOILĂ

Un nou capitol al oftalmologiei s-a deschis odată cu înţelegerea mecanismelor de vindecare a suprafeţei oculare, în particular la nivel corneean. Fiziologia, biologia celulară şi moleculară a celulelor stem limbice au permis dezvoltarea unor tehnici surprinzătoare de reconstrucţie chirurgicală a suprafeţei corneene, bazate pe inginerie tisulară.

Deficitele de celule stem limbice pot fi congenitale (cheratita din aniridie) sau să apară în urma unor injurii oculare traumatice sau inflamatorii: arsuri chimice în special, pemfigoid ocular, sindrom Stevens-Johnson, cheratopatie asociată portului de lentile de contact, trahom. Insuficienţa populaţiei limbice împiedică vindecarea corneei în sectoarele afectate, cu migrarea ţesutului epitelial conjunctival pe suprafaţa corneană şi vascularizarea acesteia [1]. Rareori corneea îşi păstrează claritatea prin transdiferenţierea ţesutului conjunctival.

Deficitul limbic poate fi localizat sau global, când întreaga cornee formează un leucom vascularizat. Transplantul corneean în acest caz va fi un eşec, în prealabil fiind necesară refacerea populaţiei stem. Deşi transplantul limbic poate avea rezultatele favorabile, cu reabilitare corneană în majoritatea cazurilor, cel puţin pe termen scurt [2], complicaţiile legate de ochiul donor, eşecul grefei, imunosupresia necesară în cazul allogrefelor (cu complicaţii locale şi sistemice) au determinat apariţia unei metode de cultivare a ţesutului epitelial *in vitro*.

Este o procedură recentă descrisă pentru prima dată de Pellegrini în 1997 [3].

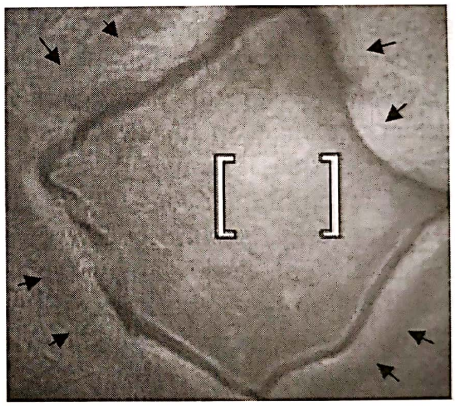

Figura 2.17. Cultivarea *in vitro* a celulelor stem limbice pe suport de membrană amniotică (săgeţi – limitele ţesutului expansionat la 7 zile).

Se recoltează un fragment de 1–2 mm din limbul sclerocornean, care conţine celule stem în palisadele Vogt. Ochiul donor poate fi chiar cel afectat, dacă defectul stem nu este global. Acest fragment, după prelucrare, este plasat în medii de cultură specifice, pe un ţesut cu rol de suport (solid, fibrină, membrană amniotică proaspătă sau congelată). Mediul de cultură ideal şi ţesutul de suport care furnizează o nouă membrană bazală sunt încă în investigaţii. În câteva săptămâni se obţine un ţesut cu dimensiunea de 1–2 cm care se transplantează pe ochiul afectat (figura 2.17).

Scanned with OKEN Scanner

Rezultatele pe termen scurt sunt favorabile, iar prin recoltarea unui fragment limbic de dimensiuni reduse se evită complicațiile din tehnica clasică. 75% din ochii operați au fost tratați cu succes prin acest procedeu, într-un studiu publicat în 2006 [4].

Se pot utiliza și alte surse pentru celule stem: de origine oculară – epiteliul cornean neutilizat în băncile de cornee pentru keratoplastii (allografe) sau chiar nonoculară – epiteliul mucoasei bucale (autografe) [5].

BIBLIOGRAFIE

1. Johnson D.A., Schein O.D., Limbal transplantation and ocular surface reconstruction. In: Gottsch J.D., Stark W.J., Goldberg M.F. (editors), Ophthalmic Surgery, 5th edition, London: Arnold, 1999.
2. Tan D.T.H., Tseng S.C.G., Limbal autograft transplantation for ocular surface disorders, Ophthalmology, 1989, 96: 709–23.
3. Pellegrini G., Traverso C.E., Franzi A.T. *et al.*, Long-term restoration of damaged corneal surfaces with autologous cultivated corneal epithelium, Lancet, 1997, 349: 990–3.
4. Sangwan V.S., Matalia H.P., Clinical outcome of autologus cultivated limbal epithelium transplantation, Indian J. Ophthalmol., 2006, 54: 29–34.
5. Satake Y., Dogru M., Barrier Function and Cytologic Features of the Ocular Surface Epithelium After Autologous Cultivated Oral Mucosal Epithelial Transplantation, Arch. Ophthalmol., 2008, 126(1): 23–28.

CHIRURGIA TRANSPLANTULUI DE MEMBRANĂ AMNIOTICĂ

DĂNUȚ COSTIN

Membrana amniotică este stratul cel mai profund al placentei. Ea este formată din stratul epitelial, membrana bazală și stroma avasculară.

Membrana bazală oferă un suport pentru creșterea celulelor epiteliale (aderentă, migrare, trofic). În oftalmologie ea este folosită fie ca o grefă, fie ca un pansament biologic.

Motivele principale pentru care este folosită sunt: reconstrucția suprafeței oculare și prevenirea sau reducerea infecției suprafeței oculare [1, 2].

RECOLTARE ȘI CONSERVARE

Selecția donatorilor. Mamele (exceptând pe cele alcoolice, dependente de droguri, tatuate, cu incompatibilitate Rh sau cu boli infecțioase cronice – sifilis) sunt supuse testelor serologice de *screening*: anti-HIV-1 și 2, hepatita B antigen de suprafață (HBsAg) și anti-virus hepatitic C (anti-VHC), VDRL. Cele infectate cu HIV-1 sau 2, VHC, VHB sau sifilis vor fi excluse. Transmiterea infecțiilor este unul dintre riscurile asociate transplantului de organe și de țesuturi umane. Din acest motiv criteriile de siguranță aplicate transplantului de organe ar trebui să fie aplicat și pentru transplantul de membrană amniotică.

Beneficiarii de membrană amniotică vor fi avertizați că donatorii au fost testați pentru anumite infecții, dar că există o posibilitatea ca un donator să fie infectat, de exemplu, din cauza perioadei numită „fereastra" (donatorul este deja infectat, dar testele de *screening* nu sunt încă pozitive). În cazul în care țesutul donator poate fi stocat 180 de zile, se consideră că este esențial ca testarea serologică a donatorului să se repete la 6 luni, pentru a elimina suspiciunea „ferestrei".

Deci, membrana amniotică ar trebui să fie folosită pentru transplant numai când ambele probe sunt negative. Dar nici în aceste condiții nu este exclusă posibilitatea transmiterii bolii Creutzfeldt-Jakob (BCJ), sau a altor afecțiuni.

Infecția poate să apară și ca rezultat al procedurilor de recoltare și de prelucrare a membranei amniotice. Prin urmare, este nevoie de control al calității microbiologice în momentul și imediat după recoltarea membranei amniotice. Aceste garanții pot fi acordate numai de băncile de țesuturi.

Băncile de țesuturi pot furniza membrana amniotică sub mai multe forme: deshidratată (proprietățile biologice sunt modificate sau pierdute aproape total), liofilizată (prezintă minim de schimbări ale proprietăților tisulare – produsul poate fi depozitat la temperatura camerei), conservată în glicerol rece (sunt pierdute o parte din proprietăți; se păstrează la 40°C) și congelată la –80°C într-o soluție de cinci antibiotice (recomandată în plăgile infectate).

MECANISME DE ACȚIUNE

Rolul membranei amniotice – acționează ca un sigiliu biologic: efect analgezic; barieră antimicrobiană; scade inflamația, inhibă angiogeneza și reduce neovascularizația existentă la nivelul corneei; efect de epitelizare; efect antiadeziv pe suprafața epitelială; efect adeziv stromal (de suprafată); rol trofic și integrativ la nivelul substratului stromal;

Scanned with OKEN Scanner

efect tectonic în defectele structurale; inhibă formarea cicatricilor; mediu pentru culturi de celule *in vivo* şi *in vitro* (celulele limbice epiteliale); prelungeşte supravieţuirea şi capacitatea de clonare a celulelor stem.

Baza moleculară de acţiune a membranei amniotice: antigenitatea scăzută; secreţia factorilor de creştere epitelială; creşterea apoptozei celulelor inflamatorii (PMN); inhibarea proteazelor; inhibarea factorilor de angiogeneză; promovează ancorarea celulelor prin hemidesmozomi [1–3].

INDICAŢIILE CHIRURGICALE ALE TRANSPLANTULUI DE MEMBRANĂ AMNIOTICĂ

Transplantul membranei amniotice este o procedură chirurgicală care poate fi folosită ca o grefă: temporară care are ca scop vindecarea suprafeţei oculare prin combaterea inflamaţiei determinată de traumatisme sau de alte afecţiuni oculare, ori permanentă care promovează regenerarea ţesutului (furnizează substratul pentru creşterea ţesutului normal) sau înlocuieşte ţesutul afectat (traumatisme sau afecţiuni oculare).

Membrana amniotică poate fi asociată şi altor proceduri chirurgicale: autografă conjunctivală, autografă keratolimbice sau transplantul de celule stem limbice.

Grefa temporară: arsuri chimice şi termice; sindromul Stevens Johnson; keratita neurotrofică; defectele persistente ale epiteliului corneean; reconstrucţia fornixului palpebral.

Grefa permanentă: afecţiuni ale corneei (defecte epiteliale persistente, descemetocel, keratita buloasă, keratita în bandă, eliminarea cicatricelor), afecţiuni ale conjunctivei (tumori limbice, pterigion, simblefaron, arsuri chimice şi termice, cicatrici, sindromul Stevens Johnson, keratoconjunctivitele limbice superioare, exces de filtrare).

Alte boli: afecţiuni degenerative şi ischemice sclerale, complicaţii după chirurgia strabismului, deficienţa limbică parţială de celule stem, reconstrucţia pleoapelor [4].

CONTRAINDICAŢII

Membrana amniotică nu poate fi utilizată: în deficitul sever de secreţie apoasă lacrimală, tulburări neurotrofice grave, ischemie stromală şi existenţa unor procese difuze de keratinizare [1, 4].

EVALUAREA PREOPERATORIE

Examinarea la lampa cu fantă; vor fi examinate atent: conjunctiva, corneea, fornixul conjunctival şi pleoapele; vor fi colorate cu fluoresceină sau roşu Bengal pentru evidenţierea pierderilor de substanţă sau a ţesuturilor devitalizate.

ANESTEZIA

Anestezia: peribulbară sau retrobulbară, cu mixtură 1: 1 de lidocaină 2% şi bupivacaine 0,75%.

TEHNICA CHIRURGICALĂ

Transplantul de membrană amniotică se poate face în două feluri: sub formă de grefă (acoperă o suprafaţă mare), sau sub formă de petec. Acesta poate fi plasat pe suprafaţa oculară într-un singur strat sau în mai multe straturi.

Anterior aplicării membranei, la nivelul ochiului trebuiesc îndepărtate ţesuturile necrozate, epiteliul corneean, sângele sau alte lichide existente.

Membrana amniotică va fi plasată şi suturată la nivelul suprafeţei oculare cu faţa epitelială în sus. Faţa mezenchimală va fi în contact direct cu suprafaţa oculară. Apoi i se va da forma şi dimensiunea corespunzătoare.

Petecul de membrană trebuie să fie mai mare decât dimensiunea defectului tisular. Dacă defectul tisular corneean este mai mare se va practica peritomia pe 360°, iar membrana amniotică este suturată în spatele limbului.

În cazul pterigionului, simblefaronului şi cicatricilor membrana amniotică va fi aplicată după îndepărtarea ţesutului fibros.

Sutura la nivelul corneei se va face cu fir de nailon 10-0, iar la nivelul conjunctivei cu fir Vicryl 9-0. La sfârşitul intervenţiei se aplică o lentilă de contact terapeutică şi se injectează triamcinolone acetat la marginile inciziei (mai ales dacă sunt semne de inflamaţie – preexistentă). Firele de sutură vor fi extrase după trei săptămâni [1, 2, 5].

În tehnica multistrat, membrana plasată ca prim strat respectă regula (faţa epitelială în sus); în următoarele straturi nu contează cum vor fi plasate

Scanned with OKEN Scanner

membranele exceptând ultimul strat la care suprafaţa epitelială trebuie să fie extern (în sus).

Această abordare chirurgicală este superioară tarsorafiei sau acoperirii conjuctivale [6].

În cazul deficitului limbic de celule stem asociat cu leziuni ale stromei corneene transplantul de membrane amniotică şi transplantul limbic („allograft" sau „autograft") vor contribui la restructurarea non-inflamatorie a stromei.

Transplantul de membrane amniotică la nivelul conjunctivei va fi folosit ca alternativă la reconstrucţia suprafeţei după îndepărtarea unor: tumori, cicatrici, simblefaron, zone ischemice.

Deci, membrana amniotică poate substitui auto-transplantul de conjunctivă sau mucoasă bucală [7–9].

COMPLICAŢII

Necroza membranei produsă anterior epitelizării (aproximativ două săptămâni) este determinată de un process inflamator sever sau colagenoze.

În cazul în care faţa mezenchimală nu e în contact cu ţesutul gazdă membrana amniotică nu produce efectul scontat [1, 2, 8, 9].

BIBLIOGRAFIE

1. Dua H. S. and Azuara-Blanco A., Amniotic membrane transplantation, Br. J. Ophthalmol., 1999, 83: 748–52.
2. Dua H.S., Gomes J.A., King A.J. *et al.*, The amniotic membrane in ophthalmology, Surv. Ophthalmol., 2004, 49(1): 51–77.
3. Saw V.P., Minassian D., Dart J.K. *et al.*, Amniotic membrane transplantation for ocular disease: a review of the first 233 cases from the UK user group, Br. J. Ophthalmol., 2007, 91(8): 1042–7.
4. Sangwan V.S., Burman S., Tejwani S., Mahesh S.P., Murthy R., Amniotic membrane transplantation: A review of current indications in the management of ophthalmic disorders, Current Ophthalmology, 2007, 55: 251–60.
5. Tseng S.C.G., Elizondo A., Casas V., Amniotic membrane suturing techniques, Springer Berlin Heidelberg, 2007
6. Kruse F.E., Rohrschneider K., Volcker H.E., Multilayer amniotic membrane transplantation for reconstruction of deep corneal ulcers, Ophthalmology, 1999, 106: 1504–11.
7. Puangsricharern V., Tseng S.C.G., Cytologic evidence of corneal diseases with limbal stem cell deficiency, Ophthalmology, 1995, 102: 1476–85.
8. Tsai R.J., Li L.M., Chen J.K., Reconstruction of damaged corneas by transplantation of autologous limbal epithelial cells, N. Engl. J. Med., 2000,343: 86–93.
9. Fallah M.R., Golabdar M.R., Amozadeh J. *et al.*, Transplantation of conjunctival limbal autograft and amniotic membrane vs mitomycin C and amniotic membrane in treatment of recurrent pterygium, Eye (Lond), 2008, 22(3): 420–4.

TRANSPLANTUL DE MUCOASĂ BUCALĂ

DĂNUŢ COSTIN

Atunci când măsurile medicale nu sunt suficiente în gestionarea bolii de suprafaţă oculară se va impune realizarea intervenţiei chirurgicale.

Scopul acesteia va fi de a restabili integritatea suprafeţei oculare şi de a păstra funcţia vizuală şi transplantul de mucoasă bucală se înscrie pe lista metodelor chirurgicale ce contribuie la reconstrucţia suprafeţei oculare.

INDICAŢII

Transplantul de mucoasă bucală este indicat în: arsuri alcaline bilaterale, necroliza toxică a epidermei, cicatrici conjunctivale, procesul de cheratinizarea suprafeţei oculare, sindromul de ochi uscat, pemfigoidul ocular cicatricial, sindromul Stevens-Johnson, defectul de celule stem bilateral, anomalii ale pleoapelor.

Când mucoasa bucală recoltată nu este suficientă pentru a acoperi defectele tisulare, se recomandă utilizarea asociată de membrană amniotică (leziuni conjunctivale cicatriciale).

Asocierea deficitului limbic de celule stem impune utilizarea membranei amniotice şi transplantului limbic, deoarece mucoasa bucală nu este o sursă adecvată de celule stem limbice [3].

TEHNICA CHIRURGICALĂ

Succesul intervenţiei constă în controlul riguros al procesului inflamator local. Din acest motiv ţesutul conjunctival fibrozat, cicatricial, panusul vascular, bridele vor fi disecate şi excizate.

Membrana de mucoasă bucală se recoltează de la nivelul feţei interne a buzei inferioare.

Anestezia şi evidenţierea mucoasei bucale superficiale se pot obţine prin infiltrarea tisulară de xilocaină 1% şi adrenalină 1: 2 000. Se obţine anestezia, diminuarea sângerării şi separarea ţesuturilor. În timpul următor se disecă un strat subţire al mucoasei bucale.

Scanned with OKEN Scanner

Hemostaza locală, după recoltarea mucoasei, se face cu benzi de pansament petrolatum şi compresie locală.

Mucoasa recoltată va fi plasată la nivelul plăgii şi apoi suturată cu fir Vicryl 9-0.

Post-operator vor fi administrate local corticoizi şi antibiotice (unguente). Peste mucoasa transplantată va fi aplicat un conformator timp de două, trei săptămâni, pentru a se realiza o aderenţă crescută la nivelul grefei. Vindecarea este lentă (mai ales la nivelul corneei) şi nu se asociază unor procese inflamatorii semnificative.

Mucoasa bucală nu este la fel de flexibilă ca şi conjunctiva, iar aspectul sau este mai congestiv [1–3].

BIBLIOGRAFIE

1. Shore J.W., Foster C.S., Westfall C.T., Rubin P.A., Results of buccal mucosal grafting for patients with medically controlled ocular cicatricial pemphigoid, Ophthalmology, 1992, 99(3): 383–95.
2. Nakamura T., Takeda K., Inatomi T., Sotozono C., Kinoshita S., Long-term results of autologous cultivated oral mucosal epithelial transplantation in the scar phase of severe ocular surface disorders [published online ahead of print Nov. 19, 2010], Br. J. Ophthalmol., doi: 10.1136/bjo.2010.188714.
3. Nassiri N., Pandya H.K., Djalilian A.R., Limbal allograft transplantation using fibrin glue, Arch. Ophthalmol., 2011, 129(2): 218–22.

Scanned with OKEN Scanner

KERATECTOMIA SUPERFICIALĂ ŞI BIOPSIA CORNEEANĂ. TRATAMENTUL DESCEMETOCELULUI, AL PERFORAŢIEI CORNEENE ŞI AL EDEMULUI CORNEEAN

ADRIANA STĂNILĂ

KERATECTOMIA SUPERFICIALĂ

Keratectomia superficială este o metodă chirurgicală de îndepărtare a stratului superficial al corneei. Este folosită pentru tratamentul unor afecţiuni ale suprafeţei oculare în scopul îndepărtării celulelor deteriorate, bolnave, astfel încât ele să fie înlocuite de celulele sănătoase ce vin din periferia corneei [1].

INDICAŢII

– Afecţiuni uzuale ale suprafeţei oculare (ulceraţii după corpi străini, eroziuni), ulcere corneene cronice, keratopatia neurotrofică, keratopatia buloasă, eroziunea corneeană recurentă, keratopatia în bandeletă, distrofia nodulară Salzmann etc. [2, 3].

TEHNICA

– Anestezie locală sau topică (cu excepţia copiilor).

– Se aplică un blefarostat pentru îndepărtarea pleoapelor.

– Ţesutul anormal se îndepărtează prin mişcări foarte fine cu un instrument neascuţit, o spatulă fină, dar e de preferat să fie folosit un instrument special destinat acestei manevre (polizor cu diamant) [4].

– La final se aplică o lentilă de contact din silicon-hidrogel aprobată pentru folosire în scop terapeutic.

– Se administrează coliruri cu antibiotice, antiinflamatorii nesteroidiene, cicatrizante, în funcţie de etiologia afecţiunii primare.

– Lentila de contact se îndepărtează cel mai devreme după o săptămână sau după vindecarea completă în funcţie de etiologie.

Alternative: abrazia epiteliului, micropuncţia stromală, fotokeratectomia terapeutică. Intervenţiile ce folosesc LASER-ul sunt foarte costisitoare, astfel încât keratectomia mecanică cu polizorul de diamant pare să fie cea mai eficientă şi mai puţin costisitoare manevră. În anumite cazuri se poate asocia cu aplicarea de antimetaboliţi (mitomicină) sau de membrană amniotică [5].

BIBLIOGRAFIE

1. Soong H.K., Farjo Q., Meyer R.F., Sugar A., Diamond burr superficial keratectomy for recurrent corneal erosions, Br. J. Ophthalmol., 2002, 86(3): 296–8.
2. Buxton J.N., Constad W.H., Superficial epithelial keratectomy in the treatment of epithelial basement membrane dystrophy, Ann. Ophthalmol., 1987, 19: 92–6.
3. Rapuano C.J., Laibson P.R., Excimer laser phototherapeutic keratectomy, CLAO J., 1993, 19: 235–40.
4. Forstot S.L., Damiano R.E., Witters R. *et al.*, Diamond burr keratectomy for the treatment of recurrent corneal erosion syndrome, Ophthalmology, (suppl) 1994, 101: 103.
5. Bowers P.J. Jr., Price M.O., Zeldes S.S., Price F.W., Superficial keratectomy with mitomycin-C for the treatment of Salzmann's nodules, Journal of Cataract and Refractive Surgery, 2003, 29(7): 1302–6.

BIOPSIA CORNEEANĂ

Biopsia corneană (BC) poate fi utilă pentru stabilirea diagnosticului şi atitudinea terapeutică promptă în tratamentul keratitelor cronice atipice, progresive, fără o cauză cunoscută.

În literatura de specialitate au apărut date despre BC în anii 1980, perioadă ce coincide cu apariţia lentilelor de contact cu purtare extinsă ce ar fi putut duce la apariţia keratitelor atipice [1].

Necesitatea BC se impune tot mai mult în ultimii ani mai ales în keratitele micotice, parazitare şi microbiene trenante, cu examen microbiologic din exfolierea corneană negativ [2, 3].

Scanned with OKEN Scanner

TEHNICA

– Anestezia poate fi: topică cu propacainã 0,5%, subconjunctivală cu lidocainã 2%, peribulbară la pacienţii necooperanţi

– Se impune fixarea globului ocular.

TEHNICA PROPRIU-ZISĂ

– S-au propus diferite tehnici în literatură ce promovează o biopsie parţială sau în toată grosimea corneei; se impune dacă este posibil respectarea axului vizual; recoltarea este bine să se facă din ţesutul infiltrat din jurul leziunii;

– Este de preferat a se face la început o biopsie parţială, rezervând biopsia în toată grosimea corneei pentru cazurile avansate când se impune intervenţia în scop tectonic;

– Cele mai folosite metode pentru biopsia corneană sunt: trepanaţia şi disecţia lamelară liberă;

– Pentru trepanaţie se foloseşte un dispozitiv special, trepan manual ajustabil, care taie în interiorul leziunii la 0,2–0,3 mm [4];

– Pentru keratectomia lamelară se poate utiliza un cuţit de diamant folosit pentru keratotomia radiară;

– Ţesutul recoltat trebuie să fie suficient de mare (1/0,5/0,3 mm) pentru a permite examenul microbiologic şi anatomopatologic [5].

COMPLICAŢII

Cicatrice trenantă întârziată ce poate duce la perforaţie sau la leucom corneean, astigmatism neregulat. Tehnica bine stabilită şi indicaţia pertinentă a explorării previne apariţia complicaţiei.

Biopsia corneană rămâne o metodă de diagnostic sigură şi eficientă în keratitele cronice atipice de etiologie incertă. Ea rămâne o investigaţie sigură, dar invazivă. Microscopia confocală va rezolva diagnosticul keratitelor cronice atipice, explorare care va identifica *in vivo* chistul acanthameobian, liniile fungice şi corpii hiperreflectivi bacterieni.

BIBLIOGRAFIE

1. Demers P.E., Corneal Biopsy, Techniques in Ophthalmology, 2003, 1(2): 92–7.
2. Alexandrakis G., Haimovici R., Miller D., Alfonso E.C., Corneal Biopsy in the Management of Progressive Microbial Keratitis, American Journal of Ophthalmology, 2000, 129(5): 571–6.
3. Whitehouse G., Reid K., Hudson B., Lennox V.A., Lawless M.A., Corneal Biopsy in Microbial Keratitis, Australian and New Zealand Journal of Ophthalmology, 1991, 19(3): 193–6.
4. Kompa S., Langefeld S., Kirchhof B., Schrage N., Corneal Biopsy in Keratitis Performed with the Microtrephine, Graefe's Archive for Clinical and Experimental Ophthalmology, 1999, 237(11): 915–9.
5. Yagmur M., Ersoz C., Ersoz T.R., Varinli S., Brush Tecnique in Ocular Surface Cytology, Diagnostic Cytopathology, 1997, 17(2): 88–91.

EDEMUL CORNEAN

Calitatea principală a corneei este transparenţa. Transparenţa se menţine la o grosime a corneei centrale de 520–560 microni. Endoteliul cornean prin cele două mecanisme, de barieră (între umoarea apoasă şi stroma corneană) şi pompă (Na/K ATP-aza de îndepărtare a apei din stroma corneană) menţine transparenţa. În cazul în care celulele endoteliale scad din diferite cauze sub 500 celule/ mm^2, funcţia acestora devine insuficientă pentru menţinerea transparenţei corneei şi apare edemul corneean [1].

Tratamentul este medical şi chirurgical, care implică tratamentul etiologic [2–4].

TRATAMENTUL CHIRURGICAL

1. Cauterizarea membranei Bowman [2, 5].

– se poate face cu electrocauterul sau chimic.

– cauterizarea împiedică pătrunderea lichidului şi formarea de bule epiteliale dureroase.

2. Puncţia stromală anterioară [2, 5].

– este o alternativă temporară când keratoplastia este contraindicată.

– tehnica constă în aplicarea de înţepături în stroma corneană prin membrana Bowman (după o prealabila dezepitelizare a corneei fie mecanic fie după aplicare pentru 10–20 secunde a unei soluţii de alcool în concentraţie de 18%), metoda ducând la formarea de legături ferme între epiteliu şi straturile subiacente grăbind astfel vindecarea.

3. Flapul conjunctival, se impune când avem un ochi cu vedere foarte scăzută sau pierdută şi keratoplastia este contraindicată [2, 5].

4. Keratoplastia:

– penetrantă

– lamelară posterioară.

Scanned with OKEN Scanner

Scanned with OKEN Scanner

BIBLIOGRAFIE

1. Krachmer J.H., Mannis M.J., Holland E.J., Cornea, Elsevier Mosby, 2005, p. 1.
2. Michael C.W., Treatment Options for Corneal Edema, Eye Institute, University of Washington.
3. Denniston A.K.O., Murray P.I., Oxford Handbook of Ophthalmology, New York, Oxford University Press, 2006, p. 242–4.
4. Kanski J.J., Clinical ophthalmology A Systematic Approach, Edinburgh – Elsevier Science Limited, 2002, p. 146–8.
5. http://www.livestrong.com/article/168474-corneal-edema-treatments/

DESCEMETOCELUL ŞI PERFORAŢIA CORNEANĂ

Descemetocelul este un semn obiectiv în patologia corneană ce constă în apariţia membranei Descemet în centrul unei ulceraţii corneene, cauzat de diferite etiologii [1]: keratita microbiană, fungică, cu acanthamoeba, HSV, micobacteriană, keratopatia neurotrofică, keratopatia de expunere neuroparalitică, keratita rozacee, keratita flictenulară, penfigoidul ocular, sindromul Steven Johnson, keratita traumatică, keratomalacia, keratita din artrita reumatoidă şi alte boli de colagen etc.

Tratament: medicamentos (etiologic) şi chirurgical.

Obiectivele tratamentului chirurgical sunt de a trata descemetocelul cât mai precoce înainte de perforaţie şi de a salva globul ocular cel puţin din punct de vedere anatomic dacă nu se poate şi funcţional [2, 4, 5].

Variante de tratament chirurgical:

1. Lentila de contact terapeutică (LCT)

• LCT sunt lentile de contact moi care au un conţinut crescut de apă şi permeabilitate superioară la oxigen, permit purtarea extinsă şi sunt aprobate pentru aplicare în scop terapeutic. Se folosesc ca primă intenţie.

2. Ţesutul adeziv

• Ţesutul adeziv (fibrin glue, cyanoacrilat) se foloseşte în descemetocel sau în perforaţiile corneene foarte mici (sub 2 mm). Aplicarea sa poate fi repetată. Peste ţesutul adeziv se poate aplica o lentilă de contact terapeutică. De asemenea, ţesutul adeziv poate fi folosit pentru a stabiliza membrana amniotică fără sutură.

3. Acoperirea conjunctivală

• Indicaţie:

– atitudine de urgenţă în descemetocel sau perforaţia corneei în lipsa altor metode [10, 11].

Tehnica:

– anestezia este locală, topică + parabulbară (xilină 2%);

– se face dezinfecţie cu betadină 0,5% şi se aplică un blefarostat;

– se face dezepitelizare şi îndepărtarea ţesutului necrozat şi 1–2 mm în jurul leziunii;

– se confecţionează un flap conjunctival cu baza la limbul sclerocorneean care se roteşte şi cu care se acoperă leziunea;

– sutura se face la marginea leziunii şi, de asemenea, în lungul limbului sclerocornean;

– se poate stabiliza cu o LCT;

– firele se îndepărtează la 10–14 zile;

– tratamentul post-operator: antibiotice administrate topic şi coliruri destinate leziunii primare.

4. Transplantul de membrană amniotică

• Transplantul de membrană amniotică se face în condiţiile impuse de lege în cazul transplantului de ţesuturi şi organe. Membrana amniotică nu este un ţesut de substituţie, ci un material biologic care, având efect antiinflamator, cicatrizant, imuno-modulator, duce la formarea subiacentă a unui ţesut nou şi sănătos [3, 6].

Tehnica:

– anestezia este locală, topică sau peribulbară;

– după abrazia epiteliului corneean şi a ţesutului necrozat se „plombează" zona de descemetocel sau perforaţie corneană (figura 2.18) cu membrană amniotică pluristratificată, suturată cu fir neresorbabil 10-0;

– se acoperă corneea dezepitelizată cu membrană amniotică monostratificată şi se suturează la limb (cu sau fără decolarea conjunctivei), cu fir resorbabil 8-0 (figura 2.19);

– pentru stabilizarea membranei se aplică o lentilă de contact terapeutică (figura 2.20).

Tratament post-operator: coliruri cu antibiotice (ofloxacină), antiinflamatorii, cicatrizante, unguente.

Complicaţii: suprainfecţie şi detaşarea precoce a membranei amniotice.

Rezultatele sunt în general bune, scopul tectonic fiind îndeplinit în majoritatea cazurilor şi globul ocular pregătit pentru un eventual transplant de cornee [9].

Figura 2.18. Transplant de membrană amniotică pluristratificată.

Figura 2.19. Transplant de membrană amniotică monostratificată.

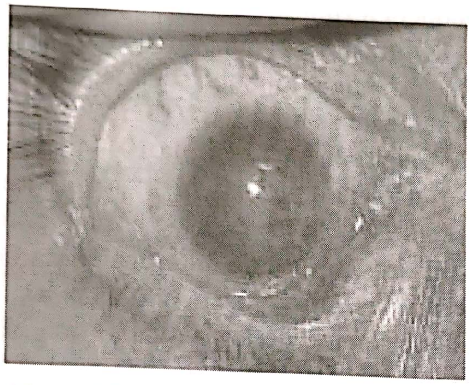

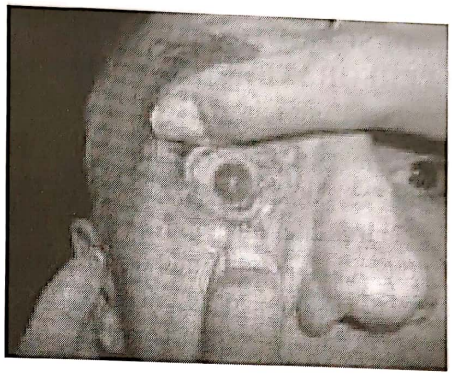

Figura 2.20. Lentilă de contact terapeutică aplicată peste membrana amniotică (la un an post-operator).

5. Tarsorafia

• Tarsorafia este o procedură chirurgicală în care cele două pleoape, superioară şi inferioară, sunt suturate parțial temporal sau central, temporar sau definitiv, în scopul realizării unei ocluzii palpebrale permanente care să asigure acoperirea cu țesut biologic propriu (conjunctiva tarsală) a unor afecțiuni ulcerate ale suprafeței oculare [7, 8].

Este o intervenție mutilantă, de aceea ar trebui folosită tot mai puțin.

Tehnica:

– anestezie locală palpebrală cu xilină 2% şi topică corneană;

– corneea se protejează cu o scoică;

– pe marginea internă a pleoapelor superioară şi inferioară se face o rezecție a conjunctivei de 0,1–0,2 mm;

– cele două zone rezecate se suprapun şi se suturează cu fire separate în „U" protejate de o bilă sau o textilă;

– firele se îndepărtează la 10–14 zile.

– după îndepărtarea firelor cele două pleoape rămân lipite atât timp cât este necesar.

După vindecarea afecțiunii corneene tarsorafia se poate îndepărta.

Complicațiile sunt rare.

Tratamentul este al afecțiunii de bază.

6. Implantul de greutate în pleoapa superioară

• Foarte rar utilizat; implantul trebuie să fie un metal nobil (aur, platină), plasat pretarsal, sub muşchii palpebrali (figura 2.21): se poate aplica pe pleoapa superioară o plăcuță din material plastic de culoarea pielii ce se fixează cu o bandă adezivă specială (figura 2.22).

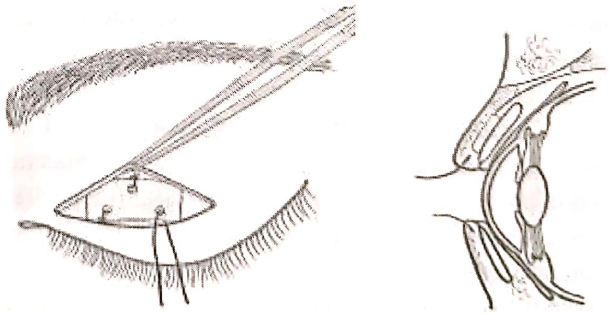

Figura 2.21. Implant pretarsal al greutății.

Scanned with OKEN Scanner

Figura 2.22. Plăcuța de plastic cu aplicare externă pe pleoapa superioară.

Tehnica:

– medicație preoperatorie sedativă și antialgică;

– anestezia locală cu xilină 1–2%;

– incizie la piele de 1–1,5 cm, paralelă cu marginea tarsală, de preferat de-a lungul unui pliu palpebral;

– disecția mușchilor palpebrali;

– fixarea greutății pretarsal cât mai jos deasupra marginii tarsale libere;

– sutura greutății cu fir rezorbabil prin cele 2–3 orificii;

– reașezarea mușchilor palpebrali;

– sutura pielii intradermic;

– pansament pentru 24 ore.

Complicațiile sunt rare; intraoperator poate să apară sângerare mai abundentă, iar post-operator infecție cu eliminarea greutății.

Rezultatele sunt bune și foarte bune, ocluzia palpebrală ducând la cicatrizarea leziunilor ulcerate ale corneei.

7. Keratoplastia perforantă sau lamelară

• Transplantul de cornee rămâne soluția ideală în tratamentul descemetocelului și a perforației corneene [14].

BIBLIOGRAFIE

1. Arentsen J.J., Laibson P.R., Cohen E.J., Management of Corneal Descemetoceles and Perforations, Transactions of the American Ophthalmological Society, 1984, 82: 92–105.
2. Kodadoust A., Quinter A.P., Microsurgical Approach to the Conjunctival Flap, Arch. Ophthalmol., 2003, 121: 1189–93.
3. Asako U., Hiroshi T., Hisako A., Kunitoshi O., Amniotic Membrane Transplantation in a Pacient with Corneal Perforation and Rheumatoid Arthritis, Folia Ophthalmologica Japonica, 2002, 53(12): 935–8.
4. Stănilă A., Stefan F., Ghid de neuro-oftalmologie, Editura ULB, Sibiu, 2007.
5. Allen V.D., Malinovsky V., Management of neurotrophic keratopathy, Cont. Lens. Anterior. Eye, 2003, 26(3): 161–5.
6. Solomon A., Meller D., Prabhasawat P., Amniotic membrane grafts for nontraumatic corneal perforations, descemetoceles, and deep ulcers, Ophthalmology, 2002, 109(4): 694–703.
7. Stănilă A., Săceleanu A., Teodoru A., Mihai E., Is TCL an option in exposure keratopathy? Al 36-lea Congres ECLSO, 6–8 octombrie 2006, Dubrovnic, Croația.
8. Stănilă A., Teodoru A., Săceleanu A., Mihai E., Modalități de rezolvare a keratopatiei de expunere. Al VI-lea Congres Național de Oftalmologie, Sinaia, 3–6.10.2007.
9. Mihai E., Stănilă A., Teodoru A., Utan A., Stănilă D., Transplantul de membrană amniotică în patologia suprafeței oculare. A șaptea Reuniune a Societății Române de Contactologie, Sibiu, 3–4.11.2007.
10. Stănilă A., Utan A., Mihai E., Teodoru A., Posibilities to cover the disorders of ocular surface. Al 38-lea Congres al Societății Europene de Lentile de Contact organizat la Vilnius – Lithuania, 29–31.08.2008.
11. Stănilă A., Popa D., Săceleanu A., Mihai E., Posibilități curative în lagoftalmia prin paralizia de nerv facial, Oftalmologia, 2004, 1: 101–5.
12. Stănilă A., Sântea M., Helju C., Particularități terapeutice ale keratopatiilor microbiene ulcerate, Sibiul Medical, 2004, 15(4): 443–5.
13. Stănilă A., Mihai E., Săceleanu A., Teodoru A., Alternative terapeutice în keratopatia de expunere, Sibiul Medical, 2006, p. 1.
14. http://en.wikipedia.org/wiki/Corneal_perforation.

Scanned with OKEN Scanner

KERATOPLASTIA LAMELARĂ ŞI PENETRANTĂ

MIHAI POP

CONSIDERAŢII GENERALE

Corneea este recunoscută ca un ţesut privilegiat din punct de vedere imunologic. Probabil că această particularitate derivă tocmai din principalele sale două funcţii, care sunt contradictorii: pe de o parte aceea de element optic al ochiului (fiind necesar un ţesut transparent cu o anumită configuraţie), iar pe de altă parte funcţia de barieră datorită expunerii la mediul înconjurător. Agresiunile asupra corneei ce provin din exterior ar declanşa un răspuns inflamator puternic urmat de vindecarea cu sechele la nivel corneean, ceea ce ar altera transparenţa şi arhitectura sa, deci calităţile sale optice. Privilegiul imunologic are întocmai rolul de a minimiza răspunsul inflamator corneean. Diferiţi factori contribuie la acest privilegiu imunologic. Corneea normală nu are vase sangvine sau limfatice. Mai mult, vasele de la nivelul ochiului prezintă joncţiuni strânse ce formează bariera sânge – structuri oculare. Ca o consecinţă a acestor două trăsături, corneea este într-o oarecare măsură protejată de răspunsul imun sistemic. Corneea este, de asemenea, relativ acelulară, având puţine celule capabile de a procesa şi de a prezenta un antigen, etapă crucială în iniţierea răspunsului imun [1].

Datorită particularităţilor sale, corneea a fost primul ţesut transplantat la om, cu rezultate bune. De-a lungul timpului, pornind de la prima reuşită în transplantul corneean la om obţinută de Eduard Konrad Zirm în 1906 şi până la chirurgia asistată de LASER-ul cu femtosecunde, keratoplastia a cunoscut o evoluţie cu adevărat remarcabilă. Istoric, termenul de keratoplastie este atribuit lui Franz Reisinger, care a descris pentru prima dată termenul într-o publicaţie în 1824. În 1840 Michael Marcus a trasat câteva principii de bază pentru keratoplastie, evidenţiind necesitatea unei dimensiuni şi forme similare între ţesuturile donator şi gazdă, transferul rapid al ţesutului de la donator la gazdă, manipularea atraumatică a ţesuturilor şi prezervarea conţinutului intraocular. Însă evoluţia acestei tehnici chirurgicale a necesitat contribuţia multor personalităţi precum Filatov, Von Hippel, Elschnig, Castroviejo, Vannas şi mulţi alţii. Pentru început s-a lucrat cu cornee proaspătă recoltată de la cadavru, pentru ca ulterior, pe măsură ce procedeul s-a extins, a fost nevoie de tot mai multe cornee, de planificarea operaţiilor, fiind necesară dezvoltarea unor metode de conservare şi depozitare a corneelor. Prima bancă de cornee a fost înfiinţată de R. Townley Paton în 1945. Ulterior, descoperirile imunologice ale lui Edward Maumenee şi folosirea corticosteroizilor topici au avut un impact major în obţinerea succesului keratoplastiei moderne.

În plănuirea keratoplastiei este necesară o bună pregătire preoperatorie [2] ce include: stabilirea patologiei oculare şi legătura între aceasta şi afectarea funcţiei vizuale, determinarea momentului chirurgical optim, consideraţii peri şi intraoperatorii, identificarea localizării patologiei la nivelul diferitelor straturi corneene şi selectarea procedurii chirurgicale potrivite pentru fiecare pacient. Dimensiunea grefonului transplantat este diferită în funcţie de tipul şi extinderea leziunii corneene. Diametrul mai mare al grefonului înseamnă mai mult ţesut transplantat, precum şi o apropiere de limb a marginilor plăgii, limb cu reactivitate mai mare imunologică, de unde şi creşterea riscului de eşec al transplantului (rejet, risc mai mare de vascularizaţie etc.).

Se recurge la keratoplastie în cazul leziunilor distrofice sau degenerative ale corneei, traumatismelor cu pierderea transparenţei corneei sau a traumatismelor iatrogene ce duc la deteriorarea endoteliului corneean, cu apariţia edemului şi diminuarea progresivă a transparenţei corneene.

Keratoplastia cuprinde următoarele categorii de opţiuni chirurgicale:

1. proceduri de reconstrucţie a suprafeţei oculare (pentru afecţiunile ochiului uscat, neurotrofice sau pentru deficitul de celule stem): ocluzia punctelor lacrimale, tarsorafia, keratectomia superficială,

Scanned with OKEN Scanner

transplantul de membrană amniotică, transplantul de celule stem – acestea nu reprezintă obiectul acestui capitol

2. keratoplastia penetrantă
3. keratoplastia lamelară anterioară
4. keratoplastia lamelară posterioară
5. keratoprotezarea permanentă.

KERATOPLASTIA PENETRANTĂ

Keratoplastia penetrantă este procedura chirurgicală de transplant în care o parte din corneea gazdei, pe toată grosimea sa, este înlocuită cu țesut corneean de la donator. Dacă donatorul este o altă persoană, procedura se numeşte allotransplant, iar dacă țesutul transplantat provine de la ochiul contralateral, procedura se numeşte autotransplant. În funcție de patologia corneeană prezentă, obiectivele keratoplastiei perforante sunt: restabilirea transparenței corneei centrale, oferirea de suport tectonic, corectarea unui contur corneean anormal, pentru perforările corneei sau pentru a înlătura durerea, infecția sau însămânțările neoplazice, uneori şi în scop cosmetic [3].

INDICAȚIILE KERATOPLASTIEI PENETRANTE

a. afecțiune combinată endotelială şi stromală (distrofie Fuchs' cu ectazie corneeană sau distrofie maculară stromală)

b. opacifiere corneeană importantă cu incapacitatea de a determina statusul endoteliului prin examinare directă sau din istoric

c. keratoconus după hidrops cu rupturi în membrana Descemet şi cicatrici corneene

d. alte cauze de opacifiere corneeană şi lipsa familiarizării cu alte tehnici de keratoplastie selectivă.

CONTRAINDICAȚIILE RELATIVE ALE KERATOPLASTIEI PENETRANTE

a. vascularizație stromală severă, mai ales când afectează mai mult de două cadrane

b. multiple keratoplastii penetrante eşuate

c. disfuncție epitelială datorită deficienței de celule stem (injurii chimice), probleme neurotrofice sau ochi uscat sever.

AVANTAJELE KERATOPLASTIEI PENETRANTE

a. tehnică familiară, folosită de un timp îndelungat

b. costuri reduse comparativ cu tehnicile keratoplastiei lamelare (mai ales cea endotelială)

c. rezultate pozitive în timp, fiind transplantul de țesut solid cu cea mai mare rată de succes.

DEZAVANTAJELE KERATOPLASTIEI PENETRANTE

a. recuperare post-operatorie îndelungată, necesitatea unei urmăriri îndelungate

b. incidență variabilă a rejetului, de la 10% până la 90% în funcție de patologia corneeană inițială

c. complicații legate de sutură: expunere, vascularizație, infecție, inducerea viciilor de refracție

d. vindecarea slabă a plăgii dintre țesutul gazdă şi cel de la donator: risc de dehiscență traumatică a plăgii şi de ruptură a globului ocular

e. lipsa predictibilității tonicității corneene şi a gradului de ametropie (sferă şi cilindru).

EVALUAREA PREOPERATORIE ŞI SELECȚIA PACIENȚILOR

Vârsta pacientului ce urmează să primească transplantul corneean este foarte importantă. Pacienții cu vârstă înaintată au risc mai mic de rejet corneean şi şansă mai mare de a menține o grefă cu transparență bună pentru un timp mai lung în comparație cu pacienții tineri.

Patologia oculară asociată trebuie diagnosticată şi tratată corespunzător. Glaucomul sau inflamația oculară trebuie controlate preoperator. O presiune intraoculară crescută accelerează ritmul pierderii de celule endoteliale crescând rata eşecului grefei. O rata crescută de eşec al transplantului este asociată şi cu coexistența unui dispozitiv artificial de drenaj (datorită coexistenței bolii glaucomatoase). Bolile suprafeței oculare sunt altă cauză de eşec al transplantului. Ochii cu deficiență de celule stem necesită transplant de celule stem, cei cu anomalii ale pleoapelor necesită corectarea acestora înaintea realizării keratoplastiei penetrante. Diagnosticul ochiului uscat sau a keratopatiei de expunere sau neurotrofice şi tratamentul corespunzător sunt cheia pentru succesul viitorului transplant. De

Scanned with OKEN Scanner

asemenea, patologia retiniană trebuie evaluată, iar în cazul în care lipsa transparenței corneei nu permite examinarea directă, folosirea tehnicilor de evaluare paraclinică ajută la diagnosticarea bolilor asociate şi la stabilirea unor aşteptări realiste cu privire la prognosticul vizual al pacientului.

SELECȚIA DONATORILOR. BĂNCILE DE CORNEE

Inițial, corneea era transplantată direct de la donator la gazdă. Pe măsură ce tehnicile şi soluțiile de conservare au fost îmbunătățite, înființarea băncilor de cornee a permis creşterea accesibilității şi utilizării țesutului corneean pentru procedeele de keratoplastie. Asociația Americană a Băncii de Cornee [12] a emis o serie de criterii care contraindică folosirea corneei de la donator: decesul prin cauze necunoscute, boli necunoscute sau infecții ale sistemului nervos central, septicemia, infecții HIV, sifilis sau hepatite virale active, infecția HTLV I sau II, sindromul Reye, leucemie sau limfoame diseminate, endocardită bacteriană sau fungică active, inflamație oculară activă (conjunctivită, irită, sclerită, vitrită, coroidită, retinită), tumori maligne de segment anterior, adenocarcinoame primitive ale ochiului sau metastaze, retinoblastoame (unele bănci acceptă ochi cu melanoame coroidiene posterioare), diferite boli congenitale sau dobândite ale ochiului care compromit rezultatul chirurgical (keratoconus, keratoglobus, distrofia Fuchs, pterigion ce afectează zona centrală de 8 mm a corneei donatoare), chirurgie refractivă în antecedente [4]. Microscopia specular ă ce indică o numărătoare de celule sub 2 000/mm^2 contraindică folosirea grefonului. Vârsta donatorului este importantă, majoritatea chirurgilor nu folosesc cornee de la donatori sub vârsta de 24 de luni, deoarece aceste cornee sunt foarte flasce şi determină astigmatism şi miopie mare post-operator (au în schimb un număr mare de celule endoteliale). Ca limită superioară de vârstă pentru donator este considerată vârsta de 70 de ani.

Prin intermediul transplantului corneean este dovedită transmiterea următoarelor boli: rabie, hepatită B, boala Creutzfeldt-Jakob, retinoblastomul, keratita bacteriană sau fungică, endoftalmita bacteriană sau fungică, distrofia Fuchs. Alte boli care pot fi transmise de la donator la gazdă sunt: infecția HIV, herpes simplex, bolile prionice.

TEHNICA CHIRURGICALĂ

Pentru tehnica de keratoplastie penetrantă se poate apela la o anestezie retrobulbară sau peribulbară asociată cu bloc palpebral, folosind anestezice cu acțiune îndelungată precum bupivacaina sau combinația bupivacaină-lidocaină. Anestezia generală este folosită, de regulă, în cazul rupturilor de glob ocular, la pacienții necooperanți datorită vârstei mici, afecțiunilor mentale, surditate, afazie, barierelor lingvistice sau în cazul pacienților cu risc crescut de hemoragie coroidiană.

Pentru prevenirea infecțiilor, unii chirurgi optează pentru administrarea preoperatorie de antibiotice cu spectru larg pentru una–trei zile. Alți chirurgi recurg la administrarea de antibiotice pe cale intravenoasă pentru trei zile începând cu ziua intervenției chirurgicale, urmate de încă două zile de tratament antibiotic pe cale orală. Însă, indiferent de strategia adoptată, pornind de la premisa conform căreia sursa principală a endoftalmitei este reprezentată de flora perioculară a pacientului, igiena corespunzătoare a pleoapelor, tratamentul blefaritei, pregătirea corectă a câmpului operator şi instilarea în sacul conjunctival a unei picături de soluție 5% de povidone-iodine în momentul pregătirii câmpului operator sunt măsuri recunoscute pentru reducerea incidenței endoftalmitei.

Reducerea presiunii intraoculare preoperator precum şi akinezia muşchilor perioculari scad riscul hemoragiei coroidiene sau a hernierii vitrosului intraoperator. Este demonstrat că masajul digital preoperator reduce rata pierderii de celule endoteliale în cazul keratoplastiilor efectuate pe ochii faci. La pacienții la care se estimează un risc crescut de hemoragie supracoroidiană expulzivă, măsurile preventive sunt foarte importante. Prezintă un risc crescut pacienții cu intervenții chirurgicale oculare în antecedente, cei cu vârste înaintate, glaucom, vitrectomie, tahicardie, ateroscleroză, hipertensiune arterială, tratament anticoagulant, hemoragie supracoroidiană în antecedente. Rata acestei complicații în cazul utilizării anesteziei locale este de 4,3% comparativ cu cea în cazul utilizării anesteziei generale, şi anume de 0,56%. Însă riscurile anesteziei generale cresc în cazul realizării unei anestezii incomplete (dacă pacientul icneşte sau tuşeşte în timpul actului operator). Măsurile de prevenție includ: oprirea tratamentului anticoagulant dacă este posibil, scăderea tensiunii arteriale, deschiderea treptată a globului ocular, pregătirea minuțioasă a actului operator şi

Scanned with OKEN Scanner

a grefonului pentru a scurta durata cât globul ocular este deschis, utilizarea anesteziei generale.

În cazul pacienților faci la care nu este necesară operația de cataractă concomitent cu cea de keratoplastie penetrantă, se instilează preoperator o picătură de pilocarpină; mioza protejează cristalinul de manevrele operatorii. În cazul în care este necesară o procedură combinată, cataractă – keratoplastie penetrantă, pupila este dilatată preoperator.

Dacă se foloseşte cornee provenită de la băncile de cornee, este necesară aducerea recipientului la temperatura camerei cu minim 60 de minute înainte de debutul operației, pentru a permite antibioticelor din soluția de conservare să devină eficiente.

Deşi paşii chirurgicali pentru keratoplastia penetrantă pot varia destul de mult de la un chirurg la altul, vom încerca să punctăm câteva aspecte esențiale. Operația debutează cu *pregătirea câmpului operator* şi *fixarea blefarostatului*. În funcție de statusul ochiului şi de aprecierea riscului colapsului scleral (ochi afaci, vitrectomizați, operație la copii) chirurgul poate opta să folosească un inel de fixare sclerală Flieringa suturat la scleră cu fire separate de Dacron 5/0 sau Vicryl 7/0 (figura 2.23). În cazul ochilor faci, fără vitrectomie în antecedente, nu se optează pentru acest inel.

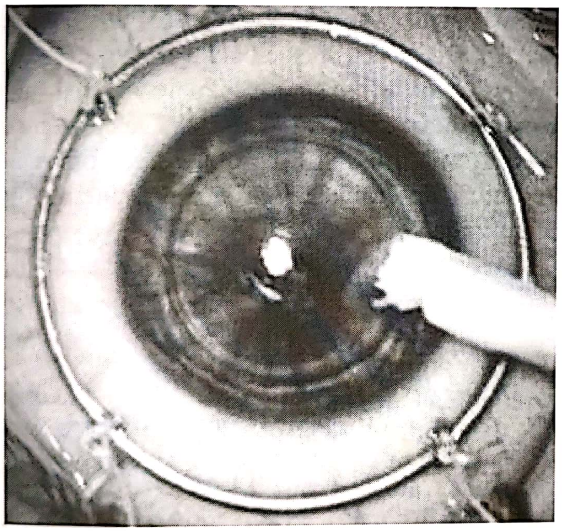

Figura 2.23. Poziționarea inelului de fixare sclerală Flieringa.

Urmează *centrarea axului optic*, iar unii dintre chirurgi optează şi pentru un marker radiar cu 8–12 marcaje pentru a asigura simetria suturii între grefon şi corneea gazdă. Ca etape ulterioare, în general se consideră că trebuie inițial pregătită corneea donatoare înainte de trepanarea corneei gazdă. Autorul recurge, înainte de pregătirea corneei donatoare, la o *trepanare parțială a corneei gazdă*, până în straturile stromale profunde, în vecinătatea membranei Descemet, fără deschiderea globului ocular, continuând cu disecarea circumferențială a unui *prag descemeto-endotelial* (figura 2.24) care va ajuta ulterior la o mai bună etanşeitate a plăgii precum şi la alinierea mai exactă a grefonului la corneea gazdă.

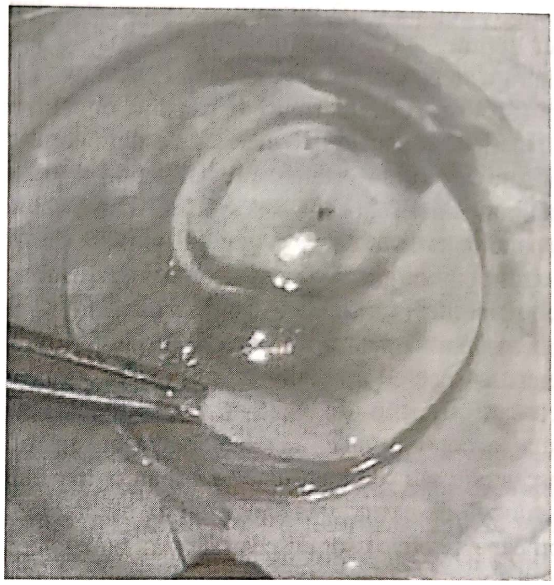

Figura 2.24. Crearea pragului descemeto-endotelial folosind cuțitul cu diamant, după o trepanare parțială a corneei gazdă.

Pregătirea corneei donatoare

Țesutul donator este, de regulă, trepanat folosind un trepan al cărui diametru este cu 0,25 mm mai mare decât diametrul trepanului folosit la corneea gazdă pentru a creşte etanşeitatea plăgii grefon-gazdă, pentru a scădea riscul sinechiilor periferice anterioare şi a glaucomului post-operator, pentru a scădea aplatizarea grefonului şi pentru a oferi gazdei o suprafață mai mare de celule endoteliale. De asemenea, se consideră că, în cazul folosirii aceluiaşi diametru al trepanelor pentru gazdă şi donator, diametrul grefonului măsurat la nivel endotelial este cu 0,25 mm mai mic decât cel al gazdei măsurat la nivelul epiteliului. În cazul keratoconusului sau a ochilor cu axul antero-posterior foarte lung, folosirea aceleiaşi dimensiuni a trepanului pentru donor şi pentru gazdă, duce la aplatizarea grefonului cu reducerea consecutivă a miopiei post-operatorii.

Trepanarea corneei donatoare va fi centrată pe țesutul corneoscleral disponibil, poziționat cu fața endotelială în sus, folosind dispozitive cu lame ascuțite introduse pe ghidaje verticale, tăierea făcându-se pe principiul ghilotinei. Indiferent de dispozitivele utilizate, scopul final este obținerea unui buton de cornee donatoare cu margini uniforme,

Scanned with OKEN Scanner

verticale, fără afectare tisulară sau endotelială. Grefonul este ulterior păstrat în soluție de conservare până când chirurgul pregătește corneea gazdă.

Trepanarea corneei gazdă

Așa cum am precizat anterior, această etapă poate fi inițiată după pregătirea corneei donatoare sau definitivată acum, în cazul în care s-a optat pentru o trepanare parțială inițială. Pentru trepanare pot fi folosite diferite tipuri de trepane, o mai mare popularitate căpătând trepanele cu vacuum corneean Barron care oferă o tăiere precisă, control al profunzimii tăierii și un cost redus. Dimensiunea trepanului utilizat este, în general ghidată de diametrul corneei gazdă, dar și de patologia asociată. Pentru corneei cu diametrul *white to white* ≤ 11,5 mm se optează pentru trepane de 7,5–7,75 mm, iar pentru cornee cu diametre de peste 12,5 mm sunt necesare trepane de 8,25–8,5 mm pentru trepanarea corneei gazdă. Trepanarea poate necesita descentrare sau o dimensiune mai mare a trepanului în funcție de extinderea sau localizarea patologiei corneene. Grefele ușor descentrate sunt bine tolerate, dar descentrările importante sunt, de regulă, asociate cu un astigmatism mare post-operator. Pacienții cu funcție endotelială foarte redusă (keratopatia buloasă după operația de cataractă sau distrofia Fuchs) beneficiază de diametre mai mari ale grefelor, dar crește riscul rejetului endotelial. Există un risc mare de rejet în cazul grefelor cu diametru mai mare de 8,5 mm, deoarece joncțiunea dintre grefă și gazdă se apropie mai mult de limb, cunoscut a avea o reactivitate imunologică mai mare. Grefele supradimensionate au o contraindicație relativă în cazul pacienților cu risc mai mare de rejet precum pacienții tineri, sub 50 de ani, cei cu rejet în antecedente sau cei cu neovascularizație stromală. În cazul keratoconusului trebuie determinată poziția și extinderea zonei de subțiere care trebuie eliminată în totalitate pentru a preveni recurențele.

Înainte de trepanare, unii chirurgi injectează vâscoelastic în camera anterioară printr-o paracenteză. Trepanarea se face exercitând o presiune minimă asupra corneei, rotind progresiv trepanul până în zona predescemetică sau până la apariția unei picături de umoare apoasă, semn ca s-a deschis camera anterioară. În continuare, folosind breșa creată, se taie circumferențial butonul corneean gazdă folosind foarfece corneene speciale curbe, pentru tăierea spre dreapta și respectiv spre stânga. După îndepărtarea completă a butonului gazdă, se introduce vâscoelastic între patul corneean restant și iris, precum și pe suprafața irisului pentru ușurarea suturii și pentru protecția endoteliului grefonului și a cristalinului ochiului-gazdă.

Modern, trepanarea se poate realiza, atât în cazul donorului cât și în cazul gazdei folosind LASER-ul cu femtosecundă, cu o precizie mai mare a tăierii și reducerea astigmatismului post-operator.

Ulterior grefonul este adus la nivelul patului gazdă utilizând o pensă fină cu dinți cu care se prinde grefonul la joncțiunea epiteliu-stromă cu evitarea atingerii endoteliului, iar grefonul se așează cu endoteliul pe patul de vâscoelastic.

Sutura grefonului

Tehnicile de sutură ale grefonului la gazdă variază de la un chirurg la altul în funcție de experiența fiecăruia. De regulă, inițial se folosesc patru suturi 10-0 Nylon de ancorare ale grefonului, la ora 12, ora 6, ora 3 și respectiv ora 9. Se poate opta pentru un prim nod triplu urmat de două noduri simple. Profunzimea suturii este de aproximativ 90%. Alinierea și simetria suturilor sunt importante pentru reducerea astigmatismului post-operator. Ulterior există variații mari între chirurgi. Pot fi folosite doar fire separate, cu utilizarea a 8–12 suturi suplimentare sau surjet simplu sau dublu (figura 2.25). Autorul optează pentru încă patru fire separate plasate simetric pe bisectoarea fiecărui cadran, urmate de un surjet simplu. Toate nodurile sunt îngropate în grefon și nu în corneea gazdă pentru a scadea riscul apariției de neovase. Combinația între suturi întrerupte și surjet are avantajul unui mai bun control al astigmatismului post-operator prin posibilitatea îndepărtării selective a unor suturi, păstrând totuși etanșeitatea plăgii.

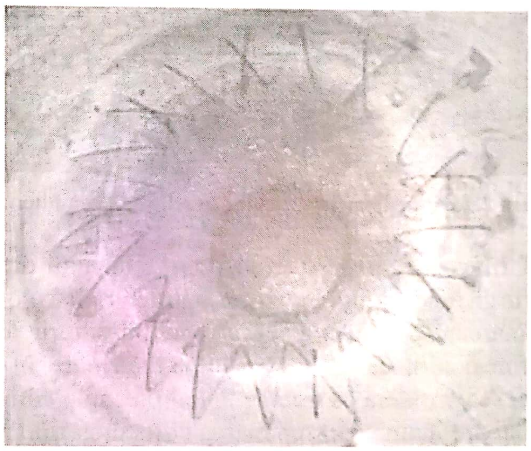

Figura 2.25. Aspect la finalul keratoplastiei penetrante – autotransplant la un ochi cu descemetocel.

Scanned with OKEN Scanner

Gradul de strângere a suturilor trebuie bine apreciat de chirurg, deoarece deseori există tendința de a strânge sutura prea mult. De aici provin o serie de probleme precum: vindecarea întârziată, „cheese-wiring", afectarea integrității plăgii, hipermetropie și astigmatism sever. Atenția trebuie de asemenea îndreptată și spre alinierea țesuturilor, preferându-se alinierea epitelială față de cea endotelială deoarece lipsa de aliniere epitelială creează mai multe probleme legate de vindecare și astigmatism. La final se ajustează astigmatismul prin distribuirea uniformă a gradului de strângere a surjetului. Se poate utiliza un keratometru manual sau dispozitive mai ieftine (cercuri concentrice proiectate pe cornee).

COMPLICAȚII INTRAOPERATORII

– Perforarea sclerei cu suturile de fixare a inelului Flieringa

– Lezarea cristalinului sau a irisului cu trepanul, foarfecele sau alte instrumente

– Trepanarea neregulată sau cu trepane de dimensiuni inversate, cu probleme legate de etanșeitatea plăgii, inducerea hipermetropiei sau a colapsului rețelei trabeculare urmate de creșterea presiunii intraoculare

– Descentrarea importantă a trepanării corneei gazdă cu astigmatism mare post-operator

– Lezarea butonului donator; pierderea de celule endoteliale prin manipularea incorectă a butonului

– Retenția membranei Descemet a gazdei – este mai frecventă în cazul keratopatiei buloase sau a keratitei interstițiale și poate duce la eșecul grefei prin lezarea endoteliului

– Ruperea capsulei posterioare în cazul operației combinate (keratoplastie și cataractă)

– Vitrectomia incompletă cu vitros restant în camera anterioară ce lezează endoteliul grefei

– Hemoragia din camera anterioară – apare la ochii cu inflamație sau la cei cu neovascularizație iriană sau corneeană

– Centrare proastă a grefei la nivelul patului corneean

– Încarcerarea irisului în plagă

– Hemoragie coroidiană expulzivă – este o complicație ce nu depinde de tehnica operatorie, mai frecventă la pacienții vârstnici, la cei miopi, cu hipertonie, inflamație sau traumatisme în antecedente.

MANAGEMENTUL POST-OPERATOR

Pentru primele 24 de ore post-operator, atenția chirurgului trebuie îndreptată către observarea menținerii integrității plăgii, prevenția infecțiilor, precum și controlul presiunii intraoculare. Este indicată administrarea de medicație hipotensoare în cazurile de keratoplastie penetrantă combinată cu operația de cataractă, vitrectomie, liza sinechiilor, la ochii cu inflamație, sutură strânsă a grefonului sau utilizarea unei cantități mari de vâscoelastic. Durerea post-operatorie este ameliorată utilizând analgezice, dar se recomandă evitarea aspirinei datorită riscului mai mare de sângerare. Pentru cazurile complicate se inițiază o cură de corticosteroizi pe cale generală modulată în funcție de patologia inițială. În cazul celor cu keratită herpetică se inițiază o doză profilactică de aciclovir 400 mg de două ori pe zi.

După îndepărtarea pansamentului, pacientul este examinat minuțios pentru decelarea unor eventuale complicații imediat post-operator și se inițiază tratamentul topic cu o combinație de corticosteroid – antibiotic cu spectru larg. Se poate, de asemenea, apela la cicloplegia post-operatorie pentru diminuarea durerii. Tratamentul unui defect epitelial persistent imediat post-operator se realizează cu lubrifianți asociați sau nu cu pansament sau lentilă de contact terapeutică.

Intervalul de timp până la trei luni post-operator prezintă cel mai mare risc pentru grefon. Pacientul trebuie urmărit până la epitelizarea completă a grefonului și, ulterior tratamentul antibiotic topic poate fi oprit. Examinarea la *o săptămână post-operator* are rolul de a decela apariția endoftalmitei generate, de regulă de germeni Gram+ regăsiți în flora normală perioculară. În cazul endoftalmitelor apărute mai târziu post-operator datorită folosirii lentilelor de contact terapeutice sau datorită suturilor, sunt incriminați în special germenii Gram–.

Dacă evoluția este favorabilă, pacientul poate fi din nou examinat la *două săptămâni* și apoi la *o lună post-operator*. Apoi este urmărit *lunar până la trei luni post-operator*, ulterior la *șase luni* și la *un an*. Atenție deosebită trebuie acordată semnelor de rejet al grefei. Liniile de rejet epitelial încep la periferia grefonului și migrează în timp către centrul grefonului. Deși, de regulă, linia de rejet epitelial reprezintă un proces autolimitativ prin care epiteliul grefonului este înlocuit de cel al

Scanned with OKEN Scanner

gazdei, de cele mai multe ori precede rejetul endotelial. Rejetul stromal se manifestă cu infiltrate sau opacităţi subepiteliale ale grefei care pornesc de la periferie către centru şi care sunt de regulă asociate cu semne de rejet endotelial şi neovascularizaţie stromală. Semnul clasic al rejetului endotelial este reprezentat de o linie bine demarcată (linia Khodadoust) formată din precipitate keratice. Linia progresează de-a lungul suprafeţei endoteliale cu apariţia edemului endotelial şi a precipitatelor keratice difuze. În urma alterării funcţiei endoteliale, apar edemul stromal şi epitelial. Risc crescut de rejet endotelial este aşteptat la pacienţii tineri, cei cu operaţii anterioare, glaucom, neovascularizaţie stromală, transplante corneene în antecedente, boli ale suprafeţei oculare, boală herpetică, atopie, grefe cu diametre mari sau excentrice, incompatibilitate ABO.

În lipsa complicaţiilor, steroizii topici trebuie scăzuţi treptat în primele şase luni post-operator. Ulterior atenţia chirurgului trebuie îndreptată asupra manipulării astigmatismului post-operator. De regulă, manipularea suturilor în primele săptămâni sau luni post-operator are un impact mult mai mare decât manipularea tardivă.

Dacă post-operator se constată tulburări trofice la nivelul grefonului, se poate aplica membrană amniotică, având rolul de a favoriza cicatrizarea şi fiind o variantă alternativă a tarsorafiei [13].

În ciuda progreselor realizate, există un număr mare de pacienţi care au primit grefe totale de cornee şi la care se constată rejet al grefei.

În ultimii ani, au fost propuse strategii imunomodulatorii experimentale, care se adresează unuia sau mai multor factori implicaţi în patogenia rejetului. Au fost deja brevetaţi anticorpi policlonali contra limfocitelor T şi anticorpi monoclonali contra eliberării de citokine – Daclizumab (Zenapax®), Basiliximab (Simulect®). O altă modalitate prin care se speră scăderea ratei de rejet al grefelor este manipularea căilor oxido-reducerii; au fost explorate variate căi antioxidante: enzime, proteine neenzimatice, antioxidanţi de origine alimentară [14].

COMPLICAŢII POST-OPERATORII

– Lipsa etanşeităţii plăgii

– Absenţa camerei anterioare şi/sau încarcerarea irisului în plagă

– Defecte epiteliale persistente – posibilitatea unei infecţii active cu *Herpes simplex* trebuie întotdeauna luată în considerare atunci când un defect epitelial nu răspunde la tratament. Se consideră că incizia chirurgicală a filetelor nervului trigemen poate duce la reactivarea unui virus herpetic latent, chiar şi la pacienţii fără istoric de boală activă [5]. De regulă, defectul începe la joncţiunea grefă-gazdă şi poate avea un aspect atipic

– Keratita filamentoasă – tratament cu lacrimi artificiale hipertone şi/sau acetilcisteină

– Complicaţii legate de sutură – expunerea suturii, infecţie, infiltrate imune în jurul unei suturi (de regulă multiple, localizate către corneea gazdă la joncţiunea gazdă-grefă, fără defect epitelial supraiacent – trebuie făcut diagnosticul diferenţial cu abcesul în jurul unei suturi care este de regulă solitar şi acompaniat de defect epitelial supraiacent), punctele Kaye la nivelul epiteliului donator (reprezintă un răspuns al epiteliului în zonele de angulaţie tisulară)

– Presiune intraoculară crescută şi glaucom

– Inflamaţie post-operatorie

– Formarea de sinechii iriene anterioare

– Blocul pupilar

– Decolare de coroidă sau hemoragie coroidiană

– Hifemă

– Infecţie post-operatorie

– Eşec primitiv al grefonului – reprezintă edemul ireversibil al grefonului în perioada imediat post-operatorie. Este datorat unei funcţii deficitare a endoteliului donator, unei soluţii neadecvate de conservare sau unei traume chirurgicale importante. Edemul apare în primele zile post-operator şi nu răspunde la corticosteroizi sau soluţii hipertone. Edemul corneean poate apare şi datorită unei hiposecreţii de umoare apoasă, caracteristică după keratoplastia penetrantă, ce determină scăderea furnizării de metaboliţi necesari funcţiei endoteliale normale. Deci, în prezenţa hipotensiunii post-operatorii este important să se acorde timp corpului ciliar şi endoteliului pentru a-şi relua funcţiile normale, înainte de a diagnostica eşecul primitiv al grefonului

– Recurenţa bolii primare (infecţii, distrofii)

– Keratită microbiană

– Eşec endotelial tardiv nonimun – când apare edemul corneean fără semne inflamatorii

– Rejetul grefonului

– Sindromul Urretz-Zavalia (grefon transparent, midriază fixă, glaucom secundar)

– Membrane retrocorneene: invazie epitelială, proliferare fibroasă.

Scanned with OKEN Scanner

KERATOPLASTIA PENETRANTĂ + EXTRACȚIA CRISTALINULUI + IOL (PROCEDEU TRIPLU)

INDICAȚII: distrofia endotelială Fuchs + cataractă, leucoame corneene + cataractă, keratite interstițiale + cataractă.

CONTRAINDICAȚII: contraindicațiile transplantului (exemplu keratită interstițială cu melting), retinopatie diabetică proliferativă, glaucom necontrolat, uveită repetată.

AVANTAJE: anestezia se realizează o singură dată, costuri mai mici, risc mai redus de lezare a endoteliului corneean, opacifierea capsulei posterioare e mai rară.

DEZAVANTAJE: calculul dificil al puterii IOL (formule de calcul: Hoffer Q, SRK II), reabilitarea vizuală mai lentă (aprox. 11 luni), rata crescută a capsulotomiilor posterioare (85%).

Tehnica chirurgicală

Este asemănătoare cu cea a keratoplastiei penetrante simple până la etapa trepanării patului receptor. Se realizează mai departe capsulectomie anterioară (figura 2.26) sau capsulorexis anterior (diametru ≥ 7 mm); se continuă cu îndepărtarea nucleului, urmat de irigația/aspirația cortexului (figura 2.27).

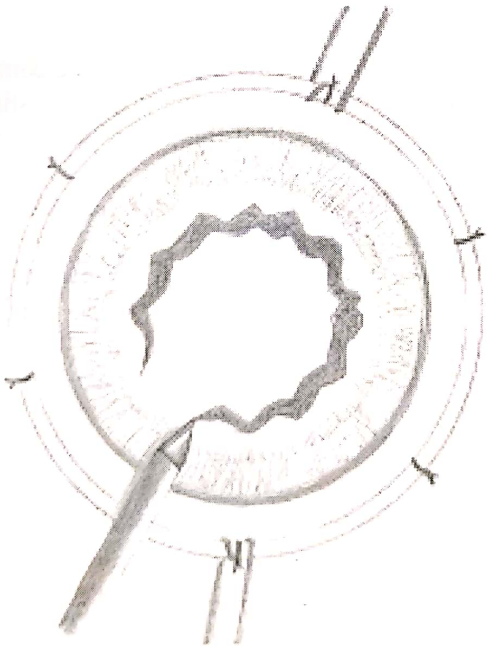

Figura 2.26. Capsulectomia anterioară.

Capsula posterioară se poate rupe; fie se constată o ruptură mică sau în sector, fie o ruptură mare, caz în care este indicat să se practice mai departe chirurgie vitreeană, urmată de plasarea de IOL în același moment operator sau per secundam (în sulcus, cu fixare sclerală sau iriană).

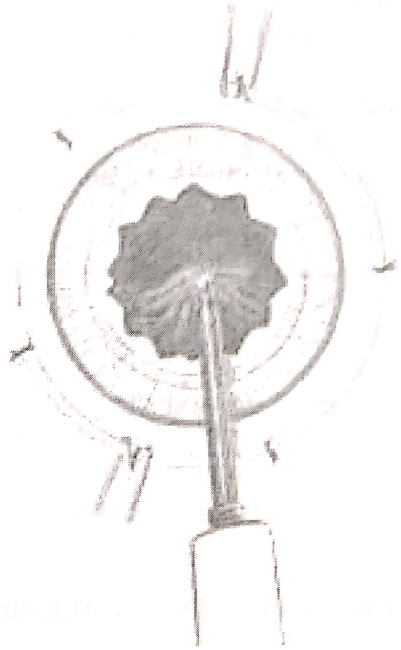

Figura 2.27. Îndepărtarea cortexului restant.

După introducerea de vâscoelastic coeziv în sac, se plasează IOL-ul în sac sau în sulcus, urmat apoi de realizarea unei iridectomii periferice mici, apoi se poate instila o picătură de acetilcolina (mioză). Urmează sutura grefonului după injectarea de vâscoelastic în camera anterioară. De cele mai multe ori este indicată ajustarea suturilor sub control keratoscopic intraoperator [19, 20].

Complicații

- Intraoperator: – ruperea capsulei posterioare, hemoragie expulzivă mai ales după chirurgie „open-sky".
- Post-operatorii: – rejetul grefonului (0–10%), eşecul grefonului (6–20%), pierderea de celule endoteliale, glaucom post-operator, opacifierea capsulei posterioare, edem macular cistoid, dezlipire de retină, endoftalmită.

Post-operator, refracția poate măsura cu 2 D în plus sau în minus față de predicția IOL; acest lucru se întâlneşte într-o proporție de 26–67% pentru cei ce au suferit procedeul triplu, față de 80% pentru cei la care s-a practicat inițial keratoplastie penetrantă şi ulterior operația de cataractă. La cei ce prezintă opacifierea corneei şi cataractă, se poate opta pentru procedeul triplu simultan sau pentru procedeul triplu

Scanned with OKEN Scanner

secvențial (fie operația de cataractă, urmată de KP, fie se practică mai întâi keratoplastia penetrantă, urmată de operația de cataractă).

KERATOPLASTIA PENETRANTĂ + TRABECULECTOMIE

Riscul de eşec al grefonului este mult mai mare când camera anterioară este de profunzime mică, când apar hemoragii sau alte complicații la nivelul bulei de filtrare.

KERATOPLASTIA PENETRANTĂ + VITRECTOMIE

Incidența crescută a eşecului grefonului, datorită contactului uleiului de silicon cu endoteliu corneean, este de 100%. De obicei, se practică în afecțiuni combinate ale corneii şi ale segmentului posterior.

KERATOPLASTIA LAMELARĂ ANTERIOARĂ

INDICAȚIILE KERATOPLASTIEI LAMELARE ANTERIOARE

Keratoplastia lamelară poate fi facută pentru următoarele **scopuri** (după Mohammed Anwar – [6]):

• TECTONIC – pentru a reface grosimea corneeană normală utilizând grefe corneene lamelare potrivite pentru fiecare defect în parte:

1. descemetocel
2. degenerescența marginală pellucida
3. degenerescența marginală Terrien avansată
4. ulcerul Mooren sau alte forme de subțieri corneene periferice legate de afecțiuni autoimune (granulomatoza Wegener, artrita reumatoidă).

• OPTIC – pentru a îmbunătăți calitatea vederii

1. pentru leziunile ectatice – keratoconus, keratoglobus
2. cicatrici superficiale – traumatice, post-injurie chimică, post-infecțioase
3. distrofii – epiteliale, ale membranei Bowman, Reis-Buckler's, *map-dot fingerprint* cu eroziuni recurente, distrofii stromale
4. degenerescențe corneene – degenerescența nodulară Salzmann, degenerescența climatică, keratopatia în bandă
5. complicații după chirurgia refractivă – ectazii post-LASIK, opacifieri stromale după keratectomia refractivă, pliuri persistente ale flap-ului după LASIK, complicații legate de implantarea de inele intracorneene
6. pterigion avansat recurent ce afectează centrul corneei
7. în condiții speciale în care keratoplastia lamelară anterioară şi-a dovedit superioritatea față de keratoplastia penetrantă – keratoconusul asociat cu inflamația (în keratoconjunctivita vernală keratoplastia penetrantă este contraindicată), keratoconusul la pacienții cu sindrom Down (datorită riscului de traumatism), ochiul contralateral cu rejet corneean repetat, monoculus cu risc mare de traumatism, boală de suprafață oculară datorită unui mediu înconjurător aspru, complianță slabă la terapie şi controale, când există deficiență de celule stem concomitentă afecțiunii corneene.

• TERAPEUTIC

– infecții corneene prelungite (de cele mai multe ori necesită keratoplastie penetrantă)
– dermoide sau alte tumori
– masă inflamatorie
– perforații

• COSMETIC – pentru opacități corneeane superficiale (se poate asocia cu tatuajul corneean)

CONTRAINDICAȚIILE KERATOPLASTIEI LAMELARE ANTERIOARE

Keratoplastia lamelară anterioară este contraindicată atunci când corneea gazdă prezintă disfuncție endotelială. Contraindicațiile pot fi absolute sau relative.

ABSOLUTE – disfuncție endotelială în:

• distrofii posterioare
• edem corneean (keratopatia buloasă după operația de cataractă, distrofia endotelială nongutată, sindromul irido-corneo-endotelial etc.)

RELATIVE – disfuncție endotelială în:

• stări cu deficiență de celule stem (injurii chimice)
• boală cronică a suprafeței oculare (keratoconjunctivita sicca, keratita neurotrofică).

AVANTAJELE KERATOPLASTIEI LAMELARE ANTERIOARE

• Cerințe minime legate de calitatea grefonului din moment ce nu este necesară păstrarea endoteliului donator

Scanned with OKEN Scanner

- Prezervarea endoteliului gazdei
- Elimină riscul rejetului endotelial
- Minimizează astigmatismul legat de suturi/ arhitectura plăgii
- Reduce riscurile deschiderii camerei anterioare – scade riscul apariției cataractei, glaucomului, sinechiilor anterioare, hemoragiei supracoroidiene expulzive, edemului macular cistoid, endoftalmitei
- Timp mai scăzut de vindecare și convalescență
- Scade necesarul de corticosteroizi topici.

DEZAVANTAJELE KERATOPLASTIEI LAMELARE ANTERIOARE

- Tehnică chirurgicală mai dificilă, necesită timp mai lung intraoperator
- Indicații mai restrânse
- Riscul necesității convertirii la keratoplastia penetrantă
- Efect optic al interfeței între țesutul donator și gazdă (poate apărea opacifierea sau vascularizația interfeței) efect cu atât mai scăzut cu cât disecția lamelară e mai posterioară.

TEHNICA CHIRURGICALĂ

În funcție de patologia corneeană asociată, de profunzimea extinderii opacităților corneene, chirurgul poate opta pentru una dintre tehnicile keratoplastiei lamelare anterioare prezentate în continuare.

Keratectomia lamelară (LK)

Această tehnică chirurgicală nu presupune transferul de țesut de la donator, având indicații în patologia corneeană a membranei Bowman sau ale straturilor anterioare ale stromei. Există mai multe posibilități pentru această tehnică:

- tehnica de peeling manual
- keratectomia asistată de microkeratom
- keratectomia fototerapeutică, cu LASER excimer
- keratectomia asistată de LASER-ul cu femtosecundă.

Este o tehnică ușoară, având însă dezavantajul unei relative neregularități a suprafeței rezultante, cu apariția de opacitate subepitelială. Prin aplicarea topică de mitomicină, poate fi scăzut riscul apariției acestui tip de opacitate.

Keratoplastia lamelară anterioară tectonică, reconstructivă și excizională

Reprezintă un grup de proceduri menite să restabilească integritatea globului ocular, executate de regulă ca prim pas în cadrul unei suite de proceduri menite să obțină reabilitarea vizuală.

Keratoplastia lamelară terapeutică automată (ALTK)

Keratoplastia lamelară terapeutică automată presupune disecția țesutului donator și gazdă folosind microkeratomul. Este o tehnică indicată pentru patologia corneeană ce afectează jumătatea anterioară sau două treimi anterioare ale corneei. Această tehnică înlocuiește disecția manuală a corneei care a fost în mare parte abandonată (disecția manuală este încă folosită de unii chirurgi pentru disecțiile profunde, argumentând o mai mare siguranță a metodei, cu un risc mai mic de opacifiere la nivelul interfeței).

Keratoplastia lamelară anterioară profundă (DALK)

Este tehnică chirurgicală ce presupune îndepărtarea întregii strome corneene gazdă de pe membrana Descemetică, lăsând intact endoteliul cu membrana sa bazală (figura 2.28). Deși procedura este preferată din punct de vedere clinic datorită evitării riscului rejetului endotelial, tehnica are și anumite dezavantaje legate de riscurile intraoperatorii (deschiderea camerei anterioare) și de problemele post-operatorii ale opacifierii interfeței, probleme legate strâns de calitatea disecției patului gazdă. Există mai multe tehnici de disecție a patului corneei gazdă, cea mai populară fiind însă tehnica Big Bubble a lui Anwar [6, 7]. Tehnica Big-Bubble este contraindicată atunci când există rupturi în membrana descemetică (după hidrops în antecedente) sau când există cicatrici profunde ce afectează membrana descemetică.

Avantajul tehnicii DALK este acela că poate fi aplicată pentru tratarea afecțiunilor întregii strome corneene. În plus, presupunând o interfață predescemetică și datorită îmbunătățirii tehnicilor de disecție a patului gazdă, problemele legate de interfață au devenit neglijabile, iar rezultatele optice sunt excelente.

Principala complicație intraoperatorie a acestei tehnici este reprezentată de pătrunderea în camera anterioară în timpul disecției corneei gazdă, fiind

Scanned with OKEN Scanner

necesară conversia la keratoplastia penetrantă. Pornind de la aceste considerente, sunt necesare câteva principii de bază ce trebuie respectate atunci când se optează pentru această tehnică. Ca prim pas operator, trebuie realizată disecția lamelară a corneei gazdă, pentru că în cazul în care apare perforarea și necesitatea conversiei la keratoplastia penetrantă, corneea donatoare va fi trepanată pe toată grosimea folosind un trepan cu o dimensiune corespunzătoare. În urma disecției lamelare a corneei gazdă, sunt îndepărtate epiteliul și stroma, păstrându-se membrana Descemetică și endoteliul gazdei. Similar, endoteliul și membrana Descemetică de la corneea donatoare sunt îndepărtate, iar apoi țesutul donor este așezat pe patul gazdă. Ideal ar fi să fie disponibili mai mulți ochi donatori datorită dificultății disecției lamelare.

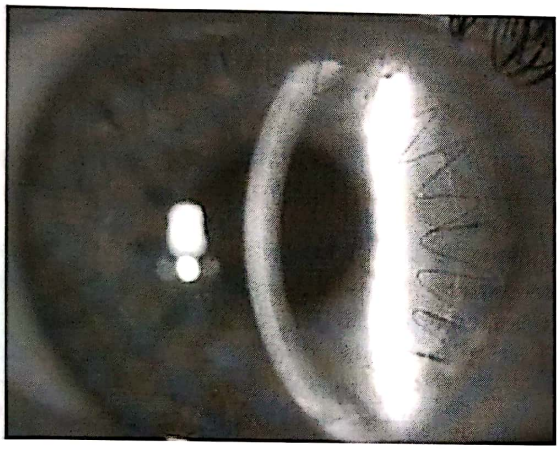

Figura 2.28. Aspectul la o săptămână după DALK – interfața dintre stroma donatoare și membrana descemetică a gazdei nu poate fi detectată.

Lamela corneeană donatoare va fi suturată pe patul gazdă folosind suturi separate din Nylon 10-0. Suturile vor fi plasate la o profunzime de aproximativ 90% din stroma gazdă. Marginile țesutului donator nu trebuie să depășească limita disecției în corneea gazdă. În cazul DALK, unii chirurgi folosesc suturi individuale combinate cu surjet simplu. Uneori, înainte de sutură poate fi necesară paracenteza camerei anterioare pentru evacuarea de umoare apoasă.

Keratoplastia lamelară asistată de LASER-ul cu femtosecunde (FALK)

Această tehnică presupune utilizarea LASER-ului cu femtosecunde pentru disecția corneei gazdă și donatoare [8]. Avantajul este că LASER-ul poate realiza o disecție lamelară mai profundă și predictibilă față de microkeratom, cu mai puține probleme legate de interfață, deși aceste avantaje sunt contestate de utilizatorii microkeratomului. Cu această tehnică necesitatea suturilor scade.

FALK are însă limitările sale legate de costurile foarte mari ale LASER-ului și de creșterea timpului operator necesar pregătirii țesutului gazdă și donator.

COMPLICAȚIILE KERATOPLASTIEI LAMELARE ANTERIOARE

- Perforații sau rupturi ale membranei Descemetice
- Opacifierea și vascularizația interfeței – e necesară irigarea meticuloasă a patului corneean gazdă
- Rejetul allografei – rejet epitelial, infiltrate subepiteliale, rejet stromal – tratate cu corticosteroizi topici
- Necroza inflamatorie a grefonului – legată probabil de o patologie corneeană preexistentă.

KERATOPLASTIA LAMELARĂ POSTERIOARĂ

Keratoplastia endotelială reprezintă alternativa la keratoplastia penetrantă, fiind metoda de înlocuire specifică a endoteliului gazdă, în cazul disfuncției acestuia. Această tehnică chirurgicală debutată în urmă cu aproximativ jumătate de secol, a câștigat popularitate în ultimul deceniu. Există diferite tehnici de înlocuire a endoteliului precum: keratoplastia lamelară posterioară (PLK), keratoplastia lamelară endotelială (ELK), keratoplastia lamelară endotelială profundă (DLEK), keratoplastia endotelială prin *stripping*-ul descemetic (DSEK) și keratoplastia lamelară automată prin *stripping*-ul descemetic (DSAEK).

Deoarece keratoplastia penetrantă are o serie de dezavantaje (necesită între 6 luni și câțiva ani pentru stabilizarea refracției, o parte din pacienți au nevoie de lentile de contact dure pentru o mai bună acuitate vizuală, obținerea unei refracții cilindrice post-operatorii cu o valoare medie de 4–5 D, risc crescut de complicații date de afectarea suprafeței oculare, plagă cu risc mare la traumatisme etc.), keratoplastia endotelială a devenit tot mai des utilizată în cazul când patologia se limitează la endoteliul corneean. Keratoplastia lamelară posterioară necesită o plagă minimă la nivelul corneei

Scanned with OKEN Scanner

gazdă, suturi puține și pentru o perioadă scurtă de timp fapt ce determină o vindecare bună, rapidă, fără modificări topografice corneene importante și fără riscurile legate de traumatisme, suturi sau afectarea suprafeței oculare.

Conceptul keratoplastiei selective endoteliale a fost introdus de Barraquer în anii '60, pentru ca mai târziu, în 1998, Melles să raporteze un transplant reușit de endoteliu realizat printr-o incizie sclero-corneeană, fără folosirea de suturi ce stabilizau grefonul endotelial, tehnică pe care a denumit-o keratoplastie endotelială posterioară (PLK) [9]. Mai târziu, Terry a redenumit procedura keratoplastie lamelară endotelială profundă (DLEK). Dacă inițial, cel mai dificil aspect al tehnicilor PLK/DLEK era reprezentat de excizia părții posterioare a țesutului gazdă, fiind folosite foarfece speciale, ulterior Melles a demonstrat ușurința cu care se poate îndepărta acest țesut prin stripping-ul membranei Descemetice împreună cu endoteliul atașat, tehnică ce a fost denumită keratoplastie endotelială prin *stripping*-ul membranei Descemetice (DSEK). Apoi alte îmbunătățiri au fost aduse tehnicii de obținere a grefonului endotelial, fiind utilizat microkeratomul, tehnică denumită keratoplastie lamelară automată prin *stripping*-ul descemetic (DSAEK) [10].

În cazul pacienților cu neregularitate semnificativă a suprafeței oculare, chirurgul trebuie să aleagă între keratoplastia penetrantă și cea endotelială [11]. Dacă pacientul are potențial vizual scăzut și principalul motiv pentru grefare este diminuarea durerii, atunci chirurgul va opta pentru keratoplastia endotelială. Dacă pacientul necesită vedere bună, atunci procedeul de ales este keratoplastia penetrantă. De asemenea, cicatricile corneene anterioare pot fi îndepărtate concomitent cu keratoplastia endotelială, fiind considerat că opacitățile sau cicatricile corneene limitate la cei 50–100 μm anteriori pot fi ușor tratate folosind keratectomia fotorefractivă (PRK).

INDICAȚIILE KERATOPLASTIEI LAMELARE POSTERIOARE

- Distrofii corneene posterioare (Fuchs, distrofia endotelială non-gutată, distrofia posterioară polimorfă)
- Edemul corneean asociat afakiei sau pseudofakiei și keratopatia buloasă
- Sindromul irido-corneo-endotelial
- Alte cauze de disfuncție endotelială (traumă, corp străin, vârstă, iatrogene, dispozitive de drenaj)
- Keratoplastie penetrantă eșuată.

CONTRAINDICAȚIILE KERATOPLASTIEI LAMELARE POSTERIOARE

- Ectazii corneene
- Distrofii stromale
- Opacifieri sau cicatrici stromale după infecții, traumatisme etc.
- Degenerescențe sau distrofii corneene anterioare
- Hipotonie, pre-/ftizie.

AVANTAJELE KERATOPLASTIEI LAMELARE POSTERIOARE

- Scade incidența rejetului grefei
- Fără complicații legate de sutură
- Vindecare rapidă cu recăpătarea rapidă a funcției vizuale
- Glob intact, fără crearea unei plăgi susceptibile la traumatisme
- Impact minim asupra inervației corneene
- Modificări topografice corneene minime
- Mic shift hipermetropic predictibil (1–1,5 D).

DEZAVANTAJELE KERATOPLASTIEI LAMELARE POSTERIOARE

- Procedură nouă pentru chirurg
- Curba lungă de învățare
- Necesar tehnic crescut, costuri mari
- Risc de lezare a endoteliului donor în procesul de transfer
- Incidența dislocației (2–50%)
- Risc de opacifiere la nivelul interfeței
- Durată limitată de menținere a recuperării funcționale a ochiului (în jur de 5 ani).

TEHNICA CHIRURGICALĂ

Procedura presupune *stripping*-ul membranei Descemetice pe o arie determinată de la nivelul corneei gazdă. Pentru acesta este utilizat un cârlig bont special – Sinskey, cu care se delimitează zona de membrană descemetică ce urmează să fie îndepărtată, după care se realizează *stripping*-ul membranei Descemetice folosind un *stripper* angulat la 90 de grade.

Etapele parcurse pentru pregătirea grefei donatoare sunt: disecția lamelară, tăierea grefonului la dimensiunea dorită folosind trepane speciale și prepararea pentru inserție. Grefa donatoare poate

Scanned with OKEN Scanner

fi preparată de către chirurg sau provenită de la o bancă de cornee. În cazul în care grefa este preparată de către chirurg, țesutul corneoscleral donator este așezat pe un dispozitiv ce produce o cameră anterioară artificială și, folosind un microkeratom, se taie 300–350 µm anteriori din corneea donatoare. Lamela posterioară este apoi trepanată la o dimensiune de 8–9 mm și introdusă în camera anterioară a gazdei, pe suprafața posterioară a corneei gazde (figura 2.29). Procedura se încheie cu un tamponament cu aer. Țesutul transplantat măsoară între 100–200 µm în grosime și cuprinde endoteliul donator, membrana Descemetică și o lamelă de stromă posterioară de la donator. Cu cât țesutul transplantat este mai subțire, cu atât integrare acestuia și reabilitarea vizuală sunt mai rapide.

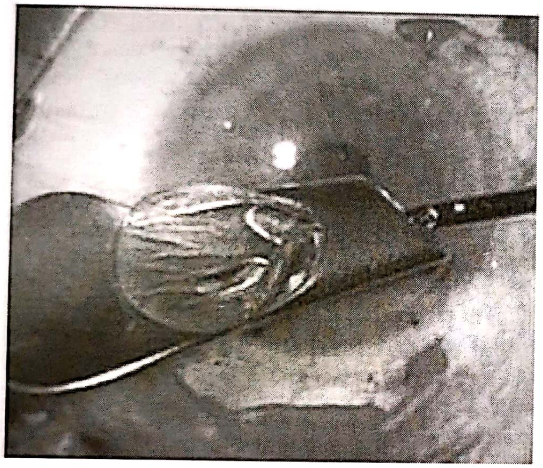

Figura 2.29. Încărcarea grefei endoteliale într-un dispozitiv special.

Ultimele inovații ale tehnicii presupun recoltarea doar a membranei Descemetice împreună cu endoteliul de la donator, procedură ce se numește keratoplastie endotelială de membrană descemetică (DMEK). De asemenea, pentru a scădea pierderea de endoteliu ce apare în principal la transferul grefei în camera anterioară a gazdei, au fost imaginate o serie de dispozitive ce facilitează injectarea, protejând endoteliul de la donator.

COMPLICAȚII ALE KERATOPLASTIEI LAMELARE POSTERIOARE

- Complicații legate de prepararea țesutului donator
- Dislocarea țesutului donator
- Eșecul primar al grefonului
- Rejetul grefei
- Glaucom prin blocaj pupilar datorită introducerii unei bule de aer prea mari sau datorită migrării acesteia în spatele irisului
- Pierdere de celule endoteliale
- Modificări ale refracției – shift hipermetropic
- Depozite la interfață și proliferare epitelială
- Complicații retiniene: hemoragia supracoroidiană expulzivă – apare cu o frecvență mult mai redusă, dezlipirea de retină, edemul macular cistoid.

Toate aceste tehnici, care presupun utilizarea de grefe endoteliale, au complicații post-operatorii, a căror rată variază mult, în funcție de lotul de pacienți studiat, metoda și experiența echipei chirurgicale. Decolarea grefonului a fost descrisă la 4–50% dintre subiecți, apare mai frecvent pe grefele obținute din culturi celulare, decât la cele recoltate recent, deoarece pentru țesutul conservat pompa endotelială se reactivează lent. Dacă apare această complicație, se reintervine chirurgical, se drenează umoarea apoasă dintre stromă și grefon și se introduce o bulă de aer în camera anterioară, pentru menținere coeziunii dintre țesuturi. Poate fi prevenită prin „iritarea" mecanică, intraoperator, a periferiei patului receptor.

Pierderea de celule endoteliale, în cursul manevrelor, este superioară celei din keratoplastia penetrantă (34%), dar similară pentru variantele de pregătire automată, respectiv manuală, a grefonului. Pe de altă parte, rata de rejet a grefei este mai mică (7,5%/an), comparativ cu cea observată la keratoplastia penetrantă (13%/an). Aceasta se explică prin faptul că țesutul transplantat în camera anterioară nu are contact cu celulele prezentatoare de antigen de pe suprafața corneei, nici cu eventualele vase stromale; numărul firelor de sutură este mult mai redus; absența epiteliului grefonului scade imunogenitatea acestuia [15].

KERATOPLASTIA ASISTATĂ DE LASER CU FEMTOSECUNDE

LASER-ul cu femtosecunde prezintă caracteristici fizice care îl recomandă pentru diferite etape ale keratoplastiei. Lungimea de undă este situată în intervalul infraroșu, cu durata pulsului de 10–15 s (femtosecunde). Frecvența mare de pulsuri (până la 60 kHz) permite o durată scurtă de acțiune.

Keratoplastia lamelară anterioară asistată de LASER permite realizarea unui grefon cu diametru

Scanned with OKEN Scanner

de 8 mm, la o profunzime maximă de 400 µm (pentru modelul Intralase®), respectiv de 120 µm (pentru modelul Femtec®). În stroma posterioară (adâncime peste 300 µm), apar probleme la nivelul planului de clivaj, deoarece LASER-ul necesită aplanație, iar țesutul este mai hidratat, deci mai deformabil, rezultând linii concentrice, „de compresiune". Când se realizează grefonul, se adaugă de obicei 30–50 µm la grosimea estimată, ca limită de siguranță. Angulația marginilor poate fi variată, între 30 și 90°, ideal 90°. La nivelul corneei-gazdă, se preferă cuantificarea adâncimii opacităților corneene, cu ajutorul OCT de segment anterior sau Pentacam, pentru estimarea cât mai exactă a grosimii butonui care urmează a fi grefat.

Din punct de vedere tehnic, grefonul se plasează pe o cameră anterioară artificială, păstrându-se un guleraș scleral pentru etanșeitate. Este necesar un con de aplanație pentru realizarea planului de clivaj. Disecția LASER a grefonului donor se face după ce presiunea în camera anterioară atinge 65 mmHg. Pacientul primește anestezie topică, se aplică un inel de sucțiune (ca pentru LASIK) și con de aplanație, exact pe centru corneei. Punțile tisulare rămase după disecția LASER, sunt clivate cu ajutorul unei spatule. Grefonul este fixat cu fire separate 10/0, iar tratamentul post-operator este identic cu cel pentru pacienții care au primit grefe lamelare anterioare, obținute manual [16].

LASER-ul are câteva avantaje față de microkeratomul utilizat pentru obținerea de grefe lamelare, acestea constând în precizie mai mare, reproductibilitatea diametrelor și profunzimii inciziilor, stabilitate mai mare a grefonului (ale cărui margini sunt la 90°, față de 30° pentru microkeratom).

Pe de altă parte, rezultatul funcțional final este comparabil, existând probleme la disecția în stromă profundă, așa cum s-a menționat anterior.

Keratoplastia lamelară posterioară asistată LASER înlocuiește microkeratomul pentru realizarea grefonului posterior, având avantajul că poate ajunge până la 400 µm adâncime cu păstrarea unui perete posterior de minim 100 µm, iar marginile grefonului rezultat au fețele paralele. Limitele sunt aceleași, probleme de rugozitate apărând la interfața grefon-gazdă. Totuși, alterările endoteliale sunt de numai 3,5%, iar acuitățile vizuale post-operatorii, corectate, sunt comparabile cu cele din DSAEK.

Keratoplastia penetrantă asistată LASER necesită modulul pentru grefa penetrantă al IntraLase®-IEK (IntraLase Enabled Keratoplasty), care permite obținerea a patru profile de disecție: «pălărie» – «top hat», «ciupercă» – «mushroom», «Z» și «Z pătrat».

Profilul «top hat» este indicat în patologii corneene datorate deficitului de celule endoteliale, deoarece are un diametru mai mare pe fața endotelială, rezultând o suprafață endotelială mai mare decât la keratoplastia penetrantă standard (unde diametru maxim este de 9,5 mm), evitând problemele de neovascularizație date de KP cu diametru mare. Etanșeitatea grefonului este bună, lamela posterioară având o funcție de „clapetă", sub PIO [17, 18].

BIBLIOGRAFIE

1. Ostler H.B., Ostler M.W., Diseases of the External Eye and Adnexa: A Text and Atlas, Baltimore: Williams and Wilkins, 1993.
2. Kaufman H.E., Barron B.A., McDonald M. (eds.), The Cornea, 2nd ed., Boston: Butterworth-Heinemann, 1998.
3. Leibowitz H.M., Waring G.O. (eds.), Corneal Disorders: Clinical Diagnosis and Management, 2nd ed., Philadelphia: Saunders, 1998.
4. Krachmer J.H., Palay D.A., Cornea Color Atlas, St. Louis: Mosby, 1999.
5. Krachmer J.H., Mannis M.J., Holland E. (eds.), Cornea, 2nd ed., 2 vols., Philadelphia: Mosby, 2005.
6. Anwar M., Teichmann K.D., Big-bubble technique to bare Descemet's membrane in anterior lamellar keratoplasty, J. Cataract Refract. Surg., 2002, 28: 398–403.
7. Fontana L., Parente G., Tassinari G., Clinical outcomes after deep anterior lamellar keratoplasty using the big-bubble technique in patients with keratoconus, Am. J. Ophthalmol., 2007, 143: 117–24.
8. Busin M., Zambianchi L., Arffa R.C., Microkeratome-assisted lamellar keratoplasty for the surgical treatment of keratoconus, Ophthalmology, 2005, 112: 987–97.
9. Melles G.R.J., Remeler L., Geerards A.J.M. *et al.*, The future of lamellar keratoplasty, Curr. Opin. Ophthalmol., 1999, 10: 253–59.
10. Jun B., Kuo A.N., Afshari N.A. *et al.*, Refractive change after Descemet stripping automated endothelial keratoplasty surgery and its correlation with graft thickness and diameter, Cornea, 2009, 28: 19–23.
11. The Eye MD Association: American Academy of Ophthalmology: External Disease and Cornea, 2009–2010.
12. American Academy of Ophthalmology, section 8, External Disease and Cornea, 2008–2009.
13. Seitz B. *et al.*, Histopathology and ultrastructure of human corneas after amniotic membrane transplantation, Arch. Ophthalmology, 2006, 124: 1487–90.
14. Niederkorn J.Y., Immune mechanisms of corneal allograft rejection, Eye Res., 2007, 32: 1005–16.

Scanned with OKEN Scanner

15. Koizumi N., Cultivated corneal endothelial cell sheet transplantation, Invest Vis. Sci., 2007, 48: 4519.
16. Sarayba M.A., Ignacio T.S., Binder P.S., Tran D.B., Comparative study of stromal bed quality by using mechanical, IntraLase femtosecond laser 15–30 kHz microkeratomes, Cornea, 2007, 26: 446–51.
17. Cheng Y.Y., Pels E., Nuijts R.M., Femtosecond-laser-assisted Descemet's stripping endothelial keratoplasty, J. Cataract Rafract. Surg., 2007, 33: 152–5.
18. Buratto L., Bohm E., The use of femtosecond laser in penetrating keratoplasty, Am. J. Ophthalmol., 2007, 143: 737–42.
19. Barraquer J., Garcia I., The triple procedure: Penetrating keratoplasty extracapsular cataract extraction and posterior chamber lens implantation, Developments in ophthalmology, 1989.
20. Hunkeler J., Hyde L., Journal American IntraOcular Implant Society. 1997.

Scanned with OKEN Scanner

Capitolul 3
CHIRURGIA REFRACTIVĂ

VICII DE REFRACȚIE – CHIRURGIA REFRACTIVĂ A CORNEEI

DORIN NICULA

DEFINIȚIE

Chirurgia corneană a vicilor de refracție reprezintă orice procedeu chirurgical utilizat la nivelul corneei care modifică starea refractivă a acesteia şi implicit a globului ocular.

ISTORIC

Chirurgia refractivă corneană modernă este legată de numele lui Jose Barraquer care a descris principiul chirurgiei corneene lamelare şi de cel al lui Fyodorov care a realizat keratotomia radiară anterioară pentru reducerea miopiei elaborând nomograme pentru stabilirea numărului, lungimii şi profunzimii inciziilor, precum şi dimensiunile zonei optice. În 1978, tehnica a fost preluată de Bores în SUA. La începutul anilor 80 LASER-ii au modificat abordul chirurgiei viciilor de refracție, în 1985 Seiler a făcut primul PRK pe ochi fără vedere, iar McDonald pe ochi cu vedere în 1988. În 1990–1991 Pallikaris şi Burratto au efectuat primul LASIK [3], iar în 1999 Massimo Camellin asociază cele două tehnici PRK şi LASIK, efectuând primul LASEK.

DEFINIREA VICIILOR DE REFRACȚIE

Ochiul are capacitatea de a concentra razele de lumină care vin de la infinit într-un punct pe retină, macula, pentru a percepe imaginile clar. Orice abatere de la această calitate, modificând poziția acestui punct față de retină, aparține viciilor de refracție (ametropii).

Acestea pot fi sferice (miopie, hipermetropie) în care corneea are curburi egale, ca o calotă sferică (secțiune dintr-o minge) sau asferice (astigmatismul) în care curburile corneei sunt diferite ca la mingea de rugby (secțiune ovalară).

Miopia se caracterizează prin formarea imaginii într-un punct situat în fața retinei datorită unui: exces de convergență (miopie de curbură, miopie de indice) şi sau a unui ax antero-posterior mai lung (miopie axială).

Hipermetropia se caracterizează prin formarea imaginii într-un punct situat în spatele retinei datorită fie unei convergențe mai slabe (hipermetropie de curbură, hipermetropie de indice), fie unui ax antero-posterior mai scurt.

Astigmatismul este o ametropie asferică în care imaginea unui punct proiectată de la infinit nu se mai formează într-un punct, ci este o linie care se poate poziționa înaintea retinei (astigmatism miopic), „călare" pe retină (astigmatism mixt) sau înapoia ei (astigmatism hipermetropic).

Motivațiile pacientului pentru chirurgia refractivă:

a. estetice (65%); majoritatea pacienților doresc o independență față de lentilele de contact sau ochelari

b. confort (25%); după ani de purtare a lentilelor de contact apare frecvent o intoleranță datorită secreției lacrimale scăzute, conjunctivitei papilare, iritațiilor corneene, hipersensibilității la soluția de întreținere; o parte din pacienți au probleme de manevrabilitate

Scanned with OKEN Scanner

c. profesionale (4%); polițiști, militari, șoferi profesioniști sau amatori, piloți, mecanici, conductori, artiști

d. operații anterioare subcorectate pe cornee (keratotomia radiară, transplant perforant sau lamelar, traumatism cu cicatrici corneene) sau cristalin (procedee Bioptics).

EXAMINAREA PREOPERATORIE A CANDIDATULUI LA CHIRURGIE REFRACTIVĂ

Este o etapă importantă pentru stabilirea cât mai precisă a viciului de refracție, a parametrilor oculari și a așteptărilor pacientului în vederea alegerii tehnicii operatorii optime.

a. *anamneza* – stabilește motivarea dar și așteptările pacientului de la intervenția de chirurgie refractivă; vârsta peste 18 ani, nivel de refracție stabil de peste un an, stoparea portului de lentile de contact cu minim 2–3 săptămâni înainte pentru cele moi și o lună pentru cele dure, antecedente personale patologice locale (afecțiuni ale globului ocular, dezlipire de retină, cataractă, glaucom, alte intervenții refractive, ochi uscat, infecții, inflamații oculare, alergii) și generale (boli de colagen, reumatismale, diabet zaharat, tratament imunosupresiv și cu corticosteroizi), stări hormonale (sarcină, lăuzie).

b. *examen ocular*

1. Determinarea acuității vizuale fără corecție și cu corecția maximă, optimă.

2. Refractometria, înainte și după cicloplegie pentru a evidenția spasmul de acomodație, miopizarea în exces, precum și hipermetropia totală la tineri.

3. Keratometria (keratorefractometria); mirele neregulate, deformate de obicei inferior și temporal, pot sugera ectazii: keratoconus, degenerescență marginală pellucida sau keratoglob; decelează gradul și axul astigmatismului corneean; diferența între astigmatismul total și cel cornean este în general de cauză cristaliniană.

4. Pahimetria – măsoară grosimea corneei centrale și periferice; se poate efectua prin procedee optice sau ultrasonice mai precise, mai ales în cazul unor afecțiuni corneene stromale (distrofii, reintervenții). O cornee centrală sub 400 microni este o contraindicație pentru LASER, sub 500 microni pentru LASIK, iar corneea peste 580–600 microni trebuie să atragă atenția asupra unor afecțiuni endoteliale.

5. Topografia corneană modernă (Pentacam, Ocuscan etc.) evidențiază harta keratometrică și pahimetrică cât și elevațiile suprafeței anterioare și posterioare ale corneei, fiind de un real folos în depistarea afecțiunilor ectatice corneene [4]. De asemenea, se măsoară diametrul pupilei, important în indicația de chirurgie refractivă și alegerea zonei optice.

6. Biomicroscopia polului anterior e importantă pentru decelarea unor afecțiuni locale, contraindicații pentru chirurgia refractivă: afecțiuni inflamatorii conjunctivo-palpebrale (conjunctivite, blefarite, ochi uscat), afecțiuni ale fantei palpebrale (ptoză, lagoftalmie), distrofii epiteliale și stromale profunde, vascularizații corneene, keratoconus, degenerescență pelucidă, opacități cristaliniene.

7. Dominanța oculară este importantă în cazul tehnicii „monovision" în care ochiul dominant este corectat pentru distanță iar cel non-dominant pentru aproape, fiind lăsat ușor miop.

8. Măsurarea presiunii intraoculare pentru excluderea cazurilor de glaucom avansat dar și pentru depistarea pacienților cu hipertonie sau susceptibili la tratamentul cu corticosteroizi topici postoperator.

9. Examenul polului posterior (F.O.) cu pupila dilatată va exclude pacienții cu tulburări vitreene importante, afecțiuni ale nervului optic sau maculare. Se examinează periferia retinei la miopii medii și mari pentru depistarea eventualelor leziuni asociate.

TEHNICI DE CHIRURGIE REFRACTIVĂ CORNEEANĂ

a. Procedee de chirurgie corneeană incizională (în prezent se pot efectua și cu femtolaser)

- keratotomie radiară (pentru miopie)
- keratotomie hexagonală (pentru hipermetropie)
- keratotomie arcuată/tangențială/combinată-Ruiz (pentru astigmatism miopic)

b. Procedee corneene termice (cu căldură, radiofrecvență și LASER)

- termokeratoplastia și radiodiatermia corneană
- termokeratoplastia LASER (LTK) – LASER HolmiumYAG, Erbium
- keratoplastie conductivă (curent de radiofrecvență)

Scanned with OKEN Scanner

c. Procedee de substituție (extracție) sau adiție (introducere) de material stromal sau dispozitive sintetice

• ablație (extracție) de material stromal

– keratomileusis (central – în miopie)

– keratoplastie lamelară (periferic – în hipermetropie)

• adiție de material stromal sau sintetic

– de suprafață: epikeratofakie, epikeratoplastie

– intrastromal (sintetic): keratofakie (lentilă intrastromală), inele intrastromale, segmente intrastromale, gel semisolid (GIAK – keratoplastie ajustabilă cu injecție de gel)

d. Procedee de ablație corneană LASER

• LASER excimer pentru miopie, hipermetropie, astigmatism (miopic, hipermetropic, mixt): procedee de suprafață (PRK, LASEK, EPILASIK) sau procedee intrastromale cu „capac" (LASIK, IntraLASIK).

CORECȚIA CHIRURGICALĂ A MIOPIEI ȘI ASTIGMATISMULUI MIOPIC

EPIKERATOFAKIA

Constă în modificarea curburii anterioare a corneei prin atașarea unei lenticule corneene donatoare pe suprafața corneei gazdă, modificând puterea refractivă a globului ocular. În prezent tehnica nu mai este folosită în corecția miopiei și mai rar în corecția afakiei la copilul mic și tratamentul keratoconusului [5, 6].

KERATOFAKIA

Constă în modificarea refracției corneene prin implantarea intrastromală a unei lenticule sintetice; în prezent se utilizează pentru corecția prezbiopiei, fiind încă în stadiu de evaluare.

IMPLANTE INTRASTROMALE

Principiu:

Modifică refracția prin aplatizarea corneei centrale și bombarea celei periferice, cu reducerea consecutivă a curburii corneei. În prezent există două tipuri mai folosite de dispozitive din PMMA:

• segmente de inele cu lungime, curbură și grosime diferite cu secțiune triunghiulară sau trapezoidală, care se introduc prin tunelizare (Ferrara, Kera, Intacs)

• inele cu diametre și grosimi diferite care se introduc într-un „buzunar", tunel, creat în grosimea stromei cu microkeratomul sau femtolaserului (Myoring).

Indicații: miopie de grade diferite, până la 12 D, astigmatism de 4–8 D, keratoconus stadiu II–III.

Tehnica operatorie: anestezie topică; blefarostat; se marchează centrul corneei; pahimetrie la nivelul inciziei; incizie cu aliniamentul pe meridianul astigmat; tunelizare cu delaminatorul circular în sens orar și antiorar; există și sisteme cu vid care favorizează stabilitatea globului ocular și tunelizarea; introducerea inelului prin incizie cu pensa și împingerea progresivă în tunel (la final cu cârligul Sinskey) până la 1 mm distanță de incizie; se repetă de partea opusă; lavaj, instilații cu antibiotice și corticosteroizi; lentilă de contact sau pansament câteva ore.

În cazul introducerii de inele complete (Myoring) se folosește un microkeratom cu vid ce creează un buzunar intrastromal în care este introdus inelul de diferite grosimi și diametre, în funcție de gradul miopiei; la final se centrează după reflexul corneean.

Post-operator: tratament local cu antibiotic și antiinflamator steroidian sau nesteroidian două–trei săptămâni; control la 24 de ore, 72 ore, și la o lună post-operator.

Complicații:

• intraoperatorii: perforarea corneei cu diamantul sau cu tunelizatorul (se temporizează intervenția); hemoragie subconjunctivală

• post-operator: rare și în general fără probleme

– *precoce:* discomfort ocular (se prescriu antalgice, antiinflamatoare); mici dezepitelizări (foarte rare); hipotransparența canalului stromal, aer, uneori depozite celulare, în primele săptămâni ce se ameliorează în timp; depozite calcare de material amorf (rare, dispar la 1–2 ani); keratita infecțioasă cu infiltrate și necroză la nivelul inelului (necesită explantare, tratament cu antibiotice și antiinflamatoare locale).

– *tardiv:* viciu de refracție rezidual sau inducerea de astigmatism; melting cornean la nivelul capătului inelului dinspre incizie (necesită explantare, tratament cu antibiotice și antiinflamatoare locale, epitelizante). Aceste complicații apar în general în

Scanned with OKEN Scanner

cazul implantării prea superficiale şi prea aproape de incizie.

Avantajele inelelor: reversibile; nu deschid globul ocular; recuperare vizuală rapidă; rezultate bune în keratoconus, indisponibilitate redusă a pacientului.

KERATOTOMIA REFRACTIVĂ RADIARĂ ŞI ANTIASTIGMATICĂ

Keratotomia refractivă corneană este un procedeu chirurgical care modifică refracţia generală a corneei prin modificarea curburii ei prin incizii radiare, echidistante. Acestea pot fi asociate cu incizii transversale (tangenţiale) sau arcuate (curbilinii mai centrale sau periferice) efectuate perpendicular pe meridianul mai refringent pentru corecţia astigmatismului.

Principiul keratotomiei refractive

Inciziile radiare fragilizează corneea în periferie şi paracentral, această zonă suferind o bombare sub acţiunea PIO şi consecutiv se produce o aplatizare a corneei centrale [8, 9] cu reducerea refracţiei. În cazul astigmatismului incizia transversală sau curbă pe meridianul refringent îl turteşte, inducând un efect „de cuplu" pe meridianul contralateral pe care îl bombează uşor. Acest efect câteodată nedorit poate fi diminuat prin încadrarea acestor incizii de incizii radiare (tehnica Ruiz).

Indicaţii

- Orice pacient motivat, peste 21 de ani (vezi motivaţia pacientului)
- Ochi sănătoşi (fără leziuni acute, cronice sau distrofii)
- Miopie între –1,5 şi 8 D, stabilă în ultimele 18 luni [9]
- PIO peste 8 mmHg, keratometrie peste 39 D (în funcţie de valoarea viciului de refracţie).

Apariţia chirurgiei LASER a redus mult indicaţiile acestei tehnici care totuşi se mai practică datorită preţului scăzut inclusiv în SUA [10], în varianta de minikeratotomie radiară propusă de Lindstrom. Intervenţiile antiastigmatice sunt însă în continuare practicate independent sau în asociaţie cu chirurgia cataractei, cea refractivă cristaliniană sau post-keratoplastie perforantă [2, 4].

Contraindicaţii

- Relative: pacienţi pretenţioşi, suspicioşi, perfecţionişti, bolnavi psihici sau cu secreţie lacrimală redusă
- Absolute: sarcină, lăuzie, tratamente hormonale, boli de sistem, miopii evolutive în timp, astigmatism neregulat, boli ectatice corneene, ambliopii, monoftalmi, afecţiuni inflamatorii sau degenerative ale corneei

Examen preoperator – a fost menţionat anterior.

Stabilirea protocolului operator

Predictibilitatea intervenţiei creşte când pe lângă valorile refracţiei se iau în calcul şi alţi parametri: vârsta, sex, keratometrie, diametru corneean, tonometrie, care se indexează cu factori de corecţie. Se obţine aşa-numita refracţie chirurgicală care se introduce în nomogramă. Cele mai apreciate în ultimii ani au fost cele ale lui Haverbake şi Lewy, Casseber, Murube, Lindstrom [11] pentru chirurgia miopiei. Profunzimea inciziei se alege 100% din grosimea corneei centrale pentru o zonă optică centrală (ZOC) la 3 mm, iar când ZOC creşte, profunzimea inciziei creşte cu 10 µm pentru fiecare 0,25 mm în plus. Pentru profunzime variabilă (mai mare în periferie) se calibrează lama bisturiului la 90–95% din grosimea sectorului interesat [12] (figura 3.1).



Figura 3.1. Calibrare diamant.

Pregătirea pacientului

– după semnarea consimţământului informat

– în sala de aşteptare: se administrează un sedativ uşor cu 30 minute preoperator, se instilează o picătură de pilocarpină, colir antibiotic şi cu 10 minute înainte un anestezic topic

– în sala de operaţie: anestezic topic 1–2 picături

– instrumentar: câmpuri sterile, microscop operator binocular coaxial, blefarostat şi trusa de cheratotomie care conţine: bisturiu de diamant micrometric cu talpă pentru incizii, riglă de etalonare (µm), pensă de conjunctivă, marcatoare pentru ZOC circulare sau eliptice şi pentru zona

Scanned with OKEN Scanner

optică intermediară (ZOI), pentru incizii radiare (4–10), colorant sau marker, seringă de 2 ml cu ac Anel sau Rycroff pentru lavajul inciziilor.

Tehnica chirurgicală

Timpi operatori [8, 9, 12]:

– marcarea axului vizual: pacientul în decubit dorsal, priveşte lumina microscopului: după anestezie se marchează centrul corneei, pe reflexul central al filamentului microscopului cu un cârlig fin colorat cu marker

– marcarea zonei optice centrale: concentric cu punctul marcat anterior sau uşor descentrat infero-nazal

– marcarea inciziilor: cu ajutorul marcatorului cu lame radiare, corespunzător protocolului operator

– reglarea lamei de diamant la profunzimea aleasă, la microscopul operator

– fixarea globului ocular cu pensa de limbul opus inciziei

– trasarea inciziilor perpendicular pe suprafaţa corneei lent, două câte două opuse, cu respectarea ZOC şi a arcadelor vasculare limbice; în trecut pentru efecte mai bune se incizau şi acestea, secţionându-se ligamentul perilimbic (figura 3.2)

– controlul profunzimii cu acul Anel (Rycroff) şi lavajul inciziilor cu BSS

– dezinfecţie cu colir cu antibiotic şi anti-inflamator; pansament o zi (opţional), compresiv câteva zile în caz de subcorecţie.

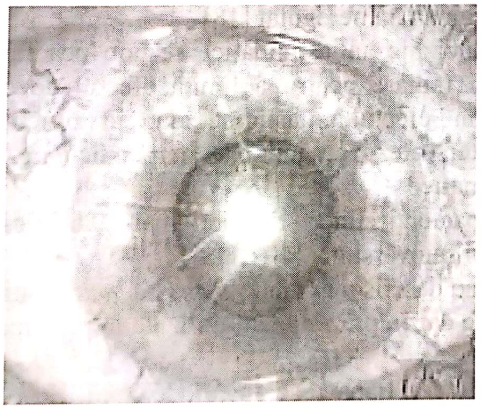

Figura 3.2. Incizii radiare.

O variantă a acestei tehnici a fost propusă de Lindstrom [11]: minikeratotomia radiară pentru corecţii mai mici, de 1–3 D. Ea constă în efectuarea de incizii mai scurte de 2–2,5 mm, între ZOC de 3 mm şi ZOI de 7–8 mm; în general se recomandă două incizii pe meridianul mai refringent pentru defecte mici. În prezent autorul mai practică această tehnică despre care spune că e mult mai stabilă în timp, reducând foarte mult evoluţia spre hipermetropie, cu rezultate funcţionale foarte bune [1, 13].

Post-operator

- Pansament ocular opţional, 1–2 zile
- Colir antibiotic şi antiinflamator o lună, anti-inflamatoare generale două săptămâni
- De evitat: machiajul, fumatul, contactul cu apa şi frecarea ochiului două săptămâni, eforturi fizice două luni
- Control post-operator la o lună, trei luni, şase luni şi un an; se urmăresc AV fără corecţie, refracţia totală şi corneană, astigmatismul, satisfacţia pacientului
- În subcorecţii tardive în primele 2–3 luni poate fi efectuat un masaj ocular uşor de 2–3 ori pe zi pentru ruperea cicatricilor iniţiale şi formarea altora mai eficiente
- În subcorecţiile imediate pot fi recomandate lentile de contact moi sau chiar dure pentru a turti centrul corneei şi a creşte efectul intervenţiei
- Corecţia post-operatorie se recomandă la minim trei luni iar lentilele de contact la şase luni.

Complicaţiile keratotomiei radiare (KR)

1. Intraoperatorii

- descentrarea ZOC, alegerea greşită a axului astigmat, incizii imperfecte (oblice, bizotate, în zig–zag, prea lungi depăşind ZOC sau periferică soldate cu hemoragii subconjunctivale, limbice, dezepitelizarea marginilor inciziilor, microperforaţii mai frecvente în sectorul inferior [9]
- macroperforaţiile cu deschiderea CA, hipotonie şi reducerea profunzimii CA, foarte rare (apar mai ales în cazurile în care nu s-a folosit pahimetria sau a fost incorectă); în aceste situaţii se recomandă aplicaţia unei lentile de contact terapeutice sau chiar sutura inciziei [8] cu fir de nylon 10-0 sau 11-0; în cazuri excepţionale pot conduce la endoftalmită, sinechii anterioare periferice, glaucom secundar, cataractă sau la decompensare corneană [14].

2. Post-operatorii – obiective

- imediate: hemoragie subconjunctivală, infecţiile (cu *Staphilococcus aureus, epidermidis, Pseudomonas aeruginosa*), abcesul, ulcerul corneean (foarte rare) [9]; uşoare reacţii inflamatorii iriene (irite) sunt rare şi apar mai ales după micro sau macroperforaţii [8]

Scanned with OKEN Scanner

• tardive: îngroşări ale cicatricilor mai ales la limbul superior, fine pigmentări brun-gălbui la periferia inciziilor spre limb, fără repercusiuni funcţionale; subcorecţii de 1,5–2 D apar mai ales în cazul miopiilor mari, „forţate", la tineri şi necesită de obicei reintervenţie; miopizarea progresivă de 1–2 D apare în cazurile cu incizii de profunzime mai mică, tratate insuficient cu corticosteroizi post-operator [14, 15]; hipercorecţia apare de obicei imediat post-operator dar dispare spontan în majoritatea cazurilor până la 3 luni; persistenţa ei peste acest interval este semnul instalării hipermetropizării progresive şi este rezultatul instabilităţii tectonice a corneei, urmare a unei chirurgii agresive [26]; micile astigmatisme cu abatere de la axul iniţial sunt obişnuite ca în toate intervenţiile refractive; Casebeer [8] arată că sunt mai frecvente după patru incizii decât după opt şi în cazurile de perforaţie corneană [14].

3. Post-operatorii – subiective

• imediate: durerea, senzaţie de corp străin, lăcrimare şi fotofobie (antalgice, sedative, antiinflamatoare); fluctuaţiile vederii (AV mai bună dimineaţa şi disfotopsii seara) sunt frecvente cu acest tip de intervenţii şi se ameliorează în timp; diplopia monoculară cu „imagini fantomă" este rară şi apare în cazurile cu ZOC mică, descentrată, sau incizii antiastigmatice care se intersectează cu cele radiare; diplopia binoculară apare în cazurile de intervenţii unilaterale care au indus o anizometropie temporară – Hays [16]

• tardive: fotofobia, irizaţiile şi ebluisarea în jurul surselor de lumină mai ales la crepuscul şi noaptea sunt frecvente până la trei luni post-operator; ele se ameliorează pe parcurs [39–41] şi trebuie tratate cu corticosteroizi şi pilocarpină 2%; scăderea AV pe timp de noapte sau chiar pe timp de zi cu 1–2 linii Snellen sunt situaţii rare şi în general pasagere [14, 16]; imediat după operaţie poate apare disconfortul la citit mai ales la pacienţii care nu au purtat corecţie optică preoperator; această situaţie este caracteristică şi altor procedee de chirurgie refractivă şi se ameliorează în primele 2–3 săptămâni.

Tehnica GIAK (*gel injection adjustable keratoplasty*) constă în injectarea de gel semisolid în stroma paracentrală pentru a aplatiza corneea centrală cu reducerea miopiei. Se adresează miopiilor de 1–4 D iar tehnica este similară celei de implantare de inele doar că în tunelizarea creată se injectează gel. Avantaje: procedeu reversibil şi adjustabil [17].

CORECŢIA CHIRURGICALĂ A ASTIGMATISMULUI CU TEHNICI INCIZIONALE CORNEENE (KERATOTOMIA ANTIASTIGMATICĂ)

Este foarte populară în prezent. Se apreciază că aproximativ 10% din populaţie are un astigmatism mai mare de 1 D care, în general, scade variabil AV [17].

Este o alternativă ieftină la corecţia LASER cu următoarele indicaţii: astigmatismul miopic simplu şi compus, astigmatismul mixt (incizii arcuate), chirurgia refractivă din cataractă la pacienţii cu astigmatism, astigmatismul post-keratoplastie (perforantă), LASER-ul excimer e contraindicat.

Principii: orice incizie perpendiculară pe meridianul astigmat îi reduce convergenţa şi induce un efect de cuplu pe axul perpendicular, mai plat, căruia îi creşte refracţia; acest efect este direct proporţional cu tipul, lungimea, profunzimea şi apropierea inciziei de zona optică centrală:

– efectul maxim se obţine pentru inciziile tangente la zone optice mici între 5–8 mm

– asocierea unor incizii paralele creşte efectul cu 25–33% după Lindstrom [17]

– zona optică minimă este de 5 mm, orice incizie mai centrală poate induce disfotopsii supărătoare şi astigmatism neregulat [18]

– inciziile antiastigmatice se pot încadra între incizii radiare pentru a limita efectul de cuplu, crescând efectul antiastigmat, dar ele nu trebuie să se intersecteze cu inciziile perpendiculare, antiastigmatice

– pacienţii tineri răspund mai slab decât cei maturi sau vârstnici.

S-au descris mai multe *tipuri de incizii* antiastigmatice dar în prezent sunt utilizate în principal trei tehnici:

1. incizii transverse, în cornee clară
2. incizii arcuate în cornee clară
3. incizii de relaxare limbică

Acestea sunt indicate în special în astigmatismul miopic, mixt, cicatricial şi post-keratoplastie, unde după Swinger astigmatismul mare este întâlnit în aproximativ 10% din cazuri [17].

Protocolul operator: se face după nomogramă, în funcţie de tipul, valoarea viciului de refracţie şi vârsta pacientului, stabilindu-se axul astigmat (mai

Scanned with OKEN Scanner

refringent), tipul, numărul, lungimea, profunzimea şi poziția inciziilor față de zona optică.

Instrumentar: ca la keratotomia radiară (KR)

Pregătirea pacientului: ca la KR

Tehnica operatorie: reglarea bisturiului cu diamant la 100% din grosimea corneei centrale (cea mai subțire) [2, 17], marcarea axului refringent, marcarea reflexului corneean (centru), marcarea ZOC pentru inciziile cuplate cu inciziile radiare, marcarea ZOI de 5–6–7 mm, marcarea lungimii inciziilor în grade (30–60–90), încadrând axul refringent, simetric (marcator cu 12 lame pentru 30°, şase pentru 60° şi patru pentru 90°); fixarea conjuctivei cu pensa la limb, trasarea inciziilor arcuate sau transversale încadrate sau nu de incizii radiare, lavajul inciziilor cu BSS, dezinfecție, pansament.

Procedee chirurgicale:

1. *incizii transversale* (CRI – *corneal relaxing incisions*) *sau arcuate* (ARI – *arcuate relaxing incisons*) simple sau cuplate cu incizii radiare; se folosesc în general pentru corecția astigmatismului miopic compus sau astigmatismelor miopice medii; se trasează 4–8 incizii radiare, iar pe meridianul principal, mai refringent, încadrat de două incizii radiare, de o parte şi de alta a ZO se trasează 1–2 incizii transverse sau arcuate; ZO este în general de 5–7 mm pentru inciziile transverse şi de 6–7 mm pentru inciziile arcuate, iar profunzimea este 100% din grosimea corneei centrale (figura 3.3)

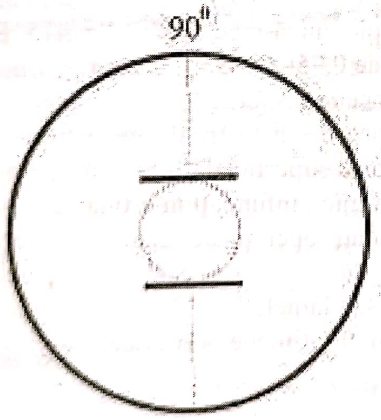

Figura 3.3. Incizii transversale.

2. *inciziile trapezoidale*; descrise de Ruiz, sunt o variantă a tehnicii descrise anterior, dar se trasează 2–3–4 incizii transverse paralele între inciziile radiare; pot corecta astigmatismul mediu-mare (5–8 D) [14, 17, 18] (figura 3.4)

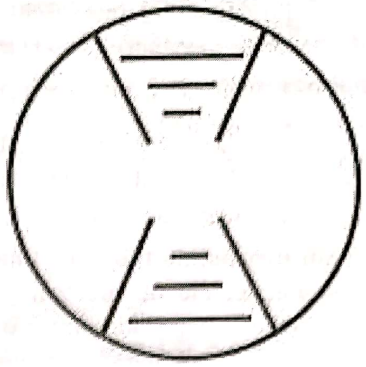

Figura 3.4. Incizii Ruiz.

3. *inciziile semiradiare şi cele radiare asimetrice*; au efect de cuplu moderat şi sunt indicate în astigmatismul miopic cu componentă sferică mică; se efectuează în general patru incizii radiare, simetrice sau uşor asimetrice, de-o parte şi de alta a meridianului refringent, cu ZO de 3–5 mm

4. *inciziile arcuate* (*ARI*) simple, de relaxare, se efectuează în aceeaşi manieră în cornee clară cu o eficiență maximă pe o ZO de 6–7 mm; ele conduc în general la echivalentul sferic al cilindrului existent, datorită efectului de cuplu (modifică nesemnificativ echivalentul sferic, motiv pentru care sunt recomandate în astigmatismul mixt, unde componenta astigmatică e dublă față de cea sferică [19, 20]; în corecția astigmatismului post-keratoplastie aceste incizii nu trebuie să depăşească 90% din circumferința grefei [17]. O variantă o reprezintă inciziile arcuate non concentrice, cu convexitatea spre zona optică centrală; au avantajul că efectul de cuplu este minim şi nu mai este nevoie de încadrarea lor între incizii radiare [6] (figura 3.5)

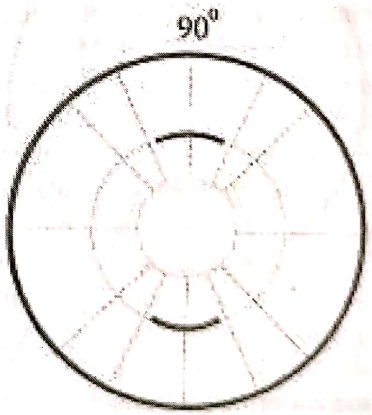

Figura 3.5. Incizii arcuate.

5. *inciziile de relaxare limbică* (LRI – *limbal relaxing incisions*) au rămas în prezent ca o variantă

Scanned with OKEN Scanner

de corecție a astigmatismului între 0,50–4 D [4] mai ales în cazurile asociate cu cataractă, în astigmatismul post-operator și cicatricial corneean [21–23]; se pot executa concomitent sau separat de operația de cataractă, în axul mai refringent; comparativ cu inciziile de relaxare corneană (CRI) au efect mai mic și regresie mai mare dar se vindecă mai repede, dau mai puține tulburări funcționale, ceață și supracorecție; ele nu afectează calitatea optică a corneei; efectul mai slab impune o lungime mai mare a inciziilor, în general de 9 mm (90°); lungimea, numărul și profunzimea inciziilor se face după nomograme (Gill și Guyton); trasarea inciziei se face perpendicular pe axul mai astigmat (după keratometrie sau topografie) cu un bisturiu micrometric de diamant Gills-Pop cu lamă fixă reglată la 600 μm în fața palisadelor lui Vogt; în general o incizie de 6 mm corectează 1 D de astigmatism iar pentru 2–3 D este nevoie de incizii de 8 mm; pentru astigmatisme mai mari invers regulei, la două incizii simetrice orizontale LRI se poate asocia tehnica Langerman (o incizie verticală neperforantă LRI, asociată cu tunelizare intra-stromală profundă); subocrecțiile pot fi îmbunătățite efectuând o nouă incizie contralaterală în cadrul inciziilor simple, sau lungindu-le pe primele; în astigmatismele mai mari de 4 D LRI pot fi asociate cu CRI concentrice, în același ax [17]

Îngrijiri post-operatorii: ca la KR

Complicații: ca la KR, cu atenție specială pentru intersecția accidentală a inciziilor radiare cu cele transverse sau arcuate; aceste incidente nedorite pot determina defecte de cicatrizare, vindecare întârziată, incluzii epiteliale, chist și chiar dehiscențe de plagă [2, 14, 15, 17].

Rezultate: predictibilitatea este mai puțin bună dar sunt sigure, cu o rată scăzută de complicații (subcorecții în general); după Arraes și colab. citați de Nicula [1], cele mai bune și stabile rezultate se obțin pentru două incizii de 6 sau 8 mm; Kaufmann și colab. [24] au arătat că în cataracta cu astigmatism peste 1,5 D efectul a două LRI pe meridianul refringent și incizie temporală este mai bun și mai stabil decât simpla incizie perforantă în axul astigmat (incizia principală operatorie). Shen [25] asociază CRI la operația de cataractă și astigmatism iar G.B. Simon [26] utilizează 1–2 CRI simetrice pentru a corecta astigmatismul preoperator asociat cataractei cu rezultate foarte bune.

TEHNICI CHIRURGICALE DE ABLAȚIE CU LASER-UL EXCIMER

Tratamentul se face cu LASER-ul Excimer Argon Flouride cu $\lambda = 193$ nm, cu diverse setări (*flying spot*, ablație asferică, după o curbă gaussiană).

Modificarea refracției se face prin „șlefuirea" suprafeței anterioare a corneei prin impacte LASER iar urmarea acțiunii LASER-ului este o interfață corneană netedă, clară, cu modificarea curburii inițiale. În miopie procesul are loc central pe o zonă optică aleasă, corneea la acest nivel suferind o subțiere, cu aplatizarea curburii și scăderea consecutivă a refracției. În hipermetropie ablația LASER se realizează periferic, subțiind corneea pe o zonă de până la 9 mm, având ca rezultat bombarea ei central. În viciile de refracție combinate cu astigmatism ablația se face mai intens pe meridianul interesat pentru a-l aplatiza sau bomba în funcție de necesități. Forma ablației este ovalară, helicoidală sau în papion în funcție de soft-ul aparatului.

A. Procedee de suprafață

PRK (fotokeratectomia refractivă)

Este un procedeu în care are loc fotoablația stromei superficiale, inclusiv a membranei Bowman după îndepărtarea prealabilă a epiteliului (metode cu alcool, anestezic sau abrazie mecanică).

Indicații:

- Miopie mică-medie până la 4–5 D, hipermetropie de 0,75–1,5 D
- Cornee mai subțire, chiar sub 500 μm [28]
- Cornee cu distrofii ale membranei Bowman sau în stroma superficială
- Ochi mici, înfundați în orbită
- Pacienți operați de glaucom sau cataractă (procedeu Bioptics) sau KR, transplant corneean perforant sau lamelar
- Leziuni retiniene periferice.

Contraindicații:

- Vezi keratotomia radiară

Preoperator:

- După semnarea consimțământului informat, se introduc datele pacientului în computer, stabilindu-se protocolul în funcție de refracție, keratometrie, pahimetrie, topografie
- Examen ocular (vezi examinări generale)

Scanned with OKEN Scanner

• Înainte de intrarea în sală: dezinfecţia perioculară şi a fundului de sac conjunctival cu soluţie povidone iodine; anestezie locală (o picătură la fiecare 5 minute, de 3 ori)

• Instrumente: câmpuri sterile, blefarostat, pensă cu dinţi pentru conjunctivă, crosă sau perie (brush) pentru dezepitelizare, marcator a zonei de ablaţie, LASER excimer.

Tehnica operatorie

Se plasează blefarostatul; dezepitelizarea corneei cu alcool, topic anestezic sau mecanic cu crosa sau periuţa pe o zonă de 7–8–9 mm în funcţie de viciul de refracţie; în hipermetropie şi în prezenţa astigmatismului ablaţia e mai largă, spre 9 mm; pacientul este rugat să privească lumina de reper a LASER-ului iar aparatul focusează raza LASER pe centrul corneean (peste lumina reflectată de reper); se porneşte LASER-ul, setat conform protocolului stabilit (în funcţie de refracţie, keratometrie, dimensiunii zonei optice şi corecţia dorită), având grijă ca pacientul să fixeze în permanenţă lumina de reper iar suprafaţa corneei să fie perfect uscată [26] la sfârşit se spală cu BSS suprafaţa corneei, se instilează antibiotic şi antiinflamator, se plasează o lentilă de contact terapeutică şi o picătură de lacrimi artificiale; se pune un pansament timp de 10–15 minute.

Îngrijire post-operatorie

• colir antibiotic şi antiinflamator 10–12 zile, apoi până la o lună un colir antiinflamator steroidian (AIS) sau nesteroidian (AINS)

• lacrimi artificiale 6–9 luni

• control a doua zi; la 3–4 zile se scoate lentila de contact terapeutică (după epitelizarea completă); la o lună se verifică refracţia, apoi la trei luni, şase luni şi un an; după trei luni se consideră refracţia stabilă.

Variante ale PRK

PRK Transepitelial

Îndepărtarea epiteliului se face cu LASER-ul; iniţial se setează o ablaţie de 50 µm pentru epiteliu, şi ulterior are loc ablaţia propriu-zisă pentru corecţia viciului de refracţie.

LASEK (laser assisted subepithelial keratomileusis)

Tehnică în care epiteliul detaşat parţial este păstrat iar la sfârşitul intervenţiei se reaşează peste zona tratată, ca un bandaj; în scurt timp acest epiteliu se înlocuieşte cu epiteliu sănătos.

Epi-LASIK

Tehnică asemănătoare tehnicii LASEK dar pentru detaşarea epiteliului nu se foloseşte alcool ci un sistem mecanic numit epikeratom care „ia" în grosime cam 50 µm (cât are epiteliul) păstrând o balama. Se realizează practic un „flap" (volet, capac) epitelial care după ablaţia LASER se aşează la loc, pe cornee; în timp şi acest epiteliu este înlocuit de unul nou, sănătos.

Complicaţii

1. Intraoperatorii: descentrarea ablaţiei dacă pacientul nu fixează corect sau dacă sistemul de control al ablaţiei (*eye tracking*) nu este corect centrat; ablaţie incompletă, neregulată, cu „insule centrale", mai ales dacă există zone umede pe suprafaţa corneei dezepitelizate; apar când pacientul plafonează şi apoi revine în timpul acţiunii LASER-ului – se întrerupe LASER-ul şi se usucă suprafaţa corneei cu un „sponge" după care se continuă ablaţia.

2. Post-operator

• precoce

• durere, disconfort şi lăcrimare (de diferite grade) în general resimţite de pacientul operat imediat după intervenţie, la 30–60 de minute, şi durează 24–48 ore; acuzele sunt mai intense în cazul PRK clasic decât în variantele ulterioare mai redus pare în PRK transepitelial şi după ablaţia mecanică a epiteliului, fără alcool [27]; tratamentul este local cu coliruri de AINS de obicei mai reci, lacrimi artificiale, reducerea expunerii la lumină, curenţi de aer etc.; sistemic, la nevoie se administrează antialgice, antiinflamatorii nesteroidiene;

– începţoşarea vederii (haze) este comună tehnicii de ablaţie de suprafaţă mai redusă pentru tehnica epi-LASIK, apare la 2–3 zile post-operator şi poate persista câteva săptămâni mai ales în cazul corecţiei viciilor refractive mari, cu zonă de ablaţie mică; se tratează cu corticosteroizi topic timp de 1–2 luni, şi lacrimi artificiale

– defecte epiteliale prelungite cu vindecare mai lentă (72 ore), apar în cazuri rare (1,4%) şi uneori necesită adaptarea lentilelor de contact [26]

– sindrom de eroziune epitelială recurentă deşi se tratează cu procedee LASER (PTK) poate apărea şi după îndepărtarea mecanică a epiteliului în cazuri excepţionale şi de obicei sunt în afara zonei de ablaţie; tratamentul constă în: unguente lubrifiante, ser autolog şi antibiotice (dacă se poate fără conservanţi) şi lentile de contact terapeutice [26]

– infiltrate corneene sunt rare (0,5%) mai ales când nu se folosesc post-operator corticosteroizi [26]

Scanned with OKEN Scanner

– hipertonia intraoculară, activarea virusului herpetic corneean, ptoza palpebrală, cataracta subcapsulară posterioară, sunt câteva din complicațiile rare datorate în general utilizării excesive, prelungite de corticosteroizi

– complicații refractive – hipercorecția este de preferat (cu +0,5/0,75 D) mai ales la tineri în prima lună post-operator; persistența ei implică sistarea tratamentului cu steroizi; subcorecția imediată este în general nefavorabilă, trebuie prelungit tratamentul cu steroizi și dacă persistă peste trei luni se reintervine la șase luni [3]

• tardive

– ceață cu debut tardiv: poate induce tulburări importante de vedere și apare mai frecvent în cazul ablațiilor mari (corecția viciilor refractive mari) și în condițiile unei cicatrizări defectuoase la pacienți tarați (tratamente cu imunosupresoare, diabet zaharat, boli reumatologice cronice, boli de colagen); se tratează cu corticosteroizi topic și reintervenție cu aplicare de mitomicină 0,02 mg% 15–30 minute

– regresie: apare în tratamentul viciilor de refracție mari cu ablații mai importante și se manifestă ca o reapariție a miopiei în timp; se tratează cu steroizi sau reintervenție după stabilizarea defectului

– ectazia corneană: mai frecventă în LASIK, apare în aceleași condiții (de obicei când patul stromal restant e mai mic de 250–280 µm sau în keratoconusul frust, nediagnosticat) și este o complicație progresivă foarte gravă, cu alterarea importantă a AV; impune diagnostic precoce cu instituirea tratamentului crosslinking pentru stabilizarea corneei și în cazurile depășite transplant lamelar profund sau perforant de cornee; trebuie diferențiată de regresie care este practic o hipocorecție tardivă (topografie)

– disfotopsiile cu variații nocturne de AV, halouri și străluciri sau irizații apar datorită ablațiilor mari cu o zonă optică mică, ablații descentrate sau la pacienții cu pupile mari; tratamentul constă în reintervenții cu lărgirea zonei optice sau administrarea de pilocarpină.

B. Procedee intrastromale de ablație LASER (cu capac, volet, „flap")

Tehnica LASIK

Este una dintre cele mai răspândite tehnici LASER în prezent cu o pondere de 30–80% după diverși autori [26]. Conceptul inițial aparține lui Buratto [3, 30] și constă în crearea unui volet cornean sub care are loc ablația LASER. Ulterior Pallikaris și col. [28] au introdus conceptul de flap – volet cornean cu balama (incomplet) asociat cu ablația in situ. În prezent după procedura de creare a flapului există două tehnici:

1. LASIK – flap creat cu un dispozitiv mecanic automat cu lamă numit microkeratom (mK)
2. IntraLASIK – flap creat cu femtolaserul (1 053 nm) pe principiul fotodisrupției și fotodisecției intrastromale

Indicații pentru LASER-ele de generație recentă: miopie mică, medie, mare până la 12–14 D, astigmatism miopic sau hipermetropic de la 0,5 la 6 D, hipermetropie de la 0,5 la 6 D, anizometropii, intoleranță la lentile de contact, corecție optică aeriană, corectarea viciilor de refracție restante după operația de cataractă (procedeu Bioptics) sau transplante corneene, distrofii în 1/3 anterioară a stromei, indicații generale legate de motivație.

Contraindicații

– *Oculare*: cornee subțire sub 500 µm unde ablația LASER ar lăsa un pat stromal sub 250–280 µm, cornee cu keratometerie sub 37–38 D care nu permite aplatizarea suplimentară fără a compromite calitatea vederii, sau peste 47–48 D care ridică suspiciuni pentru afecțiuni ectatice (keratoconus, degenerescența marginală pellucida), distrofii epiteliale, subepiteliale ale membranei Bowmann sau în stroma anterioară (sub-Bowmann), distrofii corneene profunde și endoteliale, distrofii ectatice corneene (keratoconus, pellucida), astigmatism neregulat, miopie progresivă, glaucom operat, cataractă operată recent, leziuni retiniene periferice asociate, blefarite, meibonite, conjunctivite acute, cronice bacteriene, keratită sicca, herpetică, lagoftalmie, malpoziții palpebrale congenitale sau traumatice cu ocluzia insuficientă a globului ocular, ochi mici, înfundați în orbită

– *Generale*: boli de colagen, boli neurotrofice diabet zaharat, pacienți cu tratament imunosupresor, bolnavi psihici.

Pregătirea preoperatorie a pacienților – după semnarea consimțământului informat

a. examen ocular (vezi examenul general), se recomandă oprirea portului de lentile de contact moi cu 2–3 săptămâni preoperator și rigide gaz permeabile (RGP) cu o lună înainte de examinare și tratament LASER

Scanned with OKEN Scanner

b. preoperator – pacienții anxioși pot fi sedați ușor cu o oră înainte de operație; se dezinfectează tegumentele periocular și fundul de sac conjunctival cu soluție povidone iodine, apoi se instilează o picătură de antibiotic (de preferat ciprofloxacină).

Instrumentar: asemănător PRK, în plus microkeratom (mK) cu lamă (Chiron, Gebauer, Schwind, Amaris etc.), trusă cu inele de sucțiune, spatulă fină, seringă cu canulă de irigație, burete de celuloză, creion marcator Chayet; în cazul creării flap-ului cu femtolaserul (procedeul intraLASIK) mai sunt necesare LASER-ul și inelul de vid cu conul de aplanație.

Tehnica operatorie:

– dezinfecție și anestezie locală; câmp steril; se pune blefarostatul; se marchează corneea cu marcatorul direct sau se trasează în general trei linii în regiunea temporală a corneei pentru a permite ulterior alinierea marginilor flap-ului

– se aplică inelul de sucțiune centrat pe reflexul corneean împreună cu microkeratomul; se pornește vacuumul pentru fixare, apoi microkeratomul care va tăia flap-ul; în momentul sucțiunii dispare vederea pentru scurt timp și se dilată pupila care revine la eliberarea vidului din inelul de sucțiune (figura 3.6)

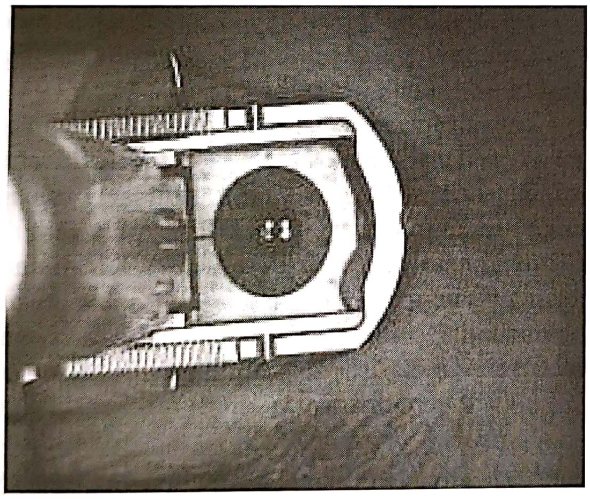

Figura 3.6. Microkeratom intraoperator.

– după îndepărtarea mK se ridică flap-ul cu o spatulă fină; hinge-ul (balamaua) sau partea fixă a flap-ului poate fi creată nazal sau superior; grosimea acestor flap-uri variază în funcție de mK, între 120–160 μm și este mai puțin exactă ca a celor create cu femtolaserul (cu eroare de aproximativ +/– 5microni) (figura 3.7)

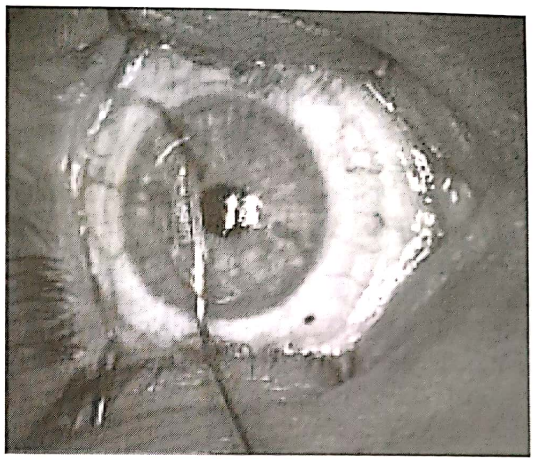

Figura 3.7. Ridicare flap LASIK.

– după uscarea atentă cu un burete de celuloză a patului stromal expus, LASER-ul excimer se recentrează, se focusează, după care se pornește ablația; în cazul miopiilor aceasta se face central pe o zonă de 6–7 mm [29] iar în hipermetropie periferic până la 9 mm; asocierea astigmatismului lărgește ușor suprafața tratată și interesează mai mult axul astigmat [26, 29]

– după oprirea LASER-ului se spală suprafața tratată de detritusuri, se reașează flap-ul cu marginile aliniate la marcaj și se pensulează fin cu un sponge triunghiular cu vârful umed pentru o bună adeziune și uscare a marginilor; este importantă păstrarea intactă a epiteliului; la final se verifică transparența, alinierea flap-ului și absența detritusurilor în interfața flap-pat corneean (figura 3.8)

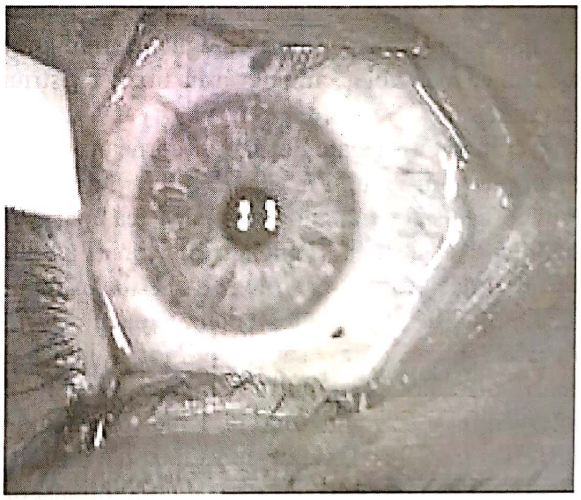

Figura 3.8. LASIK aspect final.

– tratament topic cu antibiotic, AI și lacrimi artificiale, pansament 15–20 minute

Scanned with OKEN Scanner

– se poate folosi soluție diluată de mitomicină (0,02 mg%) 15–30" la sfârșitul ablației în corecția viciilor de refracție mai mari; în cazul micilor dezepitelizări se așează o lentilă de contact terapeutică câteva zile

– în cazul folosirii femtolaserului rezultatele sunt asemănătoare dar nu se folosește mK cu inelul de sucțiune ci conul de aplanație cu inelul de sucțiune; în momentul aplanării complete se pornește LASER-ul presetat pentru dimensiunile, forma flap-ului și poziția hinge-lui; dimensiunile pot fi alese mai exact în funcție de viciul de refracție tratat iar grosimea constantă între 80–130 μm; avantajul este dat de faptul că flap-ul are formă egală pe toată suprafața lui iar marginile tăierii sunt mai adânci cu traseu drept sau oblic, conform presetării.

Îngrijiri post-operatorii

Se închid ochii 15–20 minute sau se pune pansament pentru a stabiliza epiteliul corneean și flap-ul. Se instilează colir cu antibiotic și AIS 4–5 ori câte 1 picătură/zi timp de 7–10 zile. Se continuă cu instilații de AIS sau AINS) de 3 ori câte 1 picătură/zi aproximativ 2 săptămâni. Se evită machiajul, expunerea la praf, vânt, spălare pe cap 1–2 săptămâni, frecatul ochilor operați timp de 3 luni. Controlul post-operator se face la 24 ore, 3 zile, 1 săptămână, 1 lună, 3 luni, 6 luni și 1 an [1, 6, 30].

Complicații [1, 31, 32]

1. Intraoperatorii:

– un microkeratom inadecvat, cu lamă de slabă calitate, cu o sucțiune slabă poate naște complicații ca: flap subțire, cu margini neregulate, franjurate, prea mic, incomplet, amputat sau liber, cu striuri sau excentric

– complicații legate de flap-ul cornean: apar în cazul pierderii vidului în timpul trecerii lamei mK prin cornee sau derapajului mK; acestea apar când sucțiunea este prea conjunctivală, mai ales în cazul corneelor mici; ca urmare a acestor incidente rezultă flap-uri neregulate, incomplete, cu grosime variabilă prea subțire sau prea groasă; în cazul apariției acestor complicații de obicei se renunță la intervenție și se reintervine la 3 luni prin tehnica PRK sau LASIK cu o lamă ce va tăia mai profund; ideal ar fi ca noul flap să fie creat cu femtolaserul; în condiții similare și acesta dă complicații asemănătoare dar cu o rată mult mai mică

– flap mic la ochi cu cornee plată (<40 D) și sucțiune slabă a mK

– keratectomia „în butonieră" (button-hole) în ochi cu cornee bombată (>46–47 D) [17, 29] unde suprafața corneei se „buclează" sub keratom

– flap-ul liber (*free flap*) – apare pe corneei plate (<38 D) în caz de sucțiune slabă și este o complicație serioasă în cazul pierderii flap-ului [29]; se continuă operația după care se așează flap-ul conform marcajelor și se aplică o lentilă terapeutică

– flap incomplet – când mK se oprește prematur din cauze tehnice sau oculare (blefarostat, câmp, gene, pleoape strânse); dacă flap-ul construit este suficient de larg ablația poate continua, dacă nu, se reintervine la 3–6 luni

– flap subțire (sucțiune slabă), uneori de dorit pentru o ablație mai mare, pune probleme de etalare și apariția de striuri

– neregularități, striuri în flap-urile subțiri (90 microni) și necesită repoziționare

– defecte sau aglutinarea epiteliului se tratează cu lentile de contact câteva zile post-operator

– hemoragii periferice în cazul corneei cu diametru mic și flap mai larg, se folosește adrenalină pentru oprirea sângerării și se continuă ablația

– flap descentrat; dacă descentrarea e mică se continuă ablația centrată pe reflexul patului stromal, dacă nu se temporizează 6–12 luni

– perforația intra-oculară e o complicație foarte gravă, excepțională, sub 1–3‰ și apare datorită greșelii de asamblare a mK

– complicații ale „balamalei" (*hinge*) – prea mică sau prea mare limitează ablația periferică pentru astigmatisme și hipermetropii dând subcorecții; hinge subțire, rupt după ablație în cazul în care nu a fost protejat cu buretele de celuloză în timpul ablației periferice

– material străin, detritusuri, mucus la nivelul interfeței se îndepărtează prin irigare.

2. Post-operatorii

• precoce – în primele zile

– durerea – mult diminuată comparativ cu PRK și se manifestă ca un ușor disconfort ocular, cu senzație de corp străin în primele ore post-operator

– keratita microbiană – foarte rară 0,5–1‰, foarte rar abces corneean (2‰) [33] necesită tratament antibiotic plus lavaj cu antibiotic; apare durere, lăcrimare, fotofobie, congestie perikeratică, apoi scăderea AV, infiltrate sub flap și chiar hipopion

– reactivarea keratitei herpetice se tratează cu antivirale

Scanned with OKEN Scanner

– keratita lamelară difuză (DLK); apare ca o acumulare de celule albe sub flap ca dunele de nisip; este o inflamație neinfecțioasă, nespecifică, ce apare de obicei în prima săptămână post-operator [34]; s-a descris și o formă tardivă cu apariție până la un an după femtolaser mai mult ca după LASIK [35]; tratament: AIS topic, lavaj cu ser și corticosteroizi sistemic în stadiul III și transplant perforant de cornee în stadiul IV

– keratită punctată epitelială – apare pe ochi mai uscați și e de obicei asimptomatică

– striurile flap-ului – cute, apar de obicei pe flap-urile foarte subțiri, sub 100 μm și trebuie reașezate și aliniate după marcaje [1, 6, 32]

– dislocarea flap-ului este rară (0,5%) și apare de obicei în primele 24 de ore înainte de vindecarea epiteliului; cauza cea mai frecventă – traumatismul ocular, edemul stromal datorită lavajului excesiv sau ștergerea ochiului

– opacifierea interfeței, rară și de obicei asimptomatică

• tardive

– subcorecția mai frecventă în viciile refractive mari și la tineri unde predictibilitatea scade de la 80–90% la 60–80% [32]

– supracorecția mai rară, apare la adulți sau când corneea a fost „uscată" excesiv înaintea tratamentului LASER

– invazia epitelială între flap și patul epitelial, apare la 4–6 săptămâni post-operator mai frecvent în cazurile de ablație periferică pentru hipermetropie în 2–3% după Maloney [1, 36]

– dizolvarea flap-ului în stadiile avansate de invazie epitelială (foarte rară)

– descentrarea flap-ului de obicei post-traumatic, determină scăderea AV, încețoșare și fenomene disfotopice

– disfotopsii – halouri, irizații cercuri, umbre, încețoșări în lumină mezopică (ZOC mică); se ameliorează în timp sau prin reintervenție cu lărgirea ZO

– astigmatism neregulat, insule centrale sunt în general rare cu LASER-ele de noua generație

– sindrom de ochi uscat (epiteliopatia neurotrofică) [37] apare în 1–2% din cazuri datorită secționării filetelor senzitive corneene a căror sensibilitate începe să revină la cca două luni post-operator pentru a fi completă la 6–8 luni; consecutiv apare o scădere a secreției lacrimale; se tratează cu lacrimi artificiale

– ectazia corneană (vezi PRK)

– regresia (vezi PRK)

– ablația excentrică apare datorită fixației defectuoase a pacientului sau descentrării zonei de ablație cu LASER-ul; pe lângă scăderea AV pacientul poate acuza diplopie monoculară și fenomene disfotoptice pentru care e necesară reintervenția ghidată topografic cu lărgirea zonei optice

– dintre complicațiile descrise și la tehnica PRK: dezlipirea de retină (0,06–0,25%), hemoragie maculară [29], distrugerea de fibre nervoase consecință a creșterii PIO în timpul sucțiunii [38] și administrării prelungite de corticosteroizi

Comparativ cu tehnicile de suprafață, tehnica LASIK prezintă avantajul recuperării funcționale rapide, cu minim disconfort ocular. Ea poate aborda defecte mai mari, inclusiv hipermetropii până la 5–6 D cu regresie foarte mică. Dezavantajul îl reprezintă incidentele și complicațiile legate de construcția flap-ului cornean, costul suplimentar pentru crearea flap-ului (lame și mK), mai ales în cazul folosirii femtolaserului (aparat, conuri de aplanație cu sucțiune).

La ora actuală sunt în proces de evaluare două tehnici de corecție cu LASER prin substragerea unei lenticule intrastromale:

1. ReLex (refractive lenticule extraction): în care se creează un flap pentru ca ulterior să se decupeze cu femtolaserul o lenticulă stromală ce va fi extrasă de pe patul stromal expus

2. Smile: se decupează lenticula intrastromal cu femtolaserul și se extrage printr-o mică incizie (superioară).

CORECȚIA CHIRURGICALĂ A HIPERMETROPIEI

Corecția hipermetropiei reprezintă o provocare pentru chirurgia corneană datorită regresiei importante care se produce în timp și limitării la tratamentul defectelor mici și medii. Totuși în era LASER-elor moderne, LASER-ul excimer și femtolaserul aduc contribuții importante în tratamentul acestui viciu de refracție în ceea ce privește atât calitatea procedeelor cât și stabilitatea rezultatelor. Tehnicile au fost descrise la tratamentul chirurgical al miopiei cu LASER-ul excimer.

Principiu: subțierea cu slăbirea corneei periferice și bombarea corneei centrale cu creșterea consecutivă a refracției; eficiența crește cu cât procedura se apropie de zona optică centrală de 3 mm.

Scanned with OKEN Scanner

Aceste tehnici includ:

PROCEDEE INCIZIONALE

Keratotomia hexagonală se practică izolat datorită efectului inconstant cu mare regresie în timp, necesitând instrumente şi abilităţi deosebite.

Procedee termice

Termokeratoplastia acţionează prin contracţia fibrelor de colagen sub acţiunea căldurii, determinând bombarea corneei centrale (nu mai este de actualitate).

Radiodiatermia corneei (Mendez): se aplică 18–24 impacte termice pe suprafaţa corneei folosind curent de înaltă frecvenţă (300–500 Mhz) până la o zonă optică de 7 mm; corecţia nu a fost stabilă şi survin regresii importante.

Keratoplastia conductivă (Mendez) a folosit curent de radiofrecvenţă de 350 Hz pentru a obţine căldură la nivelul stromei corneene.

Indicaţii: se adresează hipermetropiilor mici +0,75–+3 D inclusiv post-LASIK şi PRK [41].

Tehnica chirurgicală: anestezie topică, blefarostat; marcarea zonelor globului ocular corespunzătoare locurilor de aplicare a spoturilor; sonda de energie cu ac de 450 μm şi grosime de 90 μm se aplică în 8 puncte pentru hipermetropiile mici.

Avantaje: rapidă, nu afectează axul vizual, nu induce ochi uscat, rezultate rapide.

Dezavantaje: regresie; rar pierdere a AV, predictibilitate redusă.

Termokeratoplastia LASER:

– LASER-ul non-contact *Holmium-YAG* eliberează energie luminoasă care la nivel stromal dezvoltă căldură, contractând fibrele de colagen cu modificarea consecutivă a curburii anterioare.

Indicaţii: hipermetropii mici 1–2 D; pacienţi peste 40 ani.

Tehnica: la biomicroscop pacientul priveşte lumina roşie de reper iar LASER-ul eliberează spontan opt spoturi a câte şapte impulsuri cu o durată de 1,4 s pe una sau două zone concentrice.

Limite: nu corectează astigmatismul.

– LASER-ul *Erbium* – cu lungime de undă λ = 1,54 μm, cu spot de 400–450 μm şi energie de 190–200 mJ. Principiul şi indicaţiile sunt identice, în plus acţionează şi asupra astigmatismului mixt.

Tehnica: se aplică 24–36 spoturi pe 2–3 cercuri concentrice de 6–7–8 mm în diametru; în astigmatisme se pot aplica 4–6 spoturi suplimentare pe axul plat [1, 6].

Limite: regresie la 6–12 luni.

Cele mai predictibile şi stabile în corecţia hipermetropiei şi astigmatismului hipermetropic sunt tehnicile cu LASER excimer, sau femtolaser, de ablaţie stromală LASIK [42, 43] şi mai nou intra-LASIK. Crearea voletului cu femtolaserul aduce o vedere mai bună seara şi noaptea [44], predictibilitate şi siguranţă mai mare [45], şi stabilitatea superioară a rezultatelor [46].

Aprecierea mai exactă a flapurilor, grosimea şi forma constantă fără dezepitelizări sau franjurări periferice fac per ansamblu ca frecvenţa şi gravitatea complicaţiilor să fie mult reduse [47].

ACTUALITĂŢI PRIVIND REZULTATELE COMPARATIVE PRK-LASIK

În prezent pentru corecţia miopiei mici şi medii, tehnica LASIK [47, 48] este cea mai răspândită în lume datorită faptului că e puţin dureroasă chiar imediat post-operator, iar recuperarea vizuală e rapidă. Alţi autori [50–53] preferă tehnicile de suprafaţă (PRK, Lasek, Epilasik) mai ales atunci când LASIK-ul e contraindicat, adică corneei subţiri cu neregularităţi [54, 55], fine cicatrici stromale anterioare, distrofii ale membranei bazale, eroziuni recurente sau cu keratotomie radiară în antecedente. Aceste tehnici sunt indicate şi în cazul pacienţilor expuşi la traumatisme locale oculare prin natura profesiei (poliţişti, militari sau sportivi).

Recent câteva studii [56, 57] au comparat rezultatele obiective(refracţie, keratometrie) şi funcţionale (A.V. f.c. şi c.c.) după Lasik şi PRK. Se acceptă că ambele tehnici sunt stabile în timp şi similare ca eficientă, siguranţă sau predictibilitate în miopia mică şi medie până în –6 D. În ceea ce priveşte sensibilitatea la contrast, unele studii [58, 59] arată un efect mai mare pentru PRK, iar altele [66] efecte similare în lumină mezopică. Au fost analizate rezultatele cantitative şi calitative ale vederii la 3 luni post-operator, perioadă considerată precoce, întrucât mai poate continua o uşoară evoluţie a acuităţii vizuale şi după acest interval [61].

Astfel, după PRK s-a constatat că poate rămâne un mic viciu de refracţie rezidual, mai ales cilindric. Acuitatea vizuală fără corecţie este similară, iar cea cu corecţie mai slabă la PRK. Ambele tehnici au fost sigure (indice de eficientă: 1,0 PRK, 1,2 LASIK) şi eficiente (indice de eficacitate: 0,89 PRK, 1,01 LASIK). După unii autori, stabilitatea refracţiei în primele luni post-operator este similară [62],

Scanned with OKEN Scanner

dar cele mai multe arată că tehnica Lasik are o recuperare refractivă şi vizuală mai rapidă şi mai stabilă decât PRK [49, 58, 63]. La 10 ani după PRK, Alio [63] remarcă o uşoară ameliorare a valorii refracţiei cilindrice. În ciuda rezultatelor mai bune pe termen scurt cu tehnica Lasik, după câţiva ani are loc o regresie cu scăderea acuităţii vizuale fără corecţie mai frecventă la aceşti pacienţi [59] poate şi pentru că în general această tehnică este de preferat la valori dioptrice mai mari. Altfel, eficacitatea celor două tehnici este similară [63, 64].

Din punct de vedere al calităţii imaginii retiniene evaluate cu mijloace specifice (Aberometre Wavefront, funcţia de transfer modular MTF, indicele de dispersie obiectivă OSI, raportul Strehl etc.), atât tehnica Lasik cât şi PRK au un impact similar asupra imaginii retiniene în miopia mică şi medie. Ambele determină post-operator o scădere a MTF şi reduc parametrii de calitate ai imaginii retiniene după 3 luni. Mai mult, cele două tehnici cresc dispersia luminii evaluată cu Obiective Scatter Index [OSI], mai ales în miopia mare. Totuşi modificările se încadrează în parametrii de calitate optică acceptabili ai vederii, astfel că pacienţii sunt mulţumiţi de rezultatul intervenţiei [61].

TIPURI MODERNE DE LASER EXCIMER

Toate LASER-ele Excimer folosesc Argon Fluonide (ArF) cu lungime de undă 193 nm care la nivel tisular produc fotoablaţie. Acest proces apare ca urmare a absorbţiei fotonilor UV de către cornee, cu energie suficientă pentru ruperea legăturilor moleculare organice din ţesut. Primele Lasere Excimer au apărut în 1976 şi au fost folosite în instituţiile medicale din 1983 de către Trakel *et al.* [65, 66]. Fluenta minimă necesară (energia mJ/ unitatea de volum–suprafaţă cm²) pentru ablaţia ţesutului corneean uman este de 50 mJ.

La ora actuală există trei tipuri de LASER Excimer: cu fascicul larg (Broad-Beam), cu fascicul în fantă (Slit-Beam) şi cu spoturi aleatorii (Flying Spot). Primele au energie mare cu rată de repetiţie mică, cele cu fantă au fascicul lung şi îngust, ablează prin scanare, iar ultimele au spoturi mici, până în 2 mm cu dimensiuni fixe sau variabile, cu grad mare de repetiţie.

Energia este eliberată cu profil Gaussian, mai mare în centrul fasciculului decât în periferie (aparatele Allegretto, Mel 80). Sistemele *flying spot* şi *scanning slit* au risc crescut de descentrare şi amplasare nedorită a pulsurilor individuale la micile mişcări ale globilor oculari, necesitând un sistem perfecţionat de Eye Tracking (urmărire a ablaţiei).

Rata de repetiţie a pulsurilor variază de asemenea în funcţie de LASER şi se corelează cu tipul tratamentului. Prelungirea timpului favorizează uscarea excesivă a corneei şi fixare instabilă ce conduc la rezultate mai puţin predictibile. Creşterea ratei de repetiţie peste 60 Hz (2) poate duce la apariţia efectelor termice. Aparatele moderne cu flying spot pot merge până la 500 Hz, pentru că spoturile sunt mici şi aleatorii, permiţând răcirea corneei intre repetiţii (tabelul 3.1).

Tabelul 3.1

Lasere existente în piaţa în momentul de faţă şi caracteristicile lor

TIPUL LASER-ULUI	Profilul fasciculului	Dimensiunea spotului	Frecvenţa pulsului	Frecvenţa EyeTracker
Allegretto Wave Eye-Q	Flying spot	0,95 mm Gaussian	până la 500Hz	400Hz EyeTracker
MEL 80	Flying spot	0,7 mm Gaussian	până la 250Hz	250Hz EyeTracker
Visx S4 IR	Flying spot variabil	>0,65 mm Gaussian variabil	6–20Hz variabilă	recunoaştere iriană
AMARIS	Flying spot	0,54 mm	Până la 500Hz	1050Hz EyeTracker
NIDEK EC-5000	Slit multipoint	>1 mm Gaussian	până la 200Hz	200Hz EyeTracker
Technolas 217p	Flying spot	2 mm/1 mm Gaussian	până la 100Hz	recunoaştere iriană

TEHNICA WAVEFRONT

Profilurile obişnuite de ablaţie sfero-cilindrică pot ameliora semnificativ acuitatea vizuală la majoritatea pacienţilor, dar induc aberaţii de ordin înalt (*Higher Order Aberration* – HOA) mai ales sferice (HOAs). Acestea se datorează modificărilor de sfericitate ale corneei.

Astfel, tratamentul miopiei turteşte corneea centrală, schimbându-i forma bombată cu una mai plată, inducând consecutiv o creştere a micii aberaţii sferice pozitive normale a corneei.

Scanned with OKEN Scanner

Tratamentul hipermetropiei face corneea centrală mai bombată, inducând o aberație sferică negativă. Aceste modificări se traduc prin simptome ca scăderea sensibilității la contrast, halouri și încețoșări, cu afectarea calității vederii. Tratamentul cu zone optice mici (<5,5 mm), în scopul reducerii țesutului stromal ablat, mai ales pentru corecția viciilor mari induc HOAs chiar mai mari.

Apariția aberometriei și a tehnicii Wavefront au permis înțelegerea aberațiilor de ordin redus (*Lower Order Aberration* – LOA) și de ordin înalt (HOA) din ochiul operat. Încă din 1990 au fost inițiate tratamente bazate pe măsurători aberometrice și apoi tratamente customizate Wavefront profiler cu rezultate superioare în ceea ce privește sensibilitatea la contrast, halourile și încețoșările (disfotopsii). Totuși, HOAs au fost mai mari decât preoperator.

Unul din factorii importanți în reducerea aberațiilor post-operatorii îl reprezintă centrarea precisă și corectitudinea ablației, lucruri care au condus spre perfecționarea sistemelor de Eye Tracking. Acestea permit citirea în permanență a reperelor anterioare ale ochiului (scleră, cornee, vase, iris, pupilă) pentru a controla și a menține în permanență ablația pe axul și centrul corneei. Aproximativ 8% din cazuri prezintă o ciclotorsiune de peste 10 grade la trecerea de la orto la clinostatism [69, 70] care afectează rezultatele prin modificarea axului de ablație [76]. Principalele manifestări ale ablației descentrate sunt reprezentate de comă, care poate induce diplopie, scăderea acuității vizuale cu reducerea calității vederii. Noile LASERE cu *flying spot*, ca și tratamentele customizate sau *topo-guided*, necesită o precizie mai mare în centrare și ca atare au perfecționat sistemele de *tracking* cu frecvență de până la 1 050 Hz, îmbunătățind semnificativ și rezultatele tratamentului [71, 72].

Tratamentele ghidate aberometric ablează mai mult țesut ca cele convenționale, iar tratamentul custom Wavefront a ameliorat semnificativ rezultatele, dar nu a înlăturat în totalitate apariția HOAs.

Pentru reducerea aberațiilor sferice în LASER-ele moderne a fost introdus recent, un profil de ablație optimizat, asferic. Se dorește conservarea formei generale ușor bombate a corneei, prin lărgirea zonei optice ablate, cu o tranziție periferică mai blândă. Acest nou profil de ablație are efecte similare sau mai bune ca tratamentele customizate Wavefront [73] și nu mai necesită echipamente și examinări speciale, fiind mai puțin dependent de centrare.

Operatorii cu acces la ambele tehnologii au arătat că folosesc până la 88% tratamente optimizate (*Optimized profile*), iar cele Custom Guided profile (ghidate aberometric Wavefront sau topografic) numai la pacienții cu HOAs preoperator peste medie.

O altă opțiune este tratamentul ghidat topografic (Topo-Guided). Acesta se folosește de obicei pentru tratamente secundare, reintervenții, în ablații descentrate, disfotopsii prin zone optice mici, astigmatisme neregulate induse sau insule centrale (neregularități în ablație). Tratamentul ghidat topografic poate fi asociat cu tratamentul crosslinking pentru keratoconus sau ectazii post-LASIK [80] cu rezultate promițătoare la pacienții cu cornee destul de groasă (>400 microni) pentru o ablație până la 50 microni.

O provocare o reprezintă tratamentul de corecție a presbiopiei (presbiLASIK) care urmărește inducerea unor HOAs controlate, cu creșterea profunzimii focarului, dar tehnică este încă în curs de evaluare.

VIITORUL CHIRURGIEI REFRACTIVE CORNEENE CU LASER-UL EXCIMER ÎN CORECȚIA VICIILOR DE REFRACȚIE LA COPII

Corecția viciilor de refracție cu LASER-ul Excimer s-a dovedit a fi eficientă și sigură la adult [74, 75]. În schimb, managementul ametropiilor mari la copii rămâne o provocare pentru oftalmopediatru. Metodele nechirurgicale de corectare a anizometropiei (ochelari sau lentile de contact) sunt deseori asociate cu un discomfort ocular generat de anizeiconie, aberațiile lentilelor, efect prismatic al lentilei, intoleranță la lentilele de contact asociate cu efectul cosmetic negativ asupra copilului. Din această cauză la copii cu anizometropie, s-a încercat corecția viciilor de refracție prin proceduri de suprafața oculară (PRK, Lasek) [76–78].

a. *Indicații*

Indicațiile pentru corecția cu LASER Excimer la copii includ:

– anizometropia >4 D sau ametropia bilaterală >5 D [79], de regulă miopi, dar ocazional pot fi tratați și mari hipermetropi [80];

– copii necomplianți privind purtarea ochelarilor sau cu intoleranță la lentilele de contact;

– ambliopie mare unilaterală;

– copii cu tulburări neurologice și cu anizometropie severă;

Scanned with OKEN Scanner

– copii cu anomalii craniofaciale care nu pot purta lentile de contact sau ochelari(sindromul Goldenhar) şi cei cu paralizii cerebrale cu afectare a gâtului;

– pahimetrie corneeană >425 microni, dar <675 microni;

– o bună colaborare cu părinţii copilului care au înţeles riscurile, alternative şi importanţa urmăririi periodice a copilului.

b. *Contraindicaţiile* constau în:

– prezenta glaucomului, uveitei recurente, conjunctivitei, insuficientei de film lacrimal, distrofii corneene, cicatrici corneene, keratita sau boli inflamatorii sistemice [81].

Procedura chirurgicală se face în anestezie generală. Chirurgii oftalmologi care au efectuat chirurgia refractivă la copii preferă procedeele de ablaţie a suprafeţei oculare (PRK, Lasek) asociate sau nu cu mitomicina pentru eliminarea problemei haze-ului.

Rezultatele funcţionale post-operatorii au arătat că îmbunătăţirea acuităţii vizuale cu 1,2 linii Snellen sau mai mult a fost obţinută în 62% a cazurilor [79]. Şi alţi autori [78–80, 82] au obţinut rezultate funcţionale similare.

Haze-ul corneean măsurat în diferite grade de severitate a fost prezent în 78% a cazurilor de grad 1. Severitatea haze-ului a fost corelată cu cea a viciului de refracţie şi vârstă fragedă a copilului. Profilaxia haze-ului s-a realizat prin instilarea de corticosteroizi (1 până la 4 luni) în asociere cu vitamina C per os [78–80, 83].

Cea mai mare problemă în post-operator a fost prezenţa regresiei miopiei (în 50% a cazurilor [85] corelată cu severitatea haze-ului şi vârsta mică a copilului. Media ratei de progresiei a fost de –1,06 D/an până la –1,7/an [78]. Alte studii consideră că regresia miopiei poate să apară până în 69% a cazurilor tratate [77, 78, 84, 85]. Principalele cauze de regresie miopica după Marshall [90] şi Moller [91] sunt creşterea keratocitelor de la nivelul stromei fotoablate şi hiperplazia epitelială. Uzul sistemic de vitamina C (1 până la 4 luni) în asociere cu instilaţiile de corticosteroizi prin inhibarea colagenazei stromale reduce semnificativ regresia [86, 87].

c. *Controverse*

Controversele privind chirurgia refractivă cu LASER-ul Excimer la copii sunt legate în primul rând de vârsta acestora, având în vedere faptul că viciile de refracţie nu se stabilizează decât după vârsta de 20–21 de ani. Ca atare, efectuând un tratament la o vârstă prea mică este mai mult ca sigură necesitatea unui al doilea tratament pentru obţinerea emetropiei. Complicaţiile post-operatorii prezintă un risc mai mare la a doua procedură decât la prima. Deocamdată nu s-a stabilit vârsta minimă la copii la care se poate începe tratamentul refractiv.

Alte controverse sunt legate de complianţa mai mică a copilului la tratament şi urmărire post-operatorie, de vulnerabilitate mai mare la complicaţii post-operatorii (răspuns inflamator cu opacifiere corneeană), regresie refractivă mai importantă decât la adult.

Încă nu există studii suficiente pentru a evalua predicitibilitatea şi stabilitatea chirurgiei refractive cu LASER-ul Excimer la copii.

BIBLIOGRAFIE

1. Nicula C., Corecţia viciilor de refacţie, Ed. Mediamira, Cluj-Napoca, 2002, p. 43–53.
2. Chu R.Y., Hardten D.R., Lidquist T.D., Lindstrom RL. Astigmatic Keratotomy. In: Tasman W., Jaeger E.A., Duane's Ophthalmology on CD-ROM, 2006 Edition.
3. Buratto L., Ferrari M., Rama P., Excimer laser intrastromal keratomileusis, Am. J. Ophthalmol., 1992 Mar 15, 113(3): 291–295.
4. Gills J., Martin R., Cataract surgery Combined with Astigmatic Keratotomy. In: Corneal Topography-The state of the Art, 1995, p. 228–238.
5. Kaufmann H.E., Werblin T.P., Epikeratophakia for the treatment of keratoconus, Am. J. Ophth., 1982, 93: 342–343.
6. Chiseliţă D., Chirurgia corneei, Ed. Cermi, Iaşi, 1999, p. 34–51, p. 185–188.
7. Burris T.E., Baker P.C., Ayer C.T., Loomas B.E., Mathis M.L., Silvestrini T.A., Flattening of central corneal curvature with intrastromal corneal rings of increasing thickness: an eye-bank eye study, J. Cataract Refract. Surg., 1993, 19 Suppl: 182–187.
8. Casebeer C., Incisional keratotomy, Slarke, Arizona, 1995.
9. Haverbeke L., Levy J.P., La keratotomie radiare, Ed. Masson, Paris, 1990, p. 1–90.
10. Boyd B.F., Is Radial Keratotomy Obsolete?, Highlights of Ophthalmology, 1996, (3): 4–24.
11. Lindstrom R.L., Minimally invasive radial keratotomy: mini-RK, J. Cataract Refract. Surg., 1995 Jan, 21(1): 27–34.
12. Robin J.B., Radial keratotomy: procedures., Indian J. Ophthalmol., 1990 Jul–Sep, 38(3): 103–106.
13. Nicula D., Nicula C., Keratotomia refractivă în corecţia miopiei şi astigmatismului miopic congenital, Ed. Relief, Cluj-Napoca, 2000, p. 12–47.
14. Waring GO 3rd, Lynn M.J., Nizam A., Kutner M.H., Cowden J.W., Culbertson W., Laibson P.R., McDonald M.B., Nelson J.D., Obstbaum S.A. *et al.*, Results of the Prospective Evaluation of Radial Keratotomy (PERK) Study five years after surgery. The Perk Study Group., Ophthalmology, 1991 Aug, 98(8): 1164–1176.

Scanned with OKEN Scanner

15. Binder P.S., Waring GO 3rd, Keratotomy for astigmatism, in Waring GO 3rd, Keratotomy for myopia and astigmatism, St. Luis, Mosby, 1992, p. 1085–1198.
16. Hayes J., How to handle vogue complaints after radial keratotomy, Review of Ophth, Jul., 1995, p. 46–49.
17. Boyd B.F., Atlas of refractive surgery, Highlights of Ophthalmology, Surgical management of Astigmatism, 2000, p. 195–198.
18. Lindstrom R.L., The surgical correction of astigmatism: a clinician's perspective, Refract. Corneal Surg., 1990 Nov–Dec, 6(6): 441–454. Review.
19. Arciniegas A., Amaya L.E., Arcuate incisions: parameters, Annals of ophthalm, 1998, 26: 255–258
20. Friedlander M,, Garnet N,, Surgical management of Astigmatism, Highlights of Ophthalmology, World Atlas Series of Ophthalmic Surgery, vol. I, 1993, 170–175.
21. Bayramlar H.H., Daglioglu M.C., Borazan M., Limbal relaxing incisions for primary mixed astigmatism and mixed astigmatism after cataract surgery, J. Cataract Refract. Surg., 2003, 29 (4): 723–728.
22. Steinert R.F., Brint S.F., White S.M., Fine iH. Astigmatism afer small incision cataract surgery. A prospective, randomized, multicenter comparison of 4 and 6.5 mm incisions, Ophthalmology, 1991, 98(4): 417–423; discussion 423–424.
23. Budak K., Yilmaz G., Aslan B.S., Duman S., Limbal relaxing incisions in congenital astigmatism: 6 months follow-up, J. Cataract Refract. Surg., 2001, 27 (5): 715–719.
24. Kaufmann C., Peter J., Ooi K. *et al.*, Limbal relaxing incisions to correct astigmatism in clear corneal cataract surgery, J. Refract. Surg. 1999, 15(5): 586–589.
25. Shen Y., Tong J.P., Li Y.M., Corneal relaxing incision combined with phacoemulsification and IOL implantation, J. Zhejiang Univ. Sci., 2004, 5(8): 985–988.
26. Ben Simon G.J., Desatnik H., Correction of pre-existing astigmatism during cataract surgery: comparison between the effects of opposite clear corneal incisions and a single clear corneal incision. Graefes Arch Clin Exp Ophthalmol, 2004 [Medline].
27. Reilly C.D., Panday V., Lazos V., Mittelstaedt B.R., PRK vs LASEK vs Epi-LASIK: A comparison of corneal haze, postoperative pain and visual recovery in moderate to high myopia, Nepal J. Ophthalmol., 2010 Jul., 2(4): 97–104.
28. Pallikaris I.G., Siganos D.S., Katsanevaki V.I., LASIK Complications and their Management, Slack, Thorophare, NJ, 1998, p. 257–274.
29. Boyd B., Lasik and Beyond Lasik Wavefront Analysis and Customized Ablations, Slack, 2001, p. 143–150.
30. Burrato L., Brint S.F., Lasik principles and techniques, Slack, 1998, p. 184–191.
31. Buratto L., Brint S., Ferarri M., Complications in LASIK, principles and techniques, Slack, Thorophare, N.J., 1998, p. 113–192.
32. Stulting R.D.C.J., Thompson K.R., Warin G.O., Wilcy W.M., Walker J.G., Complications of laser in situ keratomileusis for correction of myopia, 3rd, Ophthalmology, 1999, 106: 13–20.
33. Aras C., Ozdamar A., Bahçecioglu H., Sener B., Corneal interface abscess after excimer laser in situ keratomileusis, J. Refract. Surg., Mar-Apr, 1998 14(2): 156–157.
34. Hatch B.B., Moshirfar M., Ollerton A.J., Sikder S., Mifflin M.D., A prospective, contralateral comparison of photorefractive keratectomy (PRK) versus thin-flap LASIK: assessment of visual function, Clin. Ophthalmol., 2011, 5: 451–457.
35. Moshirfar M., Gardiner J.P., Schliesser J.A., Espandar L., Feiz V., Mifflin M.D., Chang J.C., Laser in situ keratomileusis flap complications using mechanical microkeratome versus femtosecond laser: retrospective comparison, J. Cataract. Refract. Surg., 2010 Nov., 36(11): 1925–1933.
36. Haw W.W., Manche E.E., Treatment of progressive or recurrent epithelial ingrowth with ethanol following laser in situ keratomileusis, J. Refract. Surg., 2001 Jan.-Feb., 17(1): 63–68.
37. Wilson S., Laser in situ keratomileusis – induced presumed neurotrophic epitheliopathy, Ophthalmology, 2001, 108: 1028–1087.
38. Vetter J.M., Schirra A., Garcia-Bardon D., Lorenz K., Weingärtner W.E., Sekundo W., Comparison of intraocular pressure during corneal flap preparation between a femtosecond laser and a mechanical microkeratome in porcine eyes, Cornea, 2011 Oct., 30(10): 1150–1154.
39. Mendez A., Advances in the hyperopia correction with hexagonal keratotomy, ASCRS, Los Angeles, 1986.
40. Yensen R.P., Experience with hexagonal keratotomy, J. Cat. Refract. Surg., 1988, p. 147–178.
41. Habibollahi A., Hashemi H., Mehravaran S., Khabazkhoob M., Visual Outcomes of Conductive Keratoplasty to Treat Hyperopia and Astigmatism After Laser in situ Keratomileusis and Photorefractive Keratectomy, Middle East Afr. J. Ophthalmol., 2011 Jul., 18(3): 238–242.
42. Ditzen K., Pieger S., Laser in situ keratomileusis for hyperopia, J. Cataract Refractiv Surgery, 1998, 24: 42–47.
43. Rosa D.S., Febraro J.L., Laser in situ keratomileusis for hyperopia, J. Refract. Surgery, 1999, 15: 212–214.
44. Schallhorn S.C., Tanzer D.J., Kaupp S.E., Brown M., Malady S.E., Comparison of night driving performance after wavefront-guided and conventional LASIK for moderate myopia, Ophthalmology, 2009 Apr., 116(4): 702–709.
45. Chen S., Feng Y., Stojanovic A., Jankov M.R., Wang Q. IntraLase femtosecond laser vs mechanical microkeratomes in LASIK for myopia: a systematic review and meta-analysis, 2 nd, J. Refract. Surg., 2012, 28(1): 15–24.
46. Gil-Cazorla R., Teus M.A., De Benito-Llopis L., Mikropoulos D.G., Femtosecond laser vs mechanical microkeratome for hyperopic laser in situ keratomileusis, Am. J. Ophthalmol., 2011 Jul., 152(1): 16–21.
47. Zhou Y., Tian L., Wang N., Dougherty P.J., Anterior segment optical coherence tomography measurement of LASIK flaps: femtosecond laser vs microkeratome, J. Refract. Surg., 2011, Jun, 27(6): 408–416.
48. Zhou Y., Tian L., Wang N., Dougherty P.J., Anterior segment optical coherence tomography measurement of LASIK flaps: femtosecond laser vs microkeratome, J. Refract. Surg., 2011 Jun, 27(6): 408–16
49. Sugar A., Rapuano C.J., WW, Huang D., Varley G.A., Agapitos P.J., De Luise V.P., Koch D.D., Laser in situ keratomileusis for myopia and astigmatism: safety and efficacy: a report by the American Academy of Ophthalmology (Ophthalmic Technology Assessment), Ophthalmology, 2002, 109: 107–187.
50. Pallikaris I.G., Papatzanaki M.E., Stathi E.Z., Frenschock O., Georgiadis A., Laser in situ keratomileusis, Laser Surg. Med., 1990, 10: 463–468.
51. Ambrosio R. Jr., Wilson S.E., LASIK vs LASEK vs PRK: advantages and indications, Semin Ophthalmol, 2003, 18: 2–10.
52. Duffey R.J., Leaming D., US rends in refractive surgery: 2003 ISRS/AAO survey, J. Refract. Surg., 2005, 21: 87–91.

Scanned with OKEN Scanner

53. Trattler W.B., Barnes S.D., Current trends in advanced surface ablation. Curr. Opin. Ophthalmol., 2008, 19: 330–334.
54. Munnerlyn C.R., Koons S.J., Marshal J., Photorefractive keratectomy: a technique for laser refractive surgery, J. Cataract Refract. Surg., 1988, 14: 46–52.
55. Kymionis G.D., Bouzoukis D., Diakonis V., Tsiklis N., Gkernos E., Pallikaris Al., Giaconic J.A., Yoo S.H., Long-term results of thin corneas after refractive laser surgery, Am. J. Ophthalmol., 2007, 144: 181–185.
56. Schor P., Beer S.M.C., Da Slva O., Takahashi R., Campos M., A clinical follow up of PRK and Lasik in eyes with preoperative abnormal corneal topographies, Br. J. Ophthalmol., 2003, 83: 682–685.
57. Van Gelder R.N., Steger-May K., Yang S.H., Rattanatam T., Pepose J.S., Comparison of Photorefractive keratectomy, astigmatic PRK, laser in situ keratomileusis and astigmatic Lasik in the treatment of myopia, J. Cataract Refract. Surg., 2002, 28: 462–276.
58. Nimomya S., Maeda N., Kuroda T., Fujikado T., Tano Y., Comparison of ocular higher-order aberrations and visual performance between photorefractive keratectomy and laser in situ keratomileusis for myopia, Semin. Ophthalmol., 2003, 18: 29–34.
59. Miyai T., Miyata K., Nejima R., Honbo M., Minami K., Amano S., Comparison of laser in situ keratomileusis and photorefractive keratectomy results: long-term follow up, J. Cataract Refract. Surg., 2008, 34: 1527–1531.
60. Lee J.-E., Choi H.-Y., Oum B.-S., Lee J.-S., A comparative study for mesopic contrast sensitivity between photorefractive keratectomy and laser in situ keratomileusis, Ophthalmic Surg. Laser Imaging, 2006, 37: 298–303.
61. Neeracher B., Seen P., Schipper I., Glare sensitivity and optical side effects 1 year after photorefractive keratectomy and laser in situ keratomileusis, J. Cataract Refract. Surg., 2004, 30: 1696–1701.
62. Ondategui J.C., Vilaseca M., Montserrata A., Montasell Ana, Cardona G., Guell H.J., Pujol J., Optical quality after myopic photorefractive keratectomy and Laser in situ keratomileusis: Comparison using a double-pass system, J. Cataract Refract. Surg., 2012, 38: 16–25.
63. Hersh P.S., Abbassi R., Summit PRK-Lasik study group. Surgically induced astigmatism after photorefractive keratectomy and laser in situ keratomileusis, J. Cataract Refract. Surg., 1999, 25: 389–398.
64. Alio J.L., Muftuoglu O., Ortiz D., Perez-Santonja J.J., Artola A., Ayala M.J., Garcia M.J., Castro de Luna G., Ten-year follow-up of laser in situ keratomileusis for myopia of up to -10 diopters, Am. J. Ophthalmol., 2008, 145: 46–54.
65. Hersh P.S., Brint S.F., Maloney R.K., Durrie D.S., Gordon M., Michelson M.A., Thompson V.M., Berkely R.B., Schein O.D., Steinert R.F., Photorefractive keratectomy versus laser in situ keratomileusis for moderate to high myopia; a randomized prospective study, Ophthalmology, 1998, 105: 1512–1522; discussion by J.H. Talamo, p. 1522–1523.
66. Steinert R.F., Hersh P.S., And the Summit Technology PRK-LASIK Study Group. Spherical and aspherical photorefractive keratectomy and laser in situ keratomileusis for moderate and high myopia: tho prospective, randomized clinical trials, Trans. Am. Ophthalmol. Soc., 1998, 96: 197–221; discussion, p. 221–227.
67. Hoffman J.M., Hays A.K., Tisone GC.High-powered UV noble-gas halide lasers, Appl. Phys. Lett., 1976, 28: 538–539.
68. Trokel S.L., Srinivasan R., Braren B., Excimer laser surgery of the cornea, Am. J. Ophthalmol., 1983, 96(6): 710–715.
69. Swami A.U., Steinert R.F., Osborne W.E., White A.A., Rotational malposition during laser in situ keratomileusis, Am. J. Ophthalmol., 2002, 133(4): 561–562.
70. Kim H., Joo C., Ocular cyclotorsion according to body position and flap creation before laser in situ keratomileusis, J. Cataract. Refract. Surg., 2008, 34(4): 557–561.
71. Alpins N.A., Vector analysis of astigmatism changes by flattening, steepening, and torque, J. Cataract Refract. Surg., 1997, 23(10): 1503–1514.
72. Tsai Y.Y., Lin J.M., Ablation centration after active eye-tracker-assisted photorefractive keratectomy and laser in situ keratomileusis, J. Cataract Refract. Surg., 2000, 26(1): 28–34.
73. Lee Y., Active eye-tracking improves LASIK results, J. Refract. Surg., 2007, 23(6): 581–585.
74. Myrowitz E.H., Chuck R.S., A comparison of wavefront-optimized and wavefront-guided ablations, Current Opin. Ophthalmol., 2009, 20(4): 247–250.
75. Kanellopoulos A.J., Comparison of sequential vs same-day simultaneous collagen cross-linking and topography-guided PRK for treatment of keratoconus, J. Refract. Surg., 2009, 25(9): S812–818.
76. Krueger R.R., Talamo J.H., McDonald M.B., Varnell R.J., Wagoner M.D., McDonnell P.J., Clinical analysis of excimer laser photorefractive keratectomy using a multiple zone technique for severe myopia, Am. J. Ophthalmol., 1995, 119: 263–274.
77. Kim J.H., Kim M.S., Hahn T.W., Lee Y.C., Sah W.J., Park C.K., Five year results of photorefractive keratectomy for myopia, J. Cataract Refract. Surg., 1997, 23: 731–735.
78. Nucci P., Drack A.V., Refractive surgery for unilateral high myopia in children, J. Am. Assoc. Pediatr. Ophthalmol. Strabismus, 2001, 5: 348–51.
79. Astle W.F., Huang P.T., Ells A.L., Cox R.G., Deschenes M.C., Vibert H.M., Photorefractive keratectomy in children, J. Cataract Refract. Surg., 2002, 28: 932–941.
80. Tychsen L., Packwood E., Berdy G., Correction of Large Amblyopiogenic Refractive Errors in Children Using the Excimer Laser, J. of AAPOS, 2005, 9: 224–233.
81. Stephenson M., When is refractive surgery right for children?, Review of Ophthalmology, Http://www.revophth.com/content/d/cover_focus/c/22678/1.03.2012
82. Autrata R., Rehurek J., Laser-assisted subepithelial keratectomy and photorefractive keratectomy versus conventional treatment of myopic anisometropic amblyopia in children, J. Cataract Refract. Surg., 2004, 30: 74–84.
83. O'Keefe M., Nolan L., LASIK surgery in children, Br. J. Ophthalmol., 2004, 88: 19–21.
84. Stojanovic A., Ringvold A., Nitter T., Ascorbate prophylaxis for corneal haze after photorefractive keratectomy, J. Refract. Surg., 2003, 19: 338–343.
85. Marshall J., Trokel S.L., Rothery S., Krueger R.R., Long-term healing of the central cornea after photorefractive keratectomy suing an excimer laser, Ophthalmology, 1988, 95: 1411–1421.
86. Moller-Pedersen T., Cavanagh H.D., Petroll W.M., Jester J.V., Stromal wound healing explains refractive instability and haze development after photorefractive keratectomy, Ophthalmology, 2000, 107: 1235–1245.
87. Corbett M.C., O'Brart D.P.S., Patmore A.L., Marshall J., Effect of collagenase inhibitors on corneal haze after PRK, Exp. Eye Res., 2001, 72: 253–259.

Scanned with OKEN Scanner

VICII DE REFRACȚIE – CHIRURGIA CU IMPLANTE DE CRISTALIN ARTIFICIAL PE OCHIUL FAC

MONICA GAVRIŞ

INTRODUCERE

Viciile de refracție pot fi corectate prin următoarele modalități:

- dispozitive optice, respectiv ochelari şi lentile de contact
- procedee de chirurgie refractivă corneană, tehnica LASIK, PRK, EpiLASIK, LASEK
- procedee de chirurgie refractivă intraoculară, care constau în extracția cristalinului transparent cu implant de cristalin artificial (CLE + IOL) sau implantarea unui cristalin artificial pe ochiul fac
- combinație implant fachic LASIK (BIOPTICS).

Cristalinele artificiale fachice sunt utilizate pentru a corecta ametropiile ce depăşesc indicațiile chirurgiei refractive corneene cu LASER excimer, la pacienții cu vârsta cuprinsă între 21 şi 40 de ani. Limita superioară poate fi considerată 45 de ani pentru miopie şi până la 55 de ani pentru hipermetropie [1, 2].

Cristalinele artificiale fachice sunt o alternativă reversibilă ce oferă o calitate optică superioară. Ele s-au dezvoltat în paralel cu chirurgia refractivă a corneei, dar într-un ritm mult mai lent, datorită multiplelor complicații apărute. În tabelul 3.2 prezentăm recomandările noastre pentru procedeele de chirurgie refractivă în funcție de gradul ametropiei şi vârsta pacientului.

Tabelul 3.2

Indicațiile procedeelor de chirurgie refractivă

Viciu de refracție	Procedee refractive			
	PRK, LASEK, EpiLASIK	LASIK	Implante fachice	CLE + IOL
Miopie	≤ –3D	≤ –8D	≥ –8D	monofocal multifocal toric
Hipermetropie	–	≤ +5D	≥ +5D	
Astigmatism	≤ 2D	≤ 5D	≥ 5D	
Vârsta(ani)	≥ 18		21–40	> 40

ISTORIC

Benedetto Strampelli a fost primul chirurg care a raportat în anul 1953 implantarea unui cristalin artificial fachic de cameră anterioară pentru corecția miopiei [3]. A urmat Joaquin Barraquer în anul 1959, şi Peter Choice în anul 1964, dar datorită multiplelor complicații, utilizarea cristalinelor fachice a fost întreruptă pentru două decenii [3, 4]. De-a lungul anilor, cristalinele artificiale fachice au suferit îmbunătățiri remarcabile (hapticele au devenit mai subțiri şi flexibile, suprafața lentilei mai netedă), tehnicile chirurgicale au beneficiat de apariția microchirurgiei oculare, a substanțelor vâscoelastice, a mioticelor, iar selecția pacienților a putut fi mai riguroasă datorită progreselor tehnice apărute în investigațiile oftalmologice.

Anul 1986 marchează debutul unei noi perioade în dezvoltarea conceptului de implant fachic, prin Worst în Olanda, Fechner în Germania, Baikoff în Franța şi Fyodorov în Rusia.

Worst şi Fechner au conceput un model de implant fachic cu fixare iriană, Baikoff un model de implant fachic cu fixare în unghi, iar Fyodorov a propus un implant fachic pentru inserție în sulcusul ciliar [2–5]. Aceste modele stau la baza implantelor

Scanned with OKEN Scanner

fachice utilizate astăzi. Ultima generație de implante fachice include modele torice și foldabile, care se implantează prin incizii mici, reduc astigmatismul post-operator și pot corecta astigmatismul asociat ametropiilor mari.

SELECȚIA PACIENȚILOR

INDICAȚII PENTRU IMPLANTAREA CRISTALINELOR ARTIFICIALE FACHICE

Candidații ideali sunt pacienții tineri, sănătoși, care prezintă un viciu de refracție stabil de 1–2 ani, care nu poate fi corectat prin procedee de chirurgie refractivă cu LASER excimer și care nu mai doresc corecția optică cu ochelari sau lentile de contact. Cristalinul artificial fachic se recomandă în corecția miopiei peste 9 D, a hipermetropiei și astigmatismului mai mare de 4 D. Vârsta optimă pentru această operație este cuprinsă între 21 și 40 de ani, dar ea se poate realiza de la 18 la 55 de ani în funcție de necesitățile pacientului corelate cu viciul de refracție și stabilitatea lui [1].

Alte condiții necesare implantării unui cristalin artificial fachic sunt: densitatea minimă a celulelor endoteliale care în funcție de vârstă trebuie sa fie cuprinsă între 2200 și 2800 celule/mm^2, adâncimea camerei anterioare ≥2,8 mm, unghiul camerular de grad 3–4 Schaffer (30°–40°), diametrul pupilei măsurată în mezopic ≤6–7 mm [2, 6].

CONTRAINDICAȚII PENTRU IMPLANTAREA CRISTALINELOR ARTIFICIALE FACHICE

Intervenția chirurgicală este contraindicată la pacienții care prezintă: infecții cronice ale anexelor oculare, inflamații și distrofii corneene, glaucom sau hipertonie oculară, sindrom de pseudoexfoliere sau dispersie pigmentară, antecedente de uveită, opacifierea cristalinului, decolare de retină sau patologie maculară, antecedente de chirurgie oculară, monoftalmie [1].

Intervenția este contraindicată la pacienții cu afecțiuni generale asociate: diabet zaharat, boli autoimune, afecțiuni sistemice severe, psihoze, tratamente imunosupresoare. Sarcina și alăptarea sunt contraindicații temporare [1, 7].

EXAMENUL OFTALMOLOGIC PREOPERATOR

ANAMNEZA

Trebuie să aducă informații despre viciul de refracție (data depistării, evoluția acestuia în timp, stabilitatea confirmată prin controale periodice, pe o perioadă de urmărire de minim 1–2 ani, modalitatea de corecție optică), antecedentele oculare și personale patologice ale pacientului.

MĂSURAREA REFRACȚIEI OCULARE ȘI KERATOMETRIA

Se realizează cu autokeratorefractometrul, cu keratometrul Javal, sau prin topografie corneană. Măsurătorile se fac prima dată pe pupila nedilatată și apoi după cicloplegie cu cyclopentolat 1%.

MĂSURAREA ACUITĂȚII VIZUALE

Aceasta se realizează inițial în mioză, măsurând acuitatea vizuală fără corecție și cu cea mai bună corecție aeriană (vertex 12 mm), atât la distanța de cinci metri cât și la aproape. Apoi, după cicloplegie, se măsoară acuitatea vizuală cu cea mai bună corecție pe care pacientul o acceptă (corecția manifestă).

MĂSURAREA DIAMETRULUI PUPILAR

Se face în condiții mezopice cu pupilometrul.

EXAMINAREA POLULUI ANTERIOR

Biomicroscopia polului anterior este o etapă foarte importantă în examinarea candidatului pentru implantul de cristalin artificial fachic; aceasta poate surprinde o eventuală patologie asociată.

MĂSURAREA PRESIUNII INTRAOCULARE

Tonometria se realizează cu ajutorul tonometrului Goldmann, iar valorile mai mari de 21 mmHg sunt o contraindicație pentru implantarea de cristaline fachice.

GONIOSCOPIA

Relevă gradul de deschidere a unghiului camerular și aspectul acestuia.

Scanned with OKEN Scanner

EXAMINAREA POLULUI POSTERIOR

Se poate realiza la biomicroscop cu ajutorul unor lentile, sau cu oftalmoscopul direct şi indirect. O atenţie deosebită este necesară la pacientul miop unde se recomandă examinarea cu ajutorul oftalmoscopului indirect, cu indentaţie scleralã pentru detectarea eventualelor leziuni degenerative de la periferia retinei [2].

TOPOGRAFIA CORNEANĂ

Evidenţiază statusul corneean, identifică prezenţa keratoconusului, evaluează curbura şi grosimea corneei.

MĂSURAREA AXULUI ANTEROPOSTERIOR ŞI ADÂNCIMEA CAMEREI ANTERIOARE (ACD)

Se poate realiza cu ajutorul ecobiometrului în modul A sau prin interferometrie.

PAHIMETRIA

Se măsoară în timpul topografiei corneene sau cu ajutorul pahimetrului ultrasonic în modul A. Pahimetria joacă un rol important în luarea deciziei referitoare la tipul procedeului refractiv.

MICROSCOPIA SPECULARĂ

Evaluează endoteliul corneean din punct de vedere cantitativ dar şi calitativ. Endoteliul corneean şi ACD sunt cei mai importanţi parametri pentru implantarea unui cristalin artificial fachic.

MĂSURAREA DIAMETRULUI CORNEEAN DIN LIMB ÎN LIMB „WHITE-TO-WHITE" (WTW)

Este un parametru important pentru calcularea dimensiunii implantului fachic, mai ales cel de cameră anterioară. Această măsurătoare se poate realiza prin interferometrie, ultrasonobiomicroscopie sau cu compasul. Pentru IOL de CP este importantă dimensiunea sulcusului; aceasta poate fi dedusă din valoarea WTW sau se poate măsura prin tomografie în coerenţă optică [8, 9].

CONSIMŢĂMÂNTUL INFORMAT

Discutarea riscurilor şi beneficiilor acestui tip de intervenţie este o parte importantă din evaluarea preoperatorie.

ALEGEREA TIPULUI DE CRISTALIN ARTIFICIAL FACHIC

În alegerea tipului de implant trebuie luate în considerare noţiunile de eficacitate, securitate şi reversibilitate, ce constituie avantaje majore pe care le oferă această tehnică de chirurgie refractivă. Acest procedeu refractiv implică un gest chirurgical major, oferind pacientului o ameliorare funcţională remarcabilă din punct de vedere cantitativ şi calitativ a acuităţii vizuale [10, 11].

Experienţa chirurgului are un rol important în alegerea tipului de cristalin, dar nu trebuie neglijate criteriile obiective legate de endoteliul corneean, profunzimea camerei anterioare, viciul de refracţie şi nu în ultimul rând, materialul cristalinului.

CALCULUL PUTERII DIOPTRICE

Acurateţea calculului puterii dioptrice a cristalinelor fachice este la fel de importantă ca şi cea a tehnicii chirurgicale, deoarece scopul este de a obţine o refracţie post-operatorie cât mai exactă.

Formulele de ultimă generaţie utilizate sunt foarte precise, însă presupun ca măsurătorile oculare efectuate să fie foarte exacte. Erorile pot să apară datorită măsurătorilor curburii corneene, la purtătorii de lentile de contact sau la pacienţii la care s-au efectuat în trecut intervenţii refractive corneene, precum şi datorită valorilor unghiului irido-cornean sau a sulcusului ciliar.

Puterea dioptrică a cristalinului fachic poziţionat la o anumită distanţă în spatele corneei este echivalentă cu puterea cristalinului măsurat la o distanţă dată faţă de vertexul corneei.

Cele mai utilizate formule sunt Van der Heijde pentru calculul puterii dioptrice a cristalinelor fachice de cameră anterioară şi Feingold-Olsen pentru lentilele de cameră posterioară [1, 6, 12].

ANESTEZIA

Odată cu progresele apărute în chirurgia oculară, tehnicile de anestezie generală, parabulbară şi

Scanned with OKEN Scanner

retrobulbară tind să fie înlocuite de anestezia topică, cu sau fără lidocainã în camera anterioară.

Datorită faptului că tehnicile de implantare a cristalinelor fachice se aseamănă cu cele ale chirurgiei moderne a cataractei, anestezia este similară. Diferența constă în vârsta pacienților, care sunt în general tineri, fără probleme de sănătate, dar mai anxioşi, fiind necesară o sedare mai accentuată.

Alegerea tipului de anestezie depinde de tehnica chirurgicală, de tipul cristalinului artificial fachic şi de localizarea inciziei. Lentilele fachice foldabile se implantează printr-o incizie corneană, fiind suficientă anestezia topică, însă pot fi utilizate şi celelalte tipuri de anestezie [13, 14]. Cristalinele fachice cu suport în unghi se implantează mai uşor în anestezie para- sau retrobulbară, datorită inciziei mai mari şi a manevrelor de manipulare a irisului [15, 16]. În cazul cristalinelor fachice Artisan care se implantează printr-o incizie corneană, limbică sau sclerală de 6,5 mm, anestezia topică poate să nu fie suficientă, fiind necesară suplimentarea cu lidocainã în camera anterioară sau efectuarea anesteziei para- sau retrobulbare [17, 18]. În aceste cazuri, noi preferăm anestezia locală parabulbară cu oculopresiune, efectuată cu 3–4 ml xilină 2%, cu 20–30 de minute înainte de operație, pentru a obține o bună hipotonie oculară.

TIPURI DE CRISTALINE ARTIFICIALE FACHICE ŞI TEHNICA DE IMPLANTARE

Cristalinele artificiale fachice care se utilizează astăzi sunt: de cameră anterioară cu fixare în unghi, de cameră anterioară cu fixare iriană, şi de cameră posterioară.

Tehnica chirurgicală de implantare, complicațiile intra şi post-operatorii, sunt diferite în funcție de tipul cristalinului fachic implantat.

CRISTALINE ARTIFICIALE FACHICE DE CAMERĂ ANTERIOARĂ CU FIXARE ÎN UNGHI

DATE GENERALE

Acest tip de implant de cameră anterioară cu fixare în unghi a fost conceput de Baikof în corecția miopiei [19]. Aceste implante rigide cu sprijin în unghi sunt din ce în ce mai puțin utilizate, datorită complicațiilor precum: decompensarea corneană, ovalizarea pupilei, dezvoltarea cataractei şi datorită evoluției tehnice spre incizii mici de implantare caracteristice implantelor foldabile.

Implantele Vivarte şi GBR au trei puncte de fixare în unghi, optica este confecționată din material acrilic hidrofil, iar hapticele sunt din PMMA. Ele pot fi implantate printr-o incizie corneană de 3,2 mm [1, 2].

Implantul Kelmann Duet este alcătuit din două părți independente, o haptică tripod din PMMA şi optica din silicon, cu diametrul de 5,5 mm. El este implantat în două etape, inițial haptica, şi apoi optica. Interesul asupra acestui tip de implant se justifică prin posibilitatea schimbării părții optice în caz de eroare de refracție, sau a hapticei, dacă dimensiunea nu a fost bine aleasă. El se implantează prin incizie de 2,75 mm [20,21].

Implantul ICARE este o lentilă monobloc din material foldabil acrilic hidrofil cu o parte optică de 5,75 mm şi patru puncte de contact cu unghiul camerular. El necesită o incizie de 3,5 mm pentru implantare. S-au raportat rezultate bune ale refracției post-operatorii cât şi ale toleranței [2].

Cel mai nou implant de cameră anterioară este cristalinul artificial fachic Cachet, utilizat în corecția miopiei moderate şi mari fiind creat special pentru a fi poziționat în unghi. Implantul fachic Cachet este un cristalin Acrysof cu aceleaşi caracteristici de biocompatibilitate ca şi celelalte cristaline Acrysof. Din iunie 2010 până în prezent, am implantat 15 cristaline artificiale fachice Cachet fără complicații pe perioada urmărită [22]. Acest cristalin este disponibil de la –6 la –16,5 D, în patru modele sau dimensiuni. Alegerea modelului se face în funcție de valoarea diametrului camerei anterioare măsurată prin parametrul *white-to-white*. Ca şi design, are o parte optică centrală de 6 mm sub formă de menisc, care este legată de haptice printr-o punte în aşa fel concepută încât să preia toată tensiunea din haptice asupra ei. Din aceste considerente, producătorul nu recomandă efectuarea iridectomiei periferice ca etapă necesară în tehnica chirurgicală şi lasă la latitudinea chirurgului să opteze sau nu pentru aceasta.

TEHNICA DE IMPLANTARE

Pentru implantarea cristalinelor artificiale fachice de cameră anterioară cu fixare în unghi sunt necesare de parcurs următoarele etape:

Scanned with OKEN Scanner

• se instilează pilocarpină 2% în sacul conjunctival, cu 30 de minute înainte de începerea operației

• profilaxia endoftalmitei se face cu moxifloxacină – instilații în sacul conjunctival, cu o oră înainte de operație (din 15 în 15 minute), dezinfecția sacului conjunctival cu soluție de iod-povidonă 5%, și prin utilizarea câmpului ocular cu folie adezivă pentru izolarea genelor; blefarostat tip Liebermann

• incizia principală poate fi corneană, limbică sau sclero-corneeană, în funcție de materialul cristalinului și preferința chirurgului; dimensiunea inciziei variază, de la 2,6 mm până la 6 mm, corespunzătoare modelului de implant fachic

• se efectuează la limb una sau două incizii secundare de 1,2 mm pentru introducerea anumitor substanțe intraocular, cât și pentru manevrele de poziționare a cristalinului fachic

• se umple camera anterioară cu substanță vâscoelastică coezivă (hialuronat de sodiu) și dispersivă pentru a menține profunzimea acesteia și pentru a proteja endoteliul corneean

• pregătirea și implantarea cristalinului fachic

– modelele **rigide** se prind și se introduc în camera anterioară cu pensa Kelmann-McPherson, iar împreună cu cârligul Sinskey se poziționează implantul în unghi

– modelele **foldabile** se implantează prin foldare cu pensa sau cu diferite tipuri de cartușe și injectoare.

În clinica noastră, pentru implantarea cristalinului fachic Cachet, folosim anestezia topică, incizia corneană de 2,6 mm, cartușul P și injectorul Monarch III sau Royal II. Cartușul este plin cu substanță vâscoelastică coezivă, markerul de poziționare al cristalinului este plasat în dreapta distal, implantul este pregătit în poziție „de diving" și se introduce în cartuș încet, urmărind rularea simetrică a marginilor părții optice. Defoldarea implantului începe când suntem cu vârful cartușului deasupra pupilei, și ne retragem lent, astfel încât puntea și hapticele superioare să rămână în afara camerei anterioare. Cu manipulatorul de cristalin introducem pe rând câte un picioruș în camera anterioară, evitând presiunea pe punte, pentru a nu împinge cristalinul în unghiul camerular distal (figura 3.9 A, B). Noi nu am practicat iridectomia periferică bazală la niciun pacient [22].

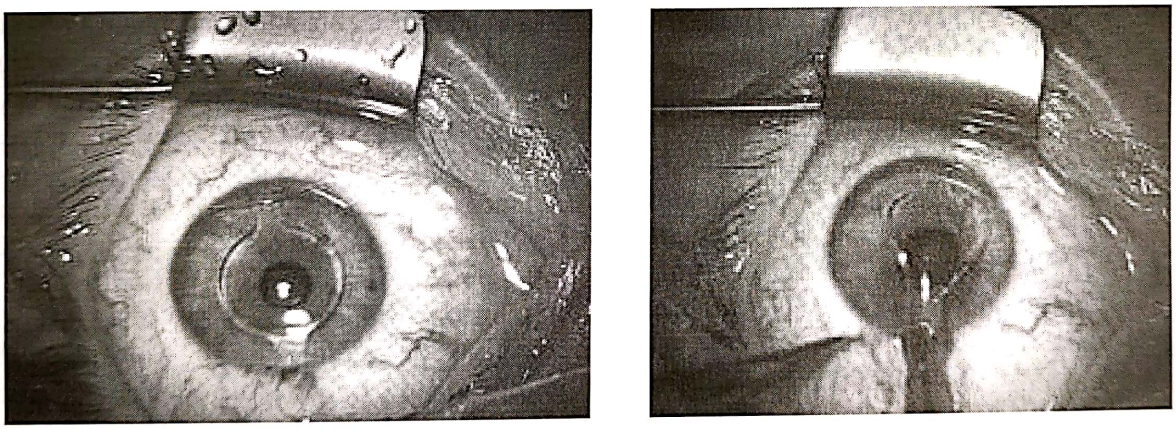

Figura 3.9 A, B. Implantarea cristalinului artificial fachic Cachet.

• verificarea poziției implantului prin gonioscopie, pentru a controla dacă ansele sunt situate exact în unghiul iridocorneean; o pupilă perfect rotundă se corelează cu plasarea corectă a implantului

• iridectomie periferică bazală, dacă nu au fost efectuate iridotomii LASER Nd-Yag cu cel puțin două săptămâni înainte de intervenția chirurgicală

• îndepărtarea substanței vâscoelastice

• sigilarea inciziilor prin hidratare sau sutură cu fire Nylon 10-0

• injecție subconjunctivală cu 20 mg gentamicină și 2 mg dexametazonă

• colir cu antibiotic și dexametazonă

• pansament ocular steril pentru maxim 24 de ore.

CRISTALINE ARTIFICIALE FACHICE DE CAMERĂ ANTERIOARĂ CU FIXARE IRIANĂ

Date generale

Implantele fachice cu fixare iriană sunt destinate corecției chirurgicale a miopiei, hipermetropiei sau astigmatismului. Implantele actuale sunt produse de Ophtec sub denumirea de Artisan/Artiflex și de AMO sub denumirea de Verisyse/Veriflex. Modelele

Scanned with OKEN Scanner

Artisan şi Verisyse sunt confecţionate din PMMA, iar modelele Artiflex şi Veriflex au partea optică din silicon, iar hapticele din PMMA. Modelul Artisan Toric poate corecta astigmatismul de la 1 la 7,5 D, iar modelul Artiflex Toric de la 1 la 5 D [23]. Implantele torice au două tipuri de design, componenta cilindrică fiind plasată paralel cu hapticele sau perpendiculară pe acestea, cu cilindrul situat la 0, respectiv 90°. Implantul fachic Artisan pentru hipermetropie este disponibil de la +1 la +12 D, iar pentru miopie, valoarea dioptriilor este cuprinsă între –1 şi –23,5 D (figura 3.10).

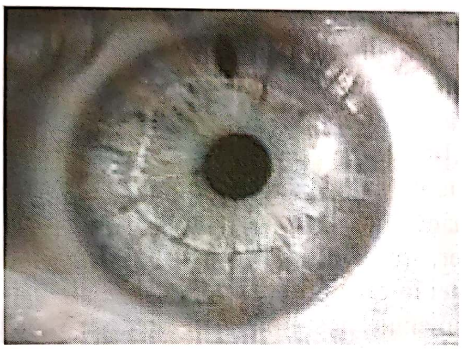

Figura 3.10. Cristalin artificial fachic Artisan la o pacientă cu miopie.

Tehnica de implantare [4, 5, 23]

- Se instilează pilocarpină 2%, în sacul conjunctival şi se face profilaxia endoftalmitei, după protocolul descris la tehnica implantării cristalinelor artificiale fachice cu fixare în unghi
- Se preferă anestezia locală parabulbară cu oculopresiune pentru a avea o bună hipotonie oculară
- Blefarostat ce permite o deschidere controlată a fantei palpebrale
- Incizia principală poate fi corneană, limbică sau sclero-corneeană, în funcţie de preferinţa chirurgului, localizată pe meridianul cel mai refringent; dimensiunea inciziei variază de la 3,2 mm până la 6,5 mm, corespunzătoare modelului de implant fachic (rigid sau foldabil)
- Două incizii secundare de 1,2 mm efectuate la limb la orele 10 şi 2, perpendiculare pe axul orizontal, prin care se fixează implantul la iris
- Se umple camera anterioară cu substanţă vâscoelastică coezivă (hialuronat de sodiu) şi dispersivă pentru a menţine profunzimea şi a proteja endoteliul corneean în timpul manevrelor de implantare
- Introducerea cristalinului fachic în camera anterioară, în poziţie verticală, fie cu pensa, fie cu spatula specială pentru implantele flexibile
- Poziţionarea orizontală a cristalinului fachic şi centrarea acestuia cu ajutorul unui manipulator
- Inclavarea unui pliu irian în hapticele lentilei cu ajutorul unui ac special fabricat de producător (figura 3.11)

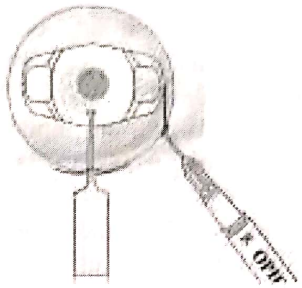

Figura 3.11. Artisan fachic – inclavarea pliului irian.

- Iridectomie periferică bazală, dacă nu au fost efectuate iridotomii LASER Nd-Yag cu cel puţin două săptămâni înainte de intervenţia chirurgicală
- Sutura etanşă a plăgii cu fire 10-0 Nylon
- Îndepărtarea pasivă a substanţei vâscoelastice
- Injecţie subconjunctivală cu 20 mg gentamicină şi 2 mg dexametazonă
- Colir cu antibiotic şi dexametazonă
- Pansament ocular steril pentru maxim 24 de ore.

Tehnica chirurgicală de implantare a cristalinelor fachice torice cu fixare iriană comportă anumite particularităţi:

- marcarea axului orizontal la 0–180 de grade la biomicroscop, deoarece în poziţie culcată pot apărea erori datorită mişcărilor de ciclotorsiune
- intraoperator marcarea axului cel mai refringent pe care dorim să poziţionăm lentila
- chirurgul va alege varianta optimă refracţiei pacientului, cu cilindrul situat la 0 sau 90 de grade, pentru a evita manevrarea intraoculară excesivă a lentilei (figura 3.12).

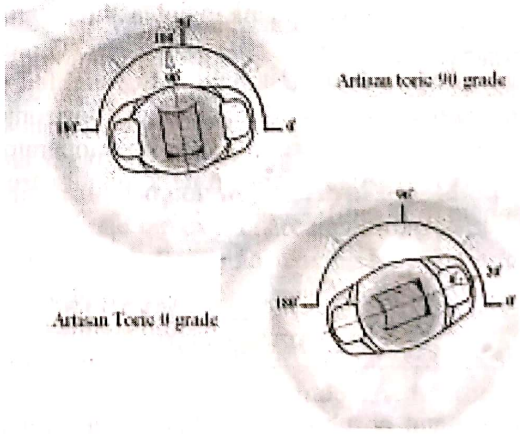

Figura 3.12. Artisan fachic – variante torice.

Scanned with OKEN Scanner

CRISTALINE ARTIFICIALE FACHICE DE CAMERĂ POSTERIOARĂ

Date generale

În prezent sunt disponibile două modele de cristaline artificiale fachice de cameră posterioară: ICL (*Implantable Contact Lens*) şi PRL (*Phakic Refractive Lens*). ICL este un implant monobloc, plan-concav din colamer, care se sprijină în sulcusul ciliar şi este utilizat pentru tratamentul chirurgical al miopiei, hipermetropiei şi recent al astigmatismului [10]. PRL este un implant de silicon care are partea optică biconcavă pentru miopie şi concav-convexă pentru hipermetropie. Acest implant fachic nu are un loc anatomic de fixare, el se poate mişca în camera posterioară în jurul unei poziţii centrale, fără a exercita presiune pe zonulă.

Tehnica de implantare

Tehnica de implantare a cristalinelor artificiale de camera posterioară diferă faţă de celelalte descrise anterior, prin următoarele:

- pupila trebuie dilatată cu tropicamidă 1%, ciclopentolat 1% şi neosinefrin 10%, cu o oră înainte de începerea operaţiei
- incizia principală corneană de 3,5 mm, efectuată temporal sau pe axul cel mai refringent
- introducerea implantului în camera anterioară se face fie cu injectorul, fie cu pensa, iar introducerea hapticelor în spatele irisului se efectuează cu anumite micromanipulatoare
- după evacuarea substanţei vâscoelastice, recomandăm strângerea pupilei cu miochol
- se efectuează iridectomie periferică bazală, dacă nu au fost efectuate iridotomii YAG-LASER cu cel puţin două săptămâni înaintea intervenţiei chirurgicale.

Pentru implantarea cristalinului artificial fachic toric de cameră posterioară marcăm axul orizontal preoperator la biomicroscop, iar intraoperator, marcăm axul cel mai refringent de-a lungul căruia poziţionăm implantul.

ÎNGRIJIRILE ŞI TRATAMENTUL POST-OPERATOR

Tratamentul post-operator include: colir cu antibiotic şi dexametazonă, 1–2 picături de patru ori pe zi timp de 1–4 săptămâni, acetazolamidă o tabletă la sfârşitul operaţiei pentru a controla presiunea intraoculară, pansament monocular steril pentru maxim 24 de ore [24].

Reluarea activităţilor obişnuite, citit, televizor, se va face imediat ce pansamentul este îndepărtat, iar reluarea şofatului se poate face după 3–4 zile.

Igiena locală se poate face cu şervetele cu dezinfectant ocular.

Se recomandă pacientului să evite frecarea ochiului şi traumatismele. În acest scop îi recomandăm să poarte ochelari de soare pe parcursul zilei şi scoică transparentă în timpul nopţii. Se va evita contactul cu apa în timpul duşului şi eforturile fizice timp de două săptămâni; înotul este interzis timp de două luni, iar scufundările şi săritul în apă trebuie evitate [4, 5].

Pacienţii sunt examinaţi post-operator la o zi, o săptămână, una, trei şase luni şi la un an post-operator, apoi din şase în şase luni pe tot parcursul prezenţei implantului în ochi [4, 5].

Examenul post-operator precoce evaluează: incizia, poziţia implantului, pupila, camera anterioară şi posterioară în ansamblu, presiunea intraoculară şi acuitatea vizuală.

Monitorizarea acestor pacienţi pe termen lung impune suplimentar urmărirea endoteliului corneean prin microscopie specular şi a poziţiei cristalinului în ochi, prin fotografii Scheimpflug [6] (figura 3.13).

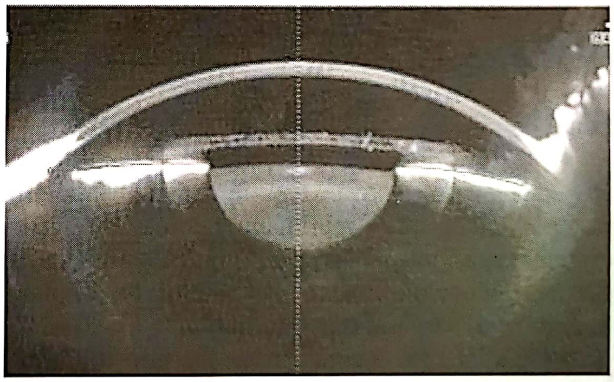

Figura 3.13. Cristalin artificial fachic Cachet – fotografie Scheimpflug.

REZULTATE FUNCŢIONALE ŞI PROGNOSTIC

Rezultatele post-operatorii estimate prin prisma evaluării acuităţii vizuale, indiferent de tipul implantului fachic, sunt mai bune decât acuitatea

Scanned with OKEN Scanner

vizuală preoperatorie cu cea mai bună corecție optică [25].

Rezultatele obținute sunt predictibile, stabile în timp, iar eventuala ametropie restantă poate fi ușor rezolvată prin proceduri de chirurgie refractivă corneană [8].

Calitatea vederii după implantarea cristalinelor artificiale fachice este foarte bună, cu mai puține halouri și începețoșare a vederii decât post-LASIK sau după schimbarea cristalinului în scop refractiv.

Prognosticul pe termen scurt este foarte bun. Pe termen lung, se impune o monitorizare atentă a tuturor parametrilor post-operatori amintiți anterior.

COMPLICAȚIILE IMPLANTELOR DE CRISTALINE ARTIFICIALE FACHICE

COMPLICAȚIILE INTRAOPERATORII

Sunt în relație directă cu designul, lungimea lentilei implantate și tehnica chirurgicală [5]. În cazul cristalinelor artificiale fachice de cameră anterioară se pot întâlni următoarele complicații: hipotonie cu prolaps irian și hemoragie coroidiană, hifemă, fixare excentrică a lentilei, tracțiuni ale rădăcinii irisului, leziuni cristaliniene, implantarea inversă a lentilei dacă nu se respectă markerii de orientare. Implantarea cristalinelor artificiale fachice de cameră posterioară prezintă un risc scăzut de complicații; totuși pot apărea: defoldarea incorectă, deteriorarea sau ruptura implantului, afectarea cristalinului, blocaj pupilar intraoperator dacă se introduce prea multă substanță vâscoelastică, sau dacă înălțimea irigației este prea mare [5, 26].

COMPLICAȚIILE POST-OPERATORII

Comune tuturor tipurilor de cristaline artificiale fachice sunt reprezentate de: supra- și subcorecții, descentrări, glare, halouri, astigmatism post-operator, decompensare corneană, endoftalmită [26–28].

Complicațiile post-operatorii ale cristalinelor artificiale fachice de camera anterioară cu fixare în unghi

Supradimensionarea implantului poate produce disconfort care este accentuat la orice atingere, datorită presiunii exercitate asupra corpului ciliar, sindrom uveită-glaucom-hifemă sau edem macular cistoid [5, 26]. Subdimensionarea poate duce la descentrarea lentilei cu scăderea acuității vizuale, efecte prismatice și diplopie, sau la rotirea acesteia în ochi, cu lezarea endoteliului corneean până la decompensare. Ovalizarea pupilei se poate produce indiferent de precauțiile luate intraoperator pentru plasarea corectă a lentilei. Accentuarea în timp a deformării pupilei poate cauza probleme optice, inflamații și descentrarea lentilei. Alte complicații posibile sunt: eroziunea țesutului uveal în unghi, inflamații cronice, uveite, dispersii pigmentare, proliferarea țesutului irian la suprafața hapticelor, formarea de sinechii anterioare, glaucom, neovascularizația unghiului [5, 26].

Complicațiile post-operatorii ale cristalinelor artificiale fachice de camera anterioară cu fixare la iris

Pot fi reprezentate de: dizlocarea imediată a cristalinului artificial fachic care apare datorită unei fixări neadecvate, dizlocarea tardivă datorită unor atrofii stromale sau traumatisme ce pot deschide mecanismul de fixare al lentilei, uveite precoce sau tardive. O lentilă descentrată care nu este repoziționată la timp poate duce la decompensarea endoteliului corneean [5]. Complicații mai rar întâlnite sunt: ovalizarea pupilei, dispersia pigmentară, edemul macular cistoid [26, 27, 29].

Complicațiile post-operatorii ale cristalinelor artificiale fachice de cameră posterioară

Glaucomul acut prin blocaj pupilar este o complicație post-operatorie precoce care se declanșează de obicei în primele 24–48 de ore, prin obstrucția iridotomiilor/iridectomiei sau datorită substanței vâscoelastice reziduale în camera posterioară. Dacă simptomele nu pot fi controlate prin tratament sistemic și local, se recurge la completarea iridectomiei. Apariția glaucomului prin blocaj pupilar la una sau mai multe săptămâni post-operator necesită repetarea iridotomiilor LASER, a iridectomiei chirurgicale sau explantarea lentilei [5, 26, 27].

Cea mai frecventă complicație tardivă este cataracta. Ea apare de obicei în primii doi ani de la intervenția chirurgicală sub forma unei cataracte subcapsulare anterioare. În aceste cazuri se explantează lentila, se îndepărtează cristalinul cataractat, și se implantează un cristalin artificial adecvat [30] (figura 3.14 A, B). Alte complicații

Scanned with OKEN Scanner

posibile sunt glaucomul tardiv prin închiderea unghiului sau prin dispersie pigmentară, glaucomul malign, descentrarea, rotația lentilei și chiar luxarea ei în camera anterioară [2, 5, 26].

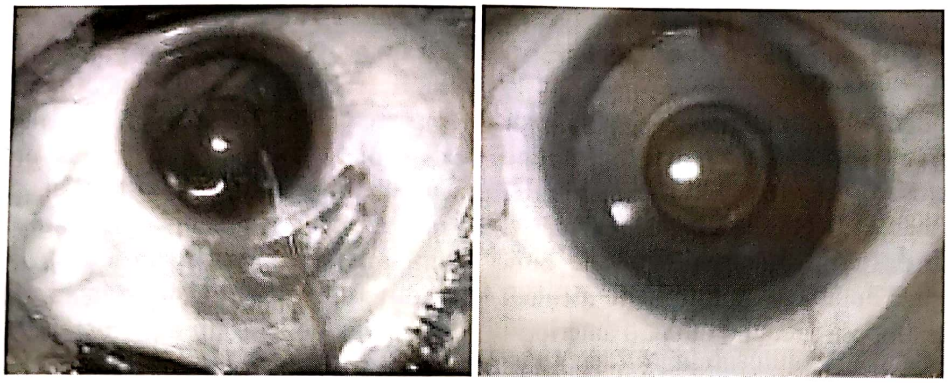

Figura 3.14 A, B. Explantarea ICL datorită apariției cataractei.

CONCLUZII

Cristalinele artificiale fachice au înregistrat un progres important în ultimii 20 de ani în ceea ce privește siguranța, eficacitatea și predictibilitatea. Păstrarea acomodației, stabilitatea refracției, reversibilitatea, compatibilitatea cu procedurile de extracție a cataractei și obținerea unei calități satisfăcătoare a vederii sunt avantajele majore ale acestei tehnici de chirurgie refractivă.

BIBLIOGRAFIE

1. Arné J.L., Implants oculaires phaques à visée réfractive in Encyclopédie médico-chirurgicale, Ophtalmologie, 21-206-A-25, Paris: Elsevier-Masson, 2006.
2. Lovisolo C.F., Reinstein D.Z., Phakic intraocular lenses. In: Zarbin M., Chu D. (eds.), Diagnostic and surgical techniques, Surv. Ophthalmol., 2005, 50: 549–87.
3. Wilkinson P.S., Hardten D.R., The history of phakic intraocular lenses. In: Hardten D.R., Lindstrom R.L., Davis E.A. (eds.), Phakic intraocular lenses. Principles and practice. Thorofare: Slack, 2004, p. 13–21.
4. Singh D., Singh R.S.J., Phakic I.O.L., Hyperopia Treatment & Management, 2011, Available from http://emedicine.medscape.com/ article/1221201-treatment.
5. Verma A., Singh D., Phakic I.O.L., Myopia Treatment & Management, 2011 Available from http://emedicine.medscape.com/article/1221908–treatment.
6. Kohnen T., Klaproth O.K., Three-year stability of an angle-supported foldable hydrophobic acrylic phakic intraocular lens evaluated by Scheimpflug photography, J. Cataract Refract. Surg., 2010, 36: 1120–6.
7. Snyder B.J., Davis E.A., Patient Selection for Phakic Intraocular Lenses In: Hardten DR, Lindstrom RL, Davis EA eds. Phakic intraocular lenses. Principles and practice, Thorofare: Slack, 2004, p. 21–29.
8. Knorz M., Lane S.S., Holland S.P., Angle Supported Phakic Intraocular Lens for Correction of Moderate to High Myopia; Three year interim results in international multicenter studies, J. Cataract Refract. Surg., 2011, 37: 469–80.
9. McCarty T.M., Hardten D.R., Preoperative diagnostic testing for phakic intraocular lenses. In: Hardten D.R., Lindstrom R.L., Davis E.A. (eds.), Phakic intraocular lenses. Principles and practice, Thorofare: Slack, 2004, p. 29–37.
10. Alio J.L., Pinero D.P., Sala E., Amparo F., Intraocular stability of an angle supported phakic intraocular lens with changes in pupil diameter, J. Cataract Refract. Surg., 2010, 36: 1517–22.
11. Huang D., Schallhorn S.C., Sugar A., Farjo A.A., Majmudar P.A., Trattler W.B., Tanzer D.J., Phakic intraocular lens implantation for the correction of myopia; a report by the American Academy of Ophthalmology (Ophthalmic Technology Assessment), Ophthalmology, 2009, 116: 2244–58.
12. Kohnen T., Knorz M.C., Cochener B., Gerl R.H., Arné J.L., Colin J., Alió J.L., Bellucci R., Marinho A., AcrySof Phakic Angle-supported intraocular lens for the correction of moderate-to-high myopia: one-year results of a multicenter european study, Ophthalmolgy, 2009, 116: 1314–21.
13. Gimbel H.V., Ziemba S.L., Management of myopic astigmatism with phakic intraocular lens implantation, J. Cataract Refract. Surg., 2002, 28: 883–6.
14. Zaldivar R., Davidorf J.M., Oscherow S., Posterior chamber phakic IOLs for myopia of –8 to –19 diopters, J. Cataract Refract. Surg., 1998, 24: 596–606.
15. Allemann N., Chamon W., Tanaka H.M. *et al.*, Myopic angle-supported intraocular lenses: two-year follow-up, Ophthalmology, 2000, 107: 1549–54.
16. Baikoff G., Arne J.L., Bokobza Y. *et al.*, Angle-fixated anterior chamber phakic intraocular lens for myopia of –7 to –19 diopters, J. Refract Surg., 1998, 14: 282–93.
17. El Danasoury M.A., El Maghraby A., Gamali T.O., Comparison of iris-fixed Artisan lens implantation with excimer laser in situ keratomileusis in correcting myopia between –9.0 and –19.5 diopters. A randomized study, Ophthalmology, 2002, 109: 955–64.

Scanned with OKEN Scanner

18. Budo C., Hessloehl J.C., Izak M. *et al.*, multicenter study of the Artisan phakic intraocular lens, J. Cataract Refract. Surg., 2000, 26: 1163–71.
19. Leccisotti A., Fields S.V., Clinical results of ZSAL-4 angle-supported phakic intraocular lenses in 190 myopic eyes, J. Cataract Refract. Surg., 2005, 31: 318–23.
20. Alio J.L., Pinero D., Bernabeu G., Galal A., Vargas J.M., Ismail M.M., The Kelman Duet phakic intraocular lens: 1-year results, J. Refract. Surg., 2007, 23: 868–79.
21. Hamilton D.R., Davis E.A., Other Types of Phakic Intraocular Lenses In: Hardten D.R., Lindstrom R.L., Davis E.A. (eds.), Phakic intraocular lenses. Principles and practice, Thorofare: Slack, 2004, p. 171–177.
22. Gavriş M., Olaru G., Popa D., Levai L., Horge I., Cristalinul artificial phakic Cachet – o nouă opţiune pentru corecţia miopiei moderate şi mari – rezultate preliminare, Acta Medica Transilvanica, 2011, 1 supl: 29–31.
23. Marinho A., Astigmatic correction with a toric phakic IOL. Cataract & refractive surgery today Europe, 2008, p. 38–40.
24. Kohnen T., Knorz M.C., Cochener B., Gerl R.H., Arne J.-L., Colin J., Alio J.L., Bellucci R., Marinho A., AcrySof phakic angle-supported intraocular lens for the correction of moderate-to-high myopia: one-year results of a multicenter European study, Ophthalmology, 2009, 116: 1314–21.
25. Lane S.S., Waycaster C., Correction of high myopia with a phakic intraocular lens: Interim analysis of clinical and patient-reported outcomes, J. Cataract Refract. Surg., 2011, 37: 1426–33.
26. Alió J.L., Azar D.T., Management of Complications in Refractive Surgery, Berlin: Springer-Verlag, 2008, 225–264.
27. Kohnen T., Mirshahi A., Bühren J., Kasper T., Baumeister M., Complications of Phakic Intraocular Lenses. In: Hardten D.R., Lindstrom R.L., Davis E.A. (eds.), Phakic intraocular lenses. Principles and practice. Thorofare: Slack, 2004, p. 81–99.
28. Maroccos R., Vaz F., Marinho A. *et al.*, Glare and halos after „phakic IOL". Surgery for the correction of high myopia, Ophthalmologe, 2001, 98: 1055–9.
29. Hassaballa M.A., Macky T.A., Phakic intraocular lenses outcomes and complications: Artisan vs Visian ICL, Eye (Lond), Oct. 2011, 25(10): 1365–70.
30. Gavriş M., Grindeanu E., Popa D., Cărăuş C., Gusho E., Kantor E., Chirurgia cataractei la ochii cu bifachie, Oftalmologia, 2004, 3: 24–28.

Scanned with OKEN Scanner

CHIRURGIA PRESBIOPIEI

CĂTĂLINA CORBU

DEFINIȚIE

Presbiopia reprezintă scăderea progresivă a amplitudinii acomodative, ceea ce are ca şi consecinţă pierderea treptată a capacității ochilor de a focaliza obiectele apropiate. Presbiopia face parte din procesul fiziologic de îmbătrânire şi nu este considerată a fi o afecțiune oculară, dezvoltându-se de obicei după vârsta de 40 de ani. Vârsta de instalare depinde de anumite variabile cum ar fi viciile de refracție preexistente, diametrul pupilar (profunzimea focalizării) şi tipul de activitate vizuală a persoanei respective [1].

ETIOLOGIE

La scăderea amplitudinii acomodative participă mai mulți factori. Acomodația cuprinde două fenomene: un fenomen fizic (teoria von Helmholtz) [2] şi un fenomen fiziologic. Fenomenul fizic se referă la modificările fizice (de formă) ale cristalinului ce apar în momentul acomodației. În presbiopie, aceste modificări se traduc prin scleroză cristaliniană ce determină scăderea elasticității capsulei anterioare a cristalinului şi a plasticității cortexului cristalinian. Fenomenul fiziologic se referă la inervația şi contracția muşchiului ciliar. Unii autori sunt de părere că scleroza muşchiului ciliar determină scăderea capacității de constricție a acestuia, determinând modificări nesemnificative ale formei cristalinului. Deoarece ponderea fenomenului fizic, adică a incapacității cristalinului de a-şi modifica forma pentru a focaliza pe obiectele apropiate este semnificativă, putem considera modificările cristalinului ca un indicator al înaintării în vârstă [3].

Schachar prezintă ipoteza unei teorii alternative a scăderii puterii acomodative. Bazându-se pe creşterea în dimensiuni a cristalinului odată cu vârsta, autorul compară fibrele cristaliniene cu fibrele unui copac, fibre ce se distribuie în jurul zonei ecuatoriale pe măsură ce sunt sintetizate. Pe măsură ce aceste fibre se acumulează în interiorul capsulei, cristalinul creşte progresiv în dimensiuni, ocupând spațiul ciliar şi limitând amplitudinea mişcărilor cristaliniene determinată de contracția muşchiului ciliar şi dacă această teorie este corectă, atunci putem considera că prin mărirea spațiului ciliar se poate recupera puterea acomodativă [4].

FACTORI DE RISC

După cum am menționat, vârsta este principalul factor de risc, majoritatea persoanelor experimentând acest fenomen după vârsta de 40 de ani. Există însă şi cazuri în care presbiopia apare prematur şi atunci acest fenomen fiziologic poate fi indicatorul unei afecțiuni oculare. Între factorii de risc ce duc la apariția prematură a presbiopiei putem menționa: afecțiuni oculare (hipermetropia), generale (diabetul zaharat, scleroza multiplă, unele afecțiuni cardiovasculare), medicamente (antidepresive, antihistaminice şi diuretice) [5].

PATOGENIA PRESBIOPIEI

Pe măsură ce cristalinul îmbătrâneşte, îi cresc greutatea şi grosimea şi îi scade puterea acomodativă. Această evoluție este determinată de următoarele evenimente: fibrele cristaliniene nou sintetizate sunt dispuse concentric şi determină comprimarea şi durificarea nucleului cristalinian (scleroza cristaliniană). Proteinele cristaliniene suferă modificări chimice şi se transformă în proteine cu greutate moleculară mare. Aceste agregate proteice determină variații semnificative ale indicelui de refracție al cristalinului, diminuându-i transparența. Modificările chimice ale proteinelor cristaliniene de la nivelul nucleului determină pigmentarea progresivă a acestuia, cu apariția colorației galben-brună. Alte modificări legate de vârstă cuprind scăderea concentrației de glutation şi potasiu şi creşterea concentrației de sodiu şi calciu [6].

Scanned with OKEN Scanner

Odată cu îmbătrânirea, procesele ciliare se hialinizează şi se fibrozează, stroma lor devenind mai eozinofilică. Modificările legate de vârstă ale muşchiului ciliar sunt şi morfologice şi constau în deplasarea antero-posterioară a proceselor ciliare, în special în cazul emetropilor. Oricum, aceste modificări morfologice nu par să afecteze capacitatea muşchiului ciliar de a se contracta în timpul acomodaţiei, chiar şi în cazurile în care presbiopia este deja instalată [7].

Pentru a restabili acomodaţia în ochiul presbit, este necesar ca muşchiul ciliar să se poată contracta. Este evident faptul că muşchii irisului se contractă ca răspuns la stimularea luminoasă, chiar şi în cazul presbiţilor şi de asemenea îşi păstrează rolul în triada acomodativă (mioză, convergenţă, contracţia muşchiului ciliar), inclusiv în cazul ochiului cu presbiopie [8]. Muşchiul ciliar, ca şi muşchii irisului, este un muşchi intraocular şi atunci putem emite ipoteza că funcţia acestuia se poate menţine şi după declanşarea presbiopiei. Mioza şi convergenţa ce participă la triada acomodativă sunt cuplate neurologic la nivel cerebral [9, 10]. Efortul acomodativ constă atât în mioză şi convergenţă cât şi în contracţia muşchiului ciliar. Stimularea izolată a convergenţei duce de asemenea la triada acomodativă, inclusiv la contracţia muşchiului ciliar. Astfel, chiar şi în cazul ochiului presbit, este puţin probabil ca muşchiul ciliar să nu se poată contracta. Orice efort de a focaliza obiectele apropiate determină contracţia pupilei şi poate produce contracţia muşchiului ciliar. Chiar şi în momentul purtării ochelarilor pentru citit, fenomenul de convergenţă, indispensabil vederii corecte la apropiere e foarte probabil să realizeze mioza şi contracţia muşchiului ciliar [11].

Aceste transformări apar în mod normal asociate cu înaintarea în vârstă şi nu sunt considerate patologice.

DIAGNOSTICUL CLINIC

Presbiopia se dezvoltă progresiv, semnele şi simptomele apărând după vârsta de 40 de ani. Ca şi simptomatologie putem menţiona: tendinţa de a îndepărta materialele de ochi în momentul cititului (literele apar mai clare), vedere înceţoşată la distanţa normală de citit, cefalee şi dureri oculare (oboseală oculară, astenopie acomodativă) după citit şi lucrul de aproape. Aceste fenomene se accentuează în urma oboselii, a unei iluminări reduse şi a consumului de alcool.

Diagnosticul clinic se stabileşte în urma unei examinări oftalmologice extrem de sumare ce poate fi făcută atât de medicul oftalmolog cât şi de optometrist. Este suficientă evaluarea acuităţii vizuale pentru distanţă şi apropiere. Ideal este ca aceste evaluări să facă parte dintr-un protocol de examinare, protocol ce se aplică fiecărui pacient în parte.

DIAGNOSTICUL PARACLINIC

Ca şi diagnostic paraclinic, principalul element este reprezentat de măsurarea refracţiei. Apoi utilizăm foropterul sau trusa de lentile pentru a determina corecţia dioptrică necesară desfăşurării unei activităţi normale.

DIAGNOSTICUL DIFERENŢIAL

Oboseala oculară (astenopia acomodativă) ce apare în presbiopie trebuie diferenţiată de cea din alte afecţiuni oftalmologice dintre care amintim: vicii de refracţie, ochi uscat (keratoconjunctivita sicca, sindrom Sjogren), afecţiuni musculare (strabisme), afecţiuni oculare (glaucom, cataractă, uveite), precum şi de cea care apare în anumite afecţiuni psihiatrice [12].

TRATAMENT

În prezent, se folosesc următoarele modalităţi terapeutice:

- metode conservatoare: corecţie optică aeriană (ochelari pentru vederea de aproape, ochelari bifocali sau ochelari progresivi) şi lentile de contact (monofocale sau multifocale)
- metode chirurgicale ce se adresează corneei, cristalinului şi sclerei.

• Metode conservatoare

Corecţia aeriană a presbiopiei

Corecţia cu lentile monofocale rămâne cheia de boltă a metodelor terapeutice. Se prescriu iniţial ochelari ce corectează vederea pentru aproape şi ulterior, când devin necesari, şi cei ce corectează vederea pentru distanţă.

Scanned with OKEN Scanner

Corecția cu lentile multifocale se poate realiza cu mai multe tipuri de lentile: lentile bifocale sau lentile multifocale (progresive). Pentru a prescrie lentilele bifocale avem nevoie de mai multe informații: refracție precisă, amplitudinea acomodativă, activitățile sociale sau ocupaționale pentru care pacientul necesită corecție optică (citit, utilizarea calculatorului, croitorie etc.). De multe ori lentilele bifocale nu pot satisface nevoile unui presbit vârstnic ce nu mai prezintă acomodație. Chiar dacă presbitul vede bine la distanță și la apropiere cu ochelarii bifocali, vederea intermediară nu este corectată. Lentilele bifocale prezintă o trecere bruscă între valorile dioptrice necesare corecției pentru apropiere și depărtare, putând să apară diplopia la nivelul liniilor de demarcație. Lentilele progresive elimină această problemă prin creșterea progresivă a puterii dioptrice din extremitatea superioară a lentilei (ce deservește distanța) spre extremitatea inferioară (adaptată vederii de aproape). Există și dezavantaje ale acestor lentile progresive. În primul rând, toate tipurile de lentile progresive prezintă un oarecare grad de distorsiune periferică [1]. Această aberație periferică este determinată de astigmatismul ce rezultă din secvențialitatea curbelor asferice, fenomenul fiind separator în momentul mișcării capului. Meridianul central ce unește centrul optic pentru vederea la aproape cu cel pentru vederea la distanță nu prezintă astigmatism de suprafață, oferind acuitatea vizuală maximă. Candidatul ideal pentru corecția cu lentile progresive este presbitul tânăr care nu a folosit lentile bifocale, pacientul ce nu necesită un câmp vizual larg și cel motivat.

Corecția presbiopiei cu lentile de contact

Corecția unilaterală (tehnica monovision) constă în corecția ochiului dominant pentru vederea la distanță cu lentile monofocale și corecția ochiului nondominant pentru vederea de aproape cu lentile de contact monofocale sau multifocale/bifocale.

Pentru corecția bilaterală se utilizează pentru ambii ochi lentile de contact multifocale sau bifocale.

- **Metode chirurgicale**

Scopul chirurgiei refractive este de a corecta ametropiile prin proceduri chirurgicale ce interesează cristalinul, corneea sau sclera. Dintre toate ametropiile, presbiopia aduce cele mai mari provocări și dificultăți în domeniul corecției chirurgicale.

Chirurgia cristalinului

a. Facoemulsificarea

Datorită apariției unei noi generații de cristaline asferice și a îmbunătățirii formulelor biometrice, chirurgia cataractei în scop refractiv a făcut posibilă independența post-operatorie a pacienților față de ochelarii de citit. Chirurgia bilaterală este întotdeauna recomandată în cazul acestor cristaline.

La ora actuală se pot utiliza următoarele tipuri de cristaline artificiale: cristalinele monofocale (tradiționale) și cristalinele multifocale și acomodative.

Cristalinele monofocale focalizează lumina într-un singur punct, deservind de obicei doar vederea la distanță, pentru vederea de aproape fiind necesară corecția optică aeriană. Ca și în cazul lentilelor de contact se poate aplica și tehnica monovision [13].

Înlăturarea neajunsurilor determinate de cristalinele monofocale s-a realizat prin apariția cristalinelor artificiale multifocale și acomodative. Primul cristalin artificial desemnat corecției presbiopiei a apărut în SUA în 1997. De atunci, tehnologii noi au redus fenomenele fotopice și au îmbunătățit calitatea vederii asigurată de aceste cristaline artificiale [14]. Noile modele de implanturi intraoculare au crescut rata de independență față de corecția optică aeriană post-operatorie la 80%.

Deși există diferențe între diverse modele de cristaline artificial desemnate pacienților presbiți, există de asemenea și multe concepte comune care sunt critice pentru succesul lor clinic. Evident, în primul rând este finalizarea cu succes și de înaltă calitate a operației de cataractă, cu crearea unui capsulorexis de dimensiuni corespunzătoare. Acest lucru nu servește doar pacientului, pentru a-i permite să atingă post-operator cea mai bună acuitate vizuală, ci și chirurgului, permițându-i plasarea controlată și fixarea corespunzătoare a implantului intraocular. Capsulorexisul corect calibrat este necesar atât pentru funcționarea corespunzătoare a anumitor tipuri de cristaline artificiale, cât și pentru calculul biometric exact al acestora. Selecția adecvată a pacienților și educarea acestora, reprezintă elemente esențiale ale protocolului preoperator în cazul utilizării acestor cristaline artificiale.

Există două categorii principale de cristaline cu proprietăți speciale:

- cristaline multifocale, care la rândul lor pot fi difractive și refractive
- cristaline acomodative, *single-optic* și *dual-optic*

Cristalinele artificiale multifocale focalizează lumina în mai multe puncte. Cristalinul artificial bifocal, un tip de cristalin multifocal, prezintă două

Scanned with OKEN Scanner

puncte de focus, unul pentru distanță și unul pentru apropiere. Conceptul original al cristalinului artificial bifocal se bazează pe principiul că pupila se micșorează în momentul acomodației (mioza asociată reflexului acomodativ), astfel încât partea centrală a implantului deservea vederea pentru aproape, iar cea periferică, vederea la distanță. În momentul iluminării puternice însă, pupila devine miotică, iar corecția pentru distanță nu este disponibilă, aflându-se la periferia părții optice. Acest mare dezavantaj a fost eliminat prin apariția unor modele noi ce prezintă două zone pentru corecția la distanță (zona centrală și zona periferică) și o zonă intermediară pentru corecția vederii de aproape. Mai mult decât atât, au apărut cristalinele artificiale asferice, ce prezintă multiple zone circulare, concentrice, ce asigură o variație continuă a puterii refractive (figura 3.15) [15].

Figura 3.15. Cristalin multifocal (*ReStore Alcon lens*).

La ora actuală, se folosesc la nivel mondial mai multe tipuri de cristaline multifocale: cristaline artificiale multifocale difractive, cristaline multifocale zonal refractive, cristaline multifocale trifocale difractive [16]. Ultimul tip enumerat, cristalinul artificial trifocal, combină două profiluri difractive într-un design optic unic, putând crea trei distanțe focale, îmbunătățind vederea intermediară fără a deteriora vederea de aproape sau la distanță [17].

Cristalinele artificiale multifocale *difractive* se bazează pe principiul Huygens-Fresnel (fiecare punct de pe un front de undă poate fi considerat ca punct de plecare a unei unde elementare, care se propagă cu aceeași viteză și lungime de undă ca și unda inițială; noul front de undă este creat prin însumarea tuturor acestor unde elementare), prezentând inele concentrice ce realizează două puncte principale de focalizare, puncte ce sunt independente de apertura pupilară [18]. Aceste cristaline oferă vizibilitate excelentă la lectura și vederea foarte bună la distanță. Vederea intermediară este bună, însă unii pacienți ce lucrează mai mult la calculator au simțit nevoia să se apropie de computer, să mărească scrisul sau să utilizeze o pereche de ochelari pentru vederea intermediară pentru a-și face munca mai confortabilă. În plus, o parte dintre pacienți acuză apariția halourilor în jurul surselor de lumină pe timp de noapte, fenomen inerent pentru cristalinele multifocale. S-a făcut un studiu comparativ între cristalinele multifocale asferice și nonasferice: vederea necorectată pentru distanță și vederea pentru aproape au fost similare între cele două cristaline artificiale, însă performanțele în cazul vederii intermediare au fost superioare pentru varianta asferică [19].

Cristalinele artificiale multifocale *refractive* oferă vizibilitate excelentă intermediară și pentru distanță. Vederea la apropiere este de regulă satisfăcătoare, însă nu poate fi suficientă pentru a vedea scrisurile cu fonturi foarte mici (cum ar fi prospectele medicale). În plus, pacienții ce citesc mult sau nu folosesc iluminare corespunzătoare, pot prezenta oboseală oculară. Se poate îmbunătăți confortul pacienților prin prescrierea unor ochelari pentru lucrul la aproape. Ca și în cazul cristalinelor artificiale multifocale difractive, apariția halourilor pe timp de noapte este inerentă.

Selecția pacienților ce sunt candidați ideali pentru aceste implanturi artificiale multifocale este extrem de dificilă. Pacientul trebuie să înțeleagă că orice cristalin artificial ar alege, rezultatul nu se va compara cu performanța cristalinului natural. De aceste cristaline artificiale pot beneficia majoritatea pacienților însă există anumite contraindicații: afecțiuni retiniene (degenerescență maculară legată de vârstă, membrane epiretiniene, gaură maculară, retinopatia diabetică semnificativă, distrofii sau degenerescențe retiniene, istoric de decolare de retină, obstrucții vasculare retiniene), glaucom avansat cu interesarea vederii centrale, cicatrici corneene, keratoconus, distrofii corneene, neuropatie optică [5].

Cristalinele *acomodative* au apărut în anii 1980 în urma studiilor inovatoare ale doctorului american Stuart Cumming. Acesta a creat prototipul primelor cristaline acomodative, aducând următoarele modificări cristalinelor multifocale: a redus diametrul părții optice, a mărit lungimea hapticelor crescând mobilitatea părții optice și a plasat un punct de articulație adiacent părții optice, ce traversează hapticele plate [20, 21]. Din acel moment, tehnologia a avansat cu pași repezi, ducând la apariția a numeroase tipuri de cristaline acomodative, grupate în două mari categorii: cu o singură parte optică (single-optic) (figura 3.16) sau cu două părți optice (dual-optic) (figura 3.17).

Scanned with OKEN Scanner

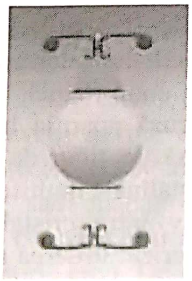

Figura 3.16. Cristalin acomodativ *single-optic* (*Crystalens Bauch and Lomb*).

Figura 3.17. Cristalin acomodativ *dual-optic* (*Synchrony Abbott Medical Optics*).

Un cristalin acomodativ este capabil să asigure vederea la distanțe variate prin mecanisme similare cristalinului natural. Acest cristalin artificial este mobil în interiorul ochiului prin acțiunea mușchilor ciliari, mimând capacitatea ochiului natural de a focaliza. Este utilizat în principal în cazul pacienților cu presbiopie și cataractă. Cristalinele acomodative single-optic profită de gradientul de presiune hidraulică dintre camera anterioară și posterioară în momentul contracției mușchilor ciliari (când presiunea vitreană crește în urma contracției mușchilor ciliari, cristalinul artificial acomodativ se deplasează anterior). Spre deosebire de cristalinele multifocale, cristalinele acomodative impun reguli mai stricte tehnicii chirurgicale: capsulorexisul trebuie să fie mai larg în diametru, iar plasarea implantului trebuie făcută strict pe capsula posterioară și în sac. De asemenea, midriaza medicamentoasă postoperatorie (aproximativ șapte zile) prelungește perioada de recuperare. Studii clinice recente demonstrează faptul că ameliorarea vederii de aproape se datorează deplasării implantului, fenomenelor de pseudo-acomodație și unui target refractiv postoperator ușor miopic (în implantările bilaterale).

b. Fotodisrupția cristaliniană

Se realizează cu LASER-ul femtosecond și se bazează pe conceptul că principala cauză a presbiopiei este reprezentată de scleroza cristaliniană. Ipoteza conform căreia puterea acomodativă se poate recăpăta prin diminuarea durității nucleului cristalinian cu ajutorul LASER-ului cu unde ultrascurte a fost emisă în urmă cu 13 ani [22]. Tehnica propusă constă în aplicarea pulsurilor LASER în interiorul cristalinului, facilitând alunecarea fibrelor cristaliniene, prin formarea unor planuri de clivaj, de-a lungul cărora fibrele cristaliniene pot glisa, lucru ce sporește elasticitatea cristaliniană (figura 3.18) [23]. Studiile efectuate *in vitro* și *in vivo* au demonstrat faptul că fotodistrugerea cristaliniană cu ajutorul LASER-ului cu unde ultrascurte este sigură și nu determină apariția cataractei. Efectul este variabil, depinzând de energia totală și de numărul de pulsuri aplicate. În absența cataractei modulația cristaliniană prin LASER ar putea deveni o nouă strategie în corecția presbiopiei fără a afecta acuitatea vizuală pentru distanță, fapt ce se întâmplă în cazul celorlalte modalități terapeutice chirurgicale [24].

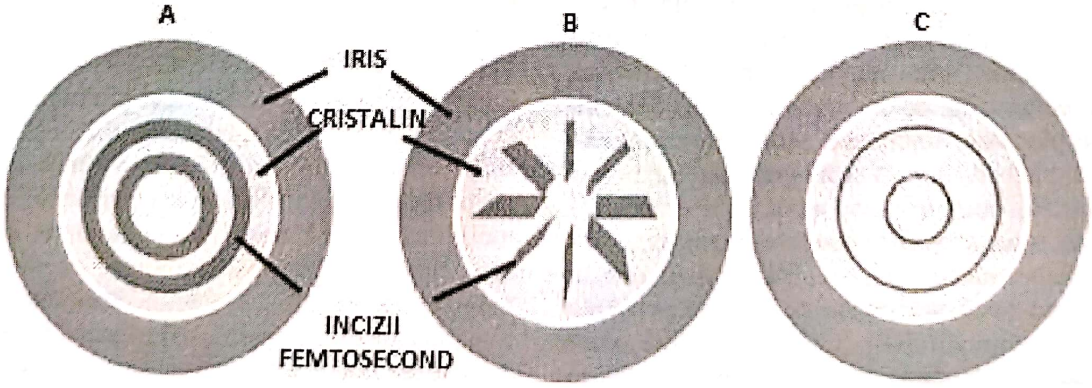

Figura 3.18. Reprezentarea schematică a inciziilor intracristaliniene posibile cu LASER-ul femtosecond: A. tip inelar, B. tip sagital sau în stea, C. tip cilindric.

Scanned with OKEN Scanner

Chirurgia corneei

Corneea reprezintă ţinta cea mai comună pentru chirurgia refractivă, fiind şi componenta cea mai accesibilă a sistemului optic. Avantajele chirurgiei refractive la nivel cornean faţă de cea la nivel lenticular sunt reprezentate de conservarea cristalinului natural şi înlăturarea riscurilor şi complicaţiilor aferente chirurgiei intraoculare [25].

a. LASIK pentru presbiopie sau „Presby LASIK"

În ultimii ani, LASIK a fost cea mai utilizată tehnică chirurgicală pentru corecţia miopiei, a hipermetropiei şi astigmatismului, însă s-a demonstrat a fi o abordare potrivită şi pentru corecţia presbiopiei. Tehnica LASIK a fost adaptată pentru corecţia presbiopiei, dezvoltându-se o tehnică nouă, multifocală, realizabilă în mai mulţi paşi. Multifocalitatea este obţinută la nivel corneean prin realizarea mai multor ablaţii independente la nivelul unor zone optice diferite.

LASIK pentru presbiopie prezintă două tipuri de abordări. Există LASIK pentru presbiopie cu abordare centrală (unde corneea centrală este adaptată pentru vederea la aproape, similar designului cristalinelor artificiale multifocale moderne) şi LASIK pentru presbiopie cu abordare periferică (unde curbura periferică a corneei este modificată în aşa fel încât suplineşte vederea de aproape). Avantajele tehnicii centrale sunt reprezentate de sinergismul cu mioza, ce apare în cadrul reflexului de acomodaţie şi de ablaţia tisulară minimă. Această tehnică produce rezultate imediate, predominanţa focalizării pentru apropiere sau pentru depărtare fiind dependentă de dimensiunea pupilară. Spre deosebire de tehnica centrală, tehnica LASIK pentru presbiopie cu abordare periferică presupune o ablaţie tisulară mai mare, în special în cazul presbiţilor miopi (din această cauză, presbiţii hipermetropi reprezintă principala indicaţie), iar pacienţii prezintă postoperator o perioadă de adaptare mai îndelungată. Tehnica periferică este de preferat atunci când vederea la distanţă este prioritară pentru pacient. Corneea centrală este considerată a fi o zonă excelentă pentru vederea la distanţă, deoarece este relativ lipsită de aberaţii, iar aberaţiile prezente la periferia corneei pot chiar fi benefice pentru vederea de aproape [25].

În general, de tehnica presby-LASIK poate beneficia orice pacient cu presbiopie a cărui cornee întruneşte criteriile necesare unei intervenţii LASER. Înainte de a sugera pacientului acest tip de tratament, chirurgul trebuie să se asigure că pacientul întruneşte proprietăţile corneene şi biomecanice necesare intervenţiei cu LASER excimer. Există însă câteva indicaţii specifice pentru acest tip de chirurgie:

- Presby-LASIK are cele mai bune rezultate în cazul presbiţilor tineri (40–55 de ani), al căror cristalin este transparent, nejustificând astfel chirurgia intraoculară. Aceşti pacienţi prezintă de regulă diametre pupilare ceva mai mari, determinând apariţia unor efecte adverse şi simptome nedorite în cazul implantării unui cristalin artificial multifocal. Dimpotrivă, corneea multifocală funcţionează mult mai bine în cazul pupilelor uşor midriatice.
- Când pacientul prezintă atât presbiopie cât şi astigmatism, presby-LASIK este indicat, deoarece corecţia astigmatismului se realizează mult mai precis cu LASER-ul excimer în comparaţie cu implantarea introculară a unui cristalin artificial toric.
- Este de asemenea indicat în cazul pacienţilor ce au deja un implant intraocular monofocal.

Contraindicaţiile pot fi relative sau absolute. Contraindicaţiile relative includ:

- Ametropiile extreme: miopie mare, hipermetropie mare, unele forme de astigmatism oblic.
- Corneea pacientului a suferit în antecedente intervenţii chirurgicale incizionale
- Pacienţi cu vârsta peste 65 de ani, ce prezintă un risc natural de a dezvolta cataractă. În cazul acestor pacienţi se preferă utilizarea implanturilor intraoculare multifocale sau acomodative.

Contraindicaţii absolute:

- Corneea pacientului nu poate fi supusă intervenţiei cu LASER excimer (cornee subţire, keratoconus)
- Alte afecţiuni oculare ca maculopatia, cataracta [26].

Tehnica LASIK monovision

Reprezintă tehnica LASER cea mai des folosită pentru corecţia presbiopiei în momentul de faţă. Acest fapt se datorează ratei crescute de succes, efectului de durată şi absenţei efectelor vizuale nedorite ca halourile pe timp de noapte sau sensibilitatea scăzută la contrast. Totuşi tehnica monovision nu poate corecta întreaga valoare a presbiopiei, având limita maximă de 1,5 dioptrii [27].

Rezultatele tratamentului LASER pentru presbiopie sunt bune. Majoritatea pacienţilor nu necesită

Scanned with OKEN Scanner

corecție aeriană pentru activitățile de zi cu zi, pentru lucrul de aproape însă, purtarea unei perechi de ochelari sporește confortul acestora. Ca și în cadrul celorlalte intervenții LASER, apar efectele adverse aferente: uscăciunea oculară (ce necesită tratament cu lacrimi artificiale), tulburări vizuale nocturne (halouri în jurul surselor de lumină), care însă diminuă odată cu trecerea timpului, pierderea stereopsisului.

Nu toți pacienții pot fi supuși acestor intervenții LASER. Contraindicațiile sunt reprezentate de cei cu cornee subțire, de cei ce au suferit intervenții chirurgicale oculare în antecedente sau de cei ce suferă de afecțiuni ce le influențează în mod negativ capacitatea de vindecare (exemplu, diabet zaharat).

b. Implantul intracorneean (Intracorneal Inlay)

Implanturile intracorneene sunt apanajul unor tehnici noi, experimentale, prin care corneea este remodelată fără a-i modifica grosimea. Intervenția chirurgicală presupune realizarea unui flap corneean prin intervenție LASIK sau a unui „buzunar" cu ajutorul LASER-ului femtosecond, lăcaș în care se introduce un disc fin, subțire, modificând astfel forma suprafeței corneene.

Inserția implanturilor intracorneene (figura 3.19) are avantajul de a nu modifica grosimea corneeană, făcând posibilă utilizarea lor în cazul pacienților ce prezintă grosimi corneene mult prea mici pentru a putea fi supuși unei intervenții LASIK. De asemenea, această tehnică de corectare a presbiopiei poate reprezenta o opțiune terapeutică pentru pacienții care au suferit deja o intervenție LASIK sau altă intervenție de chirurgie refractivă și care încep să prezinte tulburări ale vederii de aproape determinate de modificările oculare legate de vârstă.

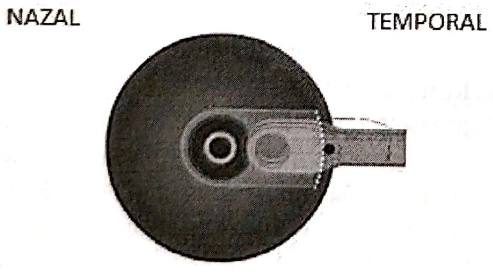

Figura 3.19. Plasarea implanturilor intracorneene.

Alt avantaj al implanturilor oculare este reprezentat de reversibilitatea intervenției, putându-se îndepărta dacă apar complicații locale sau dacă puterea lor refractivă trebuie ajustată.

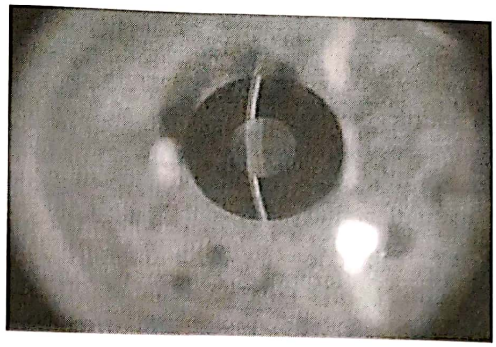

Figura 3.20. Implant intracornean.

Există mai multe tipuri de implanturi corneene utilizate în prezent. Mecanismul optic ce stă la baza utilizării lor este efectul de punct stenopeic. Grosimea lor este extrem de mică (aproximativ cinci μm, echivalentă cu dimensiunile celulelor endoteliale) reducând foarte mult proporția complicațiilor postoperatorii.

Făcând parte dintr-o tehnică experimentală, aceste implanturi se utilizează doar monocular, la ochiul nondominant, fără a avea impact asupra vederii la distanță, menținându-se astfel stereopsisul. Ca și dezavantaje putem menționa potențialul acestor implanturi de a reduce calitatea vederii, fapt ce a impus utilizarea lor monoculară la ochiul nondominant. S-a mai raportat de asemenea apariția pe termen lung a edemului corneean, cu încețoșarea vederii, însă doar în cazul prototipurilor inițiale. Ca și în cazul oricărei intervenții LASIK, complicația postoperatorie principală este reprezentată de ochiul uscat, simptomatologie eliminată în mare parte prin utilizarea LASER-ului femtosecond [28].

Celelalte metode terapeutice cu implicare corneană (LASIK monovision și LASIK pentru presbiopie) nu sunt reversibile și îmbunătățesc vederea la apropiere, dar având implicații și asupra vederii la distanță. Rezultatele studiilor asupra acestor implanturi corneene au arătat că media acuității vizuale necorectate la distanță a fost 1/2 sau mai bine în toate cazurile, iar vederea pentru lectură a fost 1/2 sau mai bine la aproximativ 95% dintre pacienți [29].

c. Procedee corneene intrastromale

Intracor (corecția intrastromală) reprezintă o tehnică noninvazivă pentru corecția intrastromală a presbiopiei la pacienții cu hipermetropie mică sau emetropie. Utilizează LASER-ul femtosecond care remodelează corneea prin realizarea a cinci inele concentrice la nivel stromal, inducând o

Scanned with OKEN Scanner

redistribuție a forțelor biomecanice prin tehnici noi de ablație, complet intrastromală, ce conduc la realizarea unor efecte refractive dorite (figura 3.21). Deoarece este pur intrastromală, tehnica nu implică nici o incizie a epiteliului, endoteliului sau a membranelor Bowman și Descemet, fiind o procedură sigură, cu vindecare excelentă și risc minim de infecție. Inelele intrastromale realizate în timpul procedurii Intracor scad raza de curbură a corneei în porțiunea centrală, pentru a permite vederea la apropiere, îmbunătățind și menținând totodată vederea la distanța pe care pacientul a avut-o înainte de operație (din acest motiv selecția pacienților este foarte importantă, cei mai buni candidați fiind cei cu hipermetropie mică sau emetropie, valoarea refractivă maximă a capacității de corecție fiind de +2,72 dioptrii sferice). Aplicarea sigură și precisă a LASER-ului femtosecond a fost demonstrată în numeroase studii, evaluarea efectelor intrastromale ale LASER-ului începând cu mai mult de 15 ani în urmă.

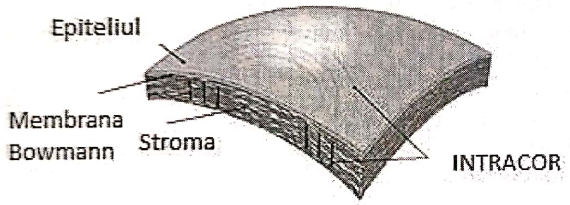

Figura 3.21. Inele concentrice stromale la nivel cornean.

Figura 3.22. Reprezentare schematică a intracor.

Pe lângă selecția riguroasă a pacienților este necesară și o evaluare preoperatorie minuțioasă, iar pacienții ce au suferit în antecedente intervenții chirurgicale intraoculare sau corneene sau dețin afecțiuni oculare nu trebuie supuși acestui tip de chirurgie refractivă. Se recomandă ca valoarea minimă a pahimetriei să fie de cel puțin 500 μm pentru a avea o distanță suficient de mare între membranele Descemet și Bowman (figura 3.22). Tot pe parcursul evaluării preoperatorii pacienții trebuie instruiți cu privire la tulburările vizuale nocturne ce apar în perioada imediat post-operatorie (datorită vizibilității inelelor) și de posibilitatea unei ușoare scăderi a vederii la distanță (datorită apariției shift-ului miopic de aproximativ –0,50 dioptrii).

Se recomandă astfel ca tratamentul să fie inițial monocular, la ochiul nondominant, urmând ca cel de-al doilea ochi să poată fi operat după aproximativ patru săptămâni (această intervenție chirurgicală se realizează doar în cazul în care pacientul își exprimă intenția explicit în acest sens și doar dacă după prima intervenție nu au apărut modificări ale vederii la distanță) [30, 31].

Chirurgia sclerei

Bazându-se pe teoria lui Schachar asupra patogeniei presbiopiei, tehnicile chirurgicale de expansiune sclerală au devenit ținta încercărilor de a corecta presbiopia chirurgical. Prima încercare de expansiune sclerală *în vivo* a fost realizată în 1980 și consta în simple incizii radiare la nivel scleral, similare inciziilor corneene din keratotomia radiară [30]. Scopul acestor intervenții chirurgicale este de a mări diametrul scleral în porțiunea ce acoperă mușchiul ciliar și de a crește astfel amplitudinea acomodației prin creșterea distanței între ecuatorul cristalinului și corpul ciliar (distanță ce scade progresiv odată cu instalarea presbiopiei). Abordarea sclerală se poate realiza prin sclerotomie radiară sau prin benzi pentru expansiune sclerală din PMMA inserate la nivel scleral. Ulterior, deoarece teoria lui Schachar a pierdut teren în fața teoriei lui von Helmholtz, bazată pe scleroza cristaliniană și s-a demonstrat faptul că abordarea sclerală nu poate reda capacitatea acomodativă a cristalinului pacientului cu presbiopie, aceste tehnici au fost în mare parte abandonate.

Problemele corecției chirurgicale ale presbiopiei nu sunt încă rezolvate. Important este însă că există o continuă preocupare pentru a găsi metoda cât mai bună de tratament a acesteia.

BIBLIOGRAFIE

1. Miller K.M., Atebara N.H., Fellenz M., Rosenthal P., Schechter R.J., West C. *et al.*, Clinical Refraction, Presbyopia. In: American Academy of Opthalmology, editor, Basic and Clinical Science Course 2004–2005, [CD-Rom], 2005.
2. Southall J.P.C., Mechanism of accommodation. In: Southall J.P.C. (editor), Helmholtz's Treatise on Physiological Optics, 1st edition, New York: Dover, 1962.

Scanned with OKEN Scanner

3. Katz M., Kruger P.B., The Human Eye as an Optical System. In: Duanes Clinical Ophthalmology, [CD-Rom], 2005.
4. Rosenfeld S., Blecher M.H., Bobrow J.C., Bradford C.A., Glasser D., Berestka J.S., Lens and cataract – Physiology. In: American Academy of Ophthalmology, editor, Basic and Clinical Science Course 2004–2005, [CD-Rom], 2005.
5. Mian S.I., Visual impairment in adults: Refractive disorders and presbyopia [online], 2011 [cited 2011 Aug 7], Available from: URL: http://www.mayoclinic.com/health/presbyopia.
6. Rosenfeld S., Blecher M.H., Bobrow J.C., Bradford C.A., Glasser D., Berestka J.S., Lens and cataract – Pathology. In: American Academy of Ophthalmology, editor, Basic and Clinical Science Course 2004–2005, [CD-Rom], 2005.
7. Sheppard A.L., Davies L.N., The Effect of Aging on In Vivo Human Ciliary Muscle Morphology and Contactility, Invest. Ophthalmol. Vis. Sci., 2011, 52(3): 1809–16.
8. Schafer W.D., Weale R.A., The influence of age and retinal illumination on the papillary near reflex, Vision Res., 1970, 10: 179–191.
9. Mays L.E., Gamlin P.D., Neuronal circuitry controlling the near response, Curr. Opin. Neurobiol., 1995, 5: 763–768.
10. Erichsen J.T., Hodos W., Evinger C., The pupillary light reflex, accommodation and convergence: Comparative considerations: Franzen O., Richter H., Stark L. (editors), Accommodation and Vergence Mechanisms in the Visual System. Basel, Switzerland: Birkhauser Verlag, 2000.
11. Glasser A., Restoration of accommodation: surgical options for correction of presbyopia, Clin. Exp. Optom., 2008, 91, 3: 279–295.
12. Toda I., Fujishima H., Tsubota K., Ocular fatigue is the major symptom of dry eye, Acta Ophthalmol., 1993, 71(3): 347–52.
13. Rabsliber T.M., Auffarth G.U., Premium IOL's: Clinical Indications and Pearls for Successful Application, J. Cataract Refract. Surg. Europe, 2010, 5(5): 32–6.
14. Toso A., Morselli S., What Premium IOL's should be Considered?, J. Cataract Refract. Surg. Europe, 2010, 5(5): 37–9.
15. Rosenfeld S., Blecher M.H., Bobrow J.C., Bradford C.A., Glasser D., Berestka J.S., Lens and cataract – Surgery for cataract. In: American Academy of Ophthalmology, editor, Basic and Clinical Science Course 2004–2005, [CD-Rom], 2005,
16. Gatinel D., Pagnoulle C., Hubrechts Y., Gobin L., The Latest Generation of Multifocal IOLs, J. Cataract Refract. Surg. Europe, Supplement to November/December, 2011, p. 3.
17. Gatinel D., Pagnoulle C., Hubrechts Y., Gobin L., Design and qualification of a diffractive trifocal optical profile for intraocular lenses, J. Cataract Refractive Surgery, 2011, 37: 2060–7.
18. Cillino S., Casuccio A., DiPace F., Morreale R., Pillitteri F., Cillino G. *et al.*, One-Year Outcomes with New Generation Multifocal Intraocular Lenses, Ophthalmology, 2008, 115(9): 1508–16.
19. Davison J.A., Kleinmann G., Greewald Y., Apple D.J., The Human Eye as an Optical System. In: Duanes Clinical Ophthalmology, [CD-Rom], 2011.
20. Straub L., Accommodating Lens Technologies Continue to Improve, J. Cataract Refract. Surg. Europe, 2010, 5(9): 46–7.
21. Cumming J.S., History and function of the Crystalens, J. Cataract Refract. Surg. Europe, 2004, 8(7): 38–40.
22. Myers R.I., Krueger R.R., Novel approaches to correction of presbyopia with laser modification of the crystalline lens, J. Refract. Surg., 1998, 14: 136–139.
23. Lubatschowski H., Schumacher S., Fromm M. *et al.*, Femtosecond lentotomy: generating gliding planes inside the crystalline lens to regain accommodation ability, J. Biophoton., 2010, 3: 265–68.
24. Mello G.H.R., Krueger R., Femtosecond Laser Photodisruption of the Crystalline Lens for Restoring Accommodation, Int. Ophthalmol. Clin., 2011, 51(2): 87–95.
25. O'hEineachain R., Presbyopic LASIK. Eurotimes ESCRS, 2011, 16(3): 8.
26. Tamayo G., The Down of Presby-LASIK, J. Cataract Refract. Surg., 2010, 5(7): 64–65.
27. Knorz M.C., Advances for refractive surgery for presbyopia reflect new choices, future possibilities, Ocular Surgery News, 2011, 22(2).
28. Tan D.T.H., Refractive Surgery [online]. 2009 [cited 2011 Sep 20]. Available form: URL: http://www.osnsupersite.com/view.aspx?rid=60392.
29. Yilmaz O., Alagöz N., Pekel G., Azman E., Aksoy E.F., Çakır H. *et al.*, Intracorneal inlay to correct presbyopia: Long-term results, J. Cataract Refract. Surg., 2011, 37(7): 1275–81.
30. Holzer M.P., Key Outcomes and Lessons With Intracor, J. Cataract Refract. Surg., 2010, 5(7): 60–1.
31. Holzer M.P., Mannsfeld A., Ehmer A., Auffarth G.U., Early Outcomes of INTRACOR Femtosecond Laser Treatment for Presbyopia, J. Refract Surg., 2009, 25(10): 855–61.
32. Kleinmann G., Kim H.J., Yee R.W., Scleral Expansion Procedure for the Correction of Presbyopia, Int. Ophthalmol. Clin., 2006, 46 (3).

Scanned with OKEN Scanner

Capitolul 4
CRISTALINUL

PATOLOGIA CHIRURGICALĂ A CRISTALINULUI. CLINICA

LILIANA VOINEA

CATARACTA ADULTULUI

INTRODUCERE

Cristalinul constituie un element refractiv vital al ochiului uman ale cărui principale funcții sunt menținerea transparenței pentru transmiterea luminii, refracția și asigurarea acomodației.

Există în prezent multiple cercetări active în domeniul fiziologiei și biochimiei cristalinului, însă nici un tratament medicamentos nu și-a dovedit pe deplin eficiența în stoparea sau încetinirea proceselor degenerative cristaliniene.

Structural, cristalinul uman este un sferoid asimetric care nu posedă vascularizație, inervație și țesut conjunctiv propriu. Din punct de vedere histologic conține trei componente majore: capsula (groasă la ecuator, unde dă inserție fibrelor zonulare și mai subțire posterior), epiteliu (în zona ecuatorială, celulele prezintă activitate mitotică, iar pe măsură ce se formează, se alungesc către interior, își pierd organitele celulare și se transformă în fibre cristaliniene) și substanța proprie lenticulară.

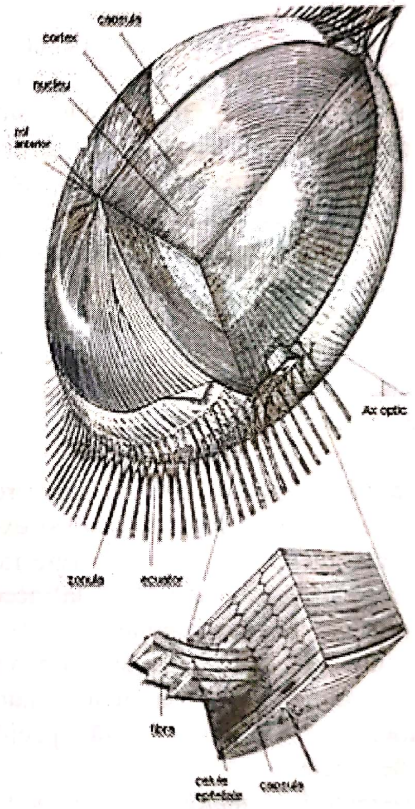

Figura 4.1. Structura unui cristalin normal uman.

DEFINIȚIE

Cataractele dobândite reprezintă un grup de afecțiuni primitive sau secundare unor etiologii variate, caracterizate de apariția opacităților la nivel cristalinian.

Principalele cauze ale cataractei la adult sunt redate în continuare [1, 2]:

- Vârsta (cataracta senilă)
- Factori traumatici (contuzii, leziuni perforante/penetrante oculare, radiații, agenți chimici, corpi străini intralenticulari, metaloză, electrocuție)
- Factori medicamentoși (corticosteroizi, fenotiazine, miotice, amiodaronă, statine, fenotiazine, antimitotice, antimalarice)

Scanned with OKEN Scanner

• Disfuncții endocrino-metabolice/tezaurismoze (diabet zaharat, galactozemie, hipocalcemie, boala Wilson, distrofie miotonică, boala Fabry, sindromul Alport)

• Factori nutriționali

• Afecțiuni oftalmologice cronice, degenerative (cataracta complicată): glaucomul, uveitele, retinita pigmentară, atrofia girată, miopia patologică, dezlipirea de retină, tumori, ischemia oculară)

• Afecțiuni dermatologice (dermatita atopică, ichtioza, sindromul Rothmund-Thompson, sindromul Werner, *Incontinentia pigmenti*, sindromul Cockayne)

• Afecțiuni ale sistemului nervos central (neurofibromatoza tip II, sindromul Zellweger, boala Norrie)

• Cataracta reziduală.

ETIOPATOLOGIE

Transparența cristalinului este dependentă de arhitectonica sa complexă, astfel funcția lui este condiționată de structura şi densitatea straturilor sau de aportul adecvat de substanțe nutritive. Prin urmare, cristalinul suferă modificări importante odată cu vârsta, modificările parametrilor radiației luminoase, activitatea enzimatică şi metabolică a organismului.

Mecanismele fiziopatologice implicate în dezvoltarea şi progresia cataractei nu au fost pe deplin elucidate până în prezent, însă au fost postulate diferite teorii care au la bază [3]:

• *Stresul oxidativ*

Radicalii liberi sunt generați în urma reacțiilor metabolice normale, dar pot fi produşi excesiv şi sub influența agenților externi (energie radiantă). Acumularea lor poate conduce la accelerarea proceselor degradative cristaliniene.

Un studiu recent susține această teorie, prin confirmarea rolului antioxidant şi anti-cataractogen al glutationului, care inactivează speciile înalt reactive de oxigen.

• *Agregarea proteinelor cristaliniene*

Odată cu procesul de îmbătrânire al cristalinului, proteinele cristaliniene suferă modificări şi se asociază în agregate proteice mari – *foci*, care modifică transparența lenticulară față de transmisia luminii; adeziunea lor este fie la nivelul citoplasmei (predominant în fibrele nucleare), fie aderă la membranele celulare (fibrele corticale şi subcapsulare posterioare). Prin fuzionarea a milioane de asemenea agregate proteice apar opacitățile cristaliene decelabile clinic la examenul biomicroscopic.

• *Modificări post-translaționale în structura proteinelor cristaliniene*

Odată cu îmbătrânirea, proteinele cristaliniene pot suferi mai multe tipuri de modificări care alterează transparența cristaliniană: glicozilare nonenzimatică, racemizare, agregare reversibilă sau ireversibilă prin formare de legături covalente.

• *Modificări metabolice*

Reducerea activității metabolice odată cu vârsta a fost evidențiată şi la nivelul nucleului şi cortexului cristalinian, chiar şi în absența cataractei, cu o susceptibilitate crescută la modificările induse de stresul oxidativ. Studii recente arată că o alimentație bogată în carotenoizi şi antioxidanți protejează cristalinul față de acțiunea nocivă a radicalilor liberi de oxigen, dar şi față de stresul osmotic indus de glucoză sau galactoză.

• *Scăderea concentrației totale de proteine din cristalin*

• *Creşterea proporției de proteine insolubile în apă*

SIMPTOMATOLOGIA CATARACTEI

• *Scăderea acuității vizuale* – obişnuit lent-progresivă, sesizată inițial de pacient; midriaza/condițiile de iluminare slabă pot îmbunătăți acuitatea vizuală a pacientului

• *Scăderea sensibilității la contrast* – pacientul devine incapabil să sesizeze modificări de nuanță sau iluminare

• Vedere neclară, încețoşată, halouri colorate în jurul surselor luminoase (*glare*) – mai importantă în cataractele subcapsulare posterioare

• *Miopizare* datorită creşterii indicelui de refracție a cristalinului cu ameliorarea paradoxală a vederii de aproape în cazul pacienților presbiopi (*second sight*) [4]

• *Modificarea vederii cromatice* prin absorbția razelor cu lungimi de undă scurte (spectrul albastru)

• *Diplopie monoculară, poliopie* – date de modificări în straturile interne nucleare care creează multiple suprafețe refractile în centrul lentilei, evidente la examenul oftalmoscopic

• *Alterarea câmpului vizual* funcție de densitatea, localizarea, morfologia opacităților cristaliniene.

EXAMENUL OBIECTIV

O evaluare riguroasă a pacientului, bazată pe *anamneza* amănunțită şi *istoric*, poate aduce detalii

Scanned with OKEN Scanner

importante despre complexitatea cazului şi abordarea terapeutică optimă, decide tratarea unor afecţiuni preexistente, evaluează riscul, poate indica tipul de anestezie sau poate orienta conduita (pre)operatorie (prezenţa unor factori de risc sistemici, anomalii musculo-scheletale, comorbidităţi oftalmologice).

Se va verifica obligatoriu *motilitatea oculară* (întreruperea fuziunii datorită unei cataracte cu instalarea unei tropii se poate însoţi de diplopie în perioada post-operatorie.

Examinarea *reflexelor pupilare* (directe/consensuale) constituie o etapă importantă, alături de măsurarea diametrului pupilar (prevenirea disfotopsiilor în post-operator), şi evaluarea midriazei medicamentoase în perioada preoperatorie[5].

Examenul ocular

Conjunctiva: se va cerceta integritatea acesteia (cicatrici, aspectul/poziţia filtrantelor după chirurgia antiglaucomatoasă, mobilitatea în raport cu ţesuturile supraiacente, prezenţa simblefaronului sau a scurtărilor fornix-urilor conjunctivale etc.).

Corneea: se vor depista eventualii factori de risc pentru chirurgia cataractei (grosimea corneei, transparenţa, prezenţa guttatelor, numărătoarea/ morfologia celulelor endoteliale, asocierea cu distrofii/ degenerescenţe corneene, antecedente de chirurgie refractivă/inflamaţii/episoade infecţioase recurente etc.); o atenţie deosebită se va acorda acestei etape în vederea înregistrării keratometriei şi calculului puterii implantului de cristalin personalizat pentru fiecare caz în parte.

Camera anterioară: profunzimea redusă în preoperator poate indica un unghi camerular îngust, nanoftalmus, cristalin voluminos sau deplasarea anterioară a complexului irido-lenticular prin procese expansive de segment posterior; gonioscopia precizează în aceste cazuri modificări angulare, prezenţa de sinechii periferice anterioare, existenţa neovascularizaţiei, integritatea zonulei etc.

Iris/Pupilă: se va evalua dimensiunea pupilei (mioză/midriază), reactivitatea la agenţi midriatici, prezenţa de material pseudoexfoliativ pe rebordul pupilar, existenţa zonelor de iridodonezis.

Cristalinul: examinarea se face atât în mioză cât şi în midriază cu precizarea poziţiei cristalinului, integritatea zonulară, localizarea opacităţilor cristaliniene, cuantificarea gradului de scleroză nucleară.

Examenul oftalmoscopic direct şi indirect precizează date de anatomie ale segmentului posterior (nerv optic, maculă, vase retiniene şi zona de retina periferică), oferă o predicţie asupra rezultatelor funcţionale după chirurgia cataractei (cazuri de glaucom avansat cu modificări certe papilo-perimetrice, maculopatie diabetică, edem macular clinic semnificativ, degenerescenţa maculară legată de vârstă, sechele de traumatisme ale segmentului posterior, dezlipire de retină etc.). Pentru cazurile cu lipsă completă a transparenţei cristaliniene, examenul de bază rămâne ecografia oculară în mod B.

EXPLORĂRI FUNCŢIONALE

Refracţia – sunt evaluaţi ambii ochi, evaluare necesară pentru stabilirea puterii implantului de cristalin, funcţie de ţinta refractivă aleasă (preferabil emetropia).

Biometria – pentru calculul puterii implantului şi măsurarea axului antero-posterior al ochiului (împreună cu ecografia în mod A).

Ecografia – aplicabilă în cazurile de opacităţi dense cristaliniene care fac imposibilă examinarea oftalmoscopică (mod B) [6].

Topografia corneană – obţine o cartografiere exactă a suprafeţei corneene; utilă în special la pacienţii cu antecedente de chirurgie refractivă, IOL toric sau în ghidajul inciziilor de relaxare (keratotomie astigmică) efectuate concomitent cu operaţia de cataractă.

Pahimetria – evaluează funcţia de pompă a endoteliului corneean cu repercusiuni asupra grosimii corneei; poate fi realizată prin metode optice sau ultrasonice.

*Microscopia specular*ă – determină numărul de celule endoteliale/unitate de suprafaţă (mm^2) cu impact asupra predicţiei ratei de pierdere a celulelor endoteliale după chirurgia cataractei (decompensare corneană).

Studii electrofiziologice (PEV, ERG) – utile în evaluarea funcţiei nervului optic şi a retinei în cataractele complete unde oftalmoscopia nu poate da informaţii asupra prognosticului post-operator.

Perimetrie computerizată – facultativ, pentru cataractele în evoluţie asociate cu boala glaucomatoasă; destul de imprecise datorită scăderii generalizate a sensibilităţii retiniene pe baza opacităţii progresive a mediilor.

CLASIFICAREA CATARACTELOR

Se face pe baza mai multor criterii: evolutiv, morfologic, etiologic [7].

Scanned with OKEN Scanner

CRITERIUL EVOLUTIV

- *Cataracta incipientă* (imatură) cu opacităţi cristaliniene dispersate, separate de spaţii optice transparente;
- *Cataracta matură* sau totală în care cristalinul este opacifiat în totalitate, acuitatea vizuală este redusă (percepţia mişcării mâinii sau percepţie luminoasă) (figura 4.2);
- *Cataracta intumescentă*: în evoluţia cataractei tumefierea fibrelor cristaliniene poate determina creşterea importantă a volumului antero-posterior şi transversal, cu blocaj pupilar şi jenarea circulaţiei umorii apoase din camera posterioară în camera anterioară, cu creşteri ale presiunii intraoculare (PIO) şi glaucom secundar (glaucom facomorfic) – acest stadiu nu este obligatoriu în evoluţia cataractelor dobândite [8, 9];
- *Cataracta hipermatură* în care apar pliuri ale capsulei anterioare cristaliniene datorită contracţiei fibrelor cristaliniene şi resorbţiei lor parţiale (figura 4.3);
- *Cataracta morgagniană* în care cortexul se lichefiază, iar nucleul pluteşte inferior în sacul capsular (figura 4.4).

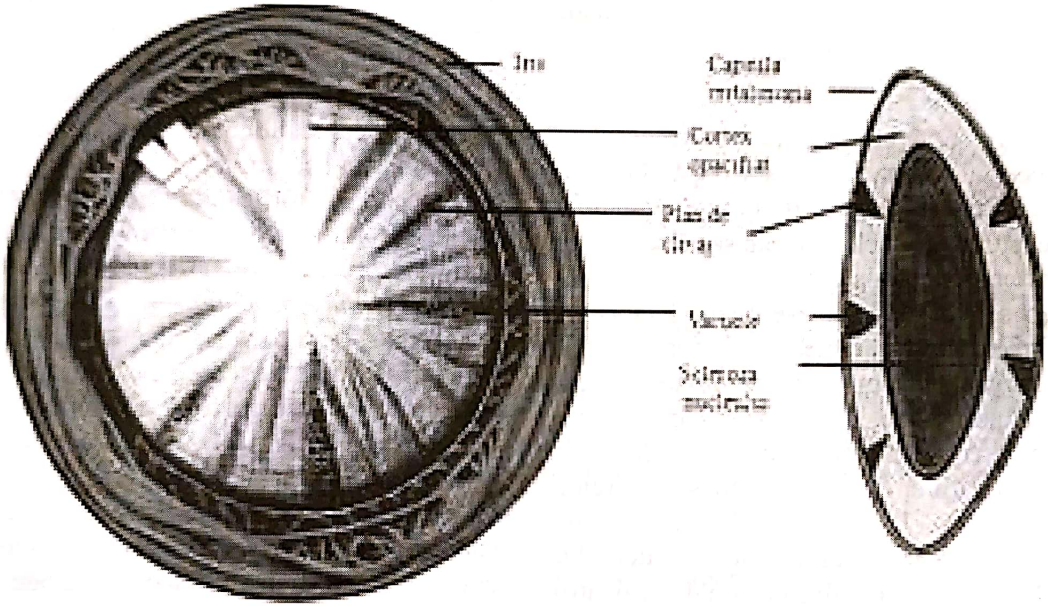

Figura 4.2. Cataractă corticală matură.

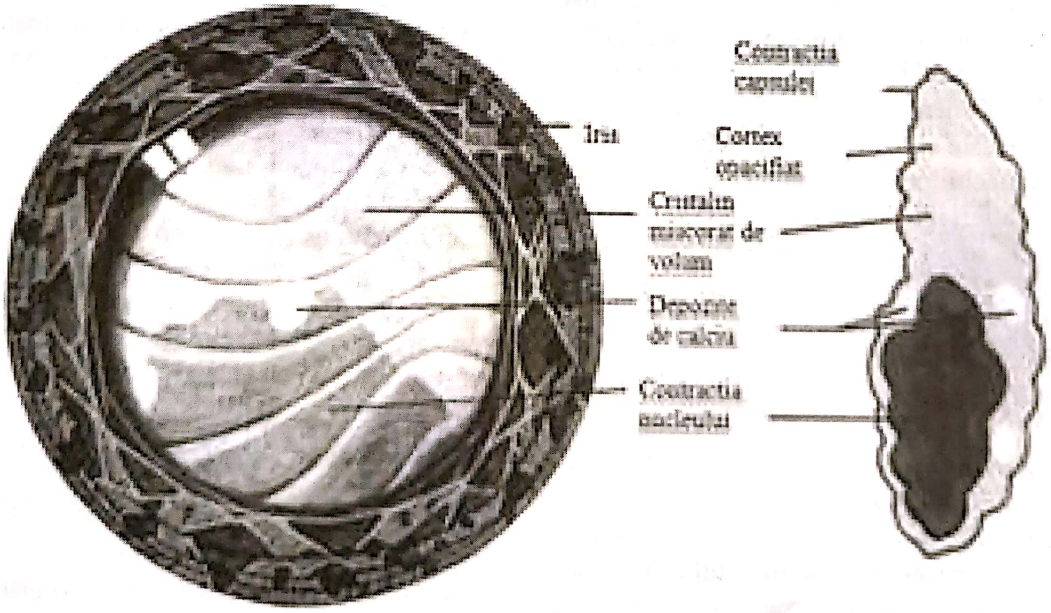

Figura 4.3. Cataracta hipermatura.

Scanned with OKEN Scanner

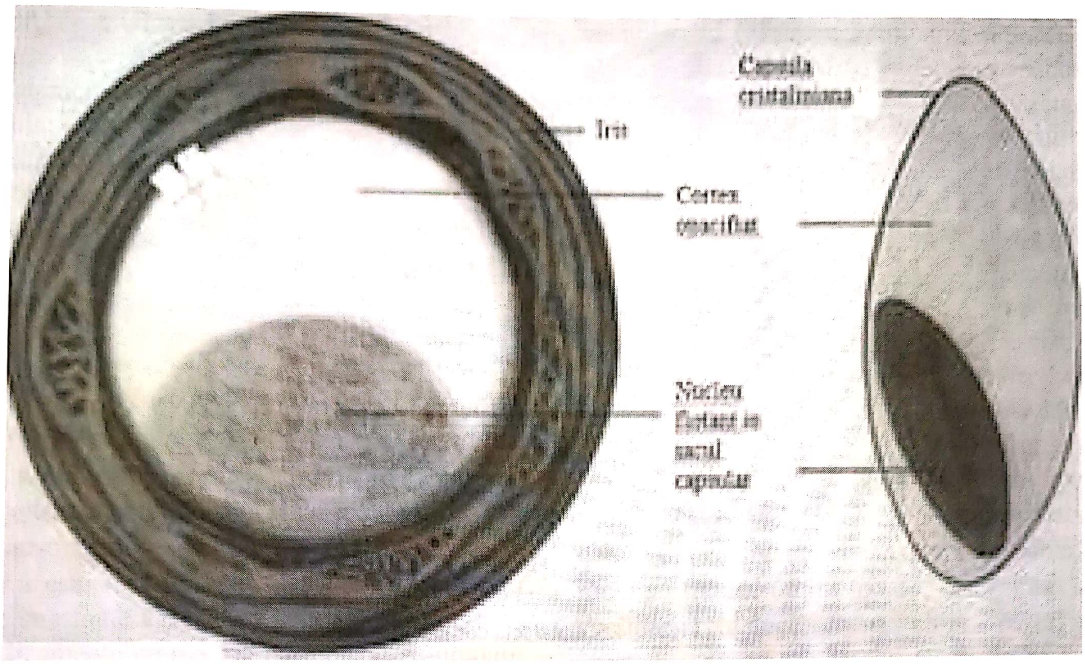

Figura 4.4. Cataracta morgagniană.

Complicațiile evolutive ale cataractei dobândite:

- glaucom facomorfic (în cataracta intumescentă)
- glaucom facolitic (cataracta hipermatură)
- uveita facoanafilactică (cataracta hipermatură)
- fragilitate zonulară cu luxații sau subluxații ale cristalinului la traumatisme minime sau chiar spontan
- strabism divergent – în formele vechi, neglijate, prin deprivarea retinei de stimulii luminoşi, cu instalarea unei ambliopii funcționale.

CRITERIUL MORFOLOGIC

Este valabil doar pentru cataracta legată de vârstă.

1. *Cataracta subcapsulară* este anterioară şi posterioară.

a) *Cataracta subcapsulară anterioară* apare direct sub capsula cristaliniană şi este asociată cu metaplazie fibroasă a epiteliului cristalinian. Subiectiv apare scăderea acuității vizuale de intensitate mai mică față de celelalte tipuri de cataractă, halouri luminoase, diplopie monoculară.

b) *Cataracta subcapsulară posterioară* apare în fața capsulei posterioare şi apare sub formă de vacuole, aspect granular sau aspect de placard. Subiectiv: acuitatea vizuală este mult mai slabă față de cea din cataracta subcapsulară anterioară datorită localizării în punctul nodal al ochiului, scăderea acuității vizuale fiind mai profundă în condiții de mioză şi mai afectată este vederea de aproape față de cea la distanță. Evoluția sa este lentă [10].

2. *Cataracta corticală* poate implica cortexul anterior, posterior sau ecuatorial, apare ca mici vacuole şi dehiscențe în fibrele cristaliniene datorită hidratării cortexului cristalinian (figura 4.5). Subiectiv apare scăderea acuității vizuale, fotofobie la lumină difuză, miodezopsii, diplopie monoculară. Obiectiv la examenul biomicroscopic opacifierile se prezintă sub forma unor opacități cuneiforme sau radiale mai ales în cadranul inferonazal, apar în retroiluminare ca nişte opacități negre pe fond roşu sau albe în iluminare laterală.

3. *Cataracta nucleară* (figura 4.6) apare datorită intensificării procesului normal de îmbătrânire a nucleului cristalinian, fiind frecvent asociată cu miopia prin creşterea indexului refractiv şi a aberațiilor de sfericitate. Subiectiv mai apar pe lângă scăderea acuității vizuale şi miopie cristaliniană sau diplopie monoculară. Obiectiv la examenul biomicroscopic se constată în formele incipiente apariția unui halou galben datorită depunerii de urocrom, apoi pe măsură ce avansează (evoluția sa este lentă în opt–zece ani) nucleul apare brun, cu duritate crescută, important pentru conduita chirurgicală.

Alte tipuri – apar în principal în cataractele secundare (complicate, patologice etc.)

Scanned with OKEN Scanner

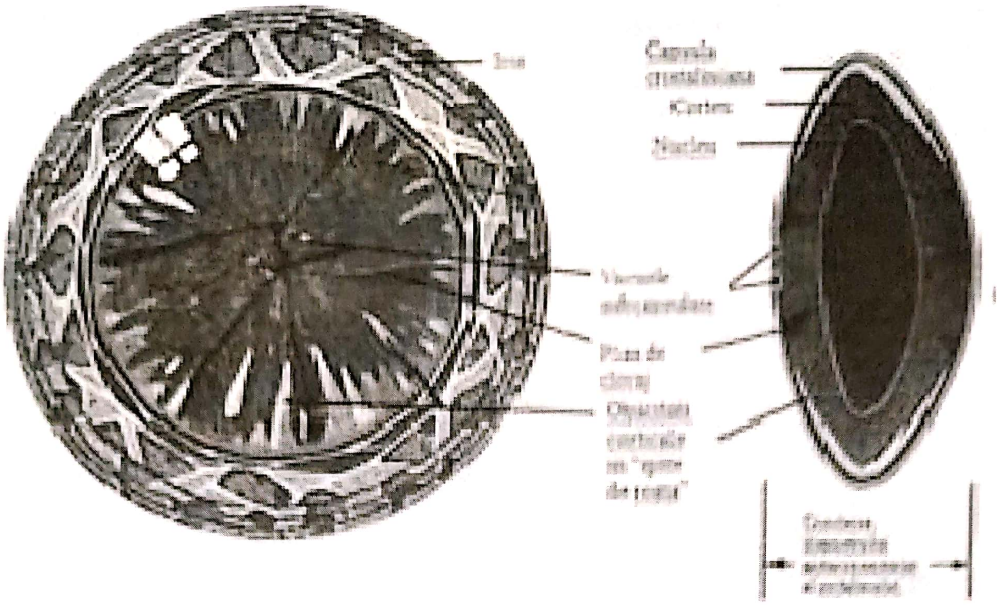

Figura 4.5. Cataracta corticală.

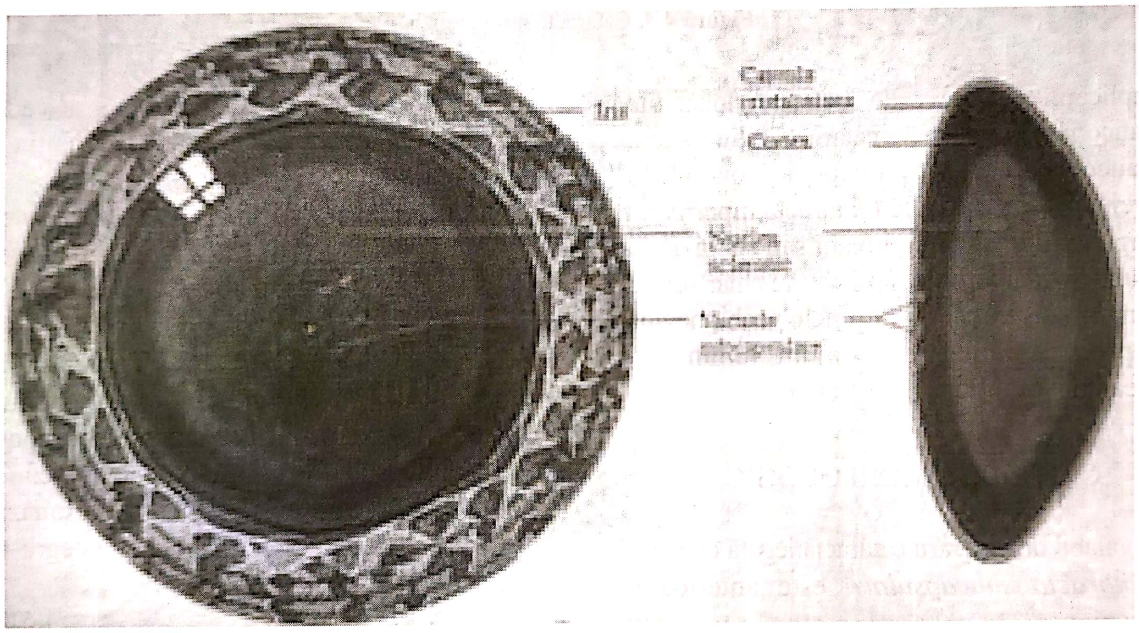

Figura 4.6. Cataracta nucleară.

Figura 4.7. Cataracta secundară (perle Elschnig).

Scanned with OKEN Scanner

CRITERIUL CLINICO-ETIOLOGIC

1. Cataracta legată de vârstă
2. Cataracta secundară
3. Cataracta reziduală.

1. *Cataracta legată de vârstă* este cea mai frecventă formă etiologică, se estimează că aproximativ 41,8% din cazurile de orbire în lume sunt datorate cataractei (Organizaţia Mondială a Sănătăţii, 1995). Această formă de opacifiere cristaliniană se poate produce la nivel cortical, nuclear sau subcapsular datorită influenţei în anumite zone a diverşilor factori cataractogeni. Astfel, zona pupilară este mai predispusă la radiaţii ultraviolete şi la diversele substanţe ce pot exista într-un anumit moment în umoarea apoasă. Ecuatorul este mai predispus la concentraţii mai mari de substanţe ce circulă prin sânge (glucoza) sau medicamente ce trec de bariera sânge-umoare apoasă. Capsula posterioară este mai expusă la nivele mai crescute de substanţe toxice ce apar în degenerescenţe retiniene sau în timpul chirurgiei retiniene.

Mai mulţi factori de risc au fost asociaţi cu risc crescut de apariţie a cataractei senile şi anume:

- sexul feminin;
- predispoziţia genetică;
- fumatul şi consumul cronic de alcool;
- medicaţia cortizonică;
- expunerea crescută la ultraviolete solare;
- rasa neagră;
- alimentaţia deficitară în proteine, aminoacizi esenţiali, vitamine şi antioxidanţi;
- diabetul zaharat;
- miopia;
- episoadele de deshidratare severă (afecţiuni gastrointestinale cu diaree).

Factori consideraţi cu rol protectiv sunt suplimentele de multivitamine cu rol antioxidant (vitaminele C, E, betacaroten) şi posibil aspirina.

2. *Cataracta secundară* apare mai devreme, înainte de 60 ani, ca urmare a unor medicaţii sistemice, tulburări endocrino-metabolice, afecţiuni dermatologice sau ale sistemului nervos central, traumatisme etc.

A. *Cataracte medicamentoase* (derivaţi cortizonici, fenotiazinici, miotice, amiodarona etc.)

- *Corticosteroizii* administraţi local şi general determină apariţia iniţial a cataractei subcapsulare posterioare cu opacităţi alb-gălbui separate de vacuole fine dând aspectul de „miez de pâine", ulterior se dezvoltă componenta subcapsulară anterioară. Doza ce determină cataracta nu s-a stabilit, se cunoaşte faptul că zece mg/zi pe o perioadă de 4 ani nu determină apariţia cataractei. În momentul apariţiei cataractei cortizonice, o recomandare unanim acceptată este reducerea dozei de corticosteroid până la valoarea minimă sub care boala este controlată, consecinţa fiind stoparea progresiei/regresia opacităţilor cristaliniene. Totuşi există cazuri în care în ciuda reducerii sau chiar a întreruperii steroizilor cataracta continuă să evolueze necesitând intervenţie chirurgicală.
- *Anticolinesterazicele* şi *mioticele* utilizate în tratamentul glaucomului cu unghi deschis pot determina cataractă subcapsulară anterioară. Întreruperea tratamentului poate determina stoparea evoluţiei cataractei sau chiar reversibilitatea acesteia.
- *Fenotiazinele* (clorpromazina) determină depunerea unor fine granule stelate, galben-maronii la nivelul capsulei anterioare dar şi la nivelul endoteliului corneean şi stromei corneene. Depunerile devin ulterior opacităţi stelate care în final determină cataractă polară anterioară. În doze mari peste 2400 mg/zi poate provoca retinotoxicitate. Toate modificările sunt ireversibile.
- *Antimitoticele* (busulfanul) – folosite în leucemia mieloidă cronică poate determina rar opacităţi cristaliniene.
- *Amiodarona* folosită în tratamentul aritmiilor determină opacităţi subcapsulare anterioare în 50% din cazurile care primesc doze moderate spre mari. Datorită amiodaronei mai apare corneea verticillata.
- *Aurul* utilizat în tratamentul artritei reumatoide determină în 50% din cazurile care primesc tratament mai mult de trei ani depozite subcapsulare anterioare.
- *Allopurinolul* utilizat în tratamentul hiperuricemiei şi gutei cronice poate determina formarea cataractei mai devreme la pacienţii în vârstă, la doze de peste 400 g/zi, doză cumulată sau administrată peste 3 ani.
- *Antimalaricele* (clorochina) poate determina o cataractă subcapsulară posterioară „în fulgi de zăpadă" [11].

B. *Cataracta traumatică* apare cel mai frecvent unilateral la indivizi tineri, ca urmare a unor injurii mecanice sau sub influenţa unor factori fizici

Scanned with OKEN Scanner

(radiații, șocuri electrice, substanțe chimice) sau osmotici (diabetul zaharat)

• *Traumatism penetrant* până la nivelul cristalinului – fibrele cristalinului vin în contact cu umoarea apoasă, se hidratează și se opacifiază. Evoluția se face spre opacifierea totală a cristalinului cu revărsarea maselor cristaliniene în camera anterioară. În cazul corpilor străini oxidabili (fier, determinând cataracta siderotică) opacifierea are ca punct de pornire depunerea sărurilor de fier la nivelul epiteliului cristalinian ce apar la examenul biomicroscopic sub formă de puncte gălbui-roșcate. Pentru cei neferoși (cupru, determinând cataracta calcozică) opacifierea este discoidă de culoare verde-albăstruie sub capsula anterioară prin depunerea sărurilor de cupru.

• *Traumatism nepenetrant* (cataractă contuzivă) provoacă imprimarea pigmentului irian pe capsula anterioară (inel Vossius) și prezența unei cataracte „în rozetă". Opacitățile apar după un interval liber de săptămâni sau luni de la contuzia globului ocular, evoluția lor fiind spre opacifiere totală sau mai rar spre rezorbție. Subluxația sau luxația cristaliniană dată de expansiunea rapidă a fibrelor zonulare în regiunea ecuatoriala poate complica deopotrivă traumatismul contuziv al segmentului anterior [12].

• *Electrocuția* determină cataractă uni- sau bilaterală, gradul de opacifiere al cristalinului fiind proporțional cu intensitatea curentului electric. Obiectiv opacitățile se formează prin coagularea proteinelor cristaliniene, au dispoziție arciformă, dispuse concentric subcapsular anterior. Evoluția este către opacifierea totală a cristalinului

• *Radiația ionizantă* – cristalinul este extrem de sensibil la energia ionizantă, dar pot să treacă mai mulți ani de la expunere până la formarea cataractei; efectul este dependent de doză; primele semne clinice apar la nivelul capsulei posterioare (aspect punctiform cu tendință la coalescență), iar la nivelul capsulei anterioare opacitățile au aspect penat, radiar până la nivelul ecuatorului. Evoluția este către opacifierea totală a cristalinului.

• *Radiația infraroșie* – apare rar, caracteristic în industria prelucrării sticlei și turnătorii prin exfolierea lamelară a capsulei anterioare, spre deosebire de pseudoexfoliere care reprezintă depunere de material amorf pe capsula anterioară.

• *Radiațiile ultraviolete* – studii experimentale demonstrează efectul cataractogen al ultravioletelor B pentru lungimi de undă cuprinse între 290–320 nm. Expunerea prelungită la soare fără protecție crește riscul de cataractă corticală și subcapsulară posterioară.

• *Substanțe chimice* de tip alcalin, ajunse în contact cu ochiul determină leziuni corneene, conjunctivale în principal, dar în cantități crescute pătrund în interiorul ochiului, modifică pH-ul cu opacifierea cristalinului în timp; acizii determină rar leziuni datorită penetranței slabe prin țesuturi.

C. *Cataracte metabolice*

Cataracta din *diabetul zaharat* clasic este rară și este cauzată de hiperglicemie care determină nivele crescute de glucoză în umoarea apoasă determinând difuzia acesteia în cristalin, aici fiind metabolizată de aldozo-reductază în sorbitol care se acumulează în cristalin provocându-i hiper-hidratarea osmotică. Aceasta determină modificări ale refracției prin schimbarea indicelui refractiv al cristalinului o dată cu nivelul plasmatic al glicemiei (hiperglicemia determină miopie). Opacitățile apar inițial ca niște vacuole subcapsulare care ulterior se transformă devenind mature. Cataracta diabetică tipică la pacientul tânăr este cu opacități corticale tipice în „fulgi de zăpadă", bilaterale care pot evolua în câteva zile în cataractă matură sau poate remite spontan.

Cataracta legată de vârstă la pacientul diabetic apare mai devreme (opacități nucleare) și progresează mai rapid decât în populația generală.

Boala Fabry (galactozemie) este o boală cu transmitere X-linkată ce presupune deficiența α-galactozidazei. Cataracta „în spiță de roată" este parte dintr-un cortegiu de manifestări ce include febră, dureri paroxistice la nivelul degetelor, hipertensiune, afectare renală și prurit caracteristic. Este datorată acumulării de glicolipide anormale în membrana celulară.

Sindromul Lowe (oculocerebrorenal) este o afecțiune severă X-linkată ce se manifestă cu retard mental, acidoză tubulară renală și aminoacidurie. Afectarea oculară implică cataractă congenitală, glaucom congenital și depuneri de cheloid corneene. Femeile purtătoare prezintă opacități punctiforme în cortexul cristalinian.

Sindromul Alport poate fi transmis recesiv, dominant și X-linkat (cel mai frecvent) determinând nefropatie hemoragică și surditate neurosenzorială asociată cu cataractă polară anterioară și corticală.

Cataracta din *distrofia miotonică* (boala Steinert): Distrofia miotonică este o afecțiune genetică cu transmitere autozomal dominantă caracterizată

Scanned with OKEN Scanner

printr-o miotonie cu atrofia unor grupe musculare, poikilodermie şi cataractă. Cataracta apare în 90% din cazuri în decada a III-a ca opacităţi fine corticale iridescente (cristale roşii şi verzi) a căror evoluţie este spre cataractă stelată subcapsulară posterioară până în decada a V-a. Asociată cataractei apare ptoza palpebrală şi în cazuri rare oftalmoplegie extranucleară, disocierea reflexului pupilar la aproape, retinopatie pigmentară şi scăderea presiunii intraoculare.

Cataracta din *dermatita atopică* apare în 10% din cazuri în decada II–IV cu opacităţi bilaterale cu tendinţă la maturare rapidă. Opacităţile pot fi sub forma unor placarde dense subcapsulare anterioare „în scut" sau „în stea" care duc la încreţirea capsulei anterioare sau opacităţi subcapsulare posterioare. Alte asocieri oftalmologice ce apar în dermatita atopică includ: madaroză, keratoconjunctivită cronică şi keratoconus [14].

Ichtioza este o afecţiune transmisă autozomal recesiv caracterizată prin unghii hipertrofice, glande sudoripare atrofice, cataractă cuneiformă şi opacităţi nucleare.

Sindromul Rothmund-Thompson este transmis autozomal recesiv caracterizat prin poikilodermie, hipogonadism, nas în şa şi cataractă ce apare în decadele II–IV.

Sindromul Werner este o sclerodermie teleangiectatică transmisă autozomal recesiv manifestată cu hipogonadism, senilitate prematură, diabet şi cataractă precoce (până în 30 ani).

Incontinentia pigmenti este transmisa X-linkat şi este afectată pielea, sistemul nervos central, muşchii şi scheletul. Manifestările oculare includ cataractă, uveită, corioretinită, pseudogliom şi atrofie optică.

Sindromul Cockayne se manifestă prin nanism, surditate şi afectare oculară cu cataractă, degenerări pigmentare retiniene şi atrofie optică.

Cataracta din *neurofibromatoza de tip II* apare sub forma unor opacităţi subcapsulare posterioare sau corticale posterioare. Boala asociază neurinoame bilaterale de acustic, neurofibroame, meningioame, glioame sau schwannoame, iar din punct de vedere oftalmologic, mai rar, se asociază cu oftalmoplegie, hamartoame ale epiteliului pigmentar retinian şi membrane epiretiniene.

• *Cataracta complicată* se dezvoltă ca urmare a unei alte afecţiuni oculare

Cea mai frecventă cauză este reprezentată de *uveita anterioară cronică*, iniţial sub forma unei opacităţi posterioare. Prin progresia uveitei, opacităţile se extind anterior şi pot progresa mai rapid dacă apar şi sinechii iriene posterioare [13].

• *Închiderea acută a unghiului camerular* poate determina opacităţi patognomonice mici, gri-albicioase subcapsulare anterioare în zona pupilară (glaucomflecken) reprezentând infarcte focale ale epiteliului cristalinian.

• *Tumorile de corp ciliar* pot fi asociate cu cataractă corticală sau lamelară în zona afectată.

• *Dezlipirea de retină* şi chirurgia dezlipirii de retină determină cataractă subcapsulară posterioară, mai ales după endotamponament intern cu ulei de silicon sau gaz. Teoretic orice intervenţie chirurgicală intraoculară are potenţial cataractogen.

• *Ischemia* polului anterior poate determina cataractă nucleară sau subcapsulară care progresează rapid. Ischemia din boala Takayasu (arterita fără puls), trombangeita obliterantă (boala Buerger) produc cataractă subcapsulară posterioară.

• Cataracta asociată cu boli degenerative oculare (*miopia degenerativă*, sindromul endotelial iridocorneean, *boli ereditare retiniene* – retinopatia pigmentară, amauroza congenitală Leber, atrofia girată, sindrom Stickler) se formează în principal la nivelul capsulei posterioare, dar evoluţia este către opacifiere completă.

3. *Cataracta reziduală* reprezintă opacifierea capsulei posterioare a cristalinului. După îndepărtarea chirurgicală a nucleului şi a cortexului opacifiat, celulele epiteliale de la nivelul capsulei anterioare restante proliferează şi migrează posterior constituind perlele lui Elschnig;

Tratamentul constă în capsulotomie posterioară cu ajutorul LASER-ului Nd-Yag.

BIBLIOGRAFIE

1. Dumitrache Marieta (editor), Tratat de Oftalmologie, Bucureşti, Editura Universitară Carol Davila, 2004.
2. Cernea P. (editor), Tratat de Oftalmologie, Bucureşti, Editura Medicală, 2002.
3. Kanski J., Clinical Ophthalmology, Butterworth Heinemann Elsevier, 2007.
4. Yanoff M., S. Ducker, Ophthalmology, 3rd Edition, Boston, Ed. Mosby, 2009.
5. Agarwal Amar (editor), Handbook of Ophthalmology, Slack Incorporated, 2005.
6. Denniston Alastair K.O., Murray Phil, Oxford Handbook of Ophthalmology, University Press, 2006.
7. Wilson P.M. (editor), Practical Ophthalmology: a manual for beginning residents, Four'th Edition, American Academy of Ophthalmology, 1998.

Scanned with OKEN Scanner

CALCULUL PUTERII IMPLANTULUI DE CRISTALIN ARTIFICIAL

ALINA CANTEMIR, DORIN CHISELIȚĂ

Calcularea puterii implantului de cristalin (IOL) este un pas esențial pentru obținerea unui rezultat refractiv optim, un deziderat major în chirurgia modernă a cataractei.

Pentru obținerea refracției post-operatorii dorite „target" este necesară măsurarea precisă a lungimii axului antero-posterior al ochiului (*axial length* – AL), profunzimii camerei anterioare (*anterior chamber depth* – ACD) și a keratometriei (K1 și K2). Alegerea formulei potrivite pentru calculul puterii IOL, utilizarea constantelor adaptate A – care depind de tipul IOL și de localizarea acestuia – sunt de asemenea esențiale [1–3].

BIOMETRIA ULTRASONICĂ

Biometria ultrasonică în modul A, a fost considerată „gold standard" o lungă perioadă de timp. Un cristal înglobat în sonda aparatului emite un semnal sonor de frecvență înaltă (ultrasunet) care penetrează ochiul. Când ultrasunetul întâlnește structuri de densități diferite, o fracțiune din acest semnal este reflectată și captată: diferențe mari de densitate determină un ecou mai mare. În practica clinică sunt utilizate două variante ale biometriei ultrasonice: prin contact și prin imersie.

BIOMETRIA ULTRASONICĂ PRIN CONTACT (APLANAȚIE)

Utilizează o sondă care este plasată în contact direct cu ochiul, pe cornee, iar software-ul aparatului redă o ecogramă specifică. La un ochi fac această ecogramă are șase vârfuri „spikes" reprezentând interfețele dintre structurile ochiului.

Lungimea axială (AL) reprezintă suma dintre profunzimea camerei anterioare, grosimea cristalinului și profunzimea cavității vitreene. Înălțimea fiecărui vârf al ecogramei depinde de doi factori: diferența dintre densitățile diferitelor interfețe acustice (cu cât e mai mare, cu atât înălțimea spike-ului e mai mare) și unghiul dintre ultrasunet și interfața acustică. Este important ca ultrasunetul să cadă perpendicular pe retină la nivelul foveei, deoarece zona parafoveală este cu aproximativ 0,1 mm mai groasă decât foveea, ducând la un ax măsurat mai scurt.

Deoarece biometria prin aplanație necesită contact direct cu corneea, compresia va determina o valoare falsă mai mică a axului antero-posterior.

S-a observat că în cursul biometriei prin contact compresia corneei variază între 0,14 și 0,33 mm [4, 5]. La valori medii ale AL o compresie de 0,1 mm va determina o refracție reziduală post-operatorie de aproximativ – 0,25 D. Metoda are dezavantajul transmiterii infecțiilor și este dependentă de operator.

BIOMETRIA ULTRASONICĂ PRIN IMERSIE

Reprezintă metoda preferată de scanare în modul A deoarece elimină posibilitatea compresiunii globului ocular. Pacientul este plasat în poziție culcată; pe ochi se aplică un dispozitiv de plastic (*shell*) la care se atașează sonda. Acest dispozitiv este umplut cu fluid care acționează ca o interfață între sondă și ochi. Pe ecogramă va apărea un spike adițional dat de interfața sondă/lichid.

Deoarece viteza ultrasunetelor variază în medii diferite, tehnicianul trebuie să ia în calcul situații speciale cum ar fi: afakia, prezența unui cristalin artificial sau a uleiului de silicon în cavitatea vitreană și să aplice o ecuație de conversie a velocității. În cazul pacienților cu pseudofakie este necesar a se lua în calcul materialul din care este fabricat cristalinul artificial (PMMA, acrilic, silicon etc.)

O atenție deosebită trebuie acordată biometriei la ochii cu miopii axiale înalte datorită prezenței stafiloamelor posterioare, deoarece porțiunea cea mai posterioară a globului ocular (axul antero-

Scanned with OKEN Scanner

posterior anatomic) ar putea să nu corespundă cu centrul maculei (axul antero-posterior refractiv) [6].

BIOMETRIA OPTICĂ

Biometria optică a devenit tot mai populară datorită rapidității și a ușurinței utilizării acestei metode non-contact.

Interferometria în coerență joasă (*Partial Coherence Interferometry* – PCI) utilizată de IOL Master (*Carl Zeiss Meditec*) măsoară lungimea axului antero-posterior, profunzimea camerei anterioare precum și raza de curbură a corneei (în șase puncte de referință) cu o zonă optică de aproximativ 2,3 mm [7, 8].

Aparatul Lenstar 900 (*Haag Streit*), care folosește reflectometria optică în coerență joasă (*Low Coherence Optical Reflectometry*), măsoară lungimea axială, grosimea centrală a corneei, grosimea cristalinului precum și grosimea retinei. Valorile keratometrice sunt evaluate analizând raza de curbură a corneei în 32 de puncte de referință pe două zone optice de 2,30 și 1,65 mm [9].

Avantajele biometrelor optice sunt următoarele:

– sunt tehnici de noncontact ce evită compresiunea corneană și riscul contaminării

– deoarece utilizează o lumină cu o lungime de undă mult mai redusă față de ultrasunet, lungimea axială poate fi măsurată cu precizie mai mare

– permit măsurători mai corecte în prezența stafiloamelor posterioare datorită faptului că pacientul fixează lumina și măsurarea axului este făcută până în centrul maculei

– aparatele pot măsura ochii faci, pseudofaci, cu silicon în cavitatea vitreană, fără să fie necesară ecuația de conversie a velocității

– instrumentele au înglobate prin construcție keratometre și facilități de măsurare a profunzimii camerei anterioare, a diametrului cornean

Lenstar 900 măsoară ACD de la endoteliu la fața anterioară a cristalinului, iar IOL Master de la epiteliu la fața anterioară a cristalinului.

Studii recente au demonstrat o corelație foarte bună între cele două biometre optice pentru măsurătorile AL, ACD și keratometriei [10–16].

Deși prezintă avantajul măsurării a mai multor parametri față de IOL – Master, aparatul Lenstar 900 necesită un timp de două ori mai mare pentru achiziția datelor. Ambele biometre sunt foarte ușor de manevrat, însă nu pot fi utilizate cu succes în cazul cataractelor dense sau subcapsulare posterioare, situații care impun revenirea la biometria ultrasonică [15–17].

MĂSURAREA PUTERII REFRACTIVE A CORNEEI

Există o varietate de tehnologii disponibile pentru măsurarea puterii refractive a corneei: keratometria manuală sau automată precum și topografia corneană. Aceste aparate măsoară raza de curbură a corneei și o transformă în dioptrii, utilizând un indice de refracție asumat de 1,3375. Calculul puterii refractive a corneei are o importanță majoră în calculul puterii IOL: o eroare de 0,50 D în keratometrie va determina o eroare refractivă post-operatorie de 0,50 D în planul ochelarului. Alte surse de eroare sunt cicatrici sau distrofii care pot determina o suprafață neregulată a corneei. Atunci când aceste neregularități sunt importante este utilă corecția acestora înainte de chirurgia cataractei. Indiferent de metoda utilizată se recomandă să se efectueze trei determinări și să se ia în calcul valoarea medie.

MĂSURAREA PROFUNZIMII CAMEREI ANTERIOARE

Biometrele ultrasonice și optice, precum și alte aparate (tehnologia Pentacam, AS-OCT) permit o măsurare precisă a ACD [18]. Majoritatea formulelor de calcul a puterii IOL utilizează profunzimea ACD.

FORMULE DE CALCUL A IOL

Deși au apărut îmbunătățiri tehnologice semnificative ale dispozitivelor de biometrie, există încă dezbateri în ceea ce privește care formulă de calcul a puterii IOL este cea mai potrivită pentru obținerea refracției post-operatorii dorite.

Formulele de prima generație (SRK I) iau în calcul o singură constantă A pentru fiecare IOL, valorile AL și keratometria exprimată în dioptrii. Constanta A, specificată de producător, trebuie luată în calcul doar ca punct de plecare și ajustată

Scanned with OKEN Scanner

pentru fiecare chirurg şi în funcţie de tipul de biometru utilizat.

Formulele regresionale, de generaţia a doua (Binkhorst, SRK II) derivă din analiza empirică a rezultatelor IOL-urilor folosite anterior. Aceste formule vechi au interes istoric şi nu ar mai trebui folosite.

Cele mai frecvent utilizate sunt formulele de generaţia a treia (SRK/T, Hoffer Q, Holladay 1). Aceste formule iau în considerare faptul că distanţa dintre cornee şi planul IOL este proporţională cu AL, adică ochii scurţi au CA înguste, iar ochii lungi au CA profunde. Formula Holladay 1 utilizează AL, keratometria şi ELP (*effective lens position*: suma ACD şi a distanţei dintre planul anterior al irisului şi planul opticii IOL). Pentru ochii cu AL în limite normale, toate aceste formule moderne oferă rezultate foarte bune.

Formulele de generaţia a patra utilizează mai multe variabile pentru optimizarea rezultatului refractiv: trei constante a0, a1, a2 (Haigis), diametrul cornean, grosimea cristalinului, eroarea refractivă (Holladay 2) [19, 20].

Indiferent de formula de calcul utilizată este necesară optimizarea constantei A în funcţie de metoda de măsurare a AL (producătorii de IOL oferă constanta A pentru determinările ultrasonice, constantă cu valoare diferită pentru măsurătorile optice); s-a constatat că acest fapt are un impact mai mare asupra predictibilităţii rezultatului refractiv decât opţiunea asupra unei formule moderne de calcul.

CALCULAREA PUTERII IOL LA OCHII CU DIMENSIUNI EXTREME

Reprezintă o provocare deoarece s-a observat că, utilizând formulele de calcul ale IOL standard, apare o tendinţă spre subcorecţie la ochii foarte scurţi şi spre supracorecţie la ochii foarte lungi.

Utilizarea unor constante A diferite pentru IOL-urile cu puterea pozitivă şi negativă ar reduce supracorecţia la ochii cu miopii extreme [21].

Studii recente au arătat că în cazul ochilor scurţi (AL < 22 mm) formulele Hoffer Q şi Haigis oferă cea mai mică eroare refractivă post-operatorie [22–25]. În cazul ochilor cu AL > 24 mm formulele recomandate sunt SRK/T şi Holladay 1 [21].

CALCULAREA PUTERII IOL LA OCHII CU CHIRURGIE REFRACTIVĂ ÎN ANTECEDENTE

Deşi la ochi sănătoşi puterea corneei e calculată cu relativă uşurinţă, dificultăţile apar în calcularea keratometriei la ochi care au chirurgie refractivă în antecedente. La aceştia se schimbă curbura anterioară şi posterioară a corneei, iar indicele de refracţie (n = 1,3375) nu mai este precis. Există metode multiple pentru evaluarea puterii corneei după chirurgia refractivă care necesită valorile K pre- şi post-operatorii şi sunt consumatoare de timp.

Holladay a demonstrat că tehnologia Pentacam este o alternativă utilă în măsurarea puterii centrale a corneei după chirurgia refractivă corneeană [26–28]. În aceste situaţii videokeratografia s-a dovedit a fi superioară keratometriei manuale. ASCRS (*American Society of Cataract and Refractive Surgeons*) a dezvoltat o metodă de calcul a IOL accesibilă pe Internet, pentru ochi care au suferit LASIK, PRK sau keratotomie radiară, larg utilizată printre chirurgii de cataractă din lumea întreagă [29].

Efortul depus în calcularea puterii IOL se concretizează în valoarea refracţiei post-operatorii; o practică standardizată şi corectă trebuie să ofere un rezultat în limitele +1D şi –1D la 85% din cazuri.

BIBLIOGRAFIE

1. Olsen T., Calculation of intraocular lens power: a review, Acta Ophthalmol. Scand., 2007, 85: 472–85.
2. Sahin A., Hamrah P., Clinically relevant biometry, Curr. Opin. Ophthalmol., 2012 Jan., 23(1): 47–53.
3. Holladay J.T., Standardizing constants for ultrasonic biometry, keratometry, and intraocular lens power calculations, J. Cataract Refract. Surg., 1997, 23: 1356–70.
4. Olsen T., Nielsen P.J., Immersion versus contact techniquein the measurement of axial length by ultrasound, Acta Ophtalmol., 1989, 67(1): 101– 2.
5. Shammas H.J., A comparison of immersion and contact techniques for axial length measurement, J. Am. Intraocul. Implant. Soc., 1984, 10(4): 444–47.
6. Zaldiver R., Shultz M.C., Davidorf J.M. *et al.*, Intaocular lens power calculations in patients with extreme myopia, J. Cataract Refract. Surg., 2000, 26: 668–74.
7. Drexler W., Findl O., Menapace R. *et al.*, Partial coherence interferometry: a novel approach to biometry in cataract surgery, Am. J. Ophthalmol., 1998, 126: 524–34.
8. Shammas H.J., Chan S., Precision of biometry, keratometry, and refractive measurements with a partial coherence

Scanned with OKEN Scanner

interferometry–keratometry device, J. Cataract Refract. Surg., 2010, 36: 1474–78.
9. Buckhurst P.J., Wolffsohn J.S., Shah S. *et al.*, A new optical low coherence reflectometry device for ocular biometry in cataract patients, Br. J. Ophthalmol., 2009, 93: 949–53.
10. Holzer M.P., Mamusa M., Auffarth G.U., Accuracy of a new partial coherence interferometry analyser for biometric measurements, Br. J. Ophthalmol., 2009, 93: 807–10.
11. Chen Y.A., Hirnschall N., Findl O., Evaluation of 2 new optical biometry devices and comparison with the current gold standard biometer, J. Cataract Refract. Surg., 2011, 37: 513–17.
12. Hoffer K.J., Shammas H.J., Savini G., Comparison of 2 laser instruments for measuring axial length, J. Cataract Refract. Surg., 2010, 36: 644–48.
13. Salouti R., Nowroozzadeh M.H., Zamani M. *et al.*, Comparison of the ultrasonographic method with 2 partial coherence interferometry methods for intraocular lens power calculation, Optometry, 2011, 82: 140–47.
14. Jasvinder S., Khang T.F., Sarinder K.K.S. *et al.*, Agreement analysis of LENSTAR with other techniques of biometry, Eye, 2011, 25: 717–24.
15. Rabsilber T.M., Jepsen C., Auffarth G.U., Holzer M.P., Intraocular lens power calculation: clinical comparison of 2 optical biometry devices, J. Cataract Refract. Surg., 2010, 36: 230–34.
16. Rohrer K., Frueh B.E., Walti R. *et al.*, Comparison and evaluation of ocular biometry using a new noncontact optical low-coherence reflectometer, Ophthalmology, 2009, 116: 2087–92.
17. Chiseliță D., Alina Cantemir, Cătălina Gălățanu, Alexandra Irod, Compararea a două noi biometre optice cu un biometru ultrasonic, Oftalmologia, 2012, 6: 1.
18. Savini G., Olsen T., Carbonara C. *et al.*, Anterior chamber depth measurement in pseudophakic eyes: a comparison of Pentacam and ultrasound, J. Refract. Surg., 2010, 26: 341–47.
19. Haigis W., IOL power calculations, Ophthalmology, 2010, 117: 400–1, author reply 401.
20. Holladay J.T., Standardizing constants for ultrasonic biometry, keratometry, and intraocular lens power calculations, J. Cataract Refract. Surg., 1997, 23: 1356–70.
21. Petermeier K., Gekeler F., Messias A., Spitzer M.S., Haigis W., Szurman P., Intraocular lens power calculation and optimized constants for highly myopic eyes, J. Cataract Refract. Surg., 2009, 35: 1575–81.
22. Hoffer K.J., Clinical results using the Holladay 2 intraocular lens power formula, J. Cataract Refract. Surg., 2000, 26: 1233–37.
23. Gavin E.A., Hammond C.J., Intraocular lens power calculation in short eyes, Eye, 2008, 22: 935–38.
24. Fenz R.E., Gills J.P., Cherchio M., Refractive and visual outcome of hyperopic cataract cases operated on before and after implementation of Holladay II formula, Ophthalmology, 1998, 105: 1759–64.
25. MacLaren R.E., Natkunarajah M., Riaz Y., Bourne R.R.A., Restori M., Allan B.D.S., Biometry and formula accuracy with intraocular lenses used for cataract surgery in extreme hyperopia, Am. J. Ophthalmol., 2007, 143: 920–31.
26. Holladay J.T., Hill W.E., Steinmueller A., Corneal power measurements using Scheimpflug imaging in eyes with prior corneal refractive surgery, J. Refract Surg., (Thorofare, N J: 1995), 2009, 25: 862–68.
27. Tang Q., Hoffer K.J., Olson M.D., Miller K.M., Accuracy of Scheimpflug Holladay equivalent keratometry readings after corneal refractive surgery, J. Cataract Refract. Surg., 2009, 35: 1198–203.
28. Kim S.W., Kim E.K., Cho B.J. *et al.*, Use of the pentacam true net corneal power for intraocular lens calculation in eyes after refractive corneal surgery, J. Refract. Surg., 2009, 25: 285–89.
29. Wang L., Hill W.E., Koch D.D., Evaluation of intraocular lens power prediction methods using the American Society of Cataract and Refractive Surgeons Post-Keratorefractive Intraocular Lens Power Calculator, J. Cataract Refract. Surg., 2010, 36: 1466–73.

Scanned with OKEN Scanner

MANAGEMENTUL PRECHIRURGICAL AL CATARACTEI

DORIN CHISELIȚĂ

INDICAȚII PENTRU CHIRURGIA CATARACTEI

Ameliorarea vederii (nu există un consens sau o valoare absolută a acuității vizuale care să reprezinte indicație fermă pentru chirurgie, dar se consideră că orice interferență substanțială cu desfășurarea normală a activităților cotidiene reprezintă o indicație)

- cataracta bilaterală, cu opacifieri importante ale axului vizual (se alege întâi ochiul cu acuitatea vizuală mai scăzută)
- pacient operat unilateral de cataractă, care în perioada post-operatorie rămâne cu o anizometropie dificil de tolerat, caz în care se indică rapid chirurgia consecutivă
- cataracta unilaterală care produce dezechilibre ale vederii binoculare (pierderea stereopsisului, îngustarea câmpului vizual periferic, glare, anizometropie simptomatică)
- imposibilitatea monitorizării unor patologii de segment posterior (progresia excavației glaucomatoase, retinopatie diabetică, degenerescență maculară legată de vârstă etc.)
- indicații medicale: procese inflamatorii induse de cristalin: glaucom facomorfic, glaucom facolitic, uveită facoantigenică [1].

CONTRAINDICAȚII PENTRU CHIRURGIA CATARACTEI:

a) Pacientul nu dorește operația

b) Corecția optică oferă o acuitate vizuală satisfăcătoare pentru pacient

c) Calitatea vieții pacientului nu este afectată sever/compromisă (pacienți comatoși)

d) Pacientul nu este echilibrat din punct de vedere medical (afecțiuni generale netratate/decompensate)

e) Comorbidități oftalmologice care afectează rezultatul funcțional al chirurgiei cataractei sau intervenția nu aduce un beneficiu clar.

Se recomandă chirurgia bilaterală secvențială, nu simultană din considerentul creșterii încrederii pacientului pentru chirurgia ochiului congener, consolidarea efectului dar și pentru evaluarea/depășirea perioadei critice (șapte zile) pentru endoftalmita acută post-operatorie.

Decizia intervenției chirurgicale se face în acord cu pacientul, pe baza *consimțământului informat* prin care i se vor semnala riscurile și beneficiile operației, dar și posibilele complicații intra-/post-operatorii [1, 2].

EVALUAREA PREOPERATORIE

Din moment ce indicația operatorie este stabilită, chirurgul trebuie să discute cu pacientul despre beneficiile și riscurile acesteia, să fie convins că pacientul înțelege necesitatea intervenției și că dorește acest lucru. După discutarea detaliată a acestor aspecte, chirurgul trebuie să obțină consimțământul informat al pacientului.

În preoperator, medicul trebuie să obțină informații despre starea generală de sănătate, despre medicația curentă, existența alergiei medicamentoase, nivelul de cooperare cu pacientul (hipoacuzie, stare psihică alterată etc.). Dacă pacientul are probleme medicale severe (infarct miocardic recent, bronhopneumopatie cronică obstructivă, diabet necontrolat, angină instabilă, hipertensiune arterială necontrolată) este recomandabil ca pacientul să-și facă o evaluare medicală preoperatorie. Este de dorit ca aceste afecțiuni să fie bine controlate la momentul intervenției de cataractă. O mențiune specială vizează pacienții care se află sub tratament cu medicație anticoagulantă și antiplachetară care amplifică hemoragia post-anestezie injectabilă și complicațiile operatorii: oprirea acestei medicații ar crește riscul accidentelor tromboembolice și al decesului. La acești pacienți trebuie să ne asigurăm că valoarea INR este în limitele terapeutice și să luăm în considerare folosirea anesteziei locale

Scanned with OKEN Scanner

neinjectabile, fără întreruperea medicației anticoagulante. Efectuarea de rutină a unor teste înaintea operației nu a redus incidența morbidității și mortalității circumscrise intervenției. Pacienții care sunt operați cu anestezie locală nu necesită profilaxia tromboembolismului venos [3].

Chirurgul trebuie să își facă un plan care să includă: tipul de anestezie, calculul puterii IOL (vezi capitolul 12) și alegerea tipului de implant, stratificarea gradului de risc și evaluarea potențialelor dificultăți intraoperatorii.

ANESTEZIA

Din nefericire, nu există evidențe privind modalitatea optimă anestezică în operația de cataractă. Aceasta trebuie să ia în considerare necesitățile și preferința pacientului, anxietatea și capacitatea lui de cooperare precum și nevoile chirurgului legate de complexitatea și durata operației, de experiența și de confortul lui cu un anumit tip de anestezie.

Cel mai frecvent se utilizează anestezia topică (potențată sau nu de sedarea preoperatorie, asociată sau nu cu administrarea intracamerulară de lidocaină fără conservant) și anestezia locală injectabilă (peri sau retrobulbară, subtenoniană); extrem de rar se folosește anestezia generală (detalii privind tehnica, avantaje, complicații în capitolul „Anestezia în oftalmologie").

Anestezia injectabilă este efectuată de cele mai multe ori de către oftalmolog, mai rar de către medicul anestezist; anestezia topică este realizată de către un cadru medical cu pregătire medie. Monitorizarea în cursul operației include observarea clinică și pulsoximetria; dacă anestezia este de tip injectabil trebuie, în plus, să monitorizăm tensiunea arterială și electrocardiograma și să avem instalat un acces i.v. Monitorizarea trebuie efectuată de medicul anestezist dacă anestezia a fost injectabilă și de un personal calificat în resuscitare cardiopulmonară (asistent medical ce are certificare nivel bază și intermediar în resuscitare), dacă anestezia este topică. Orice sală de operație trebuie să dispună de acces la oxigen și aspirație.

PREGĂTIREA PREOPERATORIE

Nu este complet standardizată, dar trebuie să includă:

– dilatarea adecvată a pupilei (ciclopentolat, tropicamidă, fenilefrină); atenție deosebită la concentrațiile mari de fenilefrină (10%) care pot genera reacții adverse sistemice; dacă pupila se dilată greu, nu trebuie să exagerăm cu administrarea topică de midriatice (la fel și cu picăturile anestezice) deoarece poate apare o keratită superficială toxică ce îngreunează vizibilitatea în cursul operației; instilarea preoperatorie de antiinflamatorii nesteroidiene ar menține midriaza intraoperatorie, ar avea un efect antialgic și ar scădea riscul edemului macular la grupe de pacienți susceptibili (diabet, ocluzii venoase, membrană epiretiniană, tratament cu prostaglandine); acest tratament nu este standardizat [4, 5].

– profilaxia infecției: dezinfecția tegumentelor perioculare cu soluție povidone iodine 10%, introducerea în sacul conjunctival de soluție povidone iodine 5%; instilații oculare preoperatorii de antibiotice (moxifloxacina, tobramicină) – nestandardizat [6, 7].

BIBLIOGRAFIE

1. Parul Desai, Angela Reidy, Darwin C. Minassian, Profile of patients presenting for cataract surgery in the UK: national data collection, Br. J. Ophthalmol., 1999, 83: 893–96 doi: 10.1136/bjo.83.8.893.
2. Keay L., Lindsley K., Tielsch J. *et al.*, Routine preoperative medical testing for cataract surgery, Cochrane Database Syst. Rev., 2009, CD007293.
3. Muhtaseb M., Kalhoro A., A Ionides A system for preoperative stratification of cataract patients according to risk of intraoperative complications: a prospective analysis of 1441 cases, Br. J. Ophthalmol., 2004, 88: 1242–46 doi: 10.1136/bjo.2004.046003.
4. Henderson B.A., Kim J.Y., Ament C.S., Ferrufino-Ponce Z.K., Grabowska A., Cremers S.L., Clinical pseudophakic cystoid macular edema; risk factors for development and duration after treatment, J. Cataract Refract. Surg., 2007, 33: 1550–58.
5. Missotten L., Richard C., Trinquand C the Study Group. Topical 0.1% indomethacin solution versus topical 0.1% dexamethasone solution in the prevention of inflammation after cataract surgery, Ophthalmologica, 2001, 215: 43–50.
6. Liesegang T.J., Intracameral antibiotics: questions for the United States based on prospective studies, J. Cataract Refract. Surg., 2008, 34: 505–9.
7. ESCRS Endophthalmitis Study Group. Prophylaxis of post-operative endophthalmitis following cataract surgery: results of the ESCRS multicenter study and identification of risk factors, J. Cataract Refract. Surg., 2007, 33: 978–88.

Scanned with OKEN Scanner

FACOEMULSIFICAREA

CĂLIN TĂTARU

INTRODUCERE

Progresele majore în chirurgia cataractei sunt, fără îndoială, apariția facoemulsificării, a rexisului pentru capsula anterioară şi dezvoltarea cristalinelor artificiale pliabile. Pentru prima dată mărimea inciziei a putut fi micşorată, cu scăderea consecutivă a nivelului astigmatismului indus chirurgical. Rezultatul funcțional post-operator se îmbunătățeşte spectaculos, iar durata de recuperare post-operatorie scade. Operația de cataractă se transformă astfel dintr-o procedură complicată, ce implică spitalizare, într-o procedură de rutină, ce poate fi efectuată chiar şi în ambulator.

Facoemulsificarea a fost inițial întâmpinată cu rezervă. Ultimele decenii ale secolului XX aduc însă progrese tehnologice remarcabile. Aparatele mult perfecționate asigură un mai bun control intraoperator asupra parametrilor, iar instrumentarul miniaturizat este special dedicat noilor proceduri operatorii. Tehnica îşi dovedeşte astfel destul de repede eficiența şi, începând cu anii '80, este adoptată de majoritatea chirurgilor oftalmologi.

SCURT ISTORIC

Bazele facoemulsificării au fost puse în februarie 1967 de către oftalmologul american Charles Kelman. Acesta a recunoscut ulterior că a fost inspirat de instrumentele cu ultrasunete pe care stomatologii din perioada respectivă le utilizau pentru detartraj.

Kelman gândeşte un aparat care să „fragmenteze" nucleul cristalinian, facilitându-i astfel extracția din interiorul globului ocular printr-o incizie de dimensiuni reduse.

La început, aparatele de facoemulsificare erau mari, greu de manipulat şi destul de nesigure. Prima operație efectuată de Kelman pe un ochi uman a durat aproximativ 3 ore.

Inițial, aparatele generau o putere constantă, ce nu putea fi modificată de către chirurg, iar importanța acordată aspirației şi vacuumului era redusă. Sculptarea nucleului trebuia astfel să se facă cu rapiditate, pentru a diminua pe cât posibil impactul ultrasunetelor asupra endoteliului cornean. În plus, incizia trebuia ulterior lărgită pentru a permite implantarea unui cristalin artificial rigid, singurul disponibil pe piață în momentul respectiv. Prin această manevră se anihila practic orice avantaj oferit de facoemulsificare față de extracția extracapsulară clasică.

Anii '80 aduc însă progrese tehnologice şi de tehnică chirurgicală care fac ca procedura de facoemulsificare să fie acceptată pe scară largă de către tot mai mulți oftalmologi. În primul rând calitățile tehnice ale aparatului se îmbunătățesc considerabil. Software-ul încorporat începe să controleze din ce în ce mai bine parametrii aparatului, crescând siguranța intraoperatorie. Puterea ultrasunetelor poate fi modulată mai bine, permițând adaptarea acesteia la orice tip de duritate nucleară, iar vacuumul şi rata de aspirație încep să joace un rol din ce în ce mai important în eliminarea materialului cristalinian. În acest mod cantitatea de ultrasunete emisă este mult diminuată, cu efecte favorabile asupra endoteliului cornean.

După apariția primelor cristaline artificiale pliabile ce puteau fi implantate în ochi prin incizii de dimensiuni reduse, facoemulsificarea a putut fi folosită la întregul său potențial şi a devenit tehnica de elecție pentru tratamentul cataractei.

În momentul de față, echipamentul de facoemulsificare este extrem de sofisticat, oferind chirurgului posibilitatea efectuării unei operații în condiții de siguranță maximă. Cunoaşterea însă în amănunt a acestui echipament este esențială pentru valorificarea completă a acestui potențial [1–3].

PRINCIPIUL FACOEMULSIFICĂRII

Definiție: Facoemulsificarea reprezintă un tip de extracție extracapsulară a cristalinului prin care

Scanned with OKEN Scanner

nucleul cataractat este emulsificat cu ajutorul ultrasunetelor şi apoi aspirat din interiorul globului ocular printr-o incizie de dimensiuni reduse.

Aparatele de facoemulsificare au trei componente importante: irigaţia, aspiraţia şi energia ultrasunetelor. Emulsificarea şi îndepărtarea nucleului implică o coordonare fină între toţi aceşti parametri. Vârful sondei vibrează şi produce o distrugere mecanică a ţesutului care este apoi aspirat prin lumenul vârfului. În timpul acestui proces adâncimea camerei anterioare este menţinută prin infuzia constantă de soluţie salină izotonă.

Scurt dicţionar de facoemulsificare

Aspiraţia: forţa ce atrage materialul la capătul distal al vârfului de facoemulsificare.

Rata de aspiraţie (*Aspiration Flow Rate*): rata cu care fluidul este îndepărtat din interiorul globului ocular. Se măsoară în cc/min.

Curgerea sau atracţia (*Followability* sau *Attractability*): abilitatea sistemului fluidic de a atrage material cristalinian şi de a-l menţine în vârful metalic ataşat sondei de ultrasunete sau de irigaţie/aspiraţie. Atracţia depinde de echilibrul dintre aspiraţie şi presiunea intraoculară generată de infuzie. Atracţia poate fi afectată negativ de vibraţia ultrasonică a vârfului de facoemulsificare.

Ocluzia: se referă la ocluzia portului de aspiraţie sau a tubulaturii. Aceasta se obţine doar atunci când materialul nuclear sau cortical este aspirat.

Vacuum: este o presiune negativă. Vacuumul este forţa de sucţiune exercitată asupra fluidului din linia de aspiraţie. De aici rezultă forţa de prindere a materialului în vârful de facoemulsificare. Fixarea bucăţilor cristaliniene la capătul vârfului este necesară pentru creşterea eficienţei utilizării ultrasunetelor în procesul de facoemulsificare. Pentru pompele peristaltice, vacuumul apare doar dacă există ocluzie. Pentru pompele Venturi vacuumul este mereu disponibil. Se măsoară în mmHg.

Timp de creştere (ref. Vacuum) (*Rise time*): timpul în care se acumulează vacuumul după ce portul de aspiraţie a fost ocluzat. Este direct proporţional cu rata de aspiraţie.

Creştere dinamică (*Dynamic Rise*): abilitatea sistemului de a varia timpul de creştere a vacuumului separat de valoarea primară a ratei de aspiraţie. Aceasta se face prin accelerarea pompei. Creşterea dinamică poate fi setată pozitiv (pompa scurtează timpul în care se atinge valoarea de vacuum presetată) sau negativ (pompa prelungeşte timpul în care se atinge valoarea de vacuum presetată). În poziţia 0 rata de aspiraţie nu se modifică.

Efect supratensiune (*Surge*): apare în momentul în care vacuumul este pierdut brusc datorită pierderii ocluziei. Lichidul intraocular tinde să treacă rapid din camera anterioară, cu presiune pozitivă, în tubulatura vârfului de facoemulsificare, cu presiune negativă. Dacă *surge*-ul depăşeşte capacitatea irigaţiei apar fluctuaţii în adâncimea camerei anterioare.

Ventilare (*Venting*): procesul prin care vacuumul este egalizat cu presiunea atmosferică pentru a minimiza efectul surge. Există două metode de echilibrare, cu aer sau cu lichid.

Ultrasunetele: sunt mişcări oscilatorii a căror frecvenţă depăşeşte 20 000 de oscilaţii pe secundă. În facoemulsificare este utilizat termenul „ultrasonic" pentru că vârful metalic al sondei se mişcă înainte-înapoi sau lateral cu mai mult de 20 000 oscilaţii/secundă. Unitatea de măsură a frecvenţei este hertzul (Hz). Sondele aparatelor moderne funcţionează cu frecvenţe între 27 şi 60 KHz.

Cristale piezoelectrice: au proprietatea de a vibra atunci când sunt excitate electric. De cristale este ataşată o tijă la capătul căreia se fixează vârful pentru facoemulsificare.

Amplitudine sau Putere (*Stroke, Lenght*): distanţa parcursă de vârful pentru facoemulsificare. Distanţa parcursă este de ordinul micronilor (μ) sau mils (a mia parte dintr-un inch). Amplitudinea sau Puterea se exprimă în %. Sonda pentru facoemulsificare imprimă vârfului metalic, din poziţia de pornire, o distanţă parcursă de 100 μ atunci când Puterea sau Amplitudinea este fixată de utilizator la 100%. La o putere de 50%, vârful metalic parcurge doar 50 μ.

Timp efectiv (*Time On*): timpul efectiv în care sunt eliberate ultrasunete. Este exprimat în % sau secunde.

Timp pauză (*Time Off*): pauza dintre eliberările de ultrasunete. Este exprimat în % sau secunde.

Ciclu de lucru (*Duty Cycle*): reprezintă perioada dintr-un ciclu în care energia este eliberată.

Energie eliberată în mod *Continuu*: ultrasunetele sunt eliberate în mod continuu, fără pauze.

Energie eliberată în mod *Puls*: este o formă modulată de eliberare a ultrasunetelor cu presetare

Scanned with OKEN Scanner

a timpului de acțiune și a pauzei. Puterea poate fi fixă sau variabilă.

Energie eliberată în mod *Rafală* (*Burst*): este o formă modulată de eliberare a ultrasunetelor. Utilizatorul poate controla din pedală perioada de pauză dintre eliberările de energie. Puterea poate fi fixă sau variabilă.

Încărcare (*Load*): apare în momentul în care vârful de facoemulsificare întâlnește materialul cristalinian. Prin această funcție consola ajustează Puterea sau Amplitudinea prin controlul curentului electric ce trece prin sistemul piezoelectric, astfel încât distanța parcursă de vârf să fie constantă. Această valoare se modifică permanent în funcție de încărcarea pe vârf.

Repulsie (*Chatter*): apare în procesul de facoemulsificare atunci când puterea este peste forța de sucțiune. Repulsia se manifestă prin aruncarea bucăților cristaliniene din vârful de facoemulsificare până când vacuumul este suficient de puternic astfel încât să poată neutraliza energia repulsiei. Repulsia inhibă curgerea.

Cavitație: procesul prin care un corp metalic ce se mișcă foarte rapid într-un lichid creează la vârful său vaculoe. Prin implozia acestora se eliberează la nivel microscopic energie mecanică și termică. Aceste energii pot contribui la formarea radicalilor liberi.

Calibrare sau Acordare (*Tuning*): procesul prin care consola, sonda de facoemulsificare și vârful metalic acționează conform specificațiilor tehnice [6, 7].

STRUCTURA APARATULUI DE FACOEMULSIFICARE

Aparatul de facoemulsificare modern are următoarele componente:

- sonda de facoemulsificare, ce conține cristalul piezoelectric responsabil de producerea ultrasunetelor și canalele de irigație și aspirație
- vârful de titan, responsabil de transmiterea ultrasunetelor produse de sondă către materialul cristalinian. Este înconjurat de un manșon în care se află porturile de irigație.
- pompa de aspirație
- pedala ce controlează irigația, aspirația și puterea ultrasunetelor. Aceasta are trei poziții, fiecare fiind responsabilă de activarea uneia dintre cele trei componente, în ordinea menționată. Pedala poate funcționa în două moduri: modul variabil (controlată de chirurg), în care puterea ultrasunetelor crește liniar, pe măsură ce pedala este apăsată în poziția trei, maximul fiind atins când aceasta a efectuat excursia maximă, și modul fix (pedala e controlată de software) în care puterea maximă presetată este disponibilă imediat ce pedala a atins poziția trei. Ca o inovație, trebuie să amintim pedala cu control dual dezvoltată de firma Bausch & Lomb. Aceasta se poate mișca atât pe verticală, controlând puterea ultrasunetelor, cât și pe orizontală unde controlează vacuumul, permițând controlul individual pentru aceşti doi parametri.
- Software-ul responsabil de controlul pompei și al sondei.

IRIGAȚIA

În timpul facoemulsificării, camera anterioară este irigată în mod continuu cu soluție salină izotonă (influx). Rolul irigației este atât de a menține profunzimea camerei anterioare, cât și de a răci sonda de facoemulsificare, reducând astfel distrugerea termică a țesuturilor. Porturile de irigație se află în manșonul ce înconjoară vârful sondei, fiind astfel în apropierea portului de aspirație. Cu toate că această configurație poate induce turbulențe la vârful sondei, cu scăderea consecutivă a aspirației, ea este necesară pentru a asigura o răcire eficientă a vârfului.

Deoarece influxul este tot timpul pasiv, rata influxului (definită ca și cantitatea de lichid ce pătrunde în ochi în unitatea de timp) este dependentă de diferența dintre înălțimea perfuziei și ochi. Acest parametru poate fi astfel influențat de rezistența tubulaturii și eventuala compresie a manșonului în plagă. De exemplu, atunci când se lucrează în zona subincizională, mai ales în inciziile corneene, există riscul ca portul de irigație să fie ocluzat, cu pierderea consecutivă a profunzimii camerei anterioare [1, 3].

ASPIRAȚIA

Pompa de aspirație, încorporată în aparatul de facoemulsificare, are două funcții importante: prin funcția de vacuum, menține nucleul în vârful sondei, făcându-l astfel disponibil emulsificării prin ultrasunete, și, prin funcția de aspirație, elimină materialul emulsificat sau părțile moi ale cristalinului în afara globului ocular.

Scanned with OKEN Scanner

Clasic, există două tipuri de pompe: peristaltice şi bazate pe vacuum (cu diafragmă şi Venturi). În 1996, cu ocazia lansării pe piaţă de către Bausch & Lomb a modului Concentrix de pe consola Millenium, este lansat şi un nou model de pompă de aspiraţie: pompa în spirală (scroll pump). Aceasta poate funcţiona atât ca una peristaltică, cât şi ca una bazată pe vacuum, permiţându-i astfel chirurgului o mai mare flexibilitate intra-operatorie. Actualmente mai multe aparate de facoemulsificare au în componenţă pompe duale, ce pot acţiona atât ca pompe peristaltice cât şi ca pompe cu vacuum, de exemplu Stellaris (Bausch & Lomb), WhiteStar Signature (AMO).

Pompele de aspiraţie se definesc prin rata de aspiraţie, vacuumul maxim atins în sistem şi timpul de creştere al vacuumului.

Diferitele tipuri de pompe diferă prin timpul de creştere a vacuumului. Ca o regulă generală, acesta este invers proporţional cu rata de aspiraţie.

Pompa peristaltică determină o creştere în trepte a vacuumului doar după ocluzia vârfului. Sistemele mai noi, prin creşterea vitezei de rotaţie a rolelor, pot induce o creştere aproximativ liniară a vacuumului şi chiar inducerea unui nivel de vacuum fără ocluzia vârfului (asemănătoare sistemelor Venturi).

Pompa Venturi determină o creştere liniară şi aproape instantanee a vacuumului, independentă de ocluzia vârfului. Creşterea rapidă a vacuumului până la nivelul maxim presetat nu-i permite chirurgului un control liniar al acestuia prin apăsarea gradată a pedalei, ca în cazul pompelor peristaltice. Din acest motiv, majoritatea chirurgilor de cataractă apreciază mai mult sistemele peristaltice sau duale şi mai puţin pompele de tip Venturi.

Pompa cu diafragmă are un timp crescut de creştere a vacuumului, de asemenea independentă de ocluzia vârfului. Cu toate acestea, după realizarea ocluziei, presiunea se va acumula în mod exponenţial. Nu mai este folosită în aparatele moderne de facoemulsificare [1, 2].

Hidrodinamica camerei anterioare

După cum am menţionat anterior, în timpul facoemulsificării, în interiorul globului ocular există în permanenţă un influx de lichid, prin porturile de irigaţie, şi un eflux prin portul de aspiraţie. Lichidul intraocular se scurge, la o rată variabilă, şi pe la nivelul inciziei. Este astfel foarte important ca incizia să fie, pe cât se poate, etanşă în timpul facoemulsificării (deci nu cu mult mai mare decât diametrul manşonului sondei).

Este esenţial ca influxul să fie cel puţin egal cu efluxul pentru a se evita colapsul camerei anterioare.

Deoarece porturile de irigaţie sunt situate în manşonul sondei lângă portul de aspiraţie, se poate crea un flux turbulent ce va contracara forţa de aspiraţie. De asemenea, o parte din influxul de lichid pătrunde în camera anterioară prin spaţiul dintre manşon şi vârful de facoemulsificare, de asemenea contracarând forţa de aspiraţie.

Un moment important în hidrodinamica camerei anterioare este momentul în care vacuumul se pierde. Lichidul intraocular tinde să treacă rapid din camera anterioară, cu presiune pozitivă, în tubulatura vârfului de facoemulsificare, cu presiune negativă. În consecinţă, profunzimea camerei anterioare se poate pierde (efect de supratensiune sau surge). Introducerea de tuburi de aspiraţie cu pereţi groşi, diametru mic şi complianţă scăzută minimalizează acest fenomen. În plus, toate software-urile încorporate în aparatele moderne sunt programate să recunoască momentul în care vacumul este pe cale să se piardă şi să regleze pompa astfel încât presiunea din sistem să scadă progresiv, cu minimalizarea consecutivă a fenomenului de supratensiune.

Chirurgul trebuie să fie familiarizat cu toate aceste interacţiuni pentru a putea anticipa şi rezolva rapid posibilele complicaţii intraoperatorii.

ENERGIA ULTRASUNETELOR

Aparatele de facoemulsificare se bazează pe energia ultrasunetelor pentru a emulsifica nucleul cristalinian. Ultrasunetele reprezintă sunete cu frecvenţa mai mare decât limita audibilităţii umane (20 000 Hz).

Ultrasunetele sunt generate în interiorul sondei de facoemulsificare cu ajutorul unui transductor piezoelectric care transformă energia electrică generată de consolă în energie mecanică. Acesta are la bază un cristal piezoelectric, care are proprietatea de a se deforma dacă este expus unui câmp electric. Unele sonde au în componenţă un cristal magnetostrictiv care are proprietatea de a se deforma dacă este plasat într-un câmp magnetic. De altfel, primele aparate de facoemulsificare apărute utilizau materiale magnetostrictive. Acestea erau însă relativ ineficiente şi generau o cantitate considerabilă de căldură, necesitând răcire continuă cu ajutorul unui jet de apă. Modelele existente

Scanned with OKEN Scanner

astăzi pe piață au calități mult îmbunătățite față de primele prototipuri.

Sondele electrostrictive, comparativ cu cele magnetostrictive, sunt mai eficiente în generarea puterii ultrasunetelor, dar mai puțin eficiente în transferul acesteia. Performanța vârfului nu diferă, însă, între cele două tipuri de sonde (figura 4.8). Cele electrostrictive sunt, de asemenea, mai vulnerabile la stresul termic și mecanic, dar compensează prin costurile de achiziție mai mici.

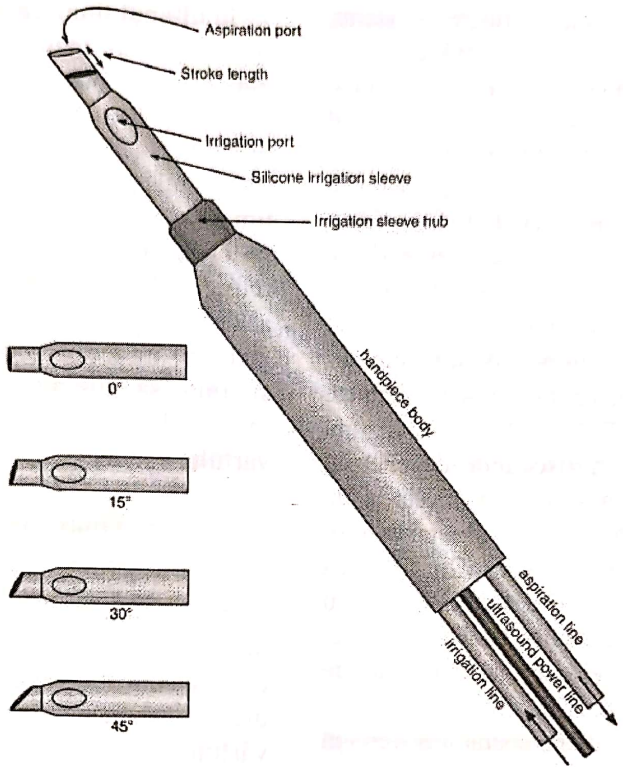

Figura 4.8. Sonda de faco.

În sondele moderne de facoemulsificare, cristalul piezoelectric vibrează la o frecvență cuprinsă între 27 000 și 60 000 Hz. Vibrația este transmisă de-a lungul sondei către vârful de facoemulsificare. La acest nivel oscilația principală este axială. Dacă vârful nu este drept, ci angular, se va adăuga și o mișcare nonaxială ce îmbunătățește performanța vârfului (vezi capitolul „Tipuri de vârfuri de facoemulsificare").

Energia ultrasunetelor pe care chirurgul o poate utiliza pentru emulsia nucleului este definită pe consola aparatului ca putere. Puterea este un procent din puterea maximă pe care aparatul o poate genera. Puterea maximă este atinsă atunci când vârful se află la capăt de cursă (*stroke maxim*).

Fiecare sondă de facoemulsificare are o frecvență optimă de funcționare, setată în prealabil de către producător. Aceasta depinde de design și de materialul folosit, pentru fiecare combinație existând o frecvență la care transductorul atinge performanța maximă.

Pentru ca sonda să funcționeze în permanență la parametri optimi, aparatele moderne utilizează funcția de autoreglare: software-ul aparatului este programat să măsoare în permanență variațiile de temperatură, de masă a vârfului etc. și să schimbe frecvența în funcție de rezultate.

Frecvența de operare este astfel o constantă a aparatului ce nu poate fi schimbată de către utilizator. Ajustările puterii utilizate vor afecta doar amplitudinea (*stroke*-ul) vârfului, nu și frecvența acestuia. În consecință, dacă frecvența rămâne neschimbată, dar distanța pe care o străbate vârful la fiecare bătaie crește, accelerația și viteza maximă a vârfului vor crește proporțional, ducând la îmbunătățirea eficienței emulsificării nucleului.

Cu toate că o putere mai mare a ultrasunetelor induce o emulsificare mai bună și mai rapidă, aceasta are și efecte negative asupra celorlalte țesuturi ale globului ocular, în special endoteliul cornean. În timpul facoemulsificării se pierde oricum un procent din celule endoteliale, iar acesta pare să

Scanned with OKEN Scanner

fie direct proporţional cu cantitatea de ultrasunete utilizate. Tendinţa actuală în chirurgia cataractei prin facoemulsificare este de a se folosi cât mai puţin energia ultrasunetelor şi de a se utiliza la maxim vacuumul şi aspiraţia (aspirarea cristalinului asistată de ultrasunete).

Toate aparatele de facoemulsificare existente în momentul actual pe piaţă au opţiunea de a aplica ultrasunetele în pulsuri (modul puls), la o rată variabilă, între unu şi zece pe secundă. Scopul este de a scădea cantitatea de ultrasunete utilizate pentru emulsificarea unei cantităţi date de material nuclear. Vârful activ are un efect de respingere a fragmentelor cristaliniene (repulsie sau chattering). În intervalul dintre pulsuri, însă, aspiraţia atrage materialul înapoi înspre vârful sondei, făcându-l astfel disponibil pentru un nou puls de ultrasunete.

Un alt mod de a diminua cantitatea de ultrasunete utilizată este „modul rafală" (*burst*) care reprezintă practic aplicarea a 20 de milisecunde de energie ultrasonică urmată de una sau două secunde de pauză. Aceste aparate oferă posibilitatea unui control linear, din pedală, al frecvenţei *burst*-urilor (puterea este setată în prealabil şi are o valoare fixă). Cu cât pedala este apăsată mai mult, frecvenţa creşte, până când se ajunge la eliberarea continuă de ultrasunete, dacă pedala este apăsată la maxim.

Software-ul „WhiteStar" de pe aparatul Sovereign (Allergan) – 2001 – oferă *burst*-uri foarte scurte, cu frecvenţă scăzută. Aparent vârful se răceşte între burst-uri, deci irigaţia în jurul vârfului nu mai este necesară, aceasta putând fi disociată de vârful sondei. Avantajele tehnicii ar fi: îndepărtarea cristalinului prin incizii de 1 mm, deoarece manşonul protector nu mai este necesar, şi o îmbunătăţire a hidrodinamicii camerei anterioare, prin dispariţia turbulenţelor de la vârful sondei, cu îmbunătăţirea aspiraţiei [4, 5].

Acţiunea ultrasunetelor asupra nucleului

Mecanismul prin care materialul cristalinian este fragmentat la vârful sondei de facoemulsificare este complex şi nu pe deplin înţeles.

Există două forţe cu rol distructiv asupra nucleului: forţa directă, mecanică, generată de ultrasunete, şi forţa de cavitaţie. Importanţa fiecăreia dintre ele este încă discutabilă.

Prin vibraţia la frecvenţe ultrasonice vârful dur, de titan, al sondei de facoemulsificare acţionează ca un picamer asupra cristalinului. Totuşi, acest efect direct este în permanenţă contracarat de undele acustice, de fluid şi de particulele generate de mişcarea vârfului şi care tind să împingă materialul cristalinian dinspre vârful sondei, făcându-l astfel indisponibil emulsificării (*chatter*). Undele acustice generate de sondă au însă şi ele un rol distructiv asupra cristalinului.

În ultimul timp, cavitaţia a fost recunoscută din ce în ce mai mult ca având un rol extrem de important în procesul de emulsificare. Cavitaţia este un proces distructiv ce apare într-un mediu lichid în care un corp metalic se mişcă foarte rapid (în cazul facoemulsificării, vârful sondei). În timpul mişcării rapide a vârfului, la vârful acestuia se creează o vacuolă. Pe măsură ce vârful se retrage, dimensiunile vacuolei cresc până când aceasta implodează. Forţele mecanice şi termice generate în acest proces sunt extrem de puternice şi tind să distrugă legăturile moleculare din interiorul nucleului, în imediata vecinătate a vârfului sondei.

Tipuri de vârfuri de faco

Ca întregul aparat, şi vârful de facoemulsificare a suferit modificări şi perfecţionări permanente. În momentul de faţă există mai multe variante de vârfuri de facoemulsificare, ce diferă prin trei caracteristici: diametrul lumenului, angulaţia bizoului şi angulaţia vârfului.

Vârfurile actuale au între 18 Gauge (1,1 mm) şi 23 de Gauge (0,9 mm). Cu cât diametrul este mai mic, cu atât vacumul este mai eficient. Pe de altă parte, forţa de aspiraţie scade odată cu scăderea diametrului, ceea ce induce o aspiraţie mai anevoioasă a maselor emulsificate şi o creştere a riscului de colmatare a sistemului de aspiraţie. Există vârfuri care au acelaşi diametru de la un cap la altul şi vârfuri a căror terminaţie este uşor înflorită (*flared tips*). În acest mod suprafaţa de contact cu materialul cristalinian creşte şi vârful devine mai eficient.

Cu cât pereţii sunt mai groşi (deci implicit lumenul mai subţire), energia ultrasonică eliberată de vârf creşte, însă scade forţa de aspiratie. Pentru obţinerea unui vârf eficient este necesară atingerea unui echilibru fin între aceşti doi parametri.

Angulaţia bizoului variază între 0, 15, 30, 45 sau 60 de grade.

Cu cât angulaţia este mai mică, cu atât nucleul poate fi angajat mai uşor. Cele cu angulaţie mare sunt mai eficiente în tăierea nucleului, în vreme ce vârfurile cu angulaţie mai mică sunt folosite când

Scanned with OKEN Scanner

se doreşte prinderea mai facilă a materialului cristalinian.

În funcţie de tehnica folosită şi de experienţa personală, chirurgul îşi alege tipul de vârf cel mai potrivit. În general sunt folosiţi parametri intermediari (de exemplu, angulaţie de 30–45 de grade) care se pot adapta în toate situaţiile.

Figura 4.9. Phaco tips.



Figura 4.10. Vârf angulat Kelman.

Vârfurile pot fi drepte sau angulate (figurile 4.9, 4.10). În general, vârfurile angulate oferă un acces mai bun asupra materialului cristalinian. Există aparate (Alcon Ozil) la care vârfurile angulate adaugă oscilaţiei primare, antero-posterioară, o oscilaţie secundară, rotatorie. În consecinţă, mişcarea finală a vârfului este eliptică, ceea ce va induce o creştere a ariei de cavitaţie din faţa vârfului şi a forţei de tăiere mecanică a nucleului, cu o creştere consecutivă a eficienţei.

TEHNICA CHIRURGICALĂ

Paşii extracţiei extracapsulare a cristalinului prin facoemulsificare:

Incizia asigură accesul în interiorul globului ocular. În funcţie de tehnica aleasă, incizia poate fi sclerală (prin tunel scleral), limbică sau în cornee clară. Localizarea şi numărul inciziilor variază, de asemenea, în funcţie de tehnica chirurgicală folosită şi de preferinţele sau abilităţile chirurgului. În principiu, există o incizie principală, prin care se efectuează facoemulsificarea şi se implantează cristalinul artificial, şi una sau două incizii secundare (*side port*-uri) prin care sunt introduse în interiorul globului ocular diferite instrumente ajutătoare.

După deschiderea globului ocular, camera anterioară este menţinută fie cu ajutorul substanţelor vâscoelastice, fie prin infuzia continuă de soluţie salină izotonă prin intermediul unei canule de infuzie (maintainer). Prima variantă este mai des întâlnită în practica curentă.

Capsulorexisul realizează o deschidere circulară în capsula anterioară, facilitând accesul la materialul cristalinian.

Hidrodisecţia separă cristalinul de capsula cristaliniană, iar hidrodelineaţia separă endonucleul (partea centrală, dură a nucleului) de epinucleu (partea periferică, mai moale).

Extracţia extracapsulară a cristalinului prin facoemulsificare îndepărtează materialul cristalinian din interiorul globului ocular.

Aspiraţia–irigaţia îndepărtează cortexul restant.

Implantul cristalinului artificial în sacul cristalinian restabileşte puterea dioptrică a ochiului în urma unei biometrii corespunzătoare. În cazul unor complicaţii intraoperatorii ce duc la ruptura capsulei posterioare, cristalinul poate fi implantat în sulcus, pe iris sau în camera anterioară.

Aspirarea substanţelor vâscoelastice restante.

Refacerea camerei anterioare cu ser şi hidratarea inciziilor, pentru a se asigura etanşeizarea globului ocular.

Aceşti paşi operatori vor fi detaliaţi în continuare.

INCIZIA

Majoritatea avantajelor pe care facoemulsificarea le aduce în chirurgia cataractei (reducerea inflamaţiei, recuperare post-operatorie rapidă, astigmatism post-operator minim) se datorează tocmai inciziei mici, ce nu necesită sutură.

Ca o regulă generală, cu cât incizia este mai departe de axul optic, cu atât ea poate fi mărită rămânând, în acelaşi timp, astigmatic neutră.

Înainte de apariţia cristalinelor artificiale pliabile, foarte mulţi chirurgi preferau inciziile prin tunel scleral, introduse în anii '80. Localizarea posterioară a inciziei oferea posibilitatea efectuării unei incizii mai lungi comparativ cu o incizie limbică, cu

Scanned with OKEN Scanner

acelaşi efect asupra astigmatismului corneean. Cele sub 5 mm puteau fi lăsate nesuturate, iar pentru cele cu lungime mai mare s-au perfecţionat diferite tehnici de sutură care să inducă astigmatism minim (fire în „X", fire separate sau surjet).

Tehnica implică crearea unui flap conjunctival, cu baza la limb, după decolarea conjunctivei, îndepărtarea capsulei Tenon şi diatermie. Incizia iniţială sclerală este perpendiculară pe suprafaţa globului ocular, are o adâncime de 0,3 mm şi este situată la 1–3 mm de limb. Lungimea variază în funcţie de cristalinul artificial ce trebuie implantat (2,75–4 mm pentru cristalinele pliabile şi aproximativ 5–7 mm pentru cele rigide (în acest caz lungimea inciziei trebuie sa fie puţin mai mare faţă de diametrul opticului). Se disecă apoi anterior, paralel cu suprafaţa sclero-corneeană, creându-se un tunel scleral ce va trece prin cornee şi se va termina în camera anterioară.

Se consideră că pierderea de celule endoteliale este mai mică în cazul inciziilor sclerale comparativ cu cele corneene. De asemenea sonda de faco induce mai puţină distorsiune corneană, deci vizualizarea intraoperatorie este mai bună.

Pe de altă parte, inciziile sclerale necesită un timp crescut pentru a fi construite, sunt sângerânde (deci contraindicate la pacienţii cu probleme de coagulare) şi au şanse mai mari să interfere cu manşonul de irigaţie (fiind mai lungi) şi să determine „arsuri" ale inciziei afectând atât sclera cât şi conjunctiva.

Odată cu apariţia cristalinelor artificiale pliabile, ce pot fi introduse prin incizii mai mici de 3 mm, din ce în ce mai mulţi chirurgi au abandonat incizia sclerală în favoarea mult mai rapidei incizii corneene. Descrisă în 1992, ea a devenit, de atunci, tehnica preferată de majoritatea chirurgilor oftalmologi.

Inciziile corneene pot fi efectuate într-unul, două sau trei planuri, ultimele două fiind considerate etanşe.

Incizia multiplan, introdusă de Langerman, constă în crearea unui şanţ de 0,3 mm adâncime perpendicular pe suprafaţa corneană, chiar deasupra arcadei vasculare marginale, urmat de inserţia unui cuţit precalibrat pe dimensiunea inciziei în şanţ, ce va fi avansat tangenţial cu suprafaţa corneană, până la nivelul camerei anterioare (figurile 4.11, 4.12). În prezent se consideră că inciziile aproximativ pătrate de 2/2,2 mm sunt ideale pentru obţinerea unui astigmatism post-operator minim.

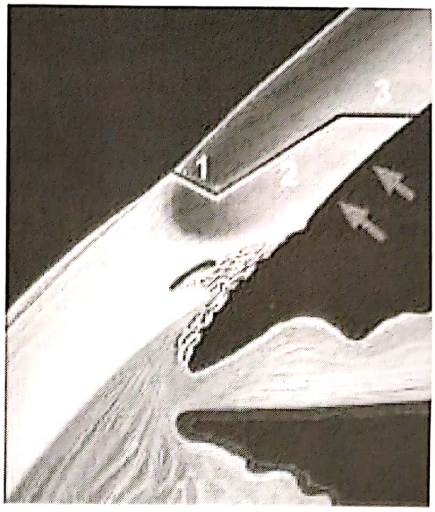

Figura 4.11. Incizia multiplan în cornee clară.

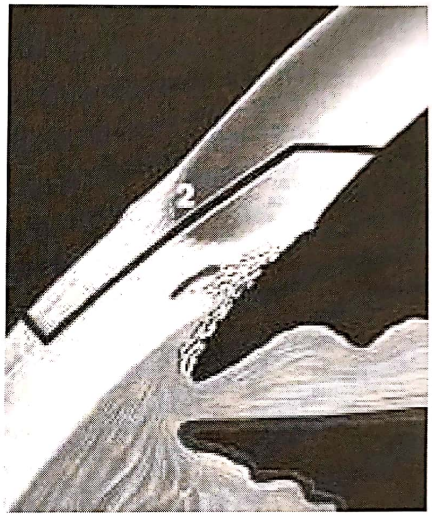

Figura 4.12. Incizie limbică multiplan.

O altă variantă ar fi incizia biplan, descrisă de Simuzu şi Fine. În cazul acestei incizii se începe prin avansarea unui cuţit precalibrat tangenţial la suprafaţa corneană (anterior de arcada vasculară) aproximativ 2 mm. În acest moment se schimbă direcţia de înaintare, astfel încât cuţitul să pătrundă în camera anterioară paralel cu irisul (figura 4.13).

Inciziile multiplan creează o buză anterioară a plăgii mai groasă, deci cu risc mai mic de injurii (termice sau mecanice) în timpul facoemulsificării.

Perfecţionările din ultimii ani atât ale aparatelor de facoemulsificare cât şi ale cristalinelor artificiale au dus la o micşorare permanentă a mărimii inciziei. Se trece astfel de la un standard de 3,5–4 mm pentru cristalinele implantate cu pensa, la incizii de 2,2–2,4 mm, cu variante de 1,8 mm pentru cristalinele Alcon şi chiar 1,6 mm pentru cristalinele hidrofile Bausch & Lomb.

Scanned with OKEN Scanner

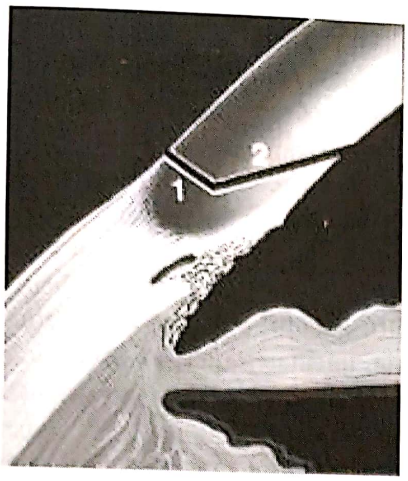

Figura 4.13. Incizia biplană.

Trebuie ținut minte, totuși, că incizia mai mică implică și utilizarea unui vârf de facoemulsificare de diametru mai mic. După cum am discutat anterior, există un echilibru fin între diametrul vârfului și grosimea pereților pentru crearea unui vârf eficient. Astfel, cel puțin cu tehnologia actuală, există o limită a dimensiunii inciziei sub care va fi destul de greu de coborât. Pe de altă parte, atâta timp cât inciziile deja utilizate în chirurgia cataractei induc un astigmatism post-operator minim, rămâne deschisă întrebarea dacă încercările consecutive de micșorare a inciziei aduc vreun beneficiu sau nu.

Pe lângă lungimea inciziei, localizarea acesteia este la fel de importantă. În ultimul timp din ce în ce mai mulți chirurgi renunță la incizia superioară în favoarea celei temporale. Aceasta oferă avantajul unui mai mic astigmatism post-operator (nu interferă cu forțele generate de gravitație și de greutatea pleoapei superioare, care sunt paralele cu incizia și nu perpendiculare pe ea), un mai bun reflex roșu, deoarece ochiul nu mai trebuie rotit inferior, și un mai bun acces, deoarece este evitată arcada sprâncenoasă.

Toate inciziile induc aplatizarea meridianului pe care sunt situate cu bombarea consecutivă a meridianului perpendicular. Cu cât incizia este mai mare, cu atât acest efect este mai pregnant. Acest lucru este adesea folosit în practică pentru corecția astigmatismului preoperator al pacientului. Există normograme cu lungimea inciziei ce trebuie folosită pentru a corecta o anumită valoare a astigmatismului. Incizia va fi mereu plasată pe axul cel mai refringent. Pentru ca valorile să fie exacte, trebuie folosită keratometria sau topografia corneană și nu refractometria, ce include și valorile astigmatismului cristalinian. Odată cu apariția cristalinelor torice, utilizarea acestei metode a mai pierdut din popularitate, cu toate că pentru valori mici ale astigmatismului corneean ea mai este încă utilizată.

Pe lângă incizia principală, în funcție de tehnica aleasă, mai sunt necesare unul sau două incizii secundare (*side port*-uri) prin care sunt introduse intraocular diferite instrumente ajutătoare. Aceste mici incizii au de obicei o mărime de 1–1,2 mm, sunt construite monoplan, și au un efect minim asupra astigmatismului corneean.

La sfârșitul intervenției chirurgicale, după implantarea cristalinului și aspirarea substanțelor vâscoelastice, inciziile corneene sunt hidratate cu soluție salină izotonă ce va fi injectată cu ajutorul unei canule direct în stroma corneană, în marginile plăgii. Aceasta va induce un edem corneean tranzitoriu ce va aduce în contact cele două buze ale plăgii sigilând globul ocular și facilitând vindecarea.

Deoarece o incizie neetanșă este o cauză majoră de endoftalmită post-operatorie, chirurgul trebuie să fie pregătit în orice moment să închidă o incizie imperfectă prin plasarea unui fir de sutură (un fir 10.0 nylon monofilament este de obicei suficient) [13].

MENȚINEREA CAMEREI ANTERIOARE

Odată deschisă camera anterioară, umorul apos are tendința de a se scurge din ochi. Introducerea în interiorul globului ocular a diferitelor instrumente chirurgicale accentuează această tendință, deoarece inciziile sunt deschise suplimentar.

Există în principiu două metode de menținere a camerei anterioare.

Cea mai folosită este utilizarea substanțelor vâscoelastice, cu rol atât în menținerea profunzimii camerei anterioare cât și în protecția endoteliului corneean.

A doua metodă se bazează pe infuzia continuă de soluție salină izotonă cu ajutorul unei canule de infuzie (*maintainer*) introdusă în camera anterioară la nivelul unei incizii corneene. Există în continuare chirurgi care folosesc canula de infuzie deoarece le oferă o stabilitate foarte bună a camerei anterioare și scade riscul de contaminare bacteriană datorită fluxului permanent de lichid din interiorul către exteriorul ochiului.

Substanțe vâscoelastice

Substanțele vâscoelastice sunt biopolimeri având ca și constituenți principali glicozaminoglicani și hidroxipropil metilceluloza.

Scanned with OKEN Scanner

Rolul vâscoelasticelor este de a menține spațiul intraocular atâta timp cât incizia este deschisă și de a proteja endoteliul corneean de traume mecanice în timpul facoemulsificării. De altfel, distrugerea celulelor endoteliale în timpul manipulărilor intraoperatorii a scăzut semnificativ odată cu introducerea în uzul curent a vâscoelasticelor pentru procedurile intraoculare.

Vâscoelasticul ideal trebuie să aibă capacitatea de a îmbrăca țesuturile și instrumentele, să fie nontoxic și noninflamator, să fie perfect transparent și totodată și vizibil pentru a fi ușor înlăturat din interiorul globului ocular la sfârșitul operației (prezența sa post-operatorie poate duce la creșterea presiunii intraoculare).

Proprietățile fizice ale substanțelor vâscoelastice depind de lungimea lanțurilor moleculare componente și de interacțiunile moleculare dintre acestea. Proprietățile importante ce definesc materialele vâscoelastice sunt: vâscoelasticitatea, vâscozitatea, pseudoplasticitatea și tensiunea superficială.

Coezivitatea și dispersivitatea descriu comportamentul general al substanței.

Vâscoelasticele coezive aderă la ele însele. Sunt agenți cu masă moleculară, tensiune superficială și pseudoplasticitate mari. Sunt mai ușor aspirați și îndepărtați din ochi. Sunt de preferat când este necesară menținerea spațiului (efectuarea capsulorexisului, expandarea sacului cristalinian pentru a facilita implantarea). Exemple: Healon, Healon GV, Amvisc, Provisc.

Vâscoelasticele dispersive sunt agenți cu tendință mică de autoaderență. Au masă moleculară și tensiune superficială mică [capacitate crescută de „îmbrăcare" (*coating*)]. Sunt mai greu de îndepărtat din ochi. Protejează bine endoteliul corneean. Sunt agentul ales dacă se dorește protecția unei structuri intraoculare (de exemplu rupturile din capsula posterioară cu herniere de vitros – agentul dispersiv va tampona vitrosul la capsula posterioară și va fi aspirat greu în timpul facoemulsificării consecutive). Exemple: Viscoat, Vitrax.

Există și agenți adaptivi (exemplu, Healon 5) care au proprietăți atât ale agenților coezivi, cât și dispersivi.

Utilizări speciale intraoperatorii ale vâscoelasticelor:

1. tehnica *soft shell*, utilizată pentru protecția endoteliului, implică injecția unui vâscoelastic dispersiv în apropierea endoteliului corneean urmată de un vâscoelastic coeziv în centru

2. în cazul pupilelor mici se poate tenta midriaza prin injecția unui vâscoelastic cu masă moleculară mare, coeziv, ce va împinge irisul departe de cristalin

3. pentru ruperea sinechiilor posterioare cu traumatism minim

4. pentru disecția cortexului de pe capsulă, pentru a proteja zonulele fragile

5. pentru situațiile în care capsulorexisul fuge în periferie, injectarea unui vâscoelastic coeziv va aplatiza capsula anterioară și va permite aplicarea unui vector centripet

6. pentru rupturile mici în capsula posterioară, injectarea unui vâscoelastic dispersiv va împinge vitrosul înapoi în camera posterioară și va astupa defectul, facilitând îndepărtarea cortexului.

Tipuri de substanțe vâscoelastice

Hialuronatul de sodiu: este un biopolimer răspândit în multe țesuturi conjunctive din organism. Are o masă moleculară mare (2,5 milioane daltoni), conținut mic de proteine, și are o singură sarcină negativă pentru unitatea dizaharidică. Timpul de înjumătățire este de aproximativ o zi în umorul apos și trei zile *în vitros*.

Condroitin sulfat: este un biopolimer similar cu acidul hialuronic dar care are un grup sulfat într-o sarcina dublă negativă. Este obținut în mod frecvent din cartilagiu de rechin.

Hidroxipropil metilceluloza (HPMC): este larg răspândită în plante (de exemplu, bumbac și lemn). Structura produsului comercial este un polimer de celuloză modificat prin adiția de grupă metil și hidroxipropil în vederea creșterii proprietăților hidrofile ale materialului. Metilceluloza este un produs nonfiziologic ce nu este metabolizat în interiorul ochiului. Este eliminat până la urmă în umorul apos, dar poate fi ușor aspirat din ochi.

Poliacrilamida este un polimer sintetic similar acidului hialuronic. Este o moleculă liniară, cu un lanț molecular lung, care este nontoxică și nu necesită refrigerare. Este rapid îndepărtat din camera anterioară și datorită stabilității sale, nu se degradează.

CAPSULOREXISUL

Capsulorexisul constă în deschiderea circulară continuă a capsulei anterioare în vederea asigurării

Scanned with OKEN Scanner

accesului la materialul cristalinian. Descoperirea sa a reprezentat unul din cei mai importanţi paşi realizaţi către chirurgia actuală a cataractei. Este o îmbunătăţire adusă tehnicii de rupere discontinuă a capsulei anterioare (*can-opener*) utilizată în extracţia extracapsulară a cristalinului. Capsulorexisul aduce avantajul unui mai bun control intraoperator, reducând riscul rupturilor şi îmbunătăţind stabilitatea cristalinului artificial post-operator.

Tehnica este descrisă prima dată de Neuhan (Germania) şi Gimbel (Canada) în 1984. Capsulorexisul poate fi efectuat fie cu acul, fie cu pense speciale. Există ace special construite cu un calibru de 23–26 Gauge, îndoite la aproximativ 90° la 10 mm de vârf şi al căror bizou este îndoit la 45° (figura 4.14). Pensele clasice, de tip Utrata, oferă avantajul unui control mai bun asupra capsulei, dar necesită incizii mai mari pentru a putea fi manevrate (figura 4.15). Pensele moderne de capsulorexis, asemănătoare penselor de vitrectomie, pot fi folosite prin incizii mici, de 1–1,2 mm, şi permit realizarea perfectă a rexisului pentru orice tip de cataractă (figura 4.16).

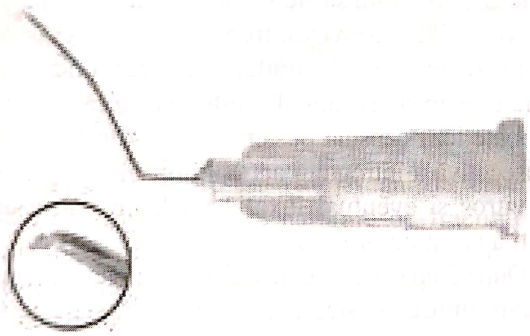

Figura 4.14. Discizor.



Figura 4.15. Pensa de capsulorexis Utrata.

Capsulorexisul ţine de tehnică şi exerciţiu, fiecare chirurg ajungând să prefere un anume instrument pentru acest timp operator.



Figura 4.16. Micro-forceps.

Diametrul capsulorexisului ar trebui să fie cu puţin mai mic faţă de diametrul opticului cristalinian (aproximativ 5,5 mm), pentru a-i oferi acestuia o centrare şi o stabilitate bună. Un capsulorexis prea mic face facoemulsificarea dificilă şi are tendinţa la fibrozare şi fimoză, în timp ce unul prea mare nu oferă un suport adecvat cristalinului, care se poate subluxa, favorizând adesea apariţia cataractei secundare.

HIDRODISECŢIA ŞI HIDRODELINEAŢIA

Hidrodisecţia are ca scop separarea cortexului cristalinian de capsulă, pentru a-i facilita extracţia. O canulă angulată, cu vârful bont de 25–27 Gauge, se introduce sub marginea capsulorexisului. Capsula anterioară se ridică şi se injectează uşor soluţie salină izotonă până când se observă un „val" de lichid pe faţa posterioară a cristalinului, semn că întregul cortex posterior a fost detaşat de capsulă. În acest moment, cristalinul bombează anterior, fiind împins de lichidul acumulat între capsula posterioară şi adeziunile strânse capsulo-corticale din dreptul ecuatorului. Prin împingerea uşoară a cristalinului înapoi în sacul cristalinian (cu ajutorul canulei de hidrodisecţie), lichidul din spatele acestuia este împins anterior şi rupe circumferenţial adeziunile capsulo-corticale, completând astfel hidrodisecţia. Hidrodisecţia este considerată satisfăcătoare când cristalinul se roteşte uşor în sacul cristalinian.

Riscul de rupere a capsulei în timpul acestei manevre este mult mai mic dacă în prealabil a fost făcut un capsulorexis şi nu o capsulotomie discontinuă de tip «can opener», în ultimul caz putând apărea rupturi radiare ce se pot propaga spre capsula posterioară.

Scanned with OKEN Scanner

Unii chirurgi preferă să completeze hidrodisecția cu hidrodelineația, ce constă în separarea endonucleului (mai dur) de epinucleu (mai moale), ce rămâne atașat de cortex. Canula este introdusă vertical în cristalin, aproximativ la jumătatea distanței între centrul acestuia și ecuator. Când este atins endonucleul dur (cristalinul începe să se miște sau se întâlnește rezistență la înaintare), se schimbă direcția canulei ce devine orizontală. Se creează un mic canal la acest nivel în care se injectează soluția salină, până când apare un inel strălucitor în masa cristaliniană, semn că straturile cristalinului au fost separate între ele.

FACOEMULSIFICAREA

Provocarea facoemulsificării constă în îndepărtarea nucleului cristalinian cataractat, cu ajutorul ultrasunetelor, printr-o incizie redusă. Cu cât cataracta este mai avansată, cu atât această sarcină este mai dificilă. Odată ce nucleul a fost facoemulsificat, îndepărtarea cortexului este mult mai facilă, deși există riscul aspirării și ruperii capsulei posterioare în timpul acestei manevre.

Facoemulsificarea poate avea loc, cel puțin teoretic, în mai multe planuri: în camera anterioară (locul preferat de chirurgi la începutul facoemulsificării, dar contraindicat în tehnicile actuale datorită riscului major de lezare a endoteliului corneean), în planul irian (în aria pupilară) și în camera posterioară (deasupra sau în interiorul sacului capsular). Fiecare din aceste locații are avantajele și dezavantajele sale. Evident, cu cât emulsificarea este efectuată mai anterior, cu atât riscul de lezare al endoteliului corneean crește considerabil. Pe de altă parte, emulsificarea nucleului în sacul cristalinian crește riscul de lezare a capsulei cristaliniene. Actualmente, majoritatea chirurgilor preferă să emulsifice nucleul în interiorul sacului cristalinian, protejând astfel endoteliul. În situații deosebite (de exemplu, pupilă mică) emulsificarea poate avea loc în aria pupilară, acordându-se o atenție deosebită ca nici o parte din nucleu să nu fie emulsificată în apropierea corneei.

Tehnici de facoemulsificare

Există mai multe tehnici de facoemulsificare. Important este ca nucleul să fie împărțit în mai multe segmente care să fie apoi emulsificate separat, scăzând la maxim cantitatea de ultrasunete folosite. Pentru a se obține acest deziderat se pot folosi fie tehnici ce implică sculptarea nucleului (sculpt) fie tehnici ce presupun o rupere mecanică a nucleului (*chop*). Variațiile la aceste două tipuri de tehnici de bază sunt numeroase și, din păcate, nu pot fi incluse în prezentarea de față. Chirurgul oftalmolog ar trebui să fie totuși familiarizat cu marea majoritate a acestora, astfel încât să poată face față situațiilor intraoperatorii neprevăzute prin ajustarea tehnicii folosite.

Tehnica „Divide and Conquer"

Descrisă prima dată de John Shephard, bazându-se pe munca lui Gimbel, tehnica constă în ruperea endonucleului (după o hidrodisecție și hidrodelinieație corespunzătoare) în patru cadrane ce vor fi ulterior emulsificate.

Se începe prin sculptarea unui șanț central în axul inciziei, urmată de rotirea nucleului cu 90 de grade și crearea unui alt șanț perpendicular pe primul. Utilizând un al doilea instrument (manipulator) și vârful sondei de facoemulsificare, nucleul este apoi rupt prin introducerea celor două instrumente în șanțul creat și împingerea lor în direcții opuse. Șanțul ar trebui să fie suficient de adânc (aproximativ 2–3 diametre ale vârfului sondei) pentru ca această fractură să fie facilă. Deoarece cristalinul este o lentilă biconvexă, trebuie avut grijă să nu se înainteze cu vârful sondei prea periferic, acolo unde grosimea cristalinului este mai mică, deoarece se poate leza capsula posterioară, cu compromiterea consecutivă a întregului act chirurgical prin pierdere de vitros și eventual luxația nucleului sau a unei părți a acestuia *în vitros*.

După împărțirea nucleului în cele patru cadrane, fiecare dintre acestea este emulsificat separat. Cel de-al doilea instrument împinge periferia fragmentului posterior, ridicând astfel apexul care va fi prins în vârful sondei de facoemulsificare, cu ocluzia consecutivă a acestuia. După ce se atinge nivelul optim de vacuum, fragmentul este tras spre centrul sacului cristalinian și emulsificat. În timpul acestui proces, epinucleul și cortexul creează o barieră ce protejează capsula posterioară.

În tehnica clasică se recomandă utilizarea ultrasunetelor în mod continuu pentru timpul de sculpt, pentru ca apoi fragmentele obținute să fie emulsificate în modul puls sau burst, pentru a se reduce la maxim folosirea ultrasunetelor.

Riscul de lezare a capsulei posterioare este maxim când se îndepărtează ultimele fragmente. Datorită *chatter*-ului, acestea pot să fie respinse înspre capsula posterioară și să inducă ruptura ei, în

Scanned with OKEN Scanner

condițiile în care în sacul cristalinian nu mai există alte fragmente nucleare care să ofere un rol protector suplimentar. În astfel de situații, unii chirurgi folosesc modul continuu de eliberare a ultrasunetelor adaptând totodată și valorile vacuumului și ale aspirației pentru a evita atât chatter-ul, cât și aspirarea capsulei posterioare în sonda de facoemulsificare. Un al doilea instrument în spatele fragmentelor de nucleu poate fi util pentru a proteja suplimentar capsula posterioară [8].

Tehnica „Faco Chop"

Tehnicile de sculpting implică utilizarea unei cantități crescute de energie în vederea fragmentării nucleului, urmată de utilizarea unei cantități suplimentare de energie în vederea emulsificării celor 4 cadrane. Cu cât nucleul este mai dur, cu atât energia totală utilizată crește. Odată cu înțelegerea efectului nociv al ultrasunetelor asupra țesuturilor intraoculare, oftalmologii s-au orientat spre noi tehnici chirurgicale, care implică fragmentarea mecanică a nucleului, cu ajutorul unui choper, urmată de emulsificarea fragmentelor rezultate.

Există în momentul de față mai multe tipuri de chopere, fiecare chirurg alegându-l pe cel care i se potrivește mai mult. În principiu, choperele pot avea vârful bont sau ascuțit și au o față ascuțită, care va fi folosită în ruperea nucleului.

Dintre tehnicile de chop, tehnica *faco chop* este actualmente cea mai frecvent utilizată (figura 4.17). Are însă o curbă de învățare mai lungă. Astfel, chirurgul începător va găsi tehnica divide and conquer mai facilă, urmând să învețe *faco chop* pe parcurs.

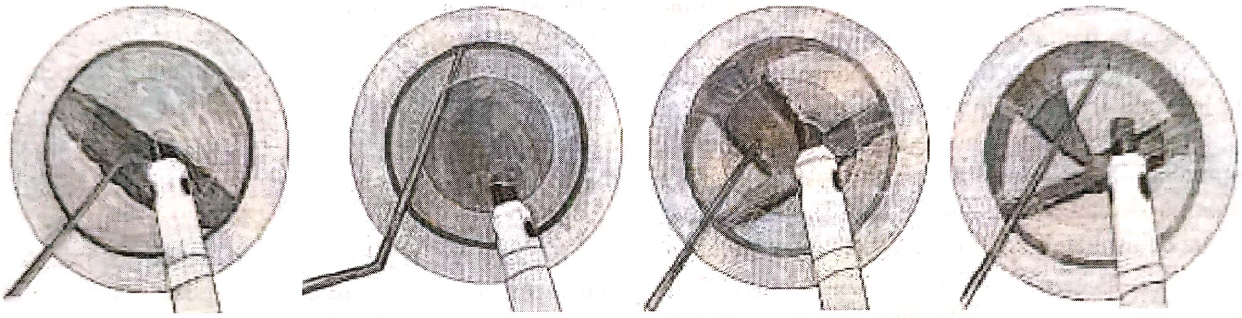

Figura 4.17. Facoemulsificare – tehnica *„faco chop"*.

Tehnica a fost descrisă de Nagahara care s-a gândit să utilizeze liniile naturale de fractură ale nucleului. Vârful sondei de faco este „îngropat" în centrul nucleului. Vârful va fi ocluzat, ceea ce va induce acumularea de vacuum ce menține nucleul în vârful sondei. Acest prim pas ar trebui să se desfășoare, pe cât posibil, fără utilizarea de ultrasunete. Pentru această tehnică sunt necesare nivele crescute de vacuum (și implicit de aspirație, pentru ca vacuumul maxim să fie atins într-un timp cât mai scurt). Choperul este introdus apoi sub capsula anterioară diametral opus față de vârful de facoemulsificare și tras înspre acesta, divizând astfel nucleul în două jumătăți (*chop* orizontal). Procedeul continuă cu împărțirea celor două jumătăți în fragmente mai mici, într-o manieră similară. Acestea sunt apoi emulsificate. De-a lungul procedurii, *choper*-ul ajută la manevrarea fragmentelor în interiorul sacului cristalinian. La fel ca la tehnica *divide and conquer*, riscul cel mai mare de lezare a capsulei posterioare este în timpul emulsificării ultimelor fragmente.

Koch și Katzen s-au gândit să îmbunătățească tehnica prin crearea unui șanț central care să ofere loc pentru emulsificarea fragmentelor (tehnica „stop and chop"). Tehnica gândită de ei este practic o combinație de *divide and conquer* (șanțul inițial) urmată de *faco chop* (fragmentarea și emulsificarea consecutivă a nucleului).

O altă variantă ar fi *chop*-ul vertical sau rapid. După fixarea vârfului de faco în centrul nucleului, choperul este îngropat în nucleu lângă acesta, în dreptul axului optic, și tras apoi înapoi spre incizie, până când nucleul se rupe în două jumătăți. Se evită astfel inserția *choper*-ului sub capsulorexis, manevră ce poate fi periculoasă în anumite cazuri [9, 1].

Alte tehnici de facoemulsificare

Tehnica „Choo choo chop and flip" folosește de asemenea un choper, iar facoemulsificarea se face alternativ în modul „pulse" (în care puterea este variabilă, durata și intervalul fiind constante)

Scanned with OKEN Scanner

şi în modul „burst" (în care puterea este constantă, durata şi intervalul fiind variabile). Această alternanţă pulse/burst are ca scop reducerea cantităţii de ultrasunete folosite şi eficientizarea tehnicii de facoemulsificare.

O altă tehnică folosită este cea a lui Takayuki Akahoshi. Chirurgul japonez a gândit un instrument special (prechoper) care să împartă nucleul dur cristalinian în fragmente. În acest mod împărţirea nucleului se realizează mecanic, fără utilizarea ultrasunetelor. Fragmentele astfel obţinute sunt apoi facoemulsificate în mod clasic.

Unii chirurgi folosesc şi tehnica bimanuală de facoemulsificare în care nucleul dur este extras prin două incizii de 1,2 mm situate pe meridianele orelor 10 şi 14. Pentru realizarea tehnică este necesar un choper special, cu irigaţie, iar vârful de facoemulsificare utilizat trebuie să fie fără manşon (deci fără infuzie), cu diametrul de 0,9 mm. Tehnica este dedicată cristalinelor moi urmând ca una dintre incizii să fie lărgită pentru a permite implantarea cristalinului artificial.

După îndepărtarea nucleului dur, cortexul şi epinucleul rămas vor fi îndepărtate tot cu sonda de facoemulsificare, folosind pe cât se poate doar funcţia de aspiraţie. Fragmentele situate prea aproape de capsulă, şi a căror îndepărtare nu este sigură în acest timp operator vor fi lăsate pe loc şi aspirate într-un timp ulterior [4, 5, 11, 12].

Interrelaţia dintre rata de aspiraţie şi ultrasunete în timpul facoemulsificării

Emulsificarea şi îndepărtarea nucleului implică o coordonare fină între fragmentarea ultrasonică şi aspiraţie. Cunoaşterea parametrilor aparatului şi capacitatea de a-i modifica în funcţie de timpul operator şi de condiţiile intraoperatorii sunt esenţiale pentru obţinerea rezultatelor optime.

Dacă se foloseşte o tehnică de sculptare (exemplu, divide and conquer), este necesar un flux scăzut (10 ml/min), fără ocluzia vârfului. Fluxul scăzut oferă posibilitatea folosirii ultrasunetelor şi în imediata apropiere a capsulei, fără să existe riscul aspirării acesteia în vârful sondei. O angulaţie a vârfului de 30 sau 45 de grade asigură atât o bună vizualizare cât şi minimalizarea riscului de ocluzie.

Dacă se foloseşte o tehnică de tipul *faco chop* este necesară o rată crescută a fluxului, dar şi o angulaţie mai mică a vârfului pentru a asigura o mai bună priză a nucleului în sonda de facoemulsificare. Ocluzia în aceste cazuri este îmbunătăţită dacă vârful se roteşte astfel încât diametrul maxim să fie aliniat cu marginea masei cristaliniene ce urmează a fi angajată. Ocluzia vârfului permite acumularea vacuumului până la valoarea maximă presetată. Vacuumul este esenţial pentru îndepărtarea nucleului. În aceste condiţii, chirurgul trebuie să fie atent să nu se apropie cu vârful sondei de capsulă, deoarece aceasta poate fi aspirată foarte uşor în condiţii de flux de aspiraţie crescute.

Nivelul de vacuum este setat în funcţie de duritatea cataractei. Cataractele dure necesită nivel crescut de vacuum. Dacă nivelul de vacuum este prea mic, poate apărea chatter-ul. Valori crescute de vacuum îmbunătăţesc angajarea materialului nuclear în vârful sondei şi reduc puterea şi durata ultrasunetelor.

O rată scăzută a fluxului este de preferat pentru că asigură o mai bună stabilitate a camerei anterioare. După ce fiecare fragment este emulsificat şi ocluzia este ruptă, se restabileşte fluxul scăzut. Astfel emulsificarea se produce la o rată mai controlabilă. Cu o rată crescută a fluxului, evenimentele se petrec mai rapid şi sunt mai puţin controlabile [14, 16].

IRIGAŢIA ASPIRAŢIA

Irigaţia–aspiraţia este utilizată pentru îndepărtarea resturilor de cortex, pentru polisarea capsulei posterioare în caz de fibroză sau pentru înlăturarea vâscoelasticului restant.

Canulele de irigaţie-aspiraţie pot fi cuplate la tubulatura sondei de facoemulsificare. Există tehnica bimanuală, în care sunt folosite două canule, sau tehnica coaxială în care se foloseşte o singură canulă ce încorporează atât irigaţia cât şi aspiraţia.

Unii chirurgi preferă simplicitatea şi controlul bun pe care îl oferă aspiraţia cu ajutorul unui ac de aspiraţie conectat la o seringă manevrată manual. În acest caz camera anterioară trebuie menţinută prin infuzia continuă de apă printr-o canulă de irigaţie de tip *maintainer*.

Cortexul va fi detaşat de capsulă prin mişcări paralele cu planul irian, tras în centrul sacului şi ulterior aspirat. Dacă sonda de aspiraţie trebuie să intre în spatele cristalinului artificial, portul de aspiraţie va fi orientat înspre cristalin, pentru a se evita aspiraţia capsulei posterioare.

Aspirarea cortexului situat imediat sub incizie poate fi dificilă. Există însă canule cu vârful angulat (45, 90 sau chiar 180 de grade) ce pot fi utile în acest caz, sau se pot folosi microinciziile laterale pentru un acces mai bun în această zonă [13].

Scanned with OKEN Scanner

CRISTALINUL ARTIFICIAL

Cristalinul artificial a cunoscut din anii 1950 (când Ridley a implantat primul cristalin artificial) o permanentă perfecționare. Inițial, materialul din care era fabricat implantul era rigid (polimetilmetacrilat), astfel că, cei care foloseau facoemulsificarea ca metodă de operare a cataractei erau nevoiți să mărească incizia până la 5–6 mm pentru a putea introduce noul cristalin.

Era cristalinelor moderne începe în 1984 atunci când Thomas R. Mazzocco implantează primul cristalin pliabil într-un ochi uman.

Din acest moment cristalinele cunosc o permanentă perfecționare, atât în ceea ce privește materialul și design-ul, cât și în ceea ce privește modalitatea de implantare.

Ca și material, cristalinele pliabile sunt fabricate fie din silicon cu anse din polimetilmetacrilat, fie din polimeri acrilici. Cristalinele acrilice la rândul lor pot fi monobloc sau din trei piese (cu anse din polimetilmetacrilat asemănătoare celor siliconice). Totodată cristalinele acrilice pot fi hidrofile (conservate în mediu umed) sau hidrofobe (livrate în mediu uscat). Ele prezintă o foarte bună biocompatibilitate, se implantează de regulă în sacul cristalinian și sunt perfect tolerate în mediul intraocular.

Toate cristalinele moderne au înglobate în structura lor filtre pentru radiația UV, iar mai nou unele prezintă și filtre pentru lumina albă care fac ca senzația de albastru percepută de pacient după înlăturarea cristalinului natural să fie mult diminuată.

În ceea ce privește sistemul de implantare, odată cu trecerea anilor, acesta a devenit din ce în ce mai miniatural, trecându-se de la incizii de 4 mm, corespunzătoare cristalinelor pliate și implantate cu pensa, la incizii de 1,6 mm pentru acrilicele monobloc hidrofile (MI-60 – Bausch & Lomb) sau 1,8 mm pentru acrilicele hidrofobe (Acrysof IQ – Alcon).

Și în istoria naturală a cristalinelor, ultimul deceniu a reprezentat perioada marilor progrese. Astfel, au apărut cristalinele din categoria Premium care au ca principală indicație independența față de ochelari.

Astfel, cristalinul toric, a fost dezvoltat pentru a corecta nu doar afakia post-operatorie ci și astigmatismul corneean preoperator. Calculate după o atentă măsurătoare biometrică și folosind formule care iau în calcul razele de curbură corneană (obținute keratometric sau prin topografie corneană), cristalinele torice conferă o acuitate foarte bună, de regulă pentru distanță, fără nicio corecție. În acest caz, pentru citit, pacientul primește ochelari de +3 dioptrii sferice.

Pentru cei care nu doresc să mai poarte ochelari deloc, au apărut în ultimii ani noi cristaline ce corectează atât vederea de distanță cât și pe cea de aproape. Ele pot fi:

- cristaline acomodative (Crystalens de la Bausch & Lomb) care se implantează în sacul cristalinian după un capsulorexis mai mare decât partea optică și care folosesc mecanismele naturale ale acomodației (mișcarea mușchiului ciliar) pentru a favoriza vederea de aproape. Acest lucru se realizează prin deplasarea anterioară a sacului cistalinian, completată de angularea anterioară a cristalinului artificial.
- cristaline pseudoacomodative prezintă constructiv alternarea concentrică de focare pentru distanță și apropiere. În acest mod scade însă sensibilitatea la contrast, iar pacienții acuză adesea fenomene luminoase concentrice în jurul surselor de lumină (Acrysof Restor – Alcon, Acrylisa – Zeiss, Technis – AMO).
- cristaline pseudoacomodative sectoriale sunt compuse dintr-o lentilă monofocală, pentru distanță, în care este încorporat focarul de aproape dat de un sector cristalinian situat în partea inferioară a lentilei (Lentis M Plus – Oculentis).

În ultimii ani, pentru perfecțiunea corecției au apărut și cristaline multifocale torice astfel încât și pacienții astigmați beneficiază pe deplin de independența față de ochelari.

IMPLANTAREA CRISTALINULUI ARTIFICIAL

Pentru a profita de toate avantajele oferite de facoemulsificare, cristalinul artificial care va fi implantat în ochi ar trebui să fie unul pliabil. Implantarea acestuia cu ajutorul unui injector are două avantaje: în primul rând incizia nu trebuie mărită în aceași măsură ca în cazul implantării cu ajutorul unei pense, și în al doilea rând, cristalinul nu vine în contact cu nicio structură extraoculară, scăzând astfel riscul de infecție.

În cazul în care cartușul este introdus în ochi în vederea implantării, incizia ar trebui mărită până în jurul valorii de 2,5 mm. Dacă, dimpotrivă, se

Scanned with OKEN Scanner

folosește tehnica de implantare „wound assisted", în care vârful cartușului este ținut în contact ferm cu buza inciziei, creându-se astfel un tunel prin care cristalinul alunecă în ochi, incizia poate să rămână la dimensiunile inițiale (1,8–2,2 mm) [15].

În cazul implantării cristalinului cu ajutorul unei pense de implant, incizia ar trebui mărită până în jurul valorii de 4 mm.

URMĂRIREA POST-OPERATORIE A PACIENȚILOR OPERAȚI PRIN FACOEMULSIFICARE

Orice intervenție chirurgicală intraoculară, și deci și operația de cataractă prin chirurgie microincizională, poate duce la apariția unei inflamații post-operatorii chiar și în cazul unei operații tehnic ireproșabile. Factorii care pot declanșa acest fenomen sunt mutipli și pot depinde de gestul chirurgical (tipul și mărimea inciziei, durata operației, lezarea intraoperatorie a diferitelor structuri – endoteliu cornean, uvee, vitros), pot depinde de pacient (răspunsul acestuia la traumatismul operator, boli oculare sau boli generale) și de mediu (asepsie, igiena pacientului).

Perioada post-operatorie imediată (ziua 0–5).

Primul control se recomandă a fi efectuat la 24–48 de ore post-operator.

Majoritatea chirurgilor recomandă ca tratament post-operator coliruri cu antibiotice și anti-inflamatorii (de regulă steroidiene) în aplicații de 3–6 ori pe zi, pentru aproximativ o lună. Corticosteroizii scad reacția inflamatorie post-operatorie în timp ce antibioticele diminuează riscul de contaminare intraoculară prin germenii de la nivelul pleoapelor, genelor sau fundurilor de sac conjunctivale. Adesea ritmul instilațiilor scade după primele 10 zile post-operator.

Pentru operațiile cu anestezie locală se recomandă pansament până a doua zi. Pentru operațiile cu anestezie generală sau topică este suficientă o protecție din plastic transparent ce permite expunerea globului ocular la oxigenul atmosferic, scăzând riscul de infecție și accelerând vindecarea.

Unii chirurgi sunt adepții antibioticului intracamerular (cefuroxim) în vreme ce alții preferă profilaxia generală cu antibiotice pentru ziua operației și două–trei zile post-operator.

Betablocantele topice sau inhibitorii de anhidrază carbonică pot fi administrați de rutină în prima zi post-operator sau în situația în care așteptăm o creștere a presiunii intraoculare la pacienții glaucomatoși sau în situația în care substanța vâscoelastică nu a fost extrasă în totalitate la sfârșitul operației.

În cazul operațiilor mai dificile, injecțiile subconjunctivale cu corticosteroizi pot fi luate în considerare, eventualele complicații fiind tratate separat.

Perioada post-operatorie imediată este de regulă cea în care pot să apară complicațiile cele mai redutabile. De aceea este indicat un nou control post-operator în zilele patru–cinci. La acest control se pot recomanda și primii ochelari de probă. În general corecția definitivă se recomandă la trei–patru săptămâni după operație.

CONCLUZII

Trecând succint prin capitolele acestui domeniu extrem de modern și totodată tehnic, nu putem să nu remarcăm importanța tuturor perfecționărilor aduse fiecărui timp operator, care au făcut posibilă chirurgia microincizională a cataractei (cu o rată a complicațiilor extrem de scăzută și un astigmatism indus chirurgical minim), anestezia minim invazivă (topică) și restabilirea extrem de rapidă a funcției vizuale.

Cu siguranță stadiul actual al chirurgiei cataractei este unul efemer. Importante invenții în domeniul tehnic așteaptă să fie puse în aplicare.

Recent a apărut un nou tip de LASER (LenSx-Alcon) folosit la realizarea inciziilor și paracentezelor, la realizarea capsulorexisului și la divizarea nucleului în fracțiuni ale acestuia. Să remarcăm că în acest mod toți acești timpi se realizează cu precizie de micron!

De mai mulți ani se lucrează și se testează LASER-ul Erbiu – ND care realizează lizarea cristalinului printr-o incizie de 0,9 mm fără a produce nici un efect termic sau de altă natură asupra plăgii operatorii.

În domeniul cristalinelor au apărut recent cristalinele trifocale (Fine Vision – PhysIOL) care oferă vedere clară pentru distanță, intermediar și aproape.

Cristalinul ajustabil la lumină (*Light Adjustable Lens*) permite corecția erorilor refractive și a astigmatismului post-operator până la o valoare de +/– 2 D. Acest cristalin este o lentilă siliconică fotosensibilă care prin expunerea la radiația UV de

Scanned with OKEN Scanner

365 nm îşi poate modifica refracţia post-operator, neinvaziv.

La acest capitol al noutăţilor nu trebuie uitat nici LASER-ul Excimer folosit din ce în ce mai des atunci când suntem în faţa unei erori refractive deranjante (cristaline Premiun, diferenţe mari de refracţie între cei doi ochi etc.). În acest mod o intervenţie pe cornee ne scuteşte de o operaţie mult mai laborioasă de înlocuire a pseudofakului deja implantat.

BIBLIOGRAFIE

1. Agarwal A., *Illustrative Guide to Cataract Surgery: A Step-by-Step Approach to Refining Surgical Skills*, August 15, 2011, 1: 3–105.
2. American Academy of Ophthalmology, *Basic and Clinical Science Course, Section 11: Lens and Cataract*, 2011–2012.
3. American Academy of Ophthalmology, *Focal Points Module: Cataract Surgery in the Developing World*, 2011 .
4. Andreson M, *Phaco Fundamentals*, December 1, 2010, 8: 44–65.
5. Benjamin L., Little B.C., Packard R., Packer M., *Phacoemulsification 1 Basic Techniques*, American Academy of Ophthalmology, 2005.
6. Garg A., Alió J.L., *Surgical Techniques in Ophthalmology: Cataract Surgery*, 2011, 19–22: 112–123.
7. Friedman N., Kaiser P.K., Trattler W., *Review of Ophthalmology*, December 3, 2004, 10: 279–295.
8. Kanski J.J., Bowling B., *Clinical Ophthalmology: A Systematic Approach*, 7th edition, May 2, 2011, 9: 281–289.
9. Kanski J.J., Desai A.H., *Phacoemulsification Made Easy*, October 1, 2005, 7: 67–71.
10. Yanoff M., Duker J.S., *Ophthalmology: Expert Consult Premium Edition*, December 11, 2008, 5: 447–465.
11. British Journal of Ophthalmology, J. Tee, A. Shah and B.C. Little, *The use of a second instrument during phacoemulsification*, 2009.
12. British Journal of Ophthalmology, Mohammed A Majid, *The Video Atlas Of Eye Surgery – Phacoemulsification (Part 1)*, 2006.
13. Journal of Cataract & Refractive Surgery, İzzet Can, Tamer Takmaz, Yelda Yıldız and Hasan Ali Bayhan, *Coaxial, microcoaxial, and biaxial microincision cataract surgery: Prospective comparative study*, May 2010, Vol. 36, Issue 5, Pages 740–746.
14. Journal of Cataract & Refractive Surgery, I. Howard Fine, Mark Packer and Richard S. Hoffman, *Power modulations in new phacoemulsification technology: Improved outcomes*, May 2004, Vol. 30, Issue 5, Pages 1014–1019.
15. Ophthalmology Times Europe, Sabine Schriefl and Rupert Menapace, *Downsizing incisions while maintaining efficacy*, November 1, 2011, Volume 7, Issue 9.
16. Ophthalmology Times Europe, John J. DeStafeno, John P. Berdahl and Terry Kim, *Head-to-head: bimanual vs microincision coaxial phaco*, September 1, 2007, Volume 3, Issue 7.

Scanned with OKEN Scanner

COMPLICAȚIILE CHIRURGIEI CATARACTEI

MIRCEA FILIP

Chirurgia modernă a cataractei, prin faco-emulsificare, folosind incizii mici sau microincizii, ce nu necesită sutură ci se autosigilează, precum şi folosirea cristalinelor artificiale foldabile a redus foarte mult numărul de complicaţii ce pot apărea în urma tratamentului chirurgical al cataractei, aceasta devenind o procedură extrem de sigură în ultimii ani.

Trebuie subliniat însă că oricâte măsuri profilactice se iau, complicaţiile nu pot fi evitate în totalitate. Extracţia extracapsulară, şi mai ales cea intracapsulară, tind să devină istorie. Ele au complicaţiile menţionate mai jos, dar sunt şi complicaţii specifice.

Deşi există numeroase complicaţii ce pot apărea în urma tratamentului chirurgical al cataractei, cele care se soldează cu pierderea pemanentă a vederii sunt foarte rare. Conform *American Academy of Ophthalmology* (AAO), complicaţiile majore, potenţial ameninţătoare ale vederii sunt reprezentate de endoftalmite, TASS (sindrom toxic al segmentului anterior), hemoragia supracoroidiană survenită intraoperator, decolarea de retină, edemul cornean persistent şi luxaţia pseudofakului iar frecvenţa este 0,4% în prezent. Cele mai comune complicaţii care pot să apară sunt, intraoperator: ruptura capsulei posterioare cu sau fără retenţie *în vitros* de material cristalinian, iar post-operator: cataracta secundară şi edemul macular cistoid [1].

Factori favorizanţi. Existenţa elementelor patologice asociate creşte frecvenţa complicaţiilor.

Retinopatia diabetică, în special edemul macular, trebuie evaluate prin OCT, angiofluorografie şi tratate corespunzător pre-, intra- şi post-operator.

În cazul endoteliopatiei, substanţele vâscoelastice şi setarea fakoemulsificatorului pot preveni trauma endotelială.

Sindromul pseudoexfoliativ (PEX) impune precauţii pentru că zonula este slabă şi pupila nu se dilată corespunzător, cu riscurile implicite.

Uveita preexistentă impune „răcirea" inflamaţiei înaintea operaţiei şi tratament pre- şi post-operator mai intens şi îndelungat.

Cauze locale pot, de asemenea, face dificil decursul operator şi creşte riscul de complicaţii: cataracte deosebite, precum cea polară posterioară, antecedente traumatice, intervenţii oftalmologice anterioare, exemplu, vitrectomie posterioară, pupila mică, sinechii posterioare, cornee lipsita de transparenţă, ochi înfundaţi în orbită sau exoftalmici.

În funcţie de momentul în care apar, complicaţiile chirurgiei cataractei se clasifică în **pre-operatorii (anesteziologice), intraoperatorii** şi **post-operatorii (precoce şi tardive).**

COMPLICAȚIILE LEGATE DE ANESTEZIE

Sunt rare în cazul operaţiei de cataractă, fiind legate de starea generală a pacientului, de afecţiuni cronice preexistente cât şi de modul în care se realizează anestezia loco-regională. Cele legate de anestezie, sunt reprezentate de hemoragia retrobulbară, lezarea nervului optic şi cel mai grav perforarea globului ocular iar post-operator, ptoza palpebrală, paralizii musculare.

Prezenţa anestezistului la operaţie este necesară în primul rând pentru rezolvarea situaţiilor specifice, dar şi pentru confortul chirurgilor, indiferent de tipul anesteziei.

COMPLICAȚIILE INTRAOPERATORII

Sunt reprezentate de:

COMPLICAȚII LEGATE DE INCIZIE

Incizia reprezintă nu doar o cale de acces în camera anterioară, ci şi un pas foarte important ce poate afecta integritatea oculară şi stabilitatea corneană. Cea mai utilizată în prezent este incizia tunelizată (sclerală, limbică sau corneană) cu o multitudine de avantaje, crescând siguranţa

Scanned with OKEN Scanner

operației prin: scăderea riscului de infecții post-operatorii, a inflamației și durerii post-operatorii, reducerea astigmatismului rezidual și autosigilarea plăgii. O incizie necorespunzătoare poate duce la pierderi de umoare apoasă prin plagă (*wound-leak*), instabilitatea camerei anterioare, hipotonie, endoftalmită (incizie prea mare), iar o incizie prea mică crește riscul de arsură corneană (stromală) la marginile plăgii prin imposibilitatea răcirii vârfului sondei de facoemulsificare. În cazul inciziilor prea mari, plaga trebuie suturată, astfel crescând astigmatismul indus post-operator, dar scăzând riscul complicațiilor enumerate anterior [2]. **Detașarea descemetului:** dacă detașarea este cauzată de injectare de vâscoelastic, agentul trebuie înlăturat cu ajutorul unei canule. Repoziționarea intraoperator poate fi efectuată prin injectarea unei soluții saline, aer sau a unui dispozitiv oftalmologic vâscochirurgical. Dacă detașarea persistă post-operator se reintervine după două–trei săptămâni și se introduce aer sau un gaz expandabil (SF6) printr-o paracenteză efectuată în inferotemporal.

COMPLICAȚII LEGATE DE MODUL DE REALIZARE AL CAPSULOREXISULUI ANTERIOR

Este pe deplin acceptat că cea mai bună metodă de realizare a capsulotomiei anterioare este capsulorexisul. În momentul realizării sale pot apărea: rupturi radiare ale capsulei anterioare ce se pot extinde în regiunea ecuatorială a cristalinului și astfel la nivelul capsulei posterioare; o altă posibilă complicație este reprezentată de un capsulorexis de prea mici sau prea mari dimensiuni.

COMPLICAȚII ÎN TIMPUL FAKOEMULSIFICĂRII

Hidrodisecția este o etapă foarte importantă ce permite rotația nucleului în sacul capsular, facilitând ulterior îndepărtarea acestuia. Două mari complicații pot apărea: hidrodisecție **insuficientă**, ce va predispune la dehiscență zonulară și hidrodisecție **exagerată** ce poate produce prolapsul nucleului cristalinian în camera anterioară sau, mai grav, ruptura capsulei posterioare cu pierderea nucleului *în vitros*. **Prolapsul irian** este cauzat de o incizie necorespunzătoare, dispusă prea posterior, aproape de rădăcina irisului. În această situație pentru a preveni deteriorarea irisului, plaga inițială se suturează și se va face o nouă incizie.

Ruptura capsulei posterioare

Este una dintre cele mai serioase complicații intraoperatorii, totuși un management corect putând duce la conservarea unei bune acuități vizuale post-operatorii (figura 4.18). Riscul apariției acestei complicații este mai mare la pacienții cu pupile mici, cu dilatare precară preoperator, în cazul nucleilor duri și sindromului pseudo-exfoliativ. Este foarte important și momentul apariției acestei complicații, însă indiferent care ar fi aceasta, chirurgul trebuie să minimizeze trauma oculară, să îndepărteze vitrosul din camera anterioară, când este cazul, și să fixeze cristalinul artificial. Ruptura capsulei posterioare **înaintea îndepărtării nucleului cristalinian** este un adevărat dezastru, ce poate surveni în timpul hidrodisecției (când aceasta este executată prea brutal, sau capsula este prea friabilă) sau în timpul facoemulsificării. Chirurgul trebuie în primul rând să evite pierderea oricărui fragment de nucleu *în vitros*, fapt posibil prin lărgirea inciziei, introducerea de vâscoelastic sub fragmentele de nucleu, și îndepărtarea lor cu o ansă. Pierderea de vitros este întotdeauna prezentă când ruptura capsulei posterioare apare înaintea îndepărtării nucleului cristalinian, și astfel trebuie practicată vitrectomia anterioară, dacă nu există suspiciunea pierderii vreunui fragment nuclear *în vitros*, situație în care cazul trebuie abordat de către un chirurg vitreo-retinian [3]. Dacă ruptura capsulei posterioare apare **în timpul irigației–aspirației cortexului** cristalinian, după îndepărtarea nucleului, evoluția este corelată cu starea vitrosului. Dacă acesta nu este prezent în camera anterioară, se introduce o cantitate mai mare de vâscoelastic și se aspiră cortexul fie cu un flux scăzut de irigație, fie manual. Dacă vitrosul este prezent în camera anterioară, se practică inițial vitrectomia anterioară, cu mare grijă pentru a preveni mărirea breșei capsulei posterioare, apoi se completează îndepărtarea cortexului prin cele două modalități descrise anterior. Implantul cristalinului artificial, când apare această complicație se poate poziționa în sacul capsular (dacă poziția breșei permite, fără a exista riscul subluxării pseudofakului), în sulcus, suturat la scleră sau în camera anterioară.

Scanned with OKEN Scanner

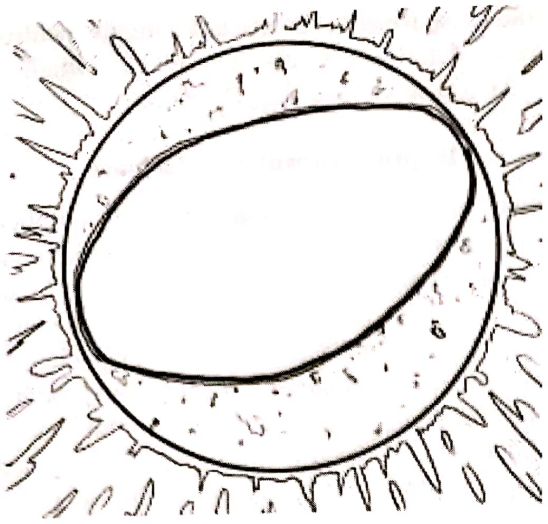

Figura 4.18. Ruptura capsulei posterioare.

Luxarea nucleului cristalinian *în vitros* („dropped nucleus")

Este una din complicațiile chirurgiei cataractei, cu cel mai mare potențial de amenințare a vederii. Predispusă la această complicație este cataracta polară posterioară. Luxarea se poate produce în timpul hidrodisecției sau al facoemulsificării, fiind posibilă şi luxarea unor fragmente, nu doar a nucleului cristalinian în totalitate. Semne care prevestesc această complicație sunt: adâncirea bruscă a camerei anterioare, descentrarea nucleului cristalinian, aspirația ineficientă a materialului nuclear ce sugerează prezența vitrosului la nivelul sondei de facoemulsificare, toate fiind semnele precoce ale unei rupturi a capsulei posterioare [4]. În general după una, două zile post-operator, pacientul este operat de un chirurg vitreoretinian, cu abord prin pars plana, lensectomie, vitrectomie posterioară şi implant de cristalin artificial în sac, sulcus sau de cameră anterioară în funcție de mărimea breşei capsulei posterioare (figura 4.19).

Hemoragia segmentului anterior

Poate proveni de la nivelul irisului, prin traumatizarea acestuia sau al plăgii. Sângele prezent în camera anterioară, limitează vizibilitatea chirurgului, şi are drept consecințe accelerarea opacifierii capsulei posterioare, stimularea procesului inflamator şi creşterea riscului apariției sinechiilor. Incizia în cornee clară minimizează hemoragia de la nivelul plăgii, iar cea de cauză iriană se poate opri prin spălarea camerei cu soluție BSS şi administrarea unei mici cantități de epinefrină foarte diluată (1: 5000).

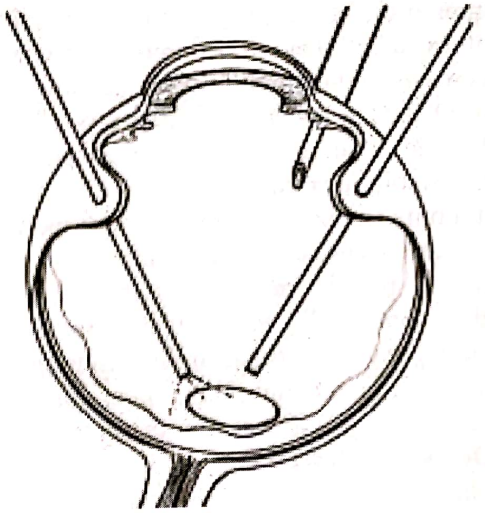

Figura 4.19. Vitrectomie posterioară pentru extragerea nucleului cristalinian luxat *în vitros*.

Hemoragia supracoroidiană (expulzivă)

Este cea mai severă complicație intraoperatorie a chirurgiei cataractei, ce reprezintă practic un complex de condiții care variază de la efuziune sanguină supracoroidiană până la hemoragie medie sau severă cu expulsie. Această complicație trebuie rapid recunoscută şi rezolvată. Ea apare prin ruperea arterei ciliare posterioare. Factorii de risc sunt reprezentați de: hipertensiune arterială, ateroscleroză, diabet zaharat, hemopatii severe, glaucomul, miopia forte, inflamații oculare cronice, nanoftalmia. Poate fi indusă de un acces de tuse intraoperator, la pacienții tarați, un puseu hiper-tensiv, anestezia retrobulbară fără administrarea de adrenalină, pierderea de vitros. Hemoragia masivă în spațiul supracoroidian, apare după extracția cristalinului şi debutează prin aplatizarea bruscă a camerei anterioare, creşterea tensiunii intraoculare şi hernierea irisului prin plagă. Pentru salvarea globului ocular, incizia trebuie suturată cât mai repede cu putință şi trebuie administrate substanțe osmotic active. În cele mai grave situații, după hernierea irisului urmează expulsia vitrosului, pierderea reflexului roşu al fundului de ochi cu apariția în pupilă a retinei. Dacă s-a reuşit conservarea conținutului globului ocular, imediat post-operator se instituie corticoterapie locală şi sistemică, iar la o săptămână se intervine chirurgical pentru a se drena sângele, se va efectua vitrectomie posterioară, cu schimb fluid-gaz. Prognosticul este rezervat, uneori se poate conserva o vedere utilă. Complicația este mult mai riscanta la utilizarea tehnicii extracapsulare şi mult mai uşor de stăpânit în cazul inciziilor mici, respectiv facoemulsificării.

Scanned with OKEN Scanner

COMPLICAȚII POST-OPERATORII PRECOCE

CREȘTEREA TENSIUNII INTRAOCULARE

Apare prin retenția de substanță vâscoelastică în camera anterioară sau în spatele implantului, este de scurtă durată (câteva zile) și moderată ca intensitate; cauze mai rare: retenția de mase cristaliniene, datorită unei aspirații incomplete a cortexului cristalinian, hifemă post-operatorie, blocul pupilar, dispersie de pigment irian, glaucomul preexistent. De obicei se administrează hipotensoare oculare, cu excepția analogilor de prostaglandine, iar în situația în care persistă hipertensiunea oculară, se administrează pe cale orală inhibitori de anhidrază carbonică sau agenți osmotic activi pe cale venoasă.

PLAGA DEHISCENTĂ

Este o complicație destul de rară în contextul actual, al chirurgiei moderne a cataractei. Plaga se coaptează prin apoziție sau creștere de țesut epitelial, în funcție de tipul inciziei, ambele situații fiind urmate de un proces de remodelare tisulară. Dehiscența plăgii poate să apară datorită unei arhitecturi necorespunzătoare a acesteia, unei vindecări defectuoase în contextul unei boli sistemice a organismului sau prin încarcerarea la nivelul plăgii a irisului, materialului cristalinian sau a vitrosului [5]. Scurgerea umorii apoase prin plagă este tot o consecință a unei plăgi necorespunzătoare și se însoțește de hipotonie oculară și cameră anterioară mică. Tratamentul constă cel mai frecvent în administrarea de cicloplegice, pansament și întreruperea corticoterapiei locale. În situații de plagă dehiscentă cu încarcerare iriană, trebuie intervenit chirurgical, îndepărtat materialul din plagă și suturată plaga.

HIFEMA

Este mică, rară, iar sângele poate proveni de la un iris traumatizat intraoperator sau de la nivelul plăgii. Poate fi însoțită de hipertensiune intraoculară și atunci când este persistentă, poate produce impregnarea hematică a endoteliului corneean, necesitând îndepărtarea cheagului de sânge cu ajutorul vitreotomului sau manual.

HEMATOM ENDOCAPSULAR

Este o variantă a hifemei cu excepția faptului că sângele poate persista luni sau chiar ani. Când sângele este persistent și în cantitate mare este indicată capsulotomia Nd-YAG, sângele ajungând *în vitros* unde poate fi absorbit în timp.

ATALAMIA

Este cauzată de o plagă dehiscentă sau consecința unei decolări de coroidă. Poate fi însoțită și de prolaps irian. Dacă după 24–48 ore nu se remite prin terapia conservatoare, descrisă mai sus, trebuie intervenit chirurgical, suturată plaga și îndepărtat irisul încarcerat, după caz.

COMPLICAȚIILE CORNEENE PRECOCE

Sunt reprezentate de edemul cornean și keratopatia striată, ce sunt consecința lezării endoteliului în timpul actului chirurgical cât și favorizate de afecțiuni corneene preexistente: distrofii, inflamații. Uneori corneea se poate decompensa chiar intraoperator împiedicând o bună vizualizare a cristalinului. Cutele descemetice și edemul cornean se remit în câteva zile, maxim săptămâni prin tratament cu corticosteroizi, topic, injecții parabulbare sau chiar sistemic în situații mai severe. Dacă însă persistă peste patru până la șase săptămâni, este ireversibil, apare keratopatia edematoasă, apoi cea bulosă, ce necesită keratoplastie perforantă [6].

BLOCAJUL CAPSULAR

Rar întâlnit blocajul capsular poate apărea precoce, prin acumularea vâscoelasticului în sacul capsular. Prevenția se realizează printr-o îndepărtare minuțioasă a vâscoelasticului la sfârșitul intervenției chirurgicale iar dacă apare, necesită puncționarea capsulei anterioare cu LASER-ul Yag la marginile capsulorexisului astfel este permisă evacuarea sa în camera anterioară. Când blocajul capsular apare tardiv (acumulare de material lenticular amestecat cu material vâscoelastic) fie se practică capsulotomia posterioară cu LASER-ul Nd-Yag, fie se practică incizii relaxante la marginea capsulorexisului.

ENDOFTALMITA ACUTĂ

Apare la două – cinci zile post-operator, are o evoluție fulminantă și se caracterizează prin

Scanned with OKEN Scanner

durere oculară, scăderea acuității vizuale brusc şi accentuat, congestie şi chemozis conjunctival, hipopion, absența reflexului roşu al fundului de ochi [7]. La debut sau în forme moderate pot lipsi unele din aceste manifestări. Este produsă în special de germeni gram-pozitivi, coagulazo-negativi, micrococi, stafilococul auriu, diverse specii de streptococi şi enterococi, uneori chiar şi de fungi. Cel mai des întâlniți fiind: *Stafilococul auriu, Epidermidis, Pseudomonas şi Proteus.* Aceşti germeni provin din secreția conjunctivală a pacientului, de pe pleoape, gene, canalul lacrimal; de pe instrumentarul folosit la operație, personalul medical; de asemenea în situația unor pacienți imunodeprimați, sau care prezintă infecții ale tractului urinar, genital. Factorii de risc sunt: incizia în corneea clara, ruptura capsulei posterioare, vârsta avansată, imunodeficientă, efectuarea operației de către un chirurg neexperimentat, incizie imperfectă, operație prelungită.

Tratamentul profilactic este foarte important şi constă în următoarele: dezinfecția tegumentelor şi a conjunctivei cu soluție povidone-iodine 10% şi respectiv 5%, chirurgie aseptică, închiderea etanşă a inciziilor (sutura când este nevoie), injecție intracamerulară cu cefuroxim, moxifloxacin sau vancomicina (nestandardizat) la sfârşitul operației, injecții subconjunctivale cu antibiotice (nestandardizat), instilații post-operatorii cu antibiotice etc. Odată diagnosticul stabilit, este recomandată trimiterea pacientului la un chirurg vitreoretinian. Tratamentul este de urgență şi trebuie început până la identificarea germenului şi obținerea antibiogramei (recoltarea specimenelor din secreția conjunctivală dar mai ales din vitros). Dacă acuitatea vizuală (AV) este mai mare de „percepe mişcările manii" (pmm) injecția intravitreană cu antibiotice oferă rezultate similare cu vitrectomia prin *pars plana* (excepție pacienții diabetici la care trebuie efectuată vitrectomie prin *pars plana* (VPP) de la început); dacă AV este mai mică de pmm se impune de la început vitrectomia prin *pars plana*. Tratamentul aditional constă în administrarea topică la intervale de 30–60 minute a unui colir cu antibiotic cu spectru larg, injecții subconjunctivale şi parabulbare cu antibiotic cu spectru larg şi dexametazonă (nestandardizate), administrarea sistemică de antibiotice fiind încă controversată, datorită permebilității oculare slabe şi incerte. În cazul infecțiilor fungice corticosteroizii sunt contraindicați. Prognosticul vizual este rezervat (50%) este dependent de virulența agentului patogen, imunitatea organismului şi rapiditatea instituirii tratamentului corespunzător.

SINDROMUL TOXIC AL SEGMENTULUI ANTERIOR (TASS)

Este rar întâlnit şi apare datorită toxicității unor substanțe administrate în camera anterioară intraoperator sau ca o reacție inflamatorie la retenția unor mase cristaliniene. Se constată o reacție inflamatorie difuză corneană, Tyndall pozitiv, hipopion. Sunt incriminați germeni, endotoxine, soluții vâscoelastice, miotice intraoperatorii, coloranți ai capsulei anterioare, antibiotice în concentrații înalte, procedurile de curățire, neutralizare şi dezinfecție a instrumentarului chirurgical etc. Se administrează topic antiinflamatoare steroidiene şi ciclоplegice, cu evoluție frecvent favorabilă, dar sunt posibile şi alterări tisulare (edem cornean cronic, pupila midriatică areflexă, atrofie stromală, glaucom secundar).

COMPLICAȚII POST-OPERATORII TARDIVE

ENDOFTALMITA CRONICĂ

Apare după săptămâni sau luni, fiind produsă de *Propionibacterium acnes* sau *Stafilococul epidermidis*. Se caracterizează prin prezența de precipitate endoteliale şi foarte rar hipopion, se remite cu tratament topic cu steroizi şi antibiotice.

KERATOPATIA BULOASĂ

Apare prin lipsa de vindecare a edemului cornean precoce post-operator, fiind favorizată de afecțiuni corneene preexistente, contactul endoteliului cu vitrosul (în condițiile rupturii capsulei posterioare intraoperator cu herniere de vitros), în contextul implantului unui pseudofak de cameră anterioară. Pacientul acuză acuitate vizuală scăzută, hiperlăcrimare, senzație de corp străin. Tratamentul este conservator în stadiile precoce se administrează topic substanțe hiperosmotice şi corticosteroizi, lentilă de contact terapeutică. Prognosticul este bun dacă periferia corneei rămâne clară; în situațiile nefavorabile se realizează keratoplastia perforantă sau keratoplastia lamelară profundă.

Scanned with OKEN Scanner

DEZLIPIREA DE RETINĂ

Cu frecvență mai redusă în prezent, apare de regulă în primele 6 luni post-operator, consecința operației sau după capsulotomia Yag, practicată pentru tratamentul cataractei secundare. Există o serie de factori favorizanți: miopia (mai ales cea forte), degenerescențe retiniene periferice, pacienți cu antecedente familiale de dezlipire de retină, în contextul complicațiilor intraoperatorii (pierdere de vitros). Tratamentul chirurgical este realizat de către un chirurg vitreo-retinian. Examenul pre-operator al retinei este foarte important, atunci când se poate efectua, respectiv când transparența cristalinului o permite. Preoperator, dacă se descoperă patologii cu potențial regmatogen, acestea trebuie bine tratate pentru a preveni riscul unei decolări a retinei după operația de cataractă. De asemenea, se recomandă examenul fundului de ochi în mod regulat la pacienții operați de cataractă, cât şi instruirea acestora în legătură cu simptomele dezlipirii de retină.

EDEMUL MACULAR CISTOID (SINDROMUL IRVINE-GASS)

Apare cel mai frecvent la 4–8 săptămâni post-operator, fiind cea mai frecventă cauză a scăderii bruşte de vedere la un pacient operat de cataractă cu evoluție favorabilă şi apare prin creşterea permeabilității capilarelor perifoveolare. Doar 3% din pacienții care fac această complicație au şi manifestări clinice. Factorii de risc în apariția edemului macular cistoid, sunt reprezentați de: ruptura capsulei posterioare intraoperator cu pierdere de vitros, durată lungă a operației de cataractă (expunere îndelungată la lumina microscopului operator), retinopatie diabetică preexistentă, membrane epiretiniene [8]. Manifestările clinice sunt reprezentate de scăderea acuității vizuale şi fotofobie. Diagnosticul paraclinic se face prin angiofluorografie şi tomografie în coerență optică. Tratamentul constă în administrarea topică de coliruri antiinflamatoare şi inhibitori de anhidrază carbonică pe cale orală, injecții intravitreene cu triamcinolon acetonid şi/sau medicamente anti VEGF. Uneori se remite şi spontan în câteva luni. Rareori se face şi terapie LASER. Dacă tratamentul conservator eşuează, se reintervine chirurgical practicându-se vitrectomia anterioară şi rezolvarea chirurgicală a cauzelor favorizante (explantarea pseudofakului de cameră anterioară sau fixat la iris).

INVAZIA EPITELIALĂ A CAMEREI ANTERIOARE

Este o complicație rară, dar foarte severă mai ales după facoemulsificare. Apare prin proliferarea celulelor epiteliale conjunctivale, pătrunse prin plagă, în camera anterioară. Manifestările clinice sunt cele ale unei uveite anterioare cronice, iar la examenul biomicroscopic se evidențiază o membrană translucidă pe fața posterioară a corneei, ce se dezvoltă spre iris, deformează pupila, în timp apare glaucomul secundar prin obstrucție trabeculară. Tratamentul este chirurgical şi constă în îndepărtarea membranei de pe endoteliu şi iris.

SINDROMUL DE SUTURĂ TOXICĂ

Este tot o complicație rară în contextul chirurgiei moderne a cataractei, cu microincizii, ce nu necesită sutura plăgii. Această complicație survine dacă plaga este suturată cu fire neresorbabile. Se constată prezența unui edem conjunctival limbic la nivelul inciziei cu infiltrat scleral, iar clinic apar semne moderate de irită. Tratamentul constă în îndepărtarea firului şi administrarea de coliruri antiinflamatorii.

OPACIFIEREA CAPSULEI CRISTALINIENE POSTERIOARE

Este mai frecventă după extracția extracapsulară a cristalinului. Este o complicație frecventă a chirurgiei cataractei, ce poate să apară la 18–50% dintre adulții operați de cataractă, la un interval variabil post-operator, de la şase luni la şase ani. La tineri, rata opacifierii este de 44% în primele trei luni post-operator. Cauza apariției cataractei secundare este reprezentată de proliferarea şi migrarea resturilor celulelor epiteliale cristaliniene [9]. Clinic, se manifestă prin scăderea progresivă a acuității vizuale, ce apare prin două mecanisme: formarea perlelor Elschnig (celule epiteliale cristaliniene balonizate, modificate ca formă) ce migrează pe capsula posterioară în dreptul axului vizual; transformarea celulelor epiteliale cristaliniene în fibroblaste ce pot conține elemente contractile, producând apariția striurilor la nivelul capsulei posterioare a cristalinului. Tratamentul standard este reprezentat de terapia cu LASER-ul Nd-Yag, prin care se creează o breşă centrală în capsula posterioară (figura 4.20). Complicațiile tratamentului LASER sunt rare, fiind reprezentate de creşterea

Scanned with OKEN Scanner

tranzitorie a tensiunii intraoculare, „pittingul" cristalinului artificial, decolarea de retină, edemul macular.

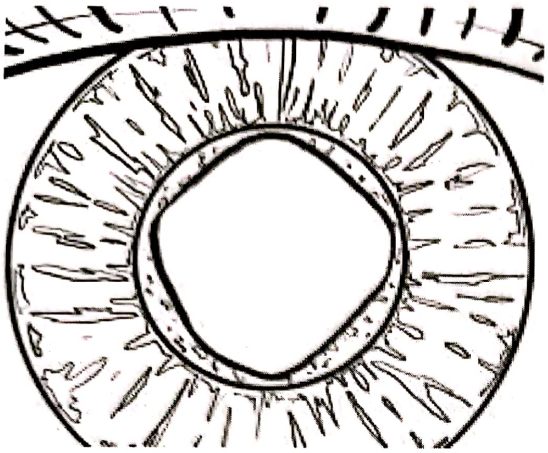

Figura 4.20. Capsulotomie posterioară cu LASER-ul.

OPACIFIEREA CAPSULEI ANTERIOARE

Apare mult mai devreme la aproximativ o lună după chirurgia cataractei. De obicei nu este însoțită de scăderea acuității vizuale, dar contracția fibrelor secundar opacifierii favorizează descentrarea pseudofakului, fimoza capsulară și dificultate în examinarea retinei periferice.

COMPLICAȚII LEGATE DE IMPLANT

DESCENTRAREA IMPLANTULUI

Poate să apară printr-o implantare inadecvată a cristalinului artificial, asimetrică (cu o haptică în sacul cristalinian și cu celălalt în sulcus), implantarea în sulcus a modelelor corespunzătoare pentru sac, fibroze neregulate la nivelul capsulei posterioare. Dacă implantul este descentrat, trebuie încercată repoziționarea în sala de operație, iar dacă este complet dislocat trebuie explantat și reconsiderat modul de implantare.

CAPTURA PUPILARĂ

Captura pupilară, consecința poziționării incorecte a implantului de cameră posterioară, deplasarea acestuia în camera anterioară sau prin sinechiile formate între capsula posterioară și iris. Manifestările clinice sunt rare, când apar sunt reprezentate de: fotofobie, vedere în ceață, diplopie monoculară; în această situație trebuie reintervenit chirurgical.

SUBLUXAȚIA (SINDROMUL SUNSET-SUNRISE)

Subluxația sau *luxația* pseudofakului constă în dislocarea unui cristalin de cameră posterioară *în vitros*, apărută la luni-ani de la implantare, de obicei printr-o ruptură zonulară intraoperatorie importantă. Tratamentul este chirurgical, constă în repoziționarea implantului sau explantarea acestuia, vitrectomie anterioară sau posterioară, după caz și reimplantarea unui nou cristalin suturat la scleră sau de cameră anterioară. Mult mai rar poate apărea luxarea pseudofakului în camera anterioară. Poate fi prevenit prin realizarea unui capsulorexis mai mic și continuu.

DISLOCAREA PSEUDOFAKULUI FIXAT ÎN SULCUS

Poate duce la microhifemă sau hifemă, irite cronice sau chiar glaucom pigmentar. Poate fi identificată la examenul biomicroscopic când se pune în evidență pseudofakodonezis. Se repoziționează implantul sau se suturează o haptică la scleră sau iris; uneori se impune explantarea și înlocuirea acestuia.

PUTEREA DIOPTRICĂ INADECVATĂ

Puterea dioptrică inadecvată consecința unei erori biometrice, încurcarea cristalinelor artificiale de către producător sau ajutor este o situație ce poate nemulțumi pacientul, pentru că determină apariția anizometropiei, iar rezolvarea poate impune corecție optică, înlocuirea pseudofakului cu un altul de putere dioptrică corespunzătoare sau intervenții refractive (LASER excimer). Eroarea biometrică este considerată devierea cu peste două dioptrii a țintei propuse [10]. Este mai frecventă în caz de cataractă hipermatură, marii miopi sau hipermetropi, stare după chirurgie refractivă prin LASER excimer, keratotomie radiară sau prezența siliconului în cavitatea vitreană etc.

Explantarea cristalinului artificial este o decizie extremă și se poate lua când celelalte posibilități sunt impracticabile; eroarea biometrică este un motiv al explantării, alături de disfotopsii

Scanned with OKEN Scanner

importante, cu imagini parazite sau fantomă, scânteieri, fosfene, hemianopsii foarte deranjante etc. Discuția cu pacientul este de mare importanță, putându-se uneori gestiona situația nechirurgical.

CRISTALINELE SPECIALE

Includ, în principal, pe cele torice, multifocale, acomodative, fiind cele mai răspândite ca uz, în prezent. Cristalinele torice reuşesc în mare măsură să reducă dependența de ochelari, în caz de astigmatism preoperator. Cristalinele multifocale, ca idee, sunt concepute să elimine nevoia de ochelari. Drumul până la realizarea acestui scop este deseori mai lung şi poate implica neuro-adaptarea la noua situație optică a ochiului, care poate dura luni de zile, o mai rapidă capsulotomie Yag sau intervenții refractive LASER excimer, în scop de a corecta eventualele vicii de refracție post-operatorii. Ele se recomandă a fi realizate după stabilizarea refractivă post-operatorie (trei–doisprezece luni). Explantarea cristalinelor multi-focale pentru neadaptare este extrem de rară. Evitarea complicațiilor unei astfel de chirurgii se face printr-o selecție atentă a pacienților şi o asistență oftalmologică şi psihologică a pacientului post-operator. Aceste aprecieri sunt valabile şi în cazul cristalinelor acomodative, ele având avantajul că nu afectează sensibilitatea de contrast.

BIBLIOGRAFIE

1. American Academy of Ophthalmology – www.aao.org.
2. Biro Zolt M.D., Ph. D., *Bazele facoemulsificării*, Editura Tudomany, 2002, pag. 21–52, 71–78, 83–95.
3. Buratto L., Iori M., *Incisions and Sutures in Cataract Surgery*, Editura Fogliazza, 1996, pag. 24–59, 91–136.
4. Buratto L., Werner L., Zanini M., *Phacoemulsification: Principles and Technique*, Editura Slack, 1998, pag. 84–139, 174–216.
5. Cernea P., *Tratat de Oftalmologie*, Editura Medicală, 2002.
6. Dumitrache Marieta, *Tratat de Oftalmologie*, Editura Universitară „Carol Davila" 2005, vol. II, pag. 389–400.
7. Kansky Jack J., M. D., *Clinical Ophthalmology a Systematic Approach*, fifth edition, Editura Butterworth-Heinemann, 2000, cap. 8, Lens, pag. 168–183.
8. Yanoff Myron M.D., *Ophthalmology*, Editura Mosby, Elsevier, 2004, third edition, The Lens, pag. 484–503.
9. Steiner R.F., Cataract Surgery: Technique, Complications and Management, Editura St. Louis, 2004, pag. 31–214.
10. Traité de l'Academie Française d'Ophtalmologie, cap. *Cristallin*, 2004, CD-ROM.

Scanned with OKEN Scanner

COMPLICAȚIILE CHIRURGIEI SEGMENTULUI ANTERIOR (CE BENEFICIAZĂ DE CHIRURGIE VITREORETINIANĂ)

FLORIN BALTĂ

ENDOFTALMITA POST-OPERATORIE

DEFINIȚIE

Endoftalmita este o complicație relativ rară a chirurgiei oculare, ce apare în aproximativ 1 din 1 000 de cazuri. Cel mai frecvent, endoftalmita poate complica chirurgia cataractei (incidența endoftalmitei de 0,08–0,09%), mai ales dacă implică și implantarea de pseudofak (incidența crește în acest caz la 0,3–0,5%) și chirurgia filtrantă a glaucomului (incidența endoftalmitei asociată cu bula de filtrare conjunctivală este de aproximativ 1%).

Alte manevre chirurgicale care se pot complica cu endoftamită: keratoplastia penetrantă, vitrectomia prin *pars plana*, indentația scleralã, chirurgia strabismului, chirurgia pterigionului, paracenteza.

FACTORI DE RISC

Riscul de apariție al endoftalmitelor post-operatorii este cu atât mai mare cu cât durata și complexitatea operației sunt mai mari.

Principalii factori de risc sunt:

- durata mare a operației
- ruperea capsulei posterioare
- fragmente cristaliniene restante intraocular post-operator
- blefarita cronică și alte infecții de pol anterior, netratate preoperator
- obstrucția de căi lacrimale
- ochiul congener protezat
- imunodepresia
- focarele de infecție activă în organism
- sterilizarea inadecvată a câmpului operator
- contaminarea instrumentelor chirurgicale.

CLASIFICAREA ÎN FUNCȚIE DE MOMENTUL APARIȚIEI

Momentul apariției endoftamitelor post-operatorii:

- în primele 6 săptămâni post-operator este descrisă „endoftalmita post-operatorie acută"
- între șase săptămâni și doi ani post-operator poate surveni endoftamita post-operatorie cronică.

Endoftalmita post-operatorie acută

Etiologia în *endoftalmita post-operatorie acută*:

1. după chirurgia cataractei, cele mai frecvent izolate microorganisme au fost: Staphilococcul coagulazo-negativ (70% din cazuri), *Staphilococcus aureus* (în aproximativ 1% din cazuri) și *Streptococcus* spp (0,9%).

Bacteriile Gram negative (*Pseudomonas, Aerobacter, Proteus, Klebsiella, Bacillus, Enterobacter, Eserichia coli, Haemophilus influenzae*) au fost implicate mai rar, în aproximativ 6% din cazuri.

2. post-chirurgia filtrantă a glaucomului, cei mai frecvent întâlniți agenți etiologici sunt: *Streptococcus* urmat de Staphilococcul coagulazo-negativ și *Haemophilus influenzae*.

Există situații în care analiza microbiologică a conținutului intraocular nu pune în evidență nici un microorganism. Este cazul endoftalmitelor acute post-operatorii sterile, în care inflamația intraoculară este declanșată de substanțe toxice introduse intra-operator, sau de mase cristaliniene restante post-operator.

Endoftalmita post-operatorie cronică

Propionibacterium acnes este cea mai frecventă cauză a endoftalmitelor apărute la trei luni până ani după operația de cataractă; alte microorganisme care pot fi implicate în producerea endoftalmitei post-operatorii cronice sunt: *Staphilococcus epidermidis*, Staphilococii coagulazo-negativi, fungi (*Candida, Aspergillus, Penicillinum*), bacterii Gram negative.

Cea mai importantă sursă este flora bacteriană conjunctivală saprofită (*Staphilococcus epidermidis, Propionibacterium acnes*) sau patologică (conjunctivite).

Scanned with OKEN Scanner

Profilaxia endoftalmitei post-operatorii se bazează în acest context pe antisepsia preoperatorie corespunzătoare a regiunii perioculare, precum şi a fundurilor de sac conjunctivale, prin expunerea preoperatorie a conjunctivei şi pleoapelor la acţiunea antiseptizantă a soluţiei de betadină 5–10%. Alte măsuri profilactice sunt reprezentate de izolarea atentă a genelor la nivelul câmpului operator şi de administrarea perioculară de antibiotice post-operator.

CLASIFICAREA ÎN FUNCŢIE DE GRAVITATE

Endoftalmita post-operatorie acută moderată

Cel mai frecvent determinată de germeni cu virulenţă scăzută (cel mai adesea *Staphilococcus epidermidis*) sau este o endoftalmită sterilă

- Durerea este moderată
- Acuitatea vizuală la prezentare este mai mare de 0,05
- Fenomenele inflamatorii de la nivelul camerei anterioare şi vitrosului sunt moderate, iar hipopionul poate lipsi.

Endoftalmita post-operatorie acută severă

Are drept cauză infecţia cu microorganisme cu virulenţă crescută (*Staphilococcus aureus, Streptococcus*, bacterii Gram negative)

- Durerea oculară este marcată
- Acuitatea vizuală este mai scăzută de 0,05
- Fenomenele inflamatorii sunt foarte accentuate şi fac imposibilă observarea detaliilor fundului de ochi. Prezenţa hipopionului este constantă.

Endoftalmita post-operatorie cronică

- Are drept cauză infecţia cu Staphilococcus epidermidis, Propionibacterium acnes sau cu fungi
- Tabloul clinic este atenuat, instalarea este lentă, cu păstrarea unei acuităţi vizuale relativ bune multă vreme, cu durere absentă sau foarte redusă şi semne de inflamaţie moderate
- Infecţia cu *Propionibacterium acnes* are ca aspect clinic particular prezenţa unei plăci albe în interiorul sacului capsular, cel mai frecvent la nivelul ecuatorului (se vizualizează de obicei mai bine cu lentila de gonioscopie cu 3 oglinzi).

INVESTIGAŢII PARACLINICE

Pentru *diagnosticul paraclinic* în endoftalmita post-operatorie, este foarte util examenul ecografic al globului ocular:

- evaluează amploarea inflamaţiei vitreene şi eventualele repercusiuni ale acesteia asupra retinei şi coroidei
- este util pentru monitorizarea eficacităţii tratamentului
- evidenţiază eventualele mase cristaliniene restante post-operator.

Paracenteza şi vitrectomia permit prelevarea de umoare apoasă şi vitros pentru a identifica germenii implicaţi. Produsele recoltate se însămânţează pe medii diferite în funcţie de etiologia suspectată: agar-sânge, agar-chocolat, Sabouraud, thioglicolat. Este recomandabil ca mediile însămânţate să fie plasate în termostat imediat, pentru a creşte şansele ca germenul implicat să crească pe aceste medii. Este utilă şi realizarea frotiurilor (colorate Gram şi Giemsa), mai ales dacă bolnavul a primit tratament cu antibiotic înainte de prelevarea acestor probe (situaţie foarte frecventă, bolnavii primind frecvent tratament antibiotic post-operator).

Este utilă şi evaluarea sindromului inflamator sistemic prin măsurarea VSH-ului şi prin efectuarea hemoleucogramei împreună cu formula leucocitară.

Dacă se suspicionează că endoftalmita este de origine endogenă se recomandă să se efectueze: hemocultura, urocultura, examenul exudatului faringian, coprocultura.

TRATAMENT MEDICAL

Tratamentul medical se instituie cât mai repede după diagnosticare, iar bolnavul trebuie examinat de două ori pe zi.

Dacă evoluţia este nefavorabilă şi vederea este la nivelul de percepţie luminoasă se recomandă efectuarea imediată a vitrectomiei (fără a mai aştepta efectele tratamentului medical).

Tratamentul medical constă în administrarea de antibiotice cu spectru larg, asociate cu medicamente antifungice dacă există elemente care să sugereze o infecţie fungică.

- administrare topică (din oră în oră), locală (perioculară), intraoculară şi sistemică
- este necesară asocierea unor antibiotice/ antifungice cu spectru larg
- antibioticul de elecţie împotriva bacteriilor Gram pozitive este Vancomicina (eficientă în peste 99% din cazuri). Se recomandă injecţia intravitreană a 1 mg/0,1 ml Vancomicină cât mai prompt după diagnostic; aceasta poate fi repetată după 24–48 ore

Scanned with OKEN Scanner

• bacteriile Gram negative sunt sensibile de cele mai multe ori la aminoglicozide de tipul amikacinei (90%) sau gentamicinei şi la administrarea de cefalosporine de generaţia III de tipul ceftazidinei

• endoftalmitele fungice răspund cel mai bine la administrarea de antifungice cu spectru larg de tipul Amfotericinei B şi Fluconazolului.

Se recomandă instituirea şi a tratamentului antiinflamator, în special dacă este cazul unei endoftalmite post-operatorii sterile. Se recomandă administrarea topică şi perioculară de antiinflamatorii steroidiene.

Endoftalmita post-operatorie acută răspunde favorabil la administrarea locală a unor corticoizi cu perioada scurtă de acţiune de tipul dexametazonei.

Se recomandă şi administrarea topică de *cicloplegice* care scad spasmul ciliar (diminuând astfel durerea).

TRATAMENTUL CHIRURGICAL

Tratamentul chirurgical constă în efectuarea cât mai urgentă a *vitrectomiei*, care este indicată dacă acuitatea vizuală a bolnavului este doar la nivelul percepţiei luminoase sau dacă sunt mase cristaliniene restante.

În endoftalmita post-operatorie cu *Propionibacterium acnes* este necesară excizia chirurgicală a capsulei cristaliniene restante şi explantarea pseudofakului.

Se recomandă efectuarea vitrectomiei utilizând trocare de 23G sau de 25G, pentru a scădea cât mai mult riscul de încarcerare a vitrosului în sclerotomii şi, în consecinţă, riscul de decolare retiniană post-operator. După efectuarea atentă a vitrectomiei centrale, se continuă cu aspirarea şi îndepărtarea hialoidei posterioare şi „shaving"-ul bazei vitrosului pentru îndepărtarea completă a vitrosului încărcat cu celule inflamatorii. Apoi se indentează periferia retiniană în căutarea eventualelor rupturi sau zone de necroză retiniană. Orice ruptură identificată trebuie tratată corespunzător prin îndepărtarea tracţiunilor exercitate de membrane sau de vitros, aspirarea lichidului subretinian şi tratamentul cu LASER sau criopexia rupturii.

Ca tamponament ocular, se recomandă folosirea aerului sau a uleiului siliconic, în funcţie de necesitate şi de gradul de încărcare a vitrosului.

PROGNOSTICUL

Prognosticul formelor moderate de endoftalmită post-operatorie acută este bun, în 80% din cazuri obţinându-se după tratament o acuitate vizuală mai bună de 0,05.

Endoftalmitele post-operatorii acute severe au un prognostic vizual nefavorabil, doar la 20% din pacienţii trataţi corespunzător obţinându-se o acuitate vizuală mai mare de 0,05.

Unul dintre factorii de prognostic cei mai importanţi ai endoftalmitei post-operatorii este precocitatea diagnosticului şi promptitudinea instituirii tratamentului, constatându-se că cele mai multe dintre endoftamitele post-operatorii diagnosticate şi tratate rapid, se soldează cu o acuitate vizuală postterapeutică acceptabilă. Dimpotrivă, endoftalmitele severe diagnosticate şi tratate tardiv sau impropriu evoluează cel mai frecvent către panoftalmită şi celulită orbitară, făcând necesară evisceraţia globului ocular.

RETENŢIA DE FRAGMENTE CRISTALINIENE

DEFINIŢIE

Retenţia de fragmente cristalininene reprezintă persistenţa unor fragmente din nucleul sau cortexul cristalinian în interiorul globului ocular, fie la nivelul camerei anterioare, sacului capsular sau la nivelul cavităţii vitreene.

Retenţia de fragmente cristaliniene după intervenţia chirurgicală pentru cataractă reprezintă o complicaţie care trebuie recunoscută şi tratată rapid în vederea obţinerii unui rezultat vizual cât mai bun.

Retenţia fragmentelor cristaliniene poate apare prin: aspirarea incompletă a fragmentelor cristaliniene din camera anterioară sau prin ruptura capsulei posterioare cu luxarea posterioară, *în vitros*, a nucleului întreg sau a unor fragmente.

Ruptura capsulei posterioare a cristalinului este cea mai frecventă complicaţie a intervenţiei chirurgicale pentru cataractă. În funcţie de timpul operator în care se produce ruptura capsulei posterioare, precum şi în funcţie de capacitatea chirurgului de a controla situaţia, se pot produce luxaţii posterioare ale nucleului sau fragmentelor cristaliniene, eventual însoţite de apariţia vitrosului în camera anterioară

Scanned with OKEN Scanner

sau chiar externalizarea acestuia în afara globului ocular prin paracenteze.

DIAGNOSTIC

Diagnosticul se pune prin măsurarea acuității vizuale, a presiunii intraoculare, examinarea clinică a polului anterior și posterior. Se pot observa:

- scăderea acuității vizuale;
- presiune intraoculară crescută;
- edem corneean (ca urmarea a presiunii intraoculare crescute în cazul glaucomului secundar);
- hipopion, membrană pupilară inflamatorie;
- fragmente cristaliniene flotante în camera anterioară sau în cavitatea vitreeană;
- hemoragii vitreene, vitros tulbure.

Paraclinic, în cazul în care edemul corneean împiedică examinarea polului posterior, se recomandă efectuarea unei ecografii oculare, pentru a releva prezența fragmentelor de nucleu în cavitatea vitreeană, precum și prezența altor modificări patologice (hemoragie vitreeană, decolare de retină și/sau coroidă).

TRATAMENT MEDICAL

Tratamentul medical vizează cazurile cu presiune intraoculară crescută, în care este utilă scăderea presiunii intraoculare prin administrare de medicație topică și sistemică. Scopul este scăderea presiunii intraoculare și remiterea edemului corneean, pentru o desfașurare în condiții cât mai bune a intervenției chirurgicale.

CHIRURGICAL

În cazul aspirației incomplete a fragmentelor cristaliniene din camera anterioară, tratamentul chirurgical constă în reintervenție cu deschiderea paracentezelor și irigarea camerei anterioare, aspirația fragmentelor cristaliniene restante și hidrosutura paracentezelor.

Pentru cazurile cu fragmente cristaliniene luxate în cavitatea vitreeană, tratamentul chirurgical constă în vitrectomie prin pars plana cu îndepărtarea fragmentelor luxate. Se recomandă efectuarea vitrectomiei folosind trocare de 23G sau 25G pentru a scădea riscul de încarcerare a vitrosului în sclerotomii. După îndepărtarea vitrosului se recomandă aspirarea și îndepărtarea hialoidei posterioare, precum și o bună îndepărtare a bazei vitrosului. Fragmentele restante de nucleu se îndepărtează cu vitreotomul sau cu fakofragmatomul (pentru care este necesară o singură incizie de 20 Gauge). Se indentează periferia retinei pentru depistarea posibilelor rupturi retiniene, care trebuie tratate. Tamponamentul intraocular post-operator se face cu ser sau aer.

Pentru cazurile în care nu a fost implantat pseudofakul de cameră posterioară, acesta se poate implanta în același moment cu efectuarea vitrectomiei, fiind plasat în sulcus deasupra sacului capsular sau suturat la scleră în cazurile în care sacul capsular nu oferă suport suficient. Se poate practica și implantarea *per secundam* a pseudofakului, într-o altă operație, cel mai frecvent după câteva săptămâni. Această ultimă abordare permite, deoarece se lasă timp pentru fibrozarea capsulei cristaliniene restante, să se implanteze pseudofakul pe suportul capsular, fără să fie necesară fixarea sclerală a acestuia.

Uneori este necesar să se aștepte momentul ideal pentru intervenția chirurgicală, în care presiunea intraoculară este controlată și edemul corneean se remite.

Studiile efectuate au arătat că în momentul de efectuare a vitrectomiei, tipul de IOL utilizat nu influențează statistic rezultatul vizual. Majoritatea pacienților evoluează favorabil după vitrectomie prin pars plana cu acuitate vizuală bună. Totuși, pacienții rămân cu risc crescut pentru decolare retiniană regmatogenă.

Este important ca în timpul intervenției chirurgicale complicate cu ruptura capsulei posterioare și luxarea posterioară a fragmentelor cristaliniene să se evite aspirarea cu sonda de facoemulsificare a vitrosului, precum și folosirea unor pense sau a altor instrumente care pot tracționa vitrosul.

În timpul vitrectomiei, este foarte importantă verificarea retinei periferice pentru depistarea și tratamentul eventualelor rupturi retiniene.

LUXAȚIA POSTERIOARĂ A IMPLANTULUI DE CRISTALIN ARTIFICIAL (PSEUDOFAK)

DEFINIȚIE

Luxația posterioară a implantului de cristalin artificial este o complicație rară a chirurgiei cataractei

Scanned with OKEN Scanner

sau a capsulotomiei cu LASER Nd-Yag, şi constă în dislocarea acestuia *în vitros*. Pseudofak-ul este mai rar dislocat posterior complet, pe suprafaţa retinei. Mai frecvent, pseudofak-ul este situat în vitrosul anterior, cu o haptică sprijinit pe capsula cristaliniană sau pe iris.

CLASIFICARE. ETIOPATOGENIE

Luxaţia posterioară a pseudofak-ului poate fi clasificată în:

– survine în primele trei luni de la intervenţia chirurgicală a cataractei. Luxaţia pseudofak-ului poate surveni în timpul, sau imediat după intervenţia chirurgicală. În aceste cazuri este de obicei prezentă o ruptură în capsula posterioară sau dializă zonulară. Rar se poate produce după capsulotomie cu LASER Nd-Yag imediat sau după mai multe luni. Aceste cazuri pot fi precipitate de un traumatism.

– apare după trei luni de la intervenţia chirurgicală, din cauza unei deficienţe zonulare. Există mai mulţi factori de risc, dintre care cei mai frecvenţi sunt sindromul pseudoexfoliativ (50% din cazuri de luxaţie a pseudofak-ului în sac), traumatisme, vitrectomie în antecedente, colagenoze.

Implantul de cristalin artificial se poate luxa:

– în sac (împreună cu toată capsula), fiind favorizată de sindromul pseudoexfoliativ, retinopatia pigmentară, vitrectomie în antecedente, traumatisme, ax antero-posterior mare, uveită sau alte afecţiuni asociate cu slăbirea progresivă a zonulei

– fără sac, favorizată de implantarea pseudofak-ului *per secundam*, complicaţii ale intervenţiei chirurgicale, cataracta matură şi sindromul pseudoexfoliativ.

Principala cauză de luxaţie a pseudofak-ului este reprezentată de lipsa suportului capsular.

Implantul de cristalin artificial din material siliconic necesită o atenţie suplimentară. Se consideră că prin contracţia progresivă a sacului capsular se creşte tensiunea asupra implantului şi determină arcuarea sa posterioară. O dehiscenţă prezentă la orice nivel al sacului capsular permite eliminarea tensiunii prin expulzia implantului. Pseudofak-ul din material siliconic se luxează în următoarele situaţii:

– extensia radiară a unei rupturi a capsulorexisului anterior

– după capsulotomie cu LASER Nd-Yag, în special dacă se efectuează o capsulotomie mare şi hapticele sunt plasate asimetric.

DIAGNOSTIC CLINIC ŞI PARACLINIC

Antecedente:

– intervenţie chirurgicală a cataractei complicată cu:

- ruptura capsulei posterioare
- dializă zonulară

– capsulotomie cu LASER Nd-Yag

– traumatism ocular

Semne şi simptome:

– scăderea bruscă a acuităţii vizuale, apărută prin modificări de refracţie, decolare retiniană, edem macular cistoid, hemoragie vitreeană

– dacă pseudofak-ul este mobil în cavitatea vitreeană, pacientul poate acuza miodezopsii sau diverse anomalii optice (unii pacienţi descriu exact forma pseudofak-ului)

– semne de inflamaţie (ochi roşu, dureros): apar rar, în cazul în care este prezent vitros în camera anterioară

– presiune intraoculară şi edem corneean, în cazul în care vitrosul vine în contact cu corneea

– iar prezenţa vitrosului la nivelul inciziilor creşte riscul de endoftalmită

– capsula posterioară este ruptă sau există dializă zonulară

– pseudofak-ul se observă mişcându-se liber în cavitatea vitreeană sau în contact cu retina, irisul sau corpul ciliar.

Examenul ecografic este necesar în cazurile asociate cu hemoragie vitreeană sau edem corneean, important pentru a localiza implantul şi a observa dacă este prezentă decolarea retiniană.

EVOLUŢIE ŞI COMPLICAŢII

Luxaţia posterioară a pseudofak-ului se poate complica cu hemoragie vitreeană datorată contactului pseudofak-ului cu vasele ciliare. De asemenea, poate apărea decolare retiniană (sub 2% din cazuri, ca urmare a încercării de repoziţionare a pseudofak-ului de către chirurgul de cataractă, sau ca o complicaţie a chirurgiei vitreoretiniene) sau edem macular cistoid. De multe ori însă, nu apar complicaţii, iar pacientul se acomodează cu ochelari sau lentile de contact, putându-se să nu se intervină chirurgical.

TRATAMENT

Tratament medical

Este recomandată urmărirea, numai la pacienţii care îndeplinesc următoarele condiţii:

Scanned with OKEN Scanner

– implantul nu este mobil
– nu există complicații retiniene
– pacientul este mulțumit cu corecția aeriană sau cu lentile de contact.

Tratament chirurgical

Este în general recomandat. Are următoarele indicații:
– pacientul nu este mulțumit, sau nu poate tolera ochelarii sau lentilele de contact
– există complicații retiniene, hemoragie vitreeană.

Există mai multe opțiuni de abordare chirurgicală: pseudofak-ul se poate repoziționa, sutura în sulcus, explanta, sau schimba. Repoziționarea pseudofak-ului în sulcus necesită un suport capsular care să acopere cel puțin circa 240 de grade din circumferința globului ocular. Un suport capsular inadecvat permite următoarele alternative (în ordinea preferințelor noastre):
– fixarea sclerală a pseudofak-ului existent cu fire neresorbabile
– îndepărtarea pseudofak-ului și sutura altui pseudofak de cameră posterioară
– fixarea hapticelor în doua mici tunele sclerale, utilizând pense de 25 Gauge, dacă sunt cristaline foldabile din trei piese
– îndepărtarea pseudofak-ului și folosirea unui pseudofak ce se fixează la iris
– îndepărtarea pseudofak-ului și înlocuirea lui cu unul de cameră anterioară
– îndepărtarea pseudofak-ului și lăsarea ochiului afak.

Rezolvarea chirurgicală a implantului de cristalin artificial luxat *în vitros*.

Acest protocol este valabil pentru cristalinele artificiale cu două haptice. Implantul cu trei haptice este foarte rar întâlnit în practică și necesită o procedură specială.

• Se efectuează două clapete sclerale perilimbice de circa 3/4 mm, la 180 grade distanță unul de altul, (de exemplu, în dreptul meridianelor orelor 2 și 8),

• Se practică vitrectomie completă cu îndepărtarea tracțiunilor și aderențelor de la nivelul pseudofak-ului. Dacă hialoida posterioară este atașată, se practică detașarea acesteia. Infuzia se asigură prin intermediul unei canule, montată la 3,5 mm de limb, sau cu ajutorul unui maintainer al camerei anterioare,

• Pseudofak-ul este ridicat cu ajutorul unei pense intraoculare cu brațele zimțate, sau suflată cu pulbere de diamant, pentru a avea o cât mai bună aderență și a evita căderea pseudofak-ului în polul posterior. Operatorul se poate ajuta de o fibra optica de iluminare simplă sau cu spatulă. Se evită manipularea hapticelor deoarece se pot îndoi sau rupe,

• Se poate folosi și un ac tip flaut cu vârf siliconic pentru aspirarea și manipularea pseudofak-ului, dar această metodă poate determina tracțiuni vitreo-retiniene,

• Pseudofak-ul din material siliconic este mai dificil de manipulat. S-a descris și folosirea sondei de endocriocoagulare dar mai sigură este abordarea cu pense intraoculare,

• Se poate introduce perfluorocarbon lichid pentru ridicarea implantului. Este de ajutor mai ales la pacienții cu ax antero-posterior mare unde instrumentele ajung cu dificultate în polul posterior sau dacă este asociată o decolare retiniană,

• După ce implantul este ridicat, este adus în camera posterioară. O haptică poate fi așezată pe iris. Cu ajutorul unui cârlig Sinskey introdus printr-o paracenteză, se poziționează implantul. Dacă este prezent suport capsular inferior mai mare de șase ore, implantul se poate repoziționa în sulcus cu o haptică și se poate sutura la scleră doar cealaltă haptică,

• Dacă nu există suport capsular, implantul se poate fixa cu ajutorul unor suturi la iris sau, de preferat, trans-sclerale

– dacă implantul are orificii de sutură la nivelul hapticelor, se pot introduce două fire de Prolen 9.0 la nivelul sclerotomiilor, iar cu ajutorul unei pense intraoculare sunt trecute prin aceste orificii dinspre posterior spre anterior. Se centrează implantul iar firele sunt suturate sub clapetele sclerale.

– altă opțiune este expunerea temporară a hapticelor prin sclerotomii, sutura acestora cu fir Prolene 10.0, repoziționarea hapticelor și fixarea la scleră. Există însă riscul de apariție a rupturilor retiniene sau a sângerării.

– tehnica pe care noi o folosim utilizează un ac de ghidaj de 26 sau 30 Gauge și un fir de Prolen 10.0 cu un ac drept la un capăt și unul curb la celălalt. După ce implantul este adus în camera anterioară, cu ambele haptice sprijinite pe iris, se introduce printr-o sclerotomie aflată sub baza unui flap scleral acul drept al firului de prolen, iar printr-o sclerotomie la 180 grade se introduce acul de ghidaj. Firul de sutură este astfel trecut sub ambele flapuri sclerale. Printr-o paracenteză se

Scanned with OKEN Scanner

scoate o buclă care este ulterior tăiată. O haptică se suturează la acest nivel cu capătul firului de aceeaşi parte. Printr-o altă paracenteză situată în apropierea celui de-al doilea flap, se exteriorizează haptica rămasă şi celălalt capăt de fir şi se suturează. Se repoziţionează pseudofak-ul în sulcus şi se asigură firele de sutură la scleră. Se acoperă cu clapetele sclerale şi se suturează conjunctiva.

• În anumite circumstanţe, se practică explantul pseudofak-ului (de exemplu, când o haptică este rupt) printr-o incizie corneeană limbică sau prin pars plana (cu risc mai mare de hemoragie coroidiană severă şi decolare retiniană). O alternativă descrisă de unii autori pentru situaţiile cu haptica ruptă la vârf este formarea cu ajutorul sondei de diatermie a unei dilataţii terminale pe tija hapticei (manevră care se efectuează extraocular, pe tija scoasă printr-o paracenteză), astfel încât firul de sutură plasat mai central pe tijă să nu alunece. Din experienţa noastră, această dilatare nu se poate efectua tehnic la cristalinele acrilice de generaţie nouă, dar de obicei nici nu este necesară. Considerăm că dacă tija hapticei este ruptă la o distanţă considerabilă de partea optică, atunci o sutură strânsă va fi de obicei suficientă şi nu va aluneca de pe tijă. În aceste cazuri este recomandată şi recuperarea şi extragerea hapticei rupte.

– se poate sutura un nou implant sau se poate introduce un implant de cameră anterioară. Se pare că noile implante de cameră anterioară nu determină complicaţiile cunoscute la modelele mai vechi (decompensarea corneei, sindrom uveită-glaucom-hifemă etc.)

– altă opţiune este plasarea implantului luxat în camera anterioară, dar există un risc mare de leziuni ale celulelor endoteliale şi ale trabeculului. Pentru prevenirea blocajului pupilar, este obligatorie efectuarea unei iridectomiii periferice.

• Există cazuri în care pseudofak-ul luxat este asociat cu prezenţa unui alt implant în camera anterioară. Aceste cazuri sunt mult mai dificile pentru chirurgul vitreoretinian, mai ales dacă sunt asociate cu decolare retiniană. Chirurgul are mai multe opţiuni:

– explantul IOL din camera anterioară, repoziţionarea implantului luxat, cu sau fără sutură la scleră (în funcţie de suportul capsular prezent)

– se poate păstra implantul din camera anterioară şi explanta cel posterior printr-o sclerotomie lărgită de apx 7 mm (risc de complicaţii vitreoretiniene) sau printr-o incizie corneeană prin care se extrage iniţial implantul din camera anterioară şi care este reintrodus după explantarea pseudofak-ului luxat.

Pentru situaţiile în care se subluxează un pseudofak suturat la scleră, (rămâne ancorată o ansă, iar cealaltă este liberă în cavitatea vitreeană), sunt descrise mai multe metode de repoziţionare. Pentru cristalinele artificiale care au orificii pe anse, se poate utiliza şi următoarea tehnică: sub clapeta sclerală din dreptului locului unde a fost ancorată ansa care s-a luxat, se introduce un fir de prolen, care este trecut prin orificiul de pe haptica luxată şi se externalizează printr-o paracenteză. De capătul firului este fixat un inel de polimetilmetacrilat, luat de la un alt pseudofak care are găuri pe anse. Se tracţionează firul de prolen, introducându-se inelul prin paracenteză, în cavitatea vitreeană, până ce se blochează de haptica luxată. Tracţionându-se de fir, în continuare, ansa luxată, va fi adusă în contact cu peretele globului ocular, urmând să se fixeze firul la scleră [11].

Complicaţii ale intervenţiei chirurgicale:

– endoftalmită tardivă, germenii pătrunzând pe traiectul firelor de sutură, fiind recomandată o cât mai bună acoperire sclerală şi conjunctivală

– torsiunea implantului, acesta trebuind să fie plasat corect în sulcus (inciziile să fie făcute la 0,8 mm de limb pe meridianul vertical şi 0,46 mm pe cel orizontal)

– alunecarea sau desfacerea firelor de sutură de la nivelul hapticelor şi luxarea cristalinului

– hemoragie vitreeană

– decolare retiniană

– erodarea conjunctivei de către firele de sutură. Se recomandă topirea acestora cu LASER Argon, neputându-se îndepărta deoarece nu se formează ţesut cicatricial în sulcus, acesta fiind singurul mijloc de susţinere a implantului.

Prognosticul vizual este excelent, cu rată mică de complicaţii. Prognosticul pe termen lung depinde de apariţia edemului macular cistoid, membranelor epimaculare, hemoragiei vitreene sau a decolării retiniene, acestea depinzând de încarcerarea vitrosului la locul de sutură, inducerea decolării posterioare de vitros şi manipularea preretiniană a implantului.

BIBLIOGRAFIE

1. Lihteh Wu., Intraocular Lens Dislocation. Ophthalmoloy, Nov. 2011.
2. Davis D., Brubaker J., Espandar L., Stringham J., Crandall A., Werner L., Late in-the-bag spontaneous intraocular lens dislocation: evaluation of 86 consecutive cases, Ophthalmology, Apr. 2009.

Scanned with OKEN Scanner

3. Framme C., Hoerauf H., Roider J., Laqua H., Delayed intraocular lens dislocation after neodymium: YAG capsulotomy, J. Cataract Refract. Surg., Nov. 1998.
4. Kanski Jack, Clinical Ophthalmology, ed. 6, 2007.
5. Chan C.K., Agarwal A., Agarwal S., Agarwal A., Management of dislocated intraocular implants, Ophthalmol. Clin. North Am., Dec. 2001.
6. Kokame G.T., Yamamoto I., Mandel H., Scleral fixation of dislocated posterior chamber intraocular lenses: Temporary haptic externalization through a clear corneal incision, J. Cataract Refract. Surg., May 2004.
7. Lewis H., Sanchez G., The use of perfluorocarbon liquids in the repositioning of posteriorly dislocated intraocular lenses, Ophthalmology, Jul. 1993.
8. Williams D.F., Del Piero E.J., Ferrone P.J., Jaffe G.J., McDonald H.R., Peters M.A., Management of complications in eyes containing two intraocular lenses, Ophthalmology, Nov. 1998.
9. Duffey R.J., Holland E.J., Agapitos P.J., Lindstrom R.L., Anatomic study of transsclerally sutured intraocular lens implantation, Am. J. Ophthalmol., Sep. 15, 1989.
10. Schecter R.J., Suture-wick endophthalmitis with sutured posterior chamber intraocular lens, J. Cataract Refract. Surg., 1990.
11. Balta F.N., Surgical technique for repositioning subluxated previously scleral-fixated intraocular lenses, Am. J. Ophthalmol., 138 (4), 2004, pp. 676–677.

HEMORAGIA COROIDIANĂ

DEFINIȚIE

Hemoragia coroidiană reprezintă sângerarea în spațiul supracoroidian sau în coroidă cauzată de ruperea vaselor coroidiene.

CLASIFICARE. ETIOPATOGENIE

Hemoragia coroidiană variază de la un mic revărsat supracoroidian la hemoragie uşoară până la hemoragie severă, expulzivă atunci când conținutul globului ocular este expulzat prin incizii.

Hemoragia coroidiană poate apărea ca o complicație intraoperatorie sau rar precoce post-operator a intervenției chirurgicale a cataractei, mai puțin frecvent în cazul facoemulsificării, sau o complicație a operației glaucomului, precoce sau tardiv, când este prezentă hipotonia, caz în care tratamentul este adresat cauzei acesteia (vezi capitolul „Patologia chirurgicală a glaucomului").

Nu se cunoaşte exact cauza apariției acestei complicații, dar ca factori de risc sunt citați: vârstă înaintată, glaucom, ax antero-posterior mare sau nanoftalmie, pierdere de vitros, inflamații oculare cronice, afecțiuni cardiovasculare sau hematologice.

Decompresia bruscă a globului ocular, în special dacă pacientul este glaucomatos şi intervenția chirurgicală este începută când presiunea intraoculară este mare, predispune la apariția hemoragiei coroidiene.

HEMORAGIA SUPRACOROIDIANĂ INTRAOPERATORIE

Diagnostic

Semne (în ordine cronologică):

– micşorarea progresivă a camerei anterioare, presiune intraoculară crescută şi prolaps irian

– pierdere de vitros, pierderea reflexului roşu şi apariția unei umbre în spațiul pupilar

– în cazuri severe este expulzat conținutul globului ocular prin incizii.

Examenul ecografic efectuat post-operator este util pentru confirmarea diagnosticului şi aprecierea severității.

Management

Atunci când chirurgul suspicionează apariția hemoragiei supracoroidiene, trebuie să se oprească imediat şi, dacă este posibil, să examineze fundul de ochi. Inciziile trebuie închise cât mai rapid şi chiar se aplică presiune digitală la nivelul acestora dacă este necesar. Pacientului i se administrează intravenos soluții hiperosmotice. Dacă este posibil, se reface camera anterioară cu soluție salină sau substanțe vâscoelastice.

S-a citat şi efectuarea unei sau mai multor sclerotomii de drenaj în cazurile severe, expulzive. Aceasta presupune efectuarea unei peritomii conjunctivale la 3–4 mm posterior de limb şi apoi a unei incizii radiale de 2 mm la 5–7 mm de limb până în spațiul supracoroidian prin care se extravazează sângele. Se introduc în acest timp soluție salină sau substanțe vâscoelastice în camera anterioară pentru refacerea anatomiei normale a globului ocular. După ce sângerarea s-a oprit, inciziile s-au închis şi camera anterioară a fost refăcută, sclerotomia se suturează sau poate fi lăsată nesuturată. Post-operator, se administrează corticosteroizi topic şi sistemic pentru reducerea inflamației. Intervenția chirurgicală a cataractei se efectuează după două sau mai multe săptămâni. Majoritatea autorilor sunt însă împotriva sclerotomiei imediate. Drenarea sângelui din spațiul supracoroidian se va face după 7–14 zile când acesta se lichefiază şi se efectuează vitrectomie şi

Scanned with OKEN Scanner

schimb lichid-gaz. Deşi este o complicaţie foarte gravă, în unele cazuri se poate păstra totuşi o acuitate vizuală satisfăcătoare.

HEMORAGIA COROIDIANĂ POST-OPERATORIE

Diagnostic

Pacientul, operat recent pentru cataractă, acuză durere oculară apărută brusc, scăderea acuităţii vizuale şi, la examenul biomicroscopic, se observă o cameră anterioară cu profunzime redusă. La examenul fundului de ochi se observă decolări de coroidă. Examenul ecografic ajută la susţinerea diagnosticului.

Management

Se verifică inciziile. Dacă acestea sunt intacte se administrează pacientului tratament pentru scăderea PIO şi se aşteaptă resorbţia spontană a sângerării. În caz contrar, se reintervine pentru resigilarea inciziilor.

Tratamentul medical presupune administrarea de medicamente antiglaucomatoase şi antiinflamatorii steroidiene.

Drenajul chirurgical al spaţiului supracoroidian este indicat numai în următoarele situaţii:

– camera anterioară nu se măreşte

– glaucom necontrolat medical

– suprafeţe coroidiene alăturate pe linia mediană a globului ocular (*kissing choroidals*)

– persistă decolarea de coroidă.

BIBLIOGRAFIE

1. Yanoff Myron & Duker Jay, Ophthalmology, ed. 3, 2009.
2. Kanski Jack, Clinical Ophthalmology, ed. 6, 2007.
3. Sheila P. Sanders, Ocular Hypotony, Feb, 2009,
4. American Academy of Ophthalmology, Basic and Clinical Science Course, 2011–2012.

Scanned with OKEN Scanner

EXTRACȚIA EXTRACAPSULARĂ ŞI EXTRACȚIA INTRACAPSULARĂ

VLAD CHERCOTĂ

EXTRACȚIA INTRACAPSULARĂ A CRISTALINULUI

ISTORIC

Extracția intracapsulară a cristalinului (EIC) a fost practicată pentru prima dată de către Jacques Daviel la Paris, spre sfârşitul secolului al XIX-lea. În prezent, este practicată foarte rar în situația subluxației sau luxației cristalinului, având mai mult valoare istorică [1, 2].

DEFINIȚIE

Această intervenție chirurgicală constă în extracția cristalinului împreună cu sacul capsular (de preferat integru) prin inducerea unei rupturi circulare complete (pe 360°) la nivelul ligamentului de susținere a cristalinului (a zonulei Zinn) [2, 4].

PREGĂTIREA PACIENTULUI

– Dilatarea pupilei (cu midriatice, cicloplegice)
– Hipotonizarea globului ocular (substanțe hiperosmotice)
– Anestezie.

TIP DE ANESTEZIE

În funcție de preferințele chirurgului poate fi:
• locală – utilizează injecția peri- sau retrobulbară a 3–4 cm^3 de xilină 4%
• topică – utilizează picăturile cu efect anestezic (în trecut cocaină, în prezent oxibuprocaină)
• combinată – utilizează ambele tipuri de anestezie.

TIMPII CHIRURGICALI

1. Dezinfecția tegumentelor, plasarea unui câmp operator, blefarostat

2. Prinderea mușchiului drept superior (MDS) cu ajutorul unui fir de tracțiune

3. Peritomia conjunctivală şi realizarea unui volet conjunctival cu baza la fornixul superior, urmată de hemostaza sclerei şi episclerei efectuată cu ajutorul termocauterului (figura 4.21)

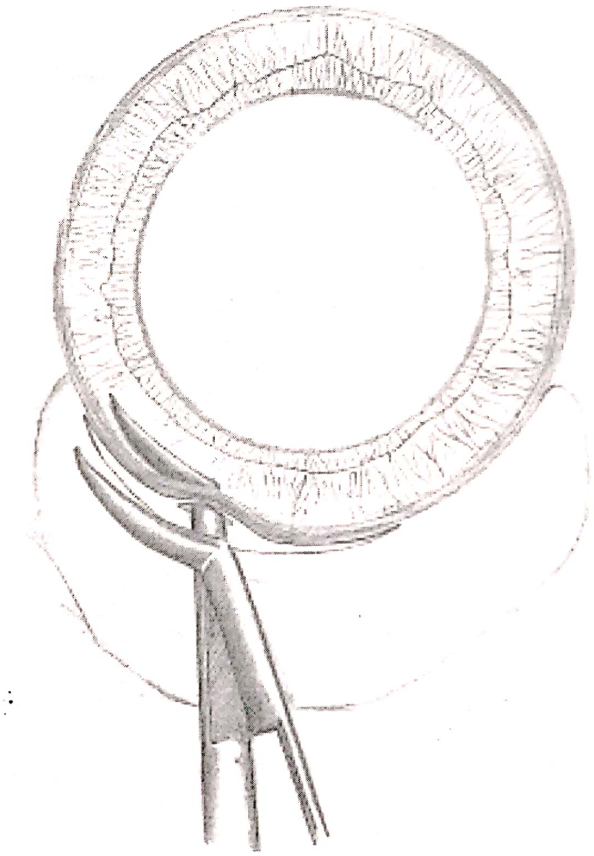

Figura 4.21. Peritomia conjunctivală şi realizarea unui volet conjunctival cu baza la fornixul superior.

4. Incizia sclerocorneană/în cornee clară pe 160°–180° (12–14 mm), nepenetrantă, în două trepte, paralelă cu limbul, cu ajutorul bisturiului Worst de 45° [2, 9]

5. Plasarea a două fire de aşteptare Nylon 10-0 la nivelul inciziei, urmată de paracenteza camerei anterioare (CA) la ora 12

Scanned with OKEN Scanner

6. Deschiderea membranei Descemet pe toată lungimea inciziei cu ajutorul foarfecelor Katzin sau Vannas, în sens orar şi antiorar, raportat paracentezei de la ora 12

7. Iridectomie periferică [2, 9]

8. Extracţia intracapsulară a cristalinului cataractat şi/sau luxat cu ajutorul criodului cu vârful răcit la –36°C, care se aplică în periferia medie superioară a feţei anterioare a cristalinului (figura 4.22), a pensei de capsulă Arruga, a unui ac de tracţiune, a ansei Snellen după prealabila „liftare" (răsfrângere) a jumătăţii superioare a corneei şi retracţia irisului superior

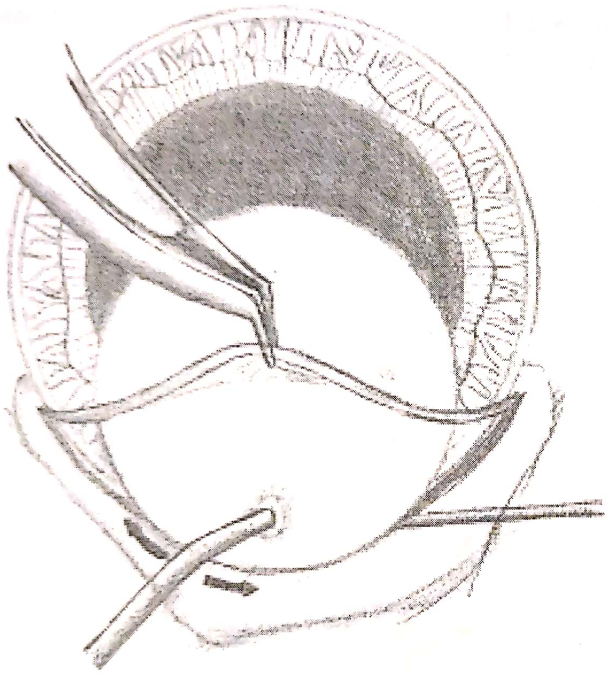

Figura 4.22. Extracţia intracapsulară a cristalinului cataractat cu ajutorul criodului.

9. Vitrectomia mecanizată, bipolară în eventualitatea pierderii de vitros

10. Repoziţionarea irisului, se strâng firele de aşteptare

11. Dacă se doreşte implantarea de IOL-CA se induce mioza pupila cu Miochol, se injectează vâscoelastic în CA şi se introduce implantul (timp opţional)

12. Sutura inciziei sclerale cu fire Nylon 10-0 izolate şi înfundate (în număr de cinci–şapte) sau după metoda surjet; se aspiră vâscoelasticul (dacă s-a efectuat timpul 11)

13. Refacerea CA cu BSS, îndepărtarea firului de tracţiune de pe MDS

14. Sutura punţii conjunctivale cu două fire resorbabile plasate la ora 3, respectiv 9

15. Injecţie subconjunctivală cu antibiotice şi antiinflamator steroiodian, instilarea de colir cu antibiotic cu scop profilactic, pansament ocular.

EXTRACŢIA EXTRACAPSULARĂ A CRISTALINULUI (EEC) URMATĂ DE IMPLANTAREA UNUI CRISTALIN ARTIFICIAL ÎN CAMERA POSTERIOARĂ (ICP)

ISTORIC

EEC a fost practicată pentru prima dată de către Sir Howard Ridley în Marea Britanie, la mijlocul secolului trecut.

DEFINIŢIE

Această intervenţie chirurgicală constă în discizia capsulei anterioare a cristalinului, urmată de extracţia conţinutului cristalinian (nucleu, epinucleu, respectiv material cortical) în condiţiile conservării integrităţii planului capsular posterior cât şi a ligamentului cristalinian (zonula Zinn).

EEC este recomandată (opţional) în cataractele mature şi hipermature cu nucleu dur şi cu cornee cu o densitate scăzută a celulelor endoteliale; în chirurgia complicată a facoemusificării (se face conversia în EEC); rămâne operaţia standard în ţările în care lipseşte logistica completă şi suficientă pentru facoemulsificare [3, 6].

Ulterior este implantat un cristalin artificial care este plasat fie în sacul capsular, fie în sulcus.

PREGĂTIREA PACIENTULUI

– Dilatarea pupilei (cu midriatice, cicloplegice)
– Hipotonizarea globului ocular (substanţe hiperosmotice)
– Anestezie.

TIP DE ANESTEZIE

În funcţie de preferinţele chirurgului poate fi:

- locală – utilizează injecţia peri- sau retrobulbară a 3–4 cm^3 de xilină 4%
- topică – utilizează picăturile cu efect anestezic (în trecut cocaină, în prezent oxibuprocaină)
- combinată – utilizează ambele tipuri de anestezie

Scanned with OKEN Scanner

• generală – copii, persoane cu retard mintal, tuse necontrolată, tremurături ale capului.

Există trei variante chirurgicale ale (EEC + ICP) [10,11]

a) EEC + ICP – metoda clasică

b) EEC + ICP – SICS (*small incision cataract surgery*)

c) EEC + ICP – „MINI NUC" (*the manual small incision extracapsular with MINI-NUC technique*).

TIMPII CHIRURGICALI

I. EEC + ICP – metoda clasică [3, 5]

1. dezinfecția tegumentelor, plasarea unui câmp operator, blefarostat

2. peritomia conjunctivală şi realizarea unui volet conjunctival cu baza la fornixul superior, urmată de hemostaza sclerei şi episclerei efectuată cu ajutorul termocauterului

3. incizia: de-a lungul timpului au fost utilizate două tipuri de incizii:

– incizia sclerocorneeană în trei trepte paralelă cu limbul sclerocorneean

– incizia corneeană în două trepte efectuată în fața arcadei vasculare

4. puncția CA la ora 12, urmată de injectarea de material vâscoelastic de tip dispersiv, coeziv sau combinat [7]

5. discizia capsulei anterioare după metoda „can opener" („timbru poştal"), „anvelopă" sau capsulorexis (CCC = *continuous curviliniar capsulorhexis*) [12, 13]

6. hidrodisecția ± hidrodelineația, urmată de „liftingul" jumătății superioare a nucleului în CA

7. extracția nucleului cristalinian prin metoda „presiune/contrapresiune"

8. lavajul epinucleului şi al cortexului cristalinian cu sau fără polisarea capsulei posterioare

9. se închide incizia cu două fire Nylon 10-0 plasate la o distanță care să permită introducerea IOL-ului

10. expunerea sacului capsular cu material vâscoelastic de tip coeziv

11. implantarea unui cristalin artificial de cameră posterioară în sacul capsular/sulcus

12. sutura plăgii de corneotomie cu cinci–şapte fire izolate şi înfundate Nylon 10-0 sau 9-0 ± verificarea astigmatismului indus chirurgical cu discul Placido

13. lavajul materialului vâscoelastic urmat de refacerea CA cu BSS şi verificarea etanşeității inciziei

14. sutura conjunctivei cu două fire resorbabile

15. injecție subconjunctivală cu antibiotic şi antiinflamator, instilarea de colir cu antibiotic cu scop profilactic, pansament ocular

II. EEC + ICP – SICS

Prezintă aceiaşi timpi chirurgicali ca EEC + ICP – metoda clasică, cu diferența faptului că dimensiunea inciziei corneene este de 4,5–5 mm, construită în două sau trei trepte. Extracția nucleului cristalinian se efectuează după prealabila facosecțiune („facofragmentare") mecanică a acestuia în CA cu ajutorul unui sistem format dintr-o spatulă şi ansă Snellen. Sutura plăgii de corneotomie se face cu fir Nylon 10-0 plasat în „X" [5, 11].

III. EEC + ICP – „MINI NUC"

Metoda a fost concepută de către Prof. Michael Blumenthal în deceniul al nouălea al secolului trecut.

1. Efectuarea paracentezelor (D) şi plasarea maintainerului de cameră anterioară (A). (C) reprezintă vârful lamei CRESCENT, 1→2→3 sensul de deplasare al acestuia prin materialul sclerocorneean, iar (P), respectiv (E) sunt buzunarele laterale ale tunelului.

2. Discizia capsulei anterioare după metoda capsulorexisului (CCC), cu ajutorul cistitomului (figurile 4.23, 4.24) = (CCC) al capsulei anterioare (tehnica Dodick) (A), respectiv (B). (N) reprezintă cistitomul, iar (C) este capsula anterioară [12, 13].

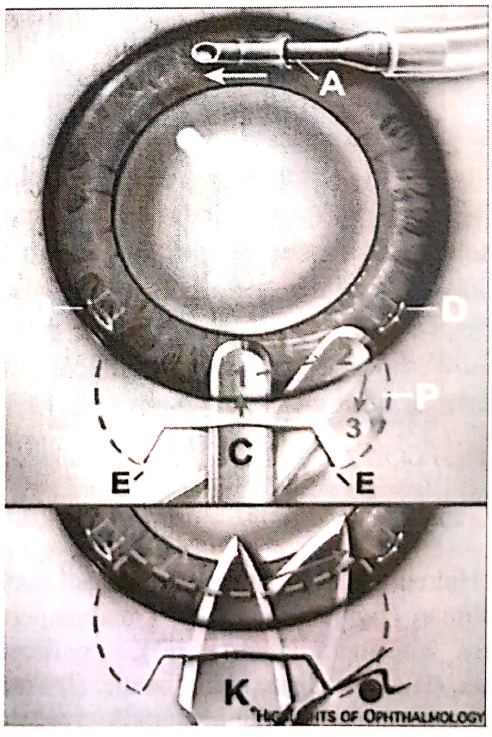

Figura 4.23. Efectuarea tunelului sclerocorneean.

Scanned with OKEN Scanner

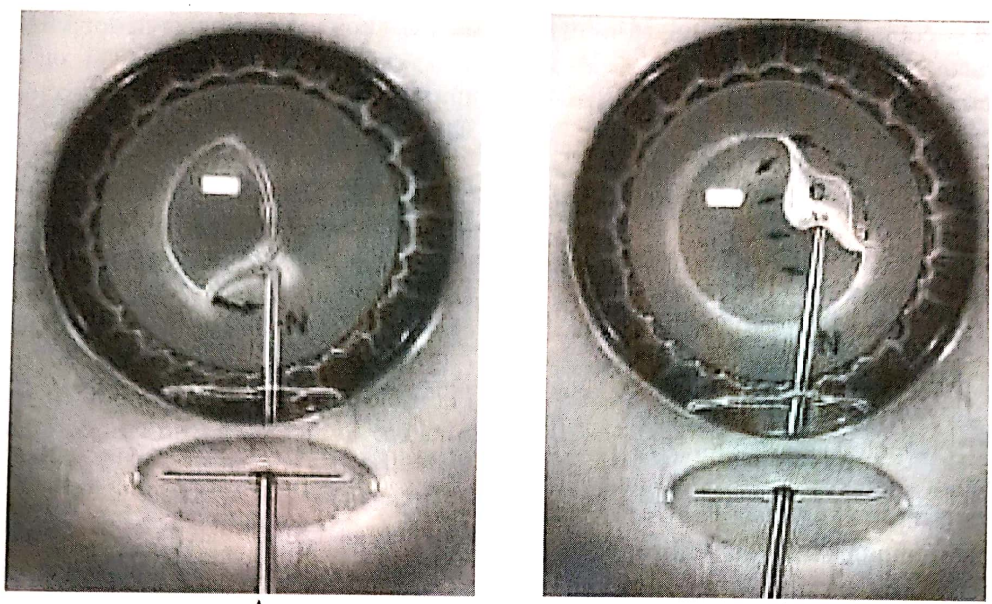

Figura 4.24. CCC al capsulei anterioare (tehnica Dodick): A. acul (N) începe capsulorexisul inferior la ora 6, sensul „rexării" fiind antiorar; B: acul (N) continuă „rexarea" prin multiple mişcări de urmărire (săgeți) pe restul de 180° rămase nediscizate.

3. Peritomia conjunctivală, urmată de hemostaza episclerală cu ajutorul termocauterului.

4. Efectuarea tunelului sclerocorneean în trei trepte (figura 4.25).

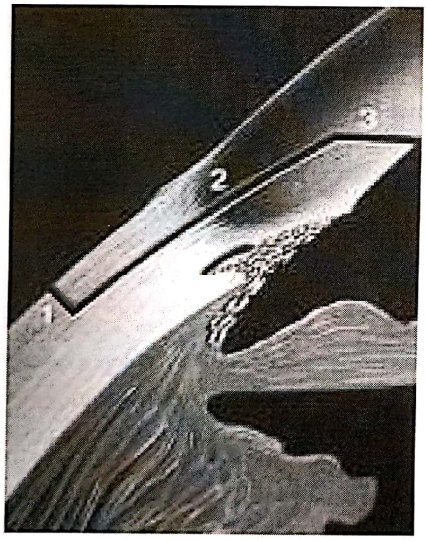

Figura 4.25. Arhitectura tunelului sclerocorneean (secțiune sagitală): 1 – incizie externă, 2 – delaminare, 3 – incizie internă.

5. Hidrodisecția şi dislocarea (liftingul) nucleului cristalinian (figura 4.26). (A) = maintainerul de camera anterioară (MCA), (D) = paracenteza laterală, (H) = canula de hidrodisecție, (I) = tunelul sclerocorneean pe secțiune sagitală, 1→2→3 pe săgeata gri reprezintă sensul de deplasare al nucleului din sacul capsular în camera anterioară, iar săgețile negre reprezintă sensul de injectare al jetului de apă dintre nucleu şi materialul cortical.

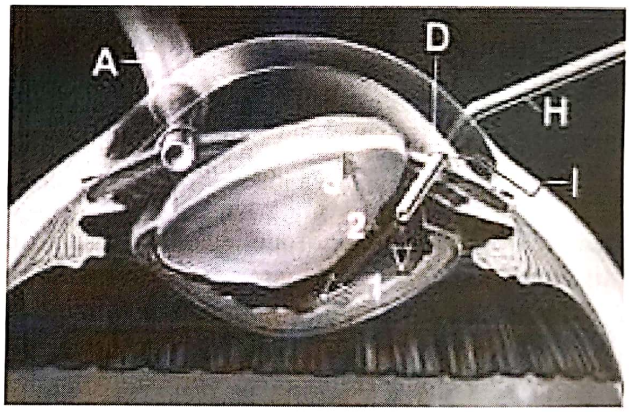

Figura 4.26. Hidrodisecția şi dislocarea (*lifting*-ul) nucleului cristalinian.

6. Expresia nucleului utilizând „glideul" şi presiunea intraoculară crescută (figura 4.27). (A) = (MCA), săgeata albă reprezintă sensul de curgere al lichidului de irigație, (C) = (CCC), (N) = nucleul cristalinului, (E) = epinucleul, săgețile gri (1→2) reprezintă sensul progresiei nucleului din CA prin tunelul sclerocorneean, (G) = „glideul".

7. Aspirația epinucleului, cortexului şi polisajul capsulei posterioare (figura 4.28). (A) = (CCC), (B) = fragment de cortex angajat în porul de aspirație al canulei de aspirație Dankner = (I), (D) = orificiul

Scanned with OKEN Scanner

de paracenteză, (E) = epinucleu, (H) canula de hidrodisecție, săgețile negre reprezintă direcția de proiectare a jetului de apă cu care se polisează capsula posterioară și cea ecuatorială a cristalinului.

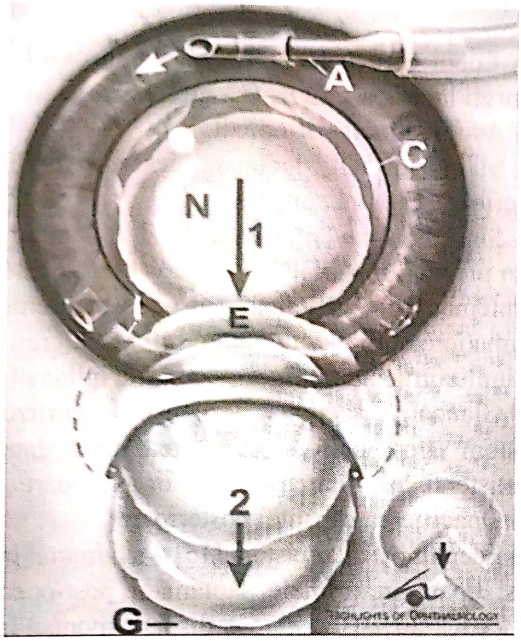

Figura 4.27. Expresia nucleului utilizând glideul și presiunea intraoculară crescută.

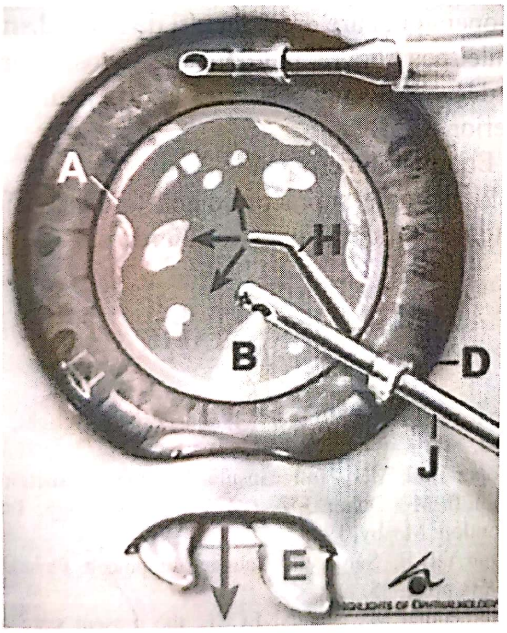

Figura 4.28. Aspirația epinucleului, cortexului și polisajului capsulei posterioare.

8. Tehnica implantării cristalinului artificial (figura 4.29). (A) = MCA, (C) = CCC, (D) = paracenteza laterală, (F) = forcepsul cu care se introduce în CA ansa superioară a implantului de cristalin artificial, (S) = cârligul Sinskey cu care se poziționează ansa superioară a implantului în sacul capsular, (H) = orificiul de poziționare și manipulare aflat pe ansa superioară a implantului de cristalin, 1 → 2 → 3 → 4 reprezintă deplasarea helicoidală a implantului de cristalin în momentul introducerii sale în sacul capsular [10, 11].

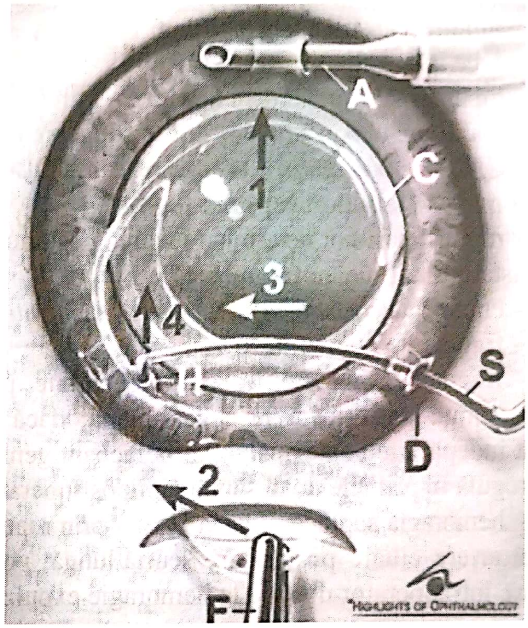

Figura 4.29. Tehnica implantării cristalinului artificial.

9. Plasarea unui fir de sutură izolat și înfundat Nylon 10-0 sau 9-0 pentru evitarea apariției astigmatismului invers regulei.

10. Repoziționarea conjunctivei cu un fir de material resorbabil.

11. Hidratarea paracentezelor pentru etanșeizare.

12. Injecție subconjunctivală cu antibiotic și antiinflamator, instilarea de colir cu antibiotic cu scop profilactic, pansament ocular.

INCIDENTE INTRAOPERATORII:

– Incizie construită inadecvat
– Prolaps irian
– Lezarea sfincterului irian
– Iridotomii accidentale
– CA mică:
– apare prin infuzie inadecvată cu BSS, *leakage* printr-o incizie prea largă, presiune externă pe glob, hemoragie/efuziune coroidiană
– ruptura capsulei posterioare [8, 13]:

Scanned with OKEN Scanner

– cel mai frecvent la irigație–aspirație sau polisarea capsulei posterioare

– rupturile importante se soldează cu o serie de complicații datorate prolapsului vitrean:

– deformarea pupilei, uveită, tracțiuni vitreo-retiniene, hemoragie expulzivă, glaucom secundar,

– dezlipire de retină, edem macular cistoid – sdr. Irvin-Gass

– Tratament:

– ruptura capsulei fără pierdere de vitros – se introduce IOL-CP

– ruptură mare cu pierdere de vitros – vitrectomie anterioară/*open sky* urmată de introducerea de IOL-CA *per primam/per secundam* sau IOL-CP dacă mai există suport capsular [3, 5]

– rupturi mari pot determina luxarea posterioară a cristalinului (nucleu/fragmente)

– Fragmente cristaliniene/nucleu dizlocat *în vitros*:

– fragmente mici – nu se tratează

– fragmente mari – trebuie îndepărtate prin vitrectomie posterioară prin pars-plana; dacă nu sunt îndepărtate poate apare uveita facoantigenică, de regulă în primele două săptămâni post-operator

– hemoragia supracoroidiană [14]: – prin ruperea unei artere ciliare posterioare scurtă/lungă; poate apare intraoperator ducând la hemoragie expulzivă sau post-operator precoce

– hemoragie intraoculară (lezarea vaselor iriene, incizia sclerală etc.).

COMPLICAȚII POST-OPERATORII PRECOCE

– Prolaps irian cu inclavarea irisului în plagă: – legat de suturi inadecvate sau prolaps intraoperator tratat necorespunzător; poate determina defect de vindecare a plăgii, astigmatism excesiv, uveită anterioară cronică, invazie epitelială, endoftalmită

– Keratopatia striată: – prin lezarea epiteliului corneean intraoperator; dispare spontan în câteva zile sau poate evolua spre edem corneean cronic

– Hemoragie – imediat prin lezarea irisului, ulterior prin eroziunea vaselor de către IOL; hemoragie vitreană – se poate complica prin „ghost cell" glaucom

– CA mică cu presiune intraoculară scăzută/ crescută

– Hipertensiune intraoculară: datorită materialului vâscoelastic, sângelui, blocaj ciliar, pigment în CA, blocaj pupilar [14]

– Endoftalmita bacteriană acută

– Uveita facoantigenică: la resturi cristaliniene, cu formare de anticorpi locali la antigenele cristaliniene

– Glaucom malign.

COMPLICAȚII POST-OPERATORII TARDIVE:

– Edem corneean: mai frecvent în cazul unei chirurgii laborioase, IOL-CA etc.

– Astigmatism post-operator

– Malpoziția IOL: înclinare, descentrare, luxare posterioară, captură pupilară

– Sindromul Uveită Glaucom Hemoragie [14]: rar în prezent; materialul IOL declanşează cascada complementului, generând episoade recurente de inflamație ce produc hipopion, hifemă şi creşterea presiunii intraoculare (în exacerbările inflamației)

– Glaucom secundar: glaucom cortizonic, glaucom „gost cell", accentuarea unui glaucom preexistent, dezvoltarea sinechiilor anterioare

– Opacifierea capsulei posterioare

– Edemul macular cistoid [15] – sindromul Irvin-Gass: apare în primele săptămâni post-operator (50% EIC; 20% EEC); 75% dispare spontan în 6–12 luni; se produce prin mecanism inflamator sau tracțional

– Dezlipirea de retină: 2–4% se produce la 3 luni post-operator şi are drept factori de risc – disrupția capsulei posterioare, pierderea de vitros, miopia ≥ 6 D, degenerescența periferică lattice, axul antero-posterior ≥ 25D

– Endoftamită cronică

– Hemoragie supracoroidiană tardivă: datorită hipotoniei intra/post-operatorii tardive.

BIBLIOGRAFIE

1. Stallard H.B., Eye surgery, 1st ed., Bristol, Wright, 1946: 263.
2. Roper-Hall M.J., Intracapsular cataract extraction. In: Yanoff M., Duker J.S., (eds.) Ophthalmology, 1st ed., London: Mosby, 1999.
3. Kmn Y.D.B., Surgery of Cataract, Lippincott, Philadelphia, 1950, pp. 1–35.
4. Blumenthal M., Manual ECCE, the present state of the art, Klin Monatsbl Augenheilkd 1994, 205: 266–270.
5. Blumenthal M., Assia E., Schochot Y., Lens anatomical principles and their technical implications in cataract surgery, Part I: The lens capsule, J. Cataract Refract. Surg., 1991, 17: 205–10.
6. Blumenthal M., Ashkenazi I., Assia E. et al., Small incision manual extracapsular cataract extraction using

Scanned with OKEN Scanner

selective hydrodissection, Ophthalmic Surg., 1992, 23: 699–701.
7. Rao S.K., Lam D.S., A simple technique for nucleus extraction from the capsular bag in manual small incision cataract surgery, Indian J. Ophthalmol., 2005, 53: 214–215.
8. Blumenthal M., Moisseiev J., Anterior chamber maintainer for extracapsular cataract extraction and intraocular lens implantation, J. Cataract Refract. Surg., 1987, 13: 204–206. In: Yanoff M., Duker J.S., ed. Ophthalmology, 1st ed., London, Mosby, 1999.
9. Blumenthal M., Assia E., Neuman D., The round capsulorrhexis capsulotomy and the rationale for 11 mm diameter IOL, Eur. Implant Refract. Surg., 1990, 2: 15–19.
10. Schein O.D., Bass E.B., Sharkey P. *et al.*, Cataract surgical techniques. Preferences and underlying beliefs, Arch. Ophthalmol., 1995, 113: 1108–12.
11. Ruit S., Paudyal G., Gurung R., Tabin G., Moran D., Brian G., An innovation in developing world cataract surgery: sutureless extracapsular cataract extraction with intraocular lens implantation, Clin. Experiment Ophthalmol., 2000, 28: 274–9.
12. Ruit S., Robin A.L., Pokhrel R.P., Sharma A., Defaller J., Maguire P.T.:, Long-term results of extracapsular cataract extraction and posterior chamber intraocular lens insertion in Nepal, Tr. Am. Ophthalmol. Soc., 1991, LXXXIX: 59–76.
13. Gimbel H., Neuhann T., Development, advantages, and methods of the continuous circular capsulorrhexis, J. Cataract Refract. Surg., 1990, 16: 31–37.
14. Assia E., Apple D., Mechanism of radial tear formation and extension after anterior capsulectomy, Ophthalmology, 1991, 98: 432–437.
15. Goodman D.F., Stark W.J., Gottsch J.D., Complications of cataract extraction with intraocular lens implantation, Ophthalmic Surg., 1989, 20: 132–40.
16. Severin T.D., Severin S.L., Pseudophakic cystoid macular edema: a revised comparison of the incidence with intracapsular and extracapsular cataract extraction. Ophthalmic Surg., 1988, 19: 116–8.

Scanned with OKEN Scanner

CHIRURGIA CAZURILOR COMPLEXE

DORIN CHISELIȚĂ

CATARACTA HIPERMATURĂ

Cataracta hipermatură (cataracta albă, hipermatură, morganiană) reprezintă stadiul final în evoluția cataractei. Chirurgia ei este dificilă datorită unei slabe vizualizări, a necesității de a utiliza energii excesive cu impact negativ asupra endoteliului corneean, riscului crescut al complicațiilor (ruperea capsulei posterioare, luxarea nucleului sau a fragmentelor nucleare *în vitros* etc.).

Cele mai importante etape demne de luat în considerare sunt:

– anestezia în acord cu preferința chirurgului, dar o variantă injectabilă (peri-, parabulbară, subtenoniană) oferă un confort suplimentar chiar în eventualitatea apariției unor complicații

– folosirea cu generozitate pe toată durata operației de materiale vâscoelastice de bună calitate atât pentru protecția endoteliului corneean, cât și pentru stabilizarea camerei anterioare (CA)

– colorarea capsulei anterioare cu albastru tripan sub bulă de aer, dar mai bine sub material vâscoelastic prin substituția unei lame de BSS [1, 2]

– efectuarea capsulorexisului după o bună presurizare a capsulei anterioare (aplatizarea ei) și de preferat utilizând pense miniaturizate (microforceps) care folosesc side-porturile accesorii

– dacă la debutul capsulorexisului se elimină material cortical lichefiat, imediat trebuie să introducem material vâscoelastic în CA, pentru a contracara presiunea din sacul capsular, după care putem aspira acest material și continua capsulorexisul; ca alternativă, se poate aspira cu un ac fin (25 Gauge) materialul lichefiat, realizându-se decompresia sacului capsular, după care se introduce material vâscoelastic în sac și se continuă controlat capsulorexisul; prevenția ruperii capsulorexisului (cu varianta steagul argentinian) constă în continua contrabalansare a presiunii din sacul capsular cu material vâscoelastic

– facoemulsia nucleului dur și mobil: tehnica de elecție este *faco chop*; trebuie să ne asigurăm că vârful de facoemulsie este în profunzimea nucleului și îl menține ferm, iar choperul penetrează adânc nucleul; separarea heminucleelor trebuie să fie completă și este urmată de fragmentarea acestora în piese mici; pe tot parcursul facoemulsificării trebuie protejată atât capsula posterioară (vâsco-elastic în sacul capsular și/sau interpunerea *choper*-ului între capsulă și fragmentul de nucleu emulsificat), cât și endoteliul corneean (introducerea repetată de material vâscoelastic dispersiv în CA). Pentru chirurgii care nu folosesc tehnica *faco chop*, o soluție bună constă în fixarea nucleului în sacul capsular plasând material vâscoelastic deasupra și dedesubtul lui, ceea ce ar permite sculptarea a unu–două șanțuri, fragmentarea și facoemulsia ulterioară [3].

– facoemulsificatoarele moderne asigură modularea energiei, utilizarea emulsificării de tip torsional (izolată sau în combinație cu emulsificarea longitudinală) sau eliptic, cât mai puține ultrasunete și o bună stabilitate a CA

– complicațiile cele mai importante sunt: compromiterea capsulorexisului, ruptura capsulei posterioare, luxarea *în vitros* a nucleului sau fragmentelor nucleare, afectarea endoteliului cornean

– conversia în extracția extracapsulară a cristalinului (EEC) este o opțiune când capsulorexisul este compromis, iar breșa capsulară se extinde în periferie, când suntem în imposibilitatea separării și fragmentării complete a nucleului cristalinian. Reamintim și indicația EEC planificate de la început când densitatea celulelor endoteliale corneene este critică și/sau CA este mică.

CATARACTA BRUNESCENTĂ

Facoemulsia nu reprezintă o contraindicație pentru cataracta brunescentă dacă chirurgul își cunoaște limitele proprii, dacă înțelege particularitățile acestui tip de cataractă, dacă are dotarea tehnică adecvată și dacă posedă o strategie realistă

Scanned with OKEN Scanner

de rezolvare a cazului, mai ales în situația unor potențiale complicații.

Dificultățile cele mai importante sunt:

– vizualizarea slabă a reflexului pupilar obligă la colorarea capsulei anterioare cu albastru de tripan

– hidrodisecția trebuie să fie minimă în majoritatea cazurilor; când există aderență capsulo-lenticulară hidrodisecția trebuie să fie blândă, segmentară, evitându-se injectarea de fluid cu scopul de a detașa nucleul de capsula posterioară

– protecția endotelială permanentă: tehnica *soft-shell*, injecții multiple de material vîscoelastic dispersiv în CA în cursul facoemulsificării

– utilizarea unei tehnici de facoemulsificare adecvată: să fie eficientă folosind cât mai puține ultrasunete (torsională, eliptică); să fie efectuată în plan profund la distanță de endoteliul corneean, să fragmenteze nucleul în piese mici (mai greu și în mod particular când există o consistență dură, lemnoasă a acestuia), să mențină o bună stabilitate a CA.

Tehnica aleasă ține cont în esență de experiența chirurgului. Unii chirurgi preferă tehnica *divide and conquer* (sculptarea inițială trebuie să fie profundă și îngustă cu irigație și vacuum scăzute; după fragmentarea completă se emulsifică fragmentele în putere modulată, ridicând irigarea și vacuumul); alți chirurgi folosesc tehnica *stop and chop* sau *faco chop* (problema cea mai dificilă constă în separarea completă a heminucleilor: este importantă aderența fermă a vârfului facoemulsificatorului la partea profundă a nucleului asociată cu separarea lui cu un chopper vertical). Este necesară grijă maximă la facoemulsificarea ultimului fragment de nucleu, când există un risc crescut al rupturii capsulei posterioare: introducerea de vâscoelastic în sacul capsular, plasarea unei spatule îndărătul lui, coborârea irigației și vacuumului.

– când continuitatea capsulorexisului a fost compromisă (extensia periferică) sau dacă nu putem separa complet fragmentele nucleului (folosind ultrasunete în mod rezonabil) putem face conversia în EEC.

CATARACTA ȘI PUPILA MICĂ

Prezența unei pupile mici reduce vizibilitatea și accesul optim și crește riscul complicațiilor intraoperatorii. Cauzele cele mai frecvente ce se asociază cu pupila miotică sunt: pseudoexfolierea, diabetul, uveitele anterioare, traumatismele, iridoschizisul senil, terapia cronică cu pilocarpină.

O situație particulară o reprezintă sindromul de flaciditate iriană (IFIS) ce apare în timpul operației de cataractă la pacienții ce utilizează medicația alfa antagonistă în tratamentul hiperplaziei benigne de prostată. Acest sindrom include în mod variabil următoarele trăsături: tremurături ale irisului (flutter), tendința la mioză progresivă și prolapsul irian; chirurgia cataractei se poate complica cu ruperea capsulei posterioare, pierdere de vitros, lezarea irisului, motive serioase să i se acorde o atenție specială [4, 5].

Pentru situațiile clinice *non IFIS* elementul cel mai important îl constituie dilatarea pupilei și menținerea ei pe toată durata operației. Dacă sunt sinechii iriene posterioare, după introducerea de vâscoelastic în CA putem tenta vâscomidriaza sau putem introduce o spatulă între iris și capsula anterioară care, prin mișcări de translație, rupe aceste sinechii; este important ca toată suprafața posterioară a irisului să fie liberă de capsula anterioară. Când sinechiile sunt mari și aderența este puternică se tentează secționarea lor cu foarfecele Vanass) sau un foarfece miniaturizat (mai dificil subincizional când se abordează printr-un *side-port* accesoriu).

În cataractele uveitice sunt necesare precauții speciale:

– controlul inflamației cu cel puțin trei–șase luni înaintea operației, inițierea tratamentului topic antiinflamator (steroidian și nesteroidian) cu 48–72 ore înaintea intervenției

– introducerea pseudofakului (din material hidrofobic sau hidrofilic) în sacul capsular

– utilizarea de antiinflamatoare steroidiene și nesteroidiene cu frecvență crescută și timp mai îndelungat (8–12 săptămâni); atenție la inflamațiile cronice și la dezvoltarea edemului macular cistoid.

În cazul pupilei miotice fără sinechii se încearcă dilatarea mecanică a acesteia:

– tensionarea pupilei cu ajutorul a două manipulatoare (Kuglen, Sinskey, similare): se introduc cele două manipulatoare astfel ca să angajeze marginile pupilei, deplasându-le în direcție opusă spre limb, menținându-le acolo câteva secunde [6]; la nevoie se poate repeta manevra pe meridianul opus; rezultatul este bun, dar uneori pupila poate rămâne distorsionată. Același efect îl obținem dacă folosim dilatatorul pupilar Beehler, instru-

Scanned with OKEN Scanner

mentul Perfect Pupil, dilatatorul Morcher, inelul Malyugin etc.

– efectuarea unor incizii mici, radiare în sfincterul irian cu ajutorul unor foarfece miniaturizate determină o dilatare adecvată cu revenirea ulterioară a pupilei la un aspect normal [7]

– plasarea a trei–cinci retractoare iriene (nylon sau prolen) în configurații diferite [8]; se face o paracenteză limbică prin care se introduce retractorul, după care acesta angajează marginea pupilei tracționând-o spre periferie; se introduc și celelalte retractoare, iar în final ele se tensionează pentru a obține o pupilă dilatată (figura 4.30) și cu un aspect ordonat (triunghiular, rectangular, pentagonal); efectul este predictibil și bun, tehnica este ușoară, consumatoare de timp, necesită incizii multiple, poate lăsa uneori o pupilă semimidriatică fixă; mai rar, apar rupturi sfincteriene, sângerare, ruptura capsulei anterioare.

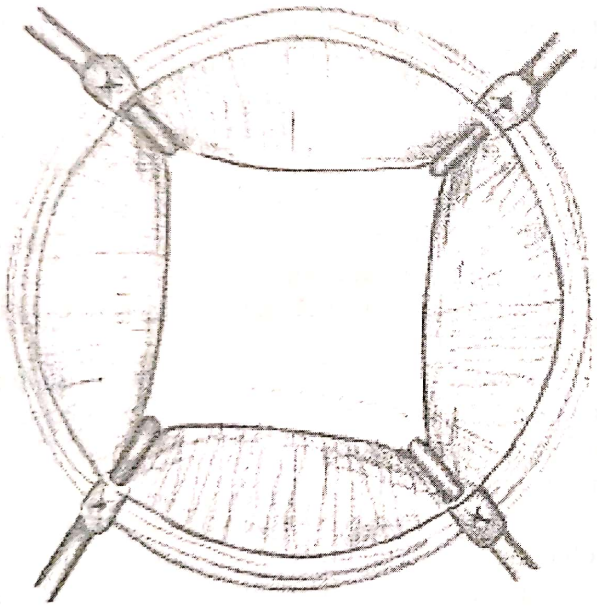

Figura 4.30. Plasarea retractoarelor iriene.

După dilatarea pupilei se introduce material vâscoelastic de calitate (de preferat cel dispersiv care rezistă la aspirație și participă la stabilizarea CA).

Pentru prevenirea și tratamentul *IFIS* sunt necesare următoarele măsuri:

– incizii perfecte (nici lungi, nici scurte)

– introducerea în CA de fenilefrină fără conservant

– folosirea cu generozitate de vâscoelastice (Healon 5, Vâscoat, DisCoVisc) pe toată durata operației

– dacă pupila devine miotică se plasează retractoare iriene în configurație de diamant sau, mai simplu, inelul Malyugin [9, 10]. Acesta este un dispozitiv ce poate fi introdus în CA cu un injector specific; după inserție el se deschide și angajează marginile pupilei în patru cadrane prin intermediul celor patru bucle; inelul se destinde, iar buclele împing irisul spre periferie. Inelul se scoate spre sfârșitul intervenției, eliberând bucla subincizională, aducând-o în afara inciziei, se introduce în injector și în final se extrage; procedeul este elegant, nu necesită incizie suplimentară; rareori inelul este dificil de inserat sau de extras.

– folosirea unor parametri facodinamici scăzuți asociată cu menținerea stabilității CA.

Respectând acest protocol am constatat o reducere a incidenței și gravității IFIS, iar complicațiile cauzate de acesta tind să scadă spre zero.

CATARACTA ȘI PSEUDOEXFOLIEREA CAPSULARĂ

Dificultățile majore ale chirurgiei cataractei la acești pacienți sunt legate de pupila miotică și laxitatea zonulară; secundar se adaugă un endoteliu corneean afectat, prezența glaucomului pseudoexfoliativ, predispoziția la reacție inflamatorie [11–13].

Dilatarea pupilei se face farmacologic (inclusiv introducerea de fenilefrină în CA), vâscomidriază și/sau instrumental (retractoare iriene, inel Malyugin sau similare).

Laxitatea zonulară poate fi sesizată din momentul inițierii capsulorexisului anterior: dificultate în puncția capsulei, apariția de falduri în capsula anterioară, dificultate în realizarea capsulorexisului. Măsurile esențiale constau în: aplatizarea CA cu material vâscoelastic, inițierea capsulorexisului cu un chistitom ascuțit, continuarea lui folosind pense de capsulorexis (Utrata sau variantele miniaturizate introduse prin *side-port*-ul accesoriu) cu care se prinde în mod repetat capsula și se continuă rexisul; diametrul lui nu trebuie să fie mai mic de 5 mm (risc de contracție), dar să nu depășească marginile părții optice. În timpul efectuării capsulorexisului putem constata o anume dificultate legată de o mobilitate a cristalinului (laxitate zonulară importantă); reaprofundăm CA cu material viscoelasic și introducem stabilizatoare capsulare (Mackool sau la nevoie retractoare iriene) în zona unde

Scanned with OKEN Scanner

capsulorexisul a fost efectuat; pe măsură ce avansăm în efectuarea capsulorexisului adăugăm unul sau mai multe stabilizatoare de capsulă. Nu este rară situaţia când sunt în CA atât retractoare iriene, cât şi stabilizatoare de capsulă anterioară. Hidrodisecţia trebuie să fie completă şi să permită o mobilizare uşoară a nucleului. Facoemulsia nucleului se va face utilizând parametri scăzuţi; tehnica *stop and chop* este adecvată pentru că decompresează centrul nucleului la început şi permite fractura acestuia cu tensiune minimă pe zonulă. Îndepărtarea cortexului se face mai uşor folosind vâscodisecţia, irigaţie mai coborâtă şi aspiraţie lentă; dacă există tendinţa la colapsarea sacului şi pierderea lui se reinjectează material vâscoelastic şi eventual se introduce un inel de tensiune în sac. Se introduce pseudofakul în sacul capsular şi se îndepărtează cu blândeţe materialul vâscoelastic. Pe parcursul intervenţiei pot apărea complicaţii ce obligă la reajustarea strategiei: capsulorexis compromis (conversia în EEC), laxitate zonulară importantă sau dialize zonulare extinse (conservăm sacul capsular folosind inelul Cionni sau segmentele Ahmed sau renunţăm la sacul capsular şi introducem un pseudofak adecvat situaţiei?).

Pentru riscurile secundare sunt importante următoarele măsuri:

– protejarea endoteliului corneean prin folosirea tehnicilor *soft-shell* pentru aprofundarea CA, a colorării capsulei anterioare cu albastru de tripan

– controlul PIO, pentru că uneori rămâne material vâscoelastic în ochi, dar mai ales dacă există glaucom pseudoexfoliativ: acetazolamidă, diuretice osmotice etc.

– controlul inflamaţiei prin administrarea mai frecventă şi mai prelungită a antiinflamatoarelor steroidiene şi nesteroidiene

– urmărirea pe termen lung a acestor pacienţi, pentru că au un risc crescut să dezvolte glaucom pseudoexfoliativ [14, 15] sau să se luxeze complexul sac capsular-pseudofak.

CATARACTA POLARĂ POSTERIOARĂ

Cataracta polară posterioară este o cataractă congenitală caracterizată prin prezenţa unei opacităţi lenticulare situată în partea centrală a capsulei posterioare. Ea se poate diviza în două grupe: cele ce au defect capsular (gaură) preexistent şi cele ce au capsula posterioară foarte subţire în absenţa oricărei rupturi. Problema cea mai importantă o reprezintă riscul crescut al rupturii capsule posterioare (26–36% după diverse statistici) [16–19] ce apare cel mai des în timpul îndepărtării cortexului posterior şi central.

Cele mai importante măsuri preventive sunt:

– capsulorexis bine centrat (la nevoie va permite plasarea opticii în captură capsulară sau a pseudofak-ului în sulcus)

– stabilitatea CA pe toată durata operaţiei; ori de câte ori se extrag din ochi vârful facoemulsificatorului sau sondele de irigaţie–aspiraţie se umple CA cu material vâscoelastic pentru a evita mişcările anterioare ale capsulei posterioare cu tendinţa la ruptură

– se practică hidrodelinierea controlată cu fluid minim care separă nucleul de epinucleu; trebuie evitată hidrodisecţia (lichidul forţează ruptura capsulei posterioare cu pierderea nucleului *în vitros*)

– se creează un şanţ central în nucleu şi se încearcă separarea heminucleelor cu ajutorul choperului şi a vârfului emusificatorului; fragmentarea se practică cu choperul după ce am liftat heminucleul cu vârful facoemulsificatorului; nu este necesară rotirea nucleului

– facoemulsificare blândă cu facodinamică scăzută (*slow motion phacoemulsification*); din fericire, nucleul este moale şi poate fi aspirat

– aspirarea materialului cortical se face lent, folosind la nevoie vâscodisecţia acestuia [20–22]; unii preferă aspiraţia uscată cu ajutorul unei canule de 27 Gauge ataşată la o seringă cu BSS

După această chirurgie efectuată cu acurateţe, capsula posterioară poate rămâne intactă (o fină membrană opacă ce trebuie conservată) sau rezultă o gaură capsulară cu tendinţă la extensie (vitrectomie anterioară controlată cu triamcinolon acetonid, conversia rupturii în capsulorexis posterior, implantare adecvată de pseudofak – cu optica în captură capsulară, în sulcus, foarte rar în CA).

Aşadar, efectuarea corectă şi adecvată a chirurgiei cataractei permite scăderea incidenţei rupturii capsulei posterioare şi diminuă consecinţele acesteia atunci când acest eveniment nedorit se produce.

CATARACTA ÎN MIOPIA ÎNALTĂ

Definită diferit, miopia înaltă include pacienţii cu valori mai mari de –6 dioptrii şi/sau cu lungimea axului antero-posterior mai mare de 26 mm.

Scanned with OKEN Scanner

Trăsăturile operației cristalinului în miopia înaltă sunt:

– riscul crescut al dezlipirii de retină post-operatorii (cu atât mai mult cu cât se practică și extracția cristalinului transparent la persoane tinere cu valori ridicate ale miopiei); ori de câte ori este posibil se recomandă profilaxia ei în preoperator [23, 24]

– dificultăți în calcularea puterii pseudofakului (formula SRKT, Holladay 2, Haigis)

– anestezie topică cu sau fără lidocaină intracamerular

– capsulorexis corect (capsula anterioară subțire cu tendință la derapajul rupturii) și centrat

– evitarea sindromului de retropulsie a diafragmului iridocristalinian (apare în manevrele hidrodinamice și constă în aprofundarea excesivă a CA, placarea irisului pe cristalin, dilatarea exagerată a pupilei asociate cu durere și disconfort ocular): coborârea înălțimii sticlei cu lichidul de infuzie, separarea irisului de cristalin cu ajutorul unei spatule sau cu una din sondele de irigație-aspirație [25–28]

– menținerea stabilității CA, parametri facodinamici scăzuți

– polisarea riguroasă a capsulei posterioare și plasarea unui pseudofak hidrofobic cu marginea ascuțită pe toată circumferința opticii [29–31] pentru reducerea opacifierii capsulei posterioare (capsulotomia Nd-Yag poate crește riscul dezlipirii de retină)

– monitorizarea retinei pe toată durata vieții.

CATARACTA ÎN NANOFTAMIE

Includem în această categorie pacienții cu axul antero-posterior mai mic cu două deviații standard față de cel normal. Acești pacienți au diametrul corneean mai mic, valori keratometrice înalte, refracție hiperopică, scleră îngroșată, CA mică (ochi înghesuit) și risc crescut al închiderii unghiului camerular precum și al detașării ciliocoroidiene [32–35].

Trebuie să luăm în considerare câteva elemente esențiale în chirurgia cataractei la acești pacienți:

– dificultăți în calcularea puterii implantului (formula Hoffer Q, Holladay 2, Haigis); uneori nu avem implantul cu puterea recomandată, fiind necesară plasarea a două implante în varianta *piggy-back* [36, 37]

– dificultăți în manevrarea instrumentelor în CA (spațiu mic, presurizarea rapidă a CA, afectarea endoteliului corneean etc.): introducerea de materiale vâscoelastice cu vâscozitate înaltă (Healon GV, Healon 5); când aprofundarea CA nu este suficientă nu trebuie ezitat în efectuarea unei vitrectomii anterioare (25 Gauge) uscate cu îndepărtarea a 0,2 cm^3 de vitros și introducerea concomitentă de material vâscoelastic în CA [38]

– realizarea capsulorexisului anterior cu acul sau cu micropensa de capsulorexis introduse printr-un *side-port* accesoriu (se împiedică eliminarea vâscoelasticului și se stabilizează CA)

– facoemulsia cu parametri scăzuți, cu o dinamică redusă a fluidelor, realizată la distanță de endoteliul corneean

– introducerea de material vâscodispersiv când irisul tinde să prolapseze prin incizii și ori de câte ori se scot instrumentele din ochi (prevenirea sindromului de efuziune coroidiană)

– implantul (implantele) trebuie să fie încărcat în injector; se introduce implantul în sacul capsular și dacă este programat se represurizează CA cu vâscoelastic și se introduce al doilea implant (cu putere mai mică) în sulcus (*piggy-back*)

– sunt necesare: îndepărtarea completă a materialului vâscoelastic, efectuarea unei iridectomii optice, introducerea de carbachol în CA și sutura etanșă a inciziei principale (inciziilor)

– monitorizarea post-operatorie a PIO (blocaj pupilar, ciliar), a maculei (edem macular cistoid) și coroidei (sindrom de efuziune uveală), tratamentul opacifierii interlenticulare (foarte dificil).

Acest tip de chirurgie nu este o chirurgie de rutină; el trebuie realizat în condiții tehnice optime, cu răbdare, dar și cu rapiditate de către un chirurg experimentat.

CATARACTA ȘI GLOBUL VITRECTOMIZAT

Reprezintă o situație clinică cu care ne întâlnim din ce în ce mai frecvent; reamintim că vitrectomia posterioară este cataractogenă (60–98% din pacienți dezvoltă cataractă în următorii doi ani) [39–43].

Aspectele specifice operației de cataractă sunt:

– dificultăți legate de calcularea puterii IOL: ochi ce au ulei de silicon, frecvent sunt cu miopie înaltă, au patologie maculară (gaură maculară,

Scanned with OKEN Scanner

membrană maculară idiopatică), cu CA aprofundată după vitrectomie

– capsula posterioară este mobilă, suportul zonular slăbit, CA instabilă; aceste trăsături pot genera ruperea capsulei posterioare, sindromul de retropulsie a diafragmului iridocristalian, luxarea nucleului; o parte din aceste complicații pot fi prevenite acordând atenție fiecărui pas chirurgical

– sunt de preferat chirurgia microincizională, tratamentul sindromului de retropulsie prin ridicarea irisului și separarea de restul capsular anterior, facoemulsificare blândă, irigația, aspirația și vacuumul reduse, închiderea etanșă a inciziilor [44–46]

– incidența crescută a opacifierii capsulei posterioare (greu de tratat când există ulei de silicon), a edemului macular [47, 48] și a dezlipirii de retină [49, 50].

Chiar și în aceste condiții, chirurgia cataractei pe ochiul vitrectomizat este dificilă și generatoare de complicații: aceasta face mai plauzibilă opțiunea unor chirurgi de a extrage cristalinul în cursul oricărei vitrectomii posterioare.

CHIRURGIA CATARACTEI LA PACIENȚII CU O DENSITATE CRITICĂ DE CELULE ENDOTELIALE

Prezervarea endoteliului corneean este esențială în menținerea transparenței corneei. Facoemulsificarea de rutină determină o rată medie de pierdere a celulelor endoteliale de 10% [51–53]; în situații complexe (cazuri dificile, chirurgie însoțită de complicații) pierderea de celule endoteliale este mai mare; condiția este alarmantă la pacienții la care cantitatea (densitatea) și calitatea celulelor endoteliale sunt afectate; la acești pacienți riscul decompensării corneene este crescut. Celulele endoteliale corneene sunt afectate în distrofia Fuchs, după traumatisme, inflamații oculare recurente, închiderea unghiului camerular etc.

Problemele esențiale de rezolvat sunt următoarele:

– decizia operației și a tipului de intervenție: o densitate a celulelor sub 1 000/mm³ este considerată ca fiind critică, după cum și o grosime a corneei mai mare de 640 microni; în aceste situații tipul de operație ține cont de expertiza chirurgului, dar mai ales de logistica de care dispune. Unii chirurgi vor efectua doar operația de cataractă (cu rezultate surprinzător de bune), alții vor trimite pacientul la specialistul în transplante corneene, în vederea unei intervenții combinate (operație de cataractă + transplant penetrant sau lamelar profund de cornee) [54, 55].

– operația de cataractă obligă la precauții speciale, toate focalizate spre protejarea endoteliului corneean: folosirea corectă (tehnica *soft-shell*) [56] și generoasă de vâscoelastice de bună calitate, facoemulsie tip *chop*, cu minimum de ultrasunete, irigație și vacuum scăzute pentru a menține CA stabilă; lăsarea deliberată a unui strat subțire de vâscoelastic dispersiv pe endoteliul corneean (cu riscul minor al creșterii tranzitorii a PIO), etanșeizarea inciziei principale (sutura inciziei la nevoie).

CATARACTA TRAUMATICĂ

Dificultățile sunt legate de complexitatea traumatismului, de necesitatea unei chirurgii care nu se limitează la cristalin, de posibilele afectări ale integrității capsulare și zonulare etc.

Extracția cristalinului cataractat trebuie să fie direcționată de integritatea capsulară și a zonulei:

– când capsula și zonula sunt intacte se practică facoemulsificarea obișnuită cu hidrodinamică redusă (nu agravează dializa zonulară ocultă)

– când capsula este intactă, dar cristalinul este:

a. subluxat: mărimea dializei zonulare dictează conduita: facoemulsie + inel de tensiune sau lensectomie și vitrectomie prin *pars plana* (VPP)

b. luxat în camera anterioară: EIC + vitrectomie anterioară (la nevoie)

c. luxat *în vitros*: lensectomie sau facofragmentare cu abord prin *pars plana*

– când capsula anterioară este ruptă: se tentează regularizarea acestei rupturi (cu intenția de a introduce pseudofakul în sacul capsular), îndepărtarea materialului cristalinian, utilizând o dinamică scăzută a fluidelor; se practică vitrectomia dacă vitrosul este prezent în CA

– când capsula posterioară este ruptă și o parte din cortex este mixată cu vitrosul se preferă lensectomie și VPP.

Corecția afakiei (primară, secundară) cu implant de cristalin trebuie să ia în considerare numeroși factori: tipul traumatismului (contuziv, penetrant), complexitatea chirurgiei primare a traumatismului, posibilitatea determinării corecte a puterii IOL, suportul capsular, proceduri chirurgicale de reconstrucție etc.

Scanned with OKEN Scanner

BIBLIOGRAFIE

1. Jacob S., Amar Agarwal, Athiya Agarwal, Sunita Agarwal, Saurabh Chowdhary, Reena Chowdhary, Anand A. Bagmar, Trypan blue as an adjunct for safe phacoemulsification in eyes with white cataract, J. Cataract Refract. Surg., 2002, 28: 1819–1825.
2. Melles G.R.J., De Waard P.W.T., Pameyer J.H., Beekhuis W.H., Trypan blue capsule staining to visualize the capsulorhexis in cataract surgery, J. Cataract Refract. Surg., 1999, 25: 7–9.
3. Sato M., Yukiko Mizushima, Tetsuro Oshika, Visco-shell technique with sodium hyaluronate 2.3% in phacoemulsification of Morgagnian cataract, J. Cataract Refract. Surg., 2008, 34: 1824–1827.
4. Masket S., Cataract surgery complicated by the miotic pupil. In: Burrato L., Osher R.H., Cataract Surgery in Complicated Cases, SLACK Incorporated, 2000: 132–135.
5. Hayashi K., Nakao F., Risk factors for corneal endthelial injury during phacoemulsification, J. Cat. Refract. Surg., 1996, 22: 1079–1084.
6. Miller K.M., Keener G.T. Jr., Stretch pupilloplasty for smal pupil phacoemulsificaion, Am. J. Ophtalmol., 1994, 117: 107–108.
7. Fine I.H., Pupiloplasty fo small pupilphacoemulsification, 1994, 20: 192–196.
8. Chang D.F., Rosa Braga-Mele, Nick Mamalis, Samuel Masket, Kevin M. Miller, Louis D. Nichamin, Richard B. Packard, Mark Packer, ASCRS White Paper: Clinical review of intraoperative floppy-iris syndrome, ASCRS Cataract Clinical Committee, J. Cataract Refract. Surg., 2008, 34: 2153–2162.
9. Amar Agarwal, Boris Malyugin, Dhivya Ashok Kumar, Soosan Jacob, Athiya Agarwal, Larry Laks, Modified Malyugin ring iris expansion technique in small-pupil cataract surgery with posterior capsule defect, J. Cataract Refract. Surg., 2008, 34: 724–726.
10. Malyugin B., Small pupil phaco surgery: a new technique, Ann. Ophthalmol., 2007, 39: 185–193.
11. Bradford J., Shingleton, Alan S. Crandall, Iqbal Ike K. Ahmed, Pseudoexfoliation and the cataract surgeon: Preoperative, intraoperative, and postoperative issues related to intraocular pressure, cataract, and intraocular lenses, J. Cataract Refract. Surg., 2009, 35: 1101–1120.
12. Schlötzer-Schrehardt U., Koca M.R., Naumann G.O.H., Volkholz H., Pseudoexfoliation syndrome: ocular manifestation of a systemic disorder?, Arch. Ophthalmol., 1992, 110: 1752–1756.
13. Hyams M., Mathalone N., Herskovitz M., Hod Y., Israeli D., Geyer O., Intraoperative complications of phacoemulsification in eyes with and without pseudoexfoliation, J. Cataract Refract. Surg., 2005, 31: 1002–1005.
14. Shingleton B.J., Laul A., Nagao K., Wolff B., O'Donoghue M., Eagan E. *et al.*, Effect of phacoemulsification on intraocular pressure in eyes with pseudoexfoliation: single-surgeon series, J. Cataract Refract. Surg., 2008, 34: 1834–1841.
15. Shingleton B.J., Nguyen B.K., Eagan E.F., Nagao K., O'Donoghue M.W., Outcomes of phacoemulsification in fellow eyes of patients with unilateral pseudoexfoliation; single-surgeon series, J. Cataract Refract. Surg., 2008, 34: 274–279.
16. Vasavada A.R., Praveen M.R., Nath V., Dave K., Diagnosis and management of congenital cataract with preexisting posterior capsule defect, J. Cataract Refract. Surg., 2004, 30: 403–408.
17. Vasavada A.R., Dholakia S.A., Raj S.M., Singh R., Effect of cortical cleaving hydrodissection on posterior capsule opacification in age-related nuclear cataract, J. Cataract Refract. Surg., 2006, 32: 1196–1200.
18. BenEzra D., Cohen E., Posterior capsulectomy in pediatric cataract surgery; the necessity of a choice, Ophthalmology, 1997, 104: 2168–2174.
19. Vasavada, Mamidipudi R. Praveen, Marie-José Tassignon, Sajani K. Shah, Vaishali A. Vasavada, Viraj A. Vasavada, Jan Van Looveren, Ilse De Veuster, Rupal H. Trivedi Posterior capsule management in congenital cataract surgery, J. Cataract Refract. Surg., 2011, 37: 173–193.
20. Allen D., Wood C., Minimizing risk to the capsule during surgery for posterior polar cataract, J. Cataract Refract. Surg., 2002, 28: 742–744.
21. Vasavada A., Singh R., Phacoemulsification in eyes with posterior polar cataract, J. Cataract Refract. Surg., 1999, 25: 238–245.
22. Osher R.H., Yu B.C.-Y., Koch D.D., Posterior polar cataracts (a predisposition to intraoperative posterior capsule rupture), 1990, 16: 157–162.
23. Irmingard M. Neuhann, Thomas F. Neuhann, Heinrich Heimann, Stefanie Schmickler, Ralf H. Gerl, Michael H., Foerster Retinal detachment after phacoemulsification in high myopia: Analysis of 2356 cases, J. Cataract Refract. Surg., 2008, 34: 1644–1657.
24. Alio J.L., Ruiz-Moreno J.M., Shabayek M.H., Lugo F.L., El Rahman AMA. The risk of retinal detachment in high myopia after small incision coaxial phacoemulsification, Am. J. Ophthalmol., 2007, 144: 93–98.
25. Fan D.S.P., Lam D.S.C., Li K.K.W., Retinal complications after cataract extraction in patients with high myopia, Ophthalmology, 1999, 106: 688–691 discussion by M. Stirpe, p. 691–692.
26. Terzi E., Wang L., Kohnen T., Accuracy of modern intraocular lens power calculation formulas in refractive lens exchange for high myopia and high hyperopia, J. Cataract Refract. Surg., 2009, 35: 1181–1189.
27. Cionni R.J., Osher R.H., Management of profound zonular dialysis or weakness with a new endocapsular ring designed for scleral fixation, J. Cataract Refract. Surg., 1998, 29: 1299–1306.
28. Cionni R.J., Osher R.H., Marques D.M.V., Marques F.F., Snyder M.E., Shapiro S., Modified capsular tension ring for patients with congenital loss of zonular support, J. Cataract Refract. Surg., 2003, 29: 1668–1673.
29. Auffarth G.U., Golescu A., Becker K.A., Völcker H.E., Quantification of posterior capsule opacification with round and sharp edge intraocular lenses, Ophthalmology, 2003, 110: 772–780.
30. Apple D.J., Peng Q., Visessook N. *et al.*, Eradication of posterior capsule opacification; documentation of a marked decrease in Nd: YAG laser posterior capsulotomy rates noted in an analysis of 5416 pseudophakic human eyes obtained postmortem, Ophthalmology, 2001, 108: 505–518.

Scanned with OKEN Scanner

ECTOPII CRISTALINIENE CONGENITALE ŞI DOBÂNDITE

INGRID ANTOHI

DEFINIŢIE

Ectopiile cristaliniene definesc deplasarea anormală a cristalinului de la poziţia centrală îndărătul diafragmului iridopupilar. **Subluxaţia** reprezintă o malpoziţie parţială, în care cristalinul este doar descentrat dar se menţine încă în foseta patelară, în timp ce **luxaţia** se referă la dislocarea completă a cristalinului în afara lojei sale. Subluxaţia se denumeşte prin cadranul în care se află deplasat cristalinul (exemplu, subluxaţie supero-temporală), în timp ce luxaţiile pot fi anterioare (în camera anterioară), pupilare (în aria pupilară, cu blocaj pupilar consecutiv), posterioare (în cavitatea vitreeană) sau subconjunctivale (în rupturile contuzive ale globului ocular, cu expulzia parţială a conţinutului intraocular).

ETIOLOGIE ŞI FIZIOPATOLOGIE

Ectopiile lenticulare pot apărea în cadrul unor afecţiuni oculare izolate (congenitale sau dobândite) sau pot fi parte componentă a unor sindroame plurimalformative (tabelul 4.1). În general termenul de ***ectopia lentis*** este rezervat cazurilor de malpoziţie congenitală. Ectopiile ereditare pot fi izolate (*ectopia lentis, ectopia lentis et pupillae*) sau asociate cu afecţiuni sistemice [1].

Tabelul 4.1

Cauze ale ectopiilor cristaliniene

OCULARE	SISTEMICE
• Ectopia lentis familială idiopatică • Ectopia lentis et pupillae • Traumatisme contuzive • Aniridie, colobom uveal • Microsferofakie • Pseudoexfoliere • Cataractă hipermatură • Tumori de corp ciliar • Miopie forte • Buftalmie • Ciclite cronice • Endotamponament prelungit cu ulei de silicon	• Sindrom marfan • Sindrom weill-marchesani • Homocistinurie • Hiperlizinemie • Deficit de sulfitoxidază • Sindrom stickler • Sindrom ehler-danlos • Maladia crouzon • Sindrom refsum • Sindrom kniest • Disostoza mandibulofacială • Sindrom sturge-weber

Traumatismele contuzive reprezintă cea mai frecventă cauză (50%) a malpoziţiilor de cristalin, în absenţa lor ectopia lenticulară ridicând suspiciunea unor afecţiuni sistemice sau anomalii oculare asociate.

Indiferent de etiologia lor, deplasarea anormală a cristalinului reprezintă consecinţa directă a afectării aparatului zonular prin câteva mecanisme posibile: colobom, laxitate, degenerare, întindere, tracţiune progresivă sau rupere. Fibrele zonulare (bogate în fibrilină) pornesc de la nivelul epiteliului proceselor ciliare şi se inseră atât la nivelul ecuatorului cristalinian, cât şi la 2 mm anterior şi posterior de acesta, pe capsulele cristaliniene corespunzătoare. Dispuse circumferenţial, aceste fibre formează ligamentul suspensor al cristalinului (zonula Zinn) ce reprezintă principalul mijloc de susţinere a lentilei în poziţia sa centrală retroiriană şi constituie în acelaşi timp parte integrantă a structurilor implicate în mecanismul acomodativ. Gradul disfuncţiei sau

Scanned with OKEN Scanner

dehiscenței fibrelor zonulare dictează amploarea deplasării cristalinului. Se admite în general că subluxația apare când peste 25% din fibrele zonulare sunt distruse sau nefuncționale, situație în care cristalinul se deplasează în direcție opusă: o zonuloliză infero-temporală va conduce la o subluxație supero-nazală.

DIAGNOSTIC CLINIC ŞI PARACLINIC

Simptomatologia ectopiilor lenticulare este variabilă în funcție de etiologia şi severitatea deplasării cristalinului. Adesea ectopiile congenitale sunt descoperite întâmplător, în timp ce malpozițiile post-traumatice determină scăderea semnificativă sau fluctuații importante ale acuității vizuale, diplopie monoculară (subluxații), durere (în contuzii) etc. [2]

Diagnosticul malpozițiilor lenticulare trebuie să parcurgă următoarele etape:

ISTORIC

• FAMILIAL: consanguinitate, boli cardiovasculare, anomalii scheletice, afecțiuni vizuale, retard mental, cazuri de deces inexplicabil la vârste tinere.

• PERSONAL: traumatisme, afecțiuni cardiace, scheletice, retard mental, convulsii etc.

EXAMEN OFTALMOLOGIC COMPLET

• **Determinarea acuității vizuale**

– *la distanță*: normală în subluxații uşoare sau scăzută prin miopie, astigmatism sau hipermetropie (vicii de refracție dobândite, importante sau fluctuante)

– *la aproape*: conservarea sau pierderea capacității acomodative a cristalinului

• **Examenul ocular extern:** strabism secundar ambliopiei, enoftalmie cu facies miopatic în sindromul Marfan, semne de traumatism oculo-facial etc.

• **Examinarea segmentului anterior** pornește de la dimensiunile şi aspectul corneei (megalocornee, edem corneean). Profunzimea camerei anterioare este inegală în subluxații, adâncă în luxațiile posterioare, îngustă în blocajul pupilar. În luxațiile anterioare camera anterioară este ocupată cvasitotal de cristalin, ceea ce conduce rapid la decompensarea endoteliului. De asemenea în subluxații importante (peste 90°) se pot observa în camera anterioară meşe de vitros herniat transpupilar prin aria de dezinserție zonulară. Gonioscopia poate evidenția anomalii de dezvoltare a unghiului, închiderea lui sau *recessus angular*. La nivelul irisului se pot constata: iridodonezis segmentar (opus direcției subluxației) sau circumferențial (în luxație), zone de transiluminare, iridodializă posttraumatică. Uneori diafragmul irian are o conformație convexă în cadranul dehiscenței, fiind împins anterior de vitrosul herniat prin aria de zonuloliză. Examinarea pupilei în stare nedilatată şi după dilatare maximă evidențiază: corectopie, deformare, blocaj pupilar prin cristalin sau vitros, prolaps vitreean transpupilar în camera anterioară. În subluxațiile importante examinarea segmentului anterior prin retroiluminare pe pupilă midriatică evidențiază secționarea câmpului pupilar de către ecuatorul cristalinului subluxat. Cristalinul poate fi decelat retroirian descentrat, luxat în camera anterioară sau posterior în cavitatea vitreeană. Aprecierea integrității zonulare se face în condiții de midriază maximă când se evidențiază mişcările anormale de amplitudine diferită ale cristalinului numite facodonezis (dezinserții zonulare de $\geq 90°$).

• **Refracție:** miopie (axială sau lenticulară), astigmatism lenticular (în subluxații), hipermetropie (în luxația posterioară), fluctuații majore ale refracției.

• **Ecografie oculară:** evaluarea lungimii axiale, hemoragie vitreeană, dezlipire de retină, luxație posterioară de cristalin mobil sau aderent la retină. De cele mai multe ori o lungime axială normală asociată cu o cameră anterioară îngustă trebuie să ridice suspiciunea unei laxități zonulare severe care determină sindromul cristalinului mobil.

• **Keratometrie:** astigmatism corneean, aplatizarea curburii corneene;

• **Determinarea presiunii intraoculare**

• **Biomicroscopia ultrasonică sau OCT segment anterior:** aprecierea statusului zonular

• **Evaluarea segmentului posterior**: hemoragie vitreeană, dezlipire de retină etc. [3].

TESTE DE LABORATOR

Examen cardiologic (inclusiv ecografie cardiacă), examen pediatric, analiza urinei pentru depistarea

Scanned with OKEN Scanner

aminoaciduriei, analiza urinei cu nitroprusiat de sodiu (*screening* pentru homocistinurie), teste radiologice (măsurători pentru brahidactilie).

EVOLUȚIE, COMPLICAȚII, PROGNOSTIC

Evoluția subluxațiilor lenticulare poate fi considerată impredictibilă, dependentă în mare parte de severitatea afectării anatomo-funcționale a aparatului zonular. Dacă în sindromul Marfan de exemplu subluxația este staționară în majoritatea cazurilor, în homocistinurie sau sindromul Weill-Marchesani peste 1/3 din subluxații sunt progresive. Cele mai frecvente complicații întâlnite la pacienții cu subluxații sunt *viciile de refracție* de cauză lenticulară și *diplopia monoculară* sau *distorsiuni ale imaginii*, consecințe ale efectului optic indus de ecuatorul cristalinului aflat în aria pupilară. În absența unui diagnostic precoce și implicit a unui tratament corespunzător al problemelor optice la copiii sub 7 ani se poate instala *ambliopia* profundă și ireversibilă, mai ales în situațiile asimetrice care conduc la anizometropii mari. O altă complicație este evoluția spre luxație, cu dislocarea completă a cristalinului. [4]

Luxația anterioară apare adesea ca urmare a microsferofakiei asociate ectopiilor congenitale (mai ales în sindromul Weill-Marchesani), iar prezența cristalinului în camera anterioară determină rapid un cortegiu de semne și simptome oculare binecunoscute. La fel de acută este simptomatologia declanșată de *luxația pupilară* a cristalinului ce conduce la *închiderea unghiului camerular prin blocaj pupilar*, situație ce impune o atitudine imediată. Închiderile repetate neglijate sau închiderea cronică a unghiului camerular conduc la instalarea *glaucomului secundar cu unghi închis*. Spre deosebire de cele două variante enumerate, în *luxația posterioară* pacientul acuză doar scăderea marcată a acuității vizuale care însă poate fi restabilită folosind o corecție de afak. Examenul ocular obiectiv și/sau ecografia oculară certifică luxația lenticulară posterioară centrală sau periferică (în baza vitrosului). În luxațiile posterioare mai vechi cristalinul transparent sau cataractat se poate fixa de retină, conducând în timp la *dezlipire de retină* prin tracțiune sau poate determina, mult mai rar, o reacție inflamatorie numită *uveita facoantigenică*.

Prognosticul este relativ bun, dependent însă de severitatea deplasării cristalinului, vârsta de debut, comorbiditățile oculare și sistemice, progresia subluxației sau instalarea complicațiilor.

TRATAMENT

Tratamentul conservator

Se adresează subluxațiilor mici (≤90°), asimptomatice, non-progresive și constă în *monitorizare* asociată eventual cu administrarea topică de *parasimpatomimetice* (pilocarpină 1–2%) pentru a evita luxația anterioară sau blocajul pupilar mai ales în cazul unui cristalin microsferofak exagerat de mobil. În același scop este contraindicată dilatarea farmacologică a pupilei la pacienții cu subluxații predispuși blocajului pupilar. În cazurile cu erori refractive stabile și corectabile se va prescrie *corecția optică* adecvată: fie ochelari, fie lentile de contact. Diagnosticarea hipertensiunii intraoculare sau chiar a glaucomului impune instituirea *medicației antiglaucomatoase* individualizate sau intervenție chirurgicală pentru cazurile imposibil de controlat medicamentos.

Pacienții cu ectopie lenticulară asociată bolilor sistemice vor beneficia de sfat genetic și comanagementul unei echipe de specialiști: oftalmolog, pediatru, cardiolog, anestezist etc.

Tratamentul LASER

– *Iridotomia periferică* se efectuează profilactic în ochii predispuși închiderii unghiului prin blocaj pupilar (microsferofakie, sindromul cristalinului mobil) sau curativ în primele ore de la închiderea acută a unghiului camerular

– *Zonuloliza Nd-Yag LASER* este recomandată de unii practicieni la pacienții cu dehiscențe zonulare severe ce determină deplasări exagerate ale cristalinului în aria pupilară, cu fluctuații majore și intolerabile de vedere între statusul de ochi fak și cel afak. Secționarea fibrelor zonulare restante transformă o subluxație severă într-o luxație posterioară ce poate fi tratată conservator (corecție optică a afakiei) în absența complicațiilor.

Tratamentul chirurgical

Este indicat în următoarele situații: afectare severă a acuității vizuale prin cataractă sau

Scanned with OKEN Scanner

anizometropie imposibil de corectat prin mijloace optice (mai ales la copiii cu risc de a dezvolta ambliopie); blocaj pupilar refractar la tratamentul conservator; subluxaţii severe sau luxaţii; uveită facoantigenică, hipertensiune intraoculară sau glaucom necontrolat medicamentos [5].

CHIRURGIA SUBLUXAŢIEI DE CRISTALIN

Chirurgia cristalinului transparent sau cataractat în condiţii de zonuloliză sau laxitate zonulară severă reprezintă o reală provocare pentru chirurgul de segment anterior. Cu toate acestea, tehnicile şi instrumentarul de microchirurgie alături de îndemânarea, răbdarea şi experienţa chirurgului pot conduce la o intervenţie sigură chiar în prezenţa unui aparat zonular compromis. O serie de aspecte clinice intraoperatorii particulare atrag atenţia chirurgului asupra zonulopatiei:

- aprofundarea exagerată a camerei anterioare la injectarea de substanţe vâscoelastice
- vizualizarea ecuatorului cristalinian în zona de liză zonulară (midriază maximă)
- fluctuaţii importante ale profunzimii camerei anterioare încă de la momentul capsulorexisului, cu eliminarea rapidă a substanţei vâscoelastice prin incizii datorită împingerii anterioare exercitate de cristalinul mobil
- pliuri ale capsulei anterioare la momentul iniţierii capsulorexisului anterior sau deplasarea exagerată a întregului sac lenticular în cursul manevrelor de capsulorexis
- rotaţia întregului sac capsular la tentativa de mobilizare şi rotire a nucleului, cu revenirea sacului la poziţia iniţială după încetarea manevrelor
- deplasarea posterioară exagerată a sacului capsular în cursul sculptării nucleului
- pliuri periferice ale capsulei posterioare în cursul aspiraţiei cortexului
- sindromul de „misdirecţie" a infuziei la momentul aspiraţiei corticale. Lichidul de infuzie ajunge în compartimentul posterior prin ariile cu zonulă laxă sau absentă şi determină îngustarea marcată a camerei anterioare şi bombarea anterioară a capsulei posterioare.

La pacienţii cu zonuloliză este contraindicată injectarea intracamerulară a diverselor substanţe (coloranţi de capsulă, simpatomimetice, antibiotice, anestezice) datorită riscului de migrare a acestora spre segmentul posterior, cu pierderea tranzitorie sau definitivă a vederii prin efect toxic asupra retinei [1]. În plus coloranţii de capsulă (de exemplu, albastru de tripan) vor colora intens gelul vitrean făcând extrem de dificilă continuarea intervenţiei.

În cazurile de instabilitate a complexului zonulo-capsular scopul major al chirurgiei constă în reducerea tracţiunilor zonulare, protejându-se astfel fibrele restante printr-o serie de manevre:

- **Capsulorexis anterior atent efectuat**

Utilizarea unor cantităţi suficiente de vâscoelastice coezive permite stabilizarea sacului şi distensia capsulei anterioare. Prezenţa vitrosului în camera anterioară obligă chirurgul la efectuarea vitrectomiei anterioare cu parametrii reduşi, vitreotomul fiind setat pe modul de tăiere cu aspiraţie minimă sau absentă. Vizualizarea meşelor vitreene poate fi facilitată de colorarea lor în alb cu triamcinolon injectat intracamerular. Ulterior zona dehiscenţei zonulare este tamponată cu vâscoelastic dispersiv peste care se adaugă vâscoelastic coeziv (tehnica „soft shell"). În adiţie, în cazurile subluxaţiilor importante se poate recurge la injectarea retrocristaliniană prin pars plana de vâscoelastic coeziv sau chiar perfluorocarbon lichid, manevră menită să susţină cristalinul în camera posterioară până la fixarea sacului cu mijloace mai solide. Capsulorexisul anterior va debuta în aria zonulei intacte, unde capsula este suficient de rezistentă. Este indicată puncţionarea capsulei anterioare cât mai central cu un discizor foarte ascuţit şi continuarea capsulorexisului cu pensa şi nu cu acul, pentru a evita astfel apăsarea pe sac şi suprasolicitarea zonulei. De asemenea se recomandă ca tracţionarea voletului de capsulă anterioară să se facă tangenţial la marginea capsulorexisului şi nu centripet, cu manevre repetate de fixare a lamboului capsular la punctul de inserţie pe capsulă (figura 4.31).

Retractoarele capsulare Mckool (figura 4.32 a, b) sunt foarte utile în facilitarea capsulorexisului anterior, stabilizarea sacului şi evitarea aspirării capsulei ecuatoriale în cursul facoemulsiei. Plasate în număr de două–şase în fornixul capsular, retractoarele capsulare se vor îndepărta după aspiraţia cortexului [6].

O altă soluţie de stabilizare a capsulei anterioare şi sacului capsular la pacienţii cu subluxaţii severe o constituie „ancora capsulară", un dispozitiv ce funcţionează similar unui clips fixat pe inelul de capsulă anterioară după efectuarea unui capsulorexis intact. Aceste ancore sunt apoi suturate la scleră în sulcusul ciliar cu polipropilen 9-0 (figura 4.33 a, b).

Scanned with OKEN Scanner

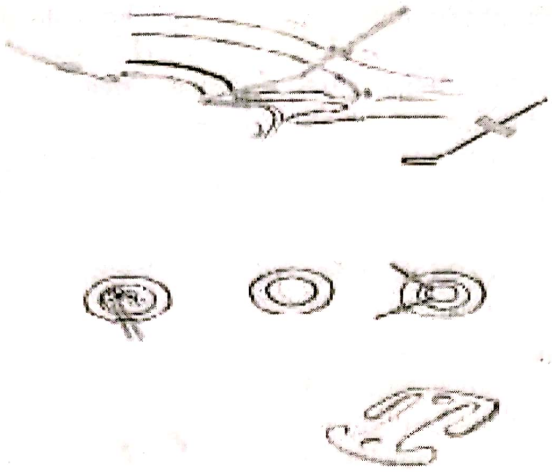

Figura 4.31. Capsulorexisul anterior începe în cadranul opus dehiscenței zonulare.

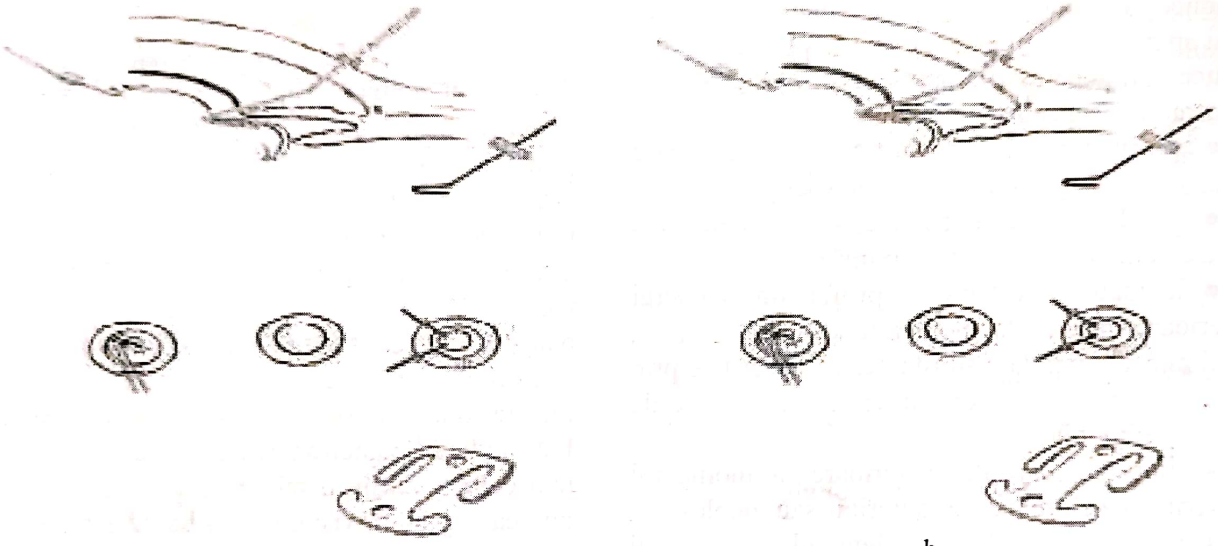

a b

Figura 4.32. a. Retractor capsular plasat la nivelul inelului capsular anterior; b. plasarea a două retractoare capsulare în zona dehiscenței zonulare după efectuarea capsulorexisului.

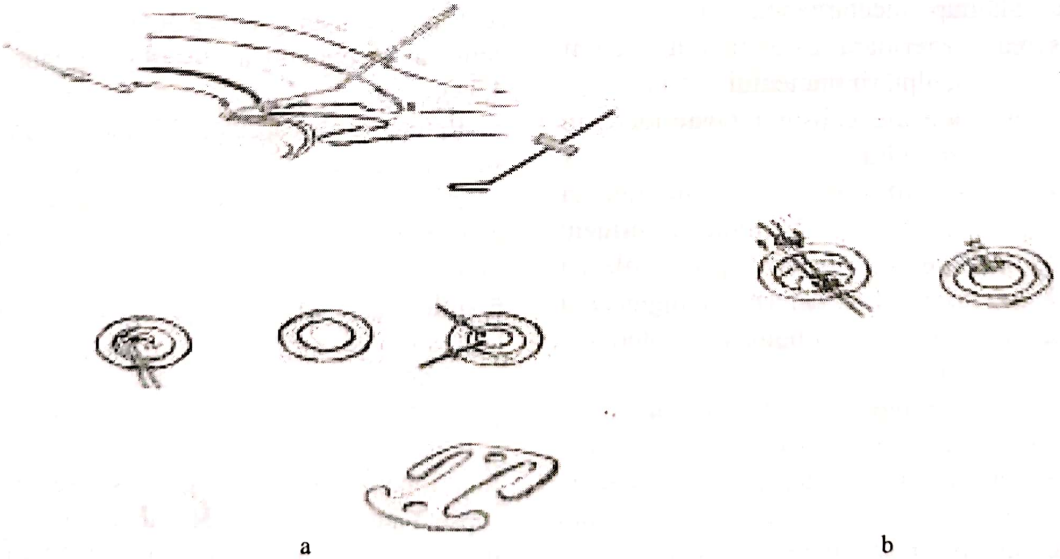

a b

Figura 4.33. a. Ancora capsulară; b. sutura sclerală a ancorei în zona dehiscenței zonulare.

Scanned with OKEN Scanner

Scanned with OKEN Scanner

• **Hidrodisecţia şi hidrodelinierea cât mai complete**

Hidromanevrele sunt esenţiale pentru protecţia ulterioară a zonulei. Canula de hidrodisecţie va fi orientată iniţial spre aria dezinserţiei. Este importantă injectarea lentă şi repetată a unor cantităţi mici de lichid în mai multe cadrane, urmată de rotaţia bimanuală a nucleului. Uneori manevrele de clivaj sunt mai facile dacă în loc de lichide se folosesc substanţe vâscoelastice.

• **Mijloace de stabilizare a sacului**

„Inelul ecuatorial" sau „inelul de tensiune capsulară" reprezintă o modalitate eficientă de centrare şi stabilizare intraoperatorie a cristalinului. Datorită acestor inele orice forţă care se exercită sau se transmite pe capsulă nu va acţiona doar pe zonula adiacentă, ci se redistribuie uniform circumferenţial pe întregul aparat zonular. Un alt avantaj al acestor dispozitive este acela de a reface bariera anatomică a zonulei, ceea ce reduce sau chiar evită hernierea de vitros în camera anterioară pe parcursul chirurgiei. De asemenea, în situaţia unui suport capsular intact, inelele de tensiune permit introducerea şi centrarea implantului de cristalin artificial în sac şi reduc rata de opacifiere a capsulei posterioare.

Inelele endocapsulare sunt produse din polimetilmetacrilat (PMMA) sau silicon şi disponibile în diverse mărimi în funcţie de lungimea axială. Varianta originală comercializată de Morcher GmbH (Germania) este un inel incomplet care are la cele două capete câte un orificiu pentru a facilita poziţionarea în sac (figura 4.34 a). De la variantele iniţiale diverşi producători de instrumentar medical au dezvoltat o gamă largă de inele [2] sau segmente de tensiune capsulară, fiecare cu avantajele şi dezavantajele lor (Ophtec Physiol, Corneal, IOL Tech, Acrimed, Rayner, Hanita, Lens Tec etc.). La pacienţii cu zonuloliză severă (peste 180°) sau progresivă inserţia inelelor endocapsulare standard ar putea fi insuficientă, soldându-se post-operator cu pseudofakodonezis important şi descentrarea până la dislocarea complexului sac-pseudofak. Cionni a dezvoltat un inel de tensiune modificat (figura 4.34 b), prevăzut cu un inel de fixare prin care dispozitivul plasat în sac este suturat în sulcus pe meridianul opus descentrării, înainte de facoemulsificare. Pentru cazurile severe cu dialize extinse se pot utiliza două astfel de inele suturate la scleră în poziţii opuse sau varianta prevăzută cu două cârlige de fixare (figura 4.34 c). Din nefericire şi aceste modele au limitele lor: sunt dificil de implantat atunci când capsulorexisul este mic, tehnica plasării lor este mai dificilă şi laborioasă, rata complicaţiilor este mai mare (ruperea capsulorexisului anterior, uveită cronică prin contactul permanent cu epiteliul irian posterior, dispersie de pigment sau atrofie iriană). Segmentele de tensiune capsulară sunt fragmente flexibile din PMMA cu raza de 5 mm, ce acoperă un arc de cerc de 90° (figura 4.34 d). Sunt prevăzute cu un cârlig pentru sutură scleralâ şi au avantajul unei inserţii mai facile şi al plasării în sac chiar şi în cazul ruperii capsulei anterioare sau posterioare.

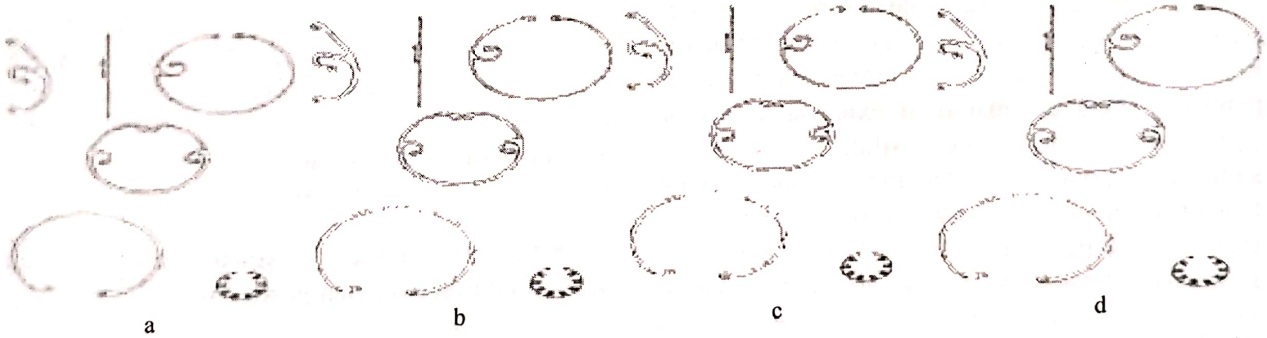

Figura 4.34. a. Inel de tensiune capsulară standard; b. inel de tensiune capsulară modificat Cionni cu un cârlig de fixare sclerală; c. inel Cionni cu două cârlige de fixare sclerală; d. segment de tensiune capsulară (vedere din faţă şi profil).

Momentul inserţiei inelului sau segmentului endocapsular depinde de severitatea subluxaţiei şi experienţa chirurgului, în principiu în orice moment intraoperator după efectuarea unui capsulorexis anterior intact. Trebuie ţinut cont de faptul că prezenţa dispozitivului în sac creşte dificultatea manevrelor de aspirare corticală, astfel încât inelul va fi introdus „cât mai târziu posibil, dar cât mai curând e necesar". Manual sau cu ajutorul unui injector special, inelul se introduce în sac prin

Scanned with OKEN Scanner

împingere lent progresivă spre meridianul zonulolizei, cu precauție pentru a evita traumatizarea iatrogenă a fibrelor zonulare restante. Importantă este distensia adecvată a sacului capsular cu substanță vâscoelastică. O inserție brutală sau pe un sac plisat poate conduce la ruperea ecuatorului sau capsulei posterioare și migrarea inelului în sulcus sau chiar în cavitatea vitreeană. În această ultimă variantă este contraindicată orice manevră de „pescuire" a dispozitivului din vitros.

Deși extrem de utile în subluxațiile lenticulare, aceste dispozitive prostetice nu sunt lipsite de complicații. Dintre cele mai frecvent întâlnite fac parte: derapajul capsulorexisului, extensia zonulolizei (9,5%), plasarea eronată în sulcus parțială sau totală (conduce la ineficiența inelului), retenția de fibre corticale, dislocarea tardivă a complexului capsular (0,2–2,8%).

În esență tipul de inel utilizat și necesitatea vitrectomie anterioare sunt dictate de amploarea subluxației. Pentru subluxațiile ușoare (<90) este adesea suficient un inel standard, în timp ce în subluxațiile moderate (90–150) ar fi mai indicată varianta Cionni. Subluxațiile severe (>150) beneficiază de un inel modificat cu sutură în două puncte sau de suturarea la scleră a două segmente de inel. Dispozitivele prostetice endocapsulare devin însă inutile în dezinserțiile zonulare extensive (>210), situații în care se recomandă abandonarea facoemulsiei și extracția intracapsulară a cristalinului sau lensectomia prin *pars plana*.

• Tehnici de facoemulsificare ce evită aspirația

Indiferent de severitatea dezinserției zonulare, toate forțele exercitate în cursul facoemulsificării trebuie direcționate centrifug, spre aria dehiscenței pentru a limita cât mai mult extensia leziunilor (figura 4.35). În caz de laxitate zonulară sau subluxație ușoară și nucleu moale sunt indicate tehnici care să exercite o presiune posterioară minimă și să permită separarea facilă a nucleului în jumătate (*stop and chop, divide and conquer*). La pacienții cu zonulopatie severă sau/și nucleu dur se recomandă tehnici de *chopping* ce permit aspirarea nucleului cu vacuum ridicat, fără efectuarea unui șanț inițial (*phaco-chop, phaco quick chop*). La acestea se adaugă reducerea parametrilor de facoemulsificare, cu injectarea repetată de substanțe vâscoelastice în sistem „soft shell" (facoemulsie „slow motion"). Emulsificarea cristalinului moale poate fi efectuată endocapsular, în timp ce pentru un nucleu dur se recomandă facoemulsia endopupilară sau chiar în camera anterioară pentru a nu stresa suplimentar zonula, cu protejarea adecvată a endoteliului corneean cu vâscoelastic dispersiv. O atenție aparte trebuie acordată aspirației cortexului cristalinian, suficient de dificilă în prezența unui inel de tensiune care blochează resturile corticale la nivelul ecuatorului. Este foarte important ca aspirarea acestor resturi să se facă nu centripet, ci prin mișcări repetate de lateralitate („side-by-side") (figura 4.36).

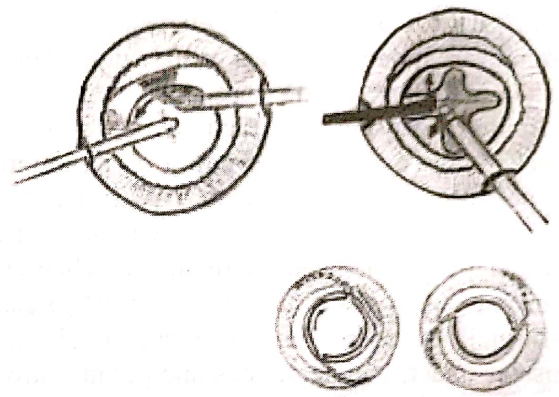

Figura 4.35. Zonuloliză superioară, cu „side-by-side".

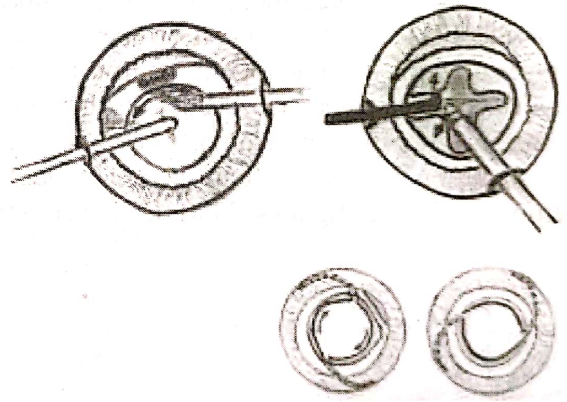

Figura 4.36. Irigație-aspirație biaxială facoemulsie „divide-conquer".

• Implantarea de cristaline artificiale cu diametru mare (optica peste 7 mm)

Implantate în sac aceste cristaline reduc simptomatologia creată de o eventuală descentrare postoperatorie a sacului. Se recomandă evitarea injectării „wound-assisted" ce exercită o presiune exagerată pe glob, inclusiv pe structurile fragile ale segmentului anterior. Lentila se va plasa pe cât posibil cu hapticele pe meridianul dezinserției zonulare (figura 4.37), dar se vor evita manevrele excesive de rotație a cristalinului artificial în sac. La finalul

intervenției se verifică stabilitatea implantului atât în plan sagital cât și frontal. Un sac instabil impune suturarea uneia sau chiar ambelor haptice în sulcus.



Figura 4.37. Orientarea cristalinului artificial cu hapticele pe meridianul zonulolozei.

CHIRURGIA LUXAȚIEI DE CRISTALIN

Luxația anterioară de cristalin (în aria pupilară sau în camera anterioară) reprezintă o urgență chirurgicală având în vedere cele două complicații potențiale majore legate de prezența lentilei în camera anterioară: edemul corneean cronic și glaucomul secundar. Abordul anterior presupune o incizie limbică de 7–8 mm lungime, deschiderea camerei anterioare și injectarea progresivă de material vâscoelasic dispersiv pentru protecția endoteliului corneean și coeziv sub cristalin pentru a evita deplasarea lentilei în cavitatea vitreană. Cu același scop sunt recomandate parasimpatomimeticele administrate pre- sau intraoperator imediat după deschiderea camerei anterioare. Prin manevre bimanuale îngrijite cristalinul este eliminat intracapsular prin incizie, manevre urmate adesea de hernierea unui volum variabil de gel vitreean. Este foarte importantă evitarea oricăror tracțiuni asupra vitrosului exteriorizat deoarece posibilele aderențe vitreo-retiniene pot conduce rapid la instalarea post-operatorie a dezlipirii de retină. Vitrectomia se continuă meticulos și în camera anterioară până la dispariția oricăror benzi vitreene din segmentul anterior. Cu vitreotomul fixat pe modul de tăiere/aspirare, vitrectomia se va realiza biaxial cu parametri reduși, după sutura inciziei pentru a evita fluctuațiile camerei anterioare cu impact negativ asupra segmentului posterior. În absența semnelor de decompensare endotelială, într-un ochi cu potențial vizual se poate recurge la implantarea primară a unei lentile artificiale: de cameră anterioară, de cameră posterioară cu sutură scleral sau cu fixare iriană. Implantarea primară beneficiază de următoarele avantaje: evită o reintervenție și permite o reabilitare vizuală relativ rapidă comparativ cu implantarea secundară. Controversele sunt legate în esență de locul de plasare a lentilei. În timp ce implantarea în camera anterioară este mult mai rapidă și ușoară, complicațiile pe termen lung legate de endoteliul corneean sau lezarea în timp a structurilor angulare contraindică implantarea pseudofakului de cameră anterioară mai ales la persoanele tinere, cu speranță lungă de viață sau la pacienții cu afectare severă a segmentului anterior. Cele mai frecvente complicații ale implantului de cameră anterioară sunt: deformare pupilară, hiphemă, blocaj pupilar, contact endotelial, edem macular cistoid etc. Pe de altă parte, deși tehnicile chirurgicale ale suturii sclerale au evoluat spectaculos, procedeul în sine este laborios și consumator de timp, necesită îndemânare și experiență. Deși mai diverse, complicațiile implantului cu sutură scleral sunt suficient de rare, cele mai des întâlnite fiind: hipertensiune intraoculară secundară sau hipotonie tranzitorie, sângerare din corpul ciliar, captură pupilară, înclinarea pseudofakului, erodarea suturilor cu subluxația pseudofakului etc. În literatura de specialitate nu există studii comparative și prospective care să pledeze în sprijinul unuia din cele două tipuri de pseudofak, astfel încât decizia finală aparține chirurgului în funcție de fiecare caz în parte. Rapoartele comparative retrospective constată rezultate asemănătoare în ceea ce privește eficiența și siguranța chirurgiei între implantul de cameră anterioară și cel cu sutură scleral în ochii cu suport capsular compromis sau chiar o rată mai mică a complicațiilor în implantarea secundară de pseudofak suturat la scleră. Și diversele variante de fixare sau sutură anterioară sau posterioară la iris a cristalinelor artificiale cu design special sau multipiece presupun timp, o curbă de învățare mai lungă și o rată mai mare a complicațiilor. Un studiu amplu efectuat de Academia Americană de Oftalmologie în 2003 pe toate articolele de specialitate publicate între 1980 și 2002 a concluzionat că toate cele trei variante de cristaline artificiale (de cameră anterioară, cu sutură scleral și cele cu fixare iriană posterioară) sunt sigure și eficiente în corecția afakiei în ochii cu suport inadecvat pentru plasarea unui implant în sac sau sulcus fără sutură. Determinarea precisă a micilor diferențe între cele trei variante în privința rezultatului vizual final și a ratei complicațiilor necesită trialuri clinice largi prospective, comparative, randomizate [6].

Scanned with OKEN Scanner

Abordul posterior este rezervat **luxaţiilor posterioare** şi constă în vitrectomie posterioară prin pars plana, prin sclerostomii efectuate la 3 mm posterior de limb transconjunctival (vitrectomia 23–25 Gauge fără suturi) sau după peritomie limbică superioară (vitrectomia clasică 20 Gauge). În general este suficientă o vitrectomie „în miez" urmată de lensectomie cu fragmatomul sau vitreotomul, în funcţie de duritatea cristalinului. În subluxaţii severe cu tendinţă spre dislocare progresivă se recomandă vizualizarea bazei vitrosului circumferenţial şi a zonulei restante pentru o disecţie completă a aderenţelor şi îndepărtarea eventualelor debriuri sanguine sau fibrinoase. O vitrectomie cât mai îngrijită reduce riscul dezlipirii ulterioare de retină mai ales în luxaţiile posterioare din contuziile forte. În plus varianta endoscopică de vitrectomie posterioară permite vizualizarea directă şi tratarea rupturilor retiniene periferice sau a tracţiunilor vitreoretiniene fără a mai fi necesară indentaţia. Corecţia afakiei se face apelând la una din metodele amintite anterior, în funcţie de condiţiile oculare individuale şi experienţa operatorului.

CONCLUZII

Deşi există o multitudine de cauze potenţiale ale subluxaţiilor de cristalin, majoritatea sunt consecinţa traumatismelor oculo-faciale contuzive. În absenţa istoricului de traumatism însă clinicianul trebuie să orienteze examenul clinic spre descoperirea cauzelor oculare sau sistemice ale malpoziţiei lenticulare. Tipul de tratament sau momentul optim al intervenţiei chirurgicale sunt dictate de amploarea afectării aparatului zonular şi impactul leziunilor asupra calităţii vieţii şi vederii pacientului. Progresele moderne ale tehnicilor de microchirurgie oculară au condus la rezultate performante ale intervenţiilor asupra malpoziţiilor cristaliniene, oferind posibilitatea implantării primare de cristalin artificial chiar în sacul capsular. În absenţa unui suport adecvat pentru plasarea unui pseudofak în sac sau sulcus, chirurgul poate recurge la corecţia primară sau secundară a afakiei cu ajutorul unui implant de cameră anterioară cu fixare angulară sau iriană sau a unui implant de cameră posterioară cu fixare iriană sau sutură sclerală. Selecţia tipului de intervenţie (abord anterior sau posterior) şi a implantului de cristalin artificial aparţine în totalitate chirurgului în funcţie de experienţa personală, precum şi de condiţiile individuale ale pacientului. O examinare atentă şi un diagnostic amănunţit sunt elemente critice ale deciziei chirurgicale.

BIBLIOGRAFIE

1. Gills J., Frenzil R., Intraocular lidocaine causes transient loss of vision in small number of cases, Ocular Surgery News, 1996.
2. Menapace R., Findl O., Georgopoulos M., Rainer G., Vass C., Schmetter K., The capsular tension ring: designs, applications, and techniques, J. Cataract Refr. Surg., 2000, p. 898–912.
3. Donaldson K.E., Gorscak J.J., Budenz D.L., Feuer W.J., Benz M.S., Forster R.K., Anterior chamber and sutured posterior chamber intraocular lenses in eyes with poor capsular support, J. Cataract Refract. Surg., 2005 May, 31(5): 903–9.
4. Johnston R.L., Charteris D.G., Pars plana vitrectomy and sutured posterior chamber lens implantation, Curr. Opin. Ophthalmol., 2001, 12(3): 216–221.
5. Evereklioglu C., Er H., Bekir N.A., Borazan M., Zorlu F., Comparison of secondary implantation of flexible open-loop anterior chamber and scleral-fixated posterior chamber intraocular lenses, J. Cataract Refract. Surg., 2003 Feb., 29(2): 301–8.
6. Wagoner M.D., Cox T.A., Ariyasu R.G., Jacobs D.S., Karp C.L., American Academy of Ophthalmology. Intraocular lens implantation in the absence of capsular support: a report by the American Academy of Ophthalmology, Ophthalmology, 2003 Apr., 110(4): 840–59.

Scanned with OKEN Scanner

CATARACTA LA COPIL

CRISTINA NICULA

Cataracta congenitală reprezintă o cauză importantă de tulburare a vederii la copil. Managementul cataractei copilului este o provocare pentru chirurgul oftalmolog în legătură cu aspectele legate de evaluarea preoperatorie, dificultatea realizării unei biometrii corecte, particularitățile actului chirurgical, stabilirea momentului operator oportun şi în special rezolvarea ambliopiei post-operatorii.

DEFINIȚIE. TERMINOLOGIE. INCIDENȚĂ

Cataracta congenitală reprezintă opacifierea cristalinului prezentă la naştere sau în primele luni de viață [1].

Cataracta infantilă se referă la opacitățile cristaliniene apărute după trei luni de la naştere.

Termenul de cataracta juvenilă se referă la opacitățile cristaliniene apărute în adolescență.

Incidența cataractei congenitale este de 0,4% din populația totală şi reprezintă un cuantum de 20–38% din totalul procentului de orbire [2].

ETIOPATOGENIE

Cataracta congenitală se transmite atât autosomal dominant (cel mai frecvent), cât şi autosomal recesiv sau X-lincat. Unele cataracte pediatrice apar în contextul unor tulburări metabolice sau cromozomiale [3].

În cazul cataractelor congenitale bilaterale sunt incriminate următoarele cauze:

– idiopatice (60%) [Friedman]

– ereditare (genetice) –transmitere autosomal dominantă, autosomal recesivă şi X-lincată

– tulburari metabolice (sindromul Down, galactozemia, Marfan, trisomia 13–15, hipoglicemia, sindromul Alport, boala Fabry, distrofia miotonică, sindromul Conradi, hipoparatiroidismul)

– infecții materne (rubeola, citomegalovirus, varicelă, sifilis, toxoplasmoza)

– anomalii oculare (aniridie, sindromul de disgenezie al segmentului anterior).

– toxice (corticosteroizi, radiații) [6].

În cazul cataractelor congenitale unilaterale intră în discuție următoarele cauze:

– idiopatice (80% din cazuri) [4]

– anomalii oculare (persistenta vitrosului primitiv, disgenezia segmentului anterior, lenticonus posterior), tumori de pol posterior–retinoblastom, medulo-epiteliom

– rubeola

– traumatisme oculare [6].

CLASIFICAREA CATARACTELOR CONGENITALE

Clasificarea cataractelor pediatrice se poate face după mai multe criterii:

– în funcție de localizare, cataractele congenitale pot fi unilaterale (de regulă depistate târziu) sau bilaterale

– în funcție de vârsta de debut, pot fi congenitale (prezente la naştere) sau infantile (apărute perinatal)

– în funcție de localizare (morfologie), cataractele pot fi:

a) polare – sunt opacități capsulare anterioare şi posterioare şi ale cortexului cristalinian

b) suturală – este opacifierea bilaterală a suturilor cristaliniene în y

c) coronariană – sunt opacități aşezate în jurul ecuatorului cristalinian ca o coroană

d) opacități blue-Dot – opacități de culoare albastră localizate în cortexul cristalinian

e) nucleară – localizate la nivelul nucleului embrionic, de regulă bilaterale [4]

f) capsulară – sunt opacități ale epiteliului cristalinian şi ale capsulei anterioare a cristalinului

g) zonulară – opacități ce înconjoară şi încalecă nucleul clar, fiind înconjurate de o zonă de cortex clar (opacități în „călăreți")

Scanned with OKEN Scanner

h) membranoasă – apare prin resorbția cristalinului

– în funcție de extensie – cataractele pediatrice pot fi parțiale sau totale (când reflexul roşu al pupilei este absent şi nu poate fi vizualizată retina) [6].

TABLOUL CLINIC AL CATARACTELOR PEDIATRICE

SIMPTOME

Principalul simptom este tulburarea vederii. Dar, cum un nou-născut sau un copil mic nu se plânge, există semne de existență a cataractei.

SEMNE

Părinții se prezintă la consult cu copilul pentru prezența unei mici pete albicioase în pupilă sau chiar a pupilei albe (leucocorie), prezența nistagmusului sau strabismului [7]. Anamneza va da detalii asupra sarcinii (posibile infecții), naşterii (greutate), debutul manifestărilor şi asupra antecedentelor heredo-colaterale vis-à-vis de cataracta congenitală.

EXAMENUL OCULAR

Testarea acuității vizuale se va efectua doar acolo unde copilul colaborează. La copilul mic testul reflexului roşu al pupilei (pe pupila dilatată) va estima prezența, extensia şi densitatea opacităților. Opacitățile cristaliniene în centrul axului vizual mai mari de 3 mm se consideră că tulbură semnificativ acuitatea vizuală [Lee]. Acolo unde este posibil, se va efectua examenul biomicroscopic pentru evaluarea stării anexelor (pleoape, conjunctivă), cât şi a corneei (gradul de transparență, diametru), profunzimea camerei anterioare, starea irisului şi a cristalinului (poziție, grad de transparență). Pot fi prezente şi keratopatii în bandă, sinechii iriene posterioare, iridodonezis, iridofacodonezis, lenticon anterior sau posterior.

În condiții de necooperare, copilul va fi sedat sau anesteziat general pentru evaluarea stării segmentului anterior şi posterior prin oftalmoscopie directă (pentru eventuala decolare a vitrosului primitiv hiperplastic, tumori de pol posterior sau alte anomalii retiniene), cât şi pentru măsurătorile keratometrice.

Este importantă şi măsurarea presiunii intraoculare (PIO), deoarece există o strânsă relație între diametrul corneean, PIO şi prezența glaucomului [8].

Este justificată efectuarea unei ecografii tip B acolo unde nu se poate vizualiza retina.

EXAMINĂRI PARACLINICE

– Teste de laborator: viteza de sedimentare a hematiilor (VSH), hemoleucograma, glicemie, azot, creatinina, transaminaze (pentru evaluarea stării copilului în vederea intervenției chirurgicale), anticorpi Torch (pentru herpes simplex) sau VDRL (pentru stabilirea cauzei cataractei), nivelele serice ale galactokinazei, aminoacizilor, calciului şi fosforului

– Examenul pediatric şi examenul ORL în vederea intervenției chirurgicale.

DIAGNOSTIC DIFERENȚIAL

Diagnosticul diferențial al cataractei pediatrice se face cu: retinoblastomul, retinopatia de prematuritate, persistența vitrosului primitiv şi dezlipirea de retină (anamneza, examen clinic şi ecografic).

EVOLUȚIA

Unele cataracte congenitale sunt staționare, altele progresive. Aceasta explică şi faptul că nu toate cataractele congenitale sunt depistate la naştere.

Cataracta polară anterioară sau nucleară sunt staționare [1], deşi uneori poate progresa.

Cataractele care sunt evolutive sunt cele ce includ lenticon posterior, persistența vitrosului primitiv, cataracta lamelară, suturală sau capsulară (anterioară, posterioară) [1] şi ajung la opacifierea completă a cristalinului.

TRATAMENTUL

MEDICAL

Nu toate cataractele congenitale trebuie operate. Astfel, cele parțiale sau mai mici de 3 mm

Scanned with OKEN Scanner

[1] pot fi temporizate ca intervenție chirurgicală și necesită monitorizarea copilului.

CHIRURGICAL

Obiective

Scopul tratamentului chirurgical este de a obține și menține un ax vizual clar, precum și formarea imaginii pe retină.

Particularități anatomice ale ochiului copilului comparativ cu adultul

Ochiul copilului prezintă o serie de caracteristici, care-l diferențiază de ochiul adultului și care sunt: lungimea axului antero-posterior al globului ocular (ochii nou-născuților cu cataractă congenitală sunt mai scurți și cu diametru corneean mai mic comparativ cu nou-născuții sănătoși [8], – curbura corneană (K), – mărimea cristalinului: la nou-născut diametrul orizontal este de 6 mm, ajunge la 8,4 mm la 21 luni și la 9,3 la adult [3]. De asemenea, sclera la copil este mai elastică, de aceea inciziile mari pot facilita prolapsul camerei anterioare [1], capsula anterioară a cristalinului la copil este foarte elastică, creând dificultăți în efectuarea capsulorexisului, vitrosul este mai vâscos comparativ cu adultul [1] iar sistemul vizual al copilului până la 8 ani este în dezvoltare cu o plasticitate foarte mare.

Momentul operator

Depinde de vârsta de depistare a cataractei congenitale, de forma morfologică și extensia ei în legătură cu axul vizual.

O cataractă congenitală densă prezentă la naștere trebuie îndepărtată la 4–6 săptămâni de viață după unii autori [7], iar după alții la 3 luni [3]. În cazul cataractei bilaterale, operația se poate efectua la 6 săptămâni [7] la ochiul cu cataracta mai densă. Dacă acum câțiva ani se considera oportun operarea unei cataracte congenitale totale imediat după naștere, actualmente se consideră mai prudent să se aștepte câteva săptămâni pentru ca copilul să devină stabil din punct de vedere medical și anesteziologic.

Reabilitarea optică

După decizia asupra momentului operației, se pune problema reabilitării optice post-operator, subiect care trebuie luat în discuție și cu părinții.

În general, literatura de specialitate [3] recomandă ca sub vârsta de un an să se utilizeze lentile de contact silicon-hidrogel, atât în cazul cataractelor unilaterale, cât și a celor bilaterale. Explicația rezidă din faptul că nu se poate anticipa gradul de creștere al globului ocular al copilului, iar plasarea *per primam* al unei lentile intraoculare (IOL) ar putea genera erori refractive mari; în aceste cazuri, după vârsta de 3 ani se va putea implanta *per secundam* un IOL.

Un studiu multicentric recent arată că implantarea de cristalin artificial între una și șase luni în cataractele unilaterale generează un rezultat funcțional similar cu cel obținut cu lentile de contact dar se asociază cu mai multe incidente operatorii, complicații și reintervenții post-operatorii.

După vârsta de 1–2 ani intră în discuție implantarea de cristalin artificial *per primam* în special în cazurile unde putem stabili puterea dioptrică a cristalinului artificial și cataracta este unilaterală. În cele bilaterale se optează pentru IOL după vârsta de 3–4 ani [3].

Se consideră o contraindicație relativă a IOL cazurile de cataractă congenitală asociată cu microftalmie, microcornee, glaucom, inflamație oculară, subluxație de cristalin [3].

Biometria oculară

Calculul puterii dioptrice a cristalinului artificial reprezintă o adevărată dilemă la copii, deoarece ochiul crește pe măsura dezvoltării copilului și devine mult miopic dacă se implantează un IOL pentru emetropie.

De aceea, studiile actuale arată [9] că între doi și cinci ani de viață, lungimea globului ocular (AXL) crește doar cu 0,4 mm/an și apoi crește doar cu 1 mm între 5–10 ani [9]. Se consideră că între 2–10 ani target-ul refractiv post-operator trebuie să fie o hipermetropie de 1,5–2 D [10]. În momentul creșterii, ochii vor deveni emetropi sau puțin miopi.

După vârsta de 10–15 ani, când creșterea globului ocular este foarte lentă, target-ul refractiv post-operator poate fi emetropie.

Studiile efectuate de Plagger și colab. [11] au arătat că la copilul între 3–5 ani se poate tenta o hipermetropie de +3–+5D, iar la copilul de 10 ani de +0,5D.

La copiii sub 1 an, valorile keratometrice și AXL se stabilesc cu dificultate, doar în anestezie generală, folosind un keratometru portabil. Oricum

Scanned with OKEN Scanner

valorile k-urilor se modifică odată cu creşterea globului ocular. De aceea, Elie Dohan, citat de Lee şi colab. [1] susţine că valoarea puterii dioptrice la aceşti copii trebuie să ţină cont doar de AXL. Astfel:

– dacă AXL este de ~20 mm se alege un IOL de +25D

– dacă AXL este de ~19 mm se alege un IOL de +26D

– dacă AXL este de ~18 mm se alege un IOL de +28D

– dacă AXL este între 21–23 mm, puterea dioptrică a IOL-CP este egală cu AXL+1 D/mm ce depăşeşte 21 [1].

Formulele folosite pentru calculul puterii IOL sunt în funcţie de AXL:

– AXL <22 mm se va folosi Holladay II sau Hoffer Q

– AXL între 22–24 mm – formula Hoffer Q, Holladay II, SRKT

– AXL peste 24,5 mm – formula SRKT [12].

Există şi formule empirice de apreciere a puterii în funcţie de vârstă: se recomandă o subcorecţie de 8 D (faţă de puterea calculată) când vârsta este sub şase săptămâni, o subcorecţie de 6 D când vârsta este mai mică de şase luni, o subcorecţie de 4 D la vârsta de 1 an, o subcorecţie de 2 D la vârsta de 2 ani. Toate aceste opţiuni demonstrează cât de dificilă este această provocare, în condiţiile în care evoluţia parametrilor biometrici este individuală şi nu de puţine ori impredictibilă.

Tipul IOL folosit

Opiniile moderne susţin că la copil sau adolescent este bine de folosit implantul de cristalin artificial din material acrilic hidrofobic tip Acrysof SA 3OAL sau IQ [1]; aceste implante au un indice de refracţie foarte mare şi oferă o vedere clară [8].

Implantele acrilice hidrofobice pliabile au o suprafaţă rugoasă care induce o aderenţă mecanică între implant şi restul de capsulă anterioară, factor important de profilaxie a opacifierii de capsulă posterioară.

Pregătirea preoperatorie

Midriaza preoperatorie reprezintă un factor important pentru chirurgia cataractei congenitale.

Unii autori [2] preferă dilatarea pupilei cu un cocktail format din fenefrină 10%, tropicamidă 0,5%+1 ml atropina 1% diluată în aceeaşi seringă cu 0,8 ml ser fiziologic. Se va aplica câte o picătură la fiecare 15 minute, cu două ore înainte de operaţie [2].

Alţi autori [3] susţin că la copilul sub şase luni dilatarea se poate efectua cu ciclopentolat şi fenilefrină 2,5%, aplicat din cinci în cinci minute cu o jumătate de oră înaintea operaţiei.

Intraoperator, midriaza se menţine introducând adrenalină în sticla de soluţie salină (BSS) a facoemulsificatorului.

Preoperator se va realiza şi dezinfecţia tegumentelor palpebrale şi a conjunctivei cu soluţie povidone-iodine pentru profilaxia endoftalmitei.

Anestezia generală

Timpii operatori

Adaptarea tehnicii de facoemulsificare la copii a reprezentat un adevărat progres în chirurgia cataractei congenitale. Facoemulsificarea a fost utilizată pentru prima dată la copil în 1970 de către Ailes şi colab., citat de Bovet [13].

Plasarea blefarostatului; unii autori [7] recomandă la copii prinderea muşchiului drept superior pentru poziţionarea corectă a globului ocular pe timpul operaţiei.

- Se realizează două paracenteze ale camerei anterioare (CA) la orele 10 şi 14, cu un ac de 20 de Gauge.
- Colorarea capsulei anterioare cu tripan blue sub bulă de aer; iniţial se injectează aerul care va goli camera anterioară şi apoi colorantul care va fi injectat pe capsulă, fără a atinge endoteliul; spălarea excesului de colorant după 60 de secunde se face cu BSS.
- Se vor injecta în CA substanţe vascoelastice coezive şi dispersive pentru a putea realiza capsulorexisul.
- Capsulorexisul la copil este dificil de efectuat datorită elasticităţii capsulei anterioare şi ca atare are tendinţa de derapaj spre ecuator. Capsulorexisul se începe în centru cu un ac de 30 Gauge şi se continuă circular. Uneori nu este posibilă terminarea lui cu acul şi se foloseşte o pensă de side-port pentru un control mai bun al lui.
- Incizia corneei în cornee clară de 2,2 mm sau 2,4 mm
- Hidrodeliniaţia şi hidrodisecţia.

În general, la copii nu este necesară hidrodeliniaţia pentru că nucleul este moale. Este mai

Scanned with OKEN Scanner

utilă hidrodisecția nucleului pentru a detașa cortexul de pe capsulă [1]. De menționat că în cazul cataractelor polare posterioare unde există posibilitatea existenței unui defect de capsulă posterioară, hidrodisecția nu se va efectua pentru a evita luxarea nucleului *în vitros* [14] (figura 4.38).

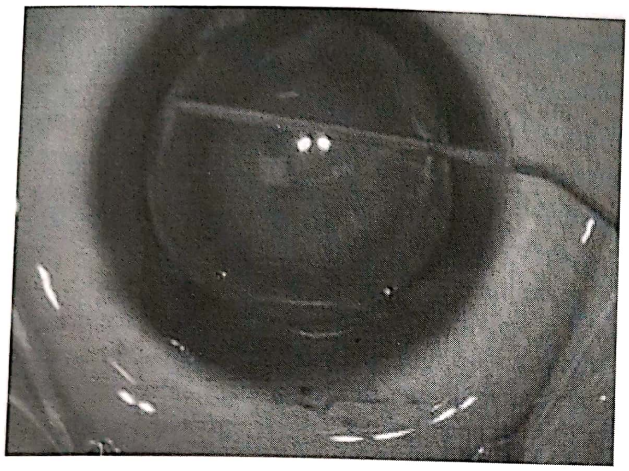

Figura 4.38. Hidrodisecția și hidrodeliniația nucleului.

• Facoemulsificarea nucleului

La cataracta copilului se folosește o cantitate mică de ultrasunete sau deloc având în vedere că nucleul copilului este moale și poate fi extras cu sonda de irigare-aspirare bimanuală. În cazuri extrem de rare cu nucleu mai dur se poate folosi tehnica de microfaco bimanuală (irigație într-o mână, sondă de faco în cealaltă mână, introduse prin side-port). Se folosește un regim mic de ultrasunete și un vacuum de până în 300 mmHg, cu o irigație de 19 Gauge. Aspirarea epinucleului și a resturilor corticale se face prin irigare-aspirare bimanuală (figura 4.39).

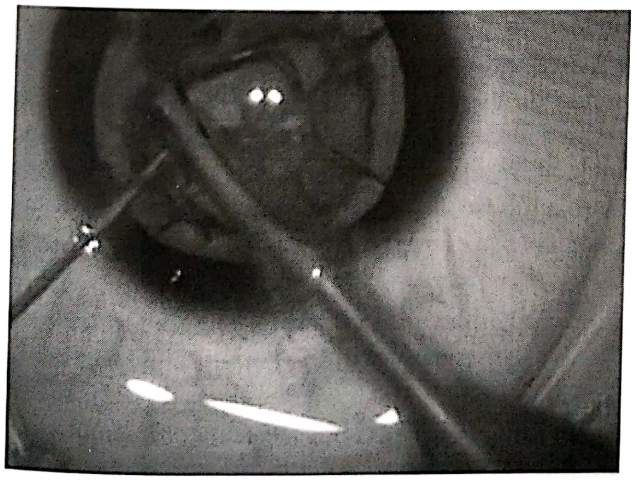

Figura 4.39. Facoemulsificarea nucleului.

• Polisarea capsulei posterioare și capsulorexis posterior.

Unii autori [2, 8] recomandă efectuarea capsulorexisului posterior *per primam*, chiar dacă nu există opacități pe capsula posterioară, la copiii sub 6 ani [16, 17]. Capsulorexisul posterior începe prin realizarea unei mici breșe în centrul capsulei posterioare cu un ac de 30 G prin care se va injecta substanța vâscoelastică în vederea îndepărtării hialoidei anterioare de capsula posterioară. Se completează capsulorexisul posterior cu pensă Corydan [1] până când se închide, urmat de vitrectomie anterioară. Dimensiunea capsulorexisului trebuie să fie de minim 3,5–4 mm pentru a nu se închide [8]. După realizarea lui, este utilă separarea capsulei anterioare de cea posterioara cu substanța vâscoelastică, împingând vitrosul cât mai posterior.

• Implantarea intrasaculară a cristalinului artificial.

Cristalinul artificial se injectează intrasacular cu cartușul atașat injectorului Monarh II (figura 4.40).

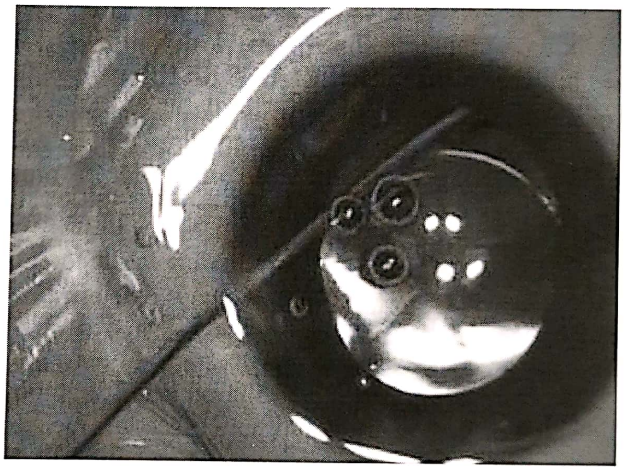

Figura 4.40. Implantarea intrasaculară a IOL.

• Implantarea cristalinului artificial – tehnica „bag în the lens" (metoda Tassignon). Principiul metodei constă în punerea capsulei anterioare și posterioare, după ce în prealabil s-a realizat capsulorexisul anterior și posterior de aceleași dimenisiuni într-un șanț în jurul părții optice a implantului [15]. Avantajele acestui tip de implantare sunt:

– absența contactului dintre partea optică a IOL și capsula posterioară, reducând astfel inflamația [15].

– angajarea celulelor epiteliale cristaliniene în periferia capsulei, împiedicând transformarea lor

Scanned with OKEN Scanner

în fibroblaste sau miofibroblaste, promotorii reacției inflamatorii post-operatorii.

– lipsa nevoii de vitrectomie anterioară [15]

• Implantarea părții optice a implantului în captură capsulară și a hapticelor în sacul capsular

• Implantarea cristalinului artificial în sulcus

În cazul în care există suport capsular, implantul de cristalin se poate implanta și în sulcus, pe capsulorexisul anterior. De preferat în aceste cazuri este folosirea implantelor multipiece, evitându-se contactul și frecarea cu irisul.

• Îndepărtarea materialului vâscoelastic

• Sutura plăgii corneene cu fir Vicryl 10.0 (resorbabil), refacerea tonusului ocular cu BSS și sigilarea prin hidratare a paracentezelor.

Post-operator, se va efectua un tratament local cu cicloplegice (Ciclopentolat, Atropina 0,5–1%) și midriatice timp de o săptămână, antibiotic + corticosteroid (Tobradex, Netildex) de 5 ori/zi timp de trei–patru săptămâni.

COMPLICAȚII INTRAOPERATORII

LEGATE DE INCIZIA CORNEEANĂ

Incizia în cornee clară poate fi prea largă, ceea ce va favoriza prolapsul irian sau poate fi prea scurtă, ceea ce va împiedica etanșeizarea corectă a plăgii în post-operator [8].

DECOLAREA MEMBRANEI DESCEMET

Această complicație poate fi generată de: hipotensiune oculară apărută în timpul efectuării inciziei corneene; de direcționarea greșită a cuțitului de incizie sau incizie greșită cu cuțite tocite; de forțarea inciziei cu phacotip-ul sau cartuș [8].

LEGATE DE CAPSULOREXISUL ANTERIOR

Discontinuitatea capsulorexisului apare prin înțeparea accidentală cu acul de capsulorexis a capsulei anterioare. Se încearcă realizarea unor margini circulare ale capsulotomiei.

Derapajul înspre periferie a capsulorexisului poate apare destul de frecvent la copii. Se injectează substanța vâscoelastică în camera anterioară. Se decelează locul de derapaj al capsulorexisului și cu o pensă, flap-ul se apucă și se rotește spre centru [18].

Capsulorexisul poate fi prea mic, caz în care se poate lărgi prin metoda spiralei, fie prin folosirea unei pense și a unei foarfece Vanas curb [19, 20]. Prin incizia principală se introduce forfecuța în CA și se face o mică incizie în capsulorexis. Apoi se prinde cu pensa flap-ul creat și se rotește spre centru până la lărgirea capsulorexisului. Aceeași lărgire se poate face folosind o pensă de chirurgie vitreoretiniană, introdusă prin una din paracenteze. Avantajul acestei metode este că previne colapsul CA și distorsiunea plăgii corneene [10].

LEGATE DE HIDRODISECȚIE ȘI HIDRODELINIAȚIE

Extensia unui capsulorexis neregulat sau derapat în periferie poate apare dacă pentru hidromanevre se utilizează o cantitate mare de fluid sau prin lezarea marginii capsulorexisului cu canula. Continuarea facoemulsificării trebuie făcută cu deosebită prudență.

Ruptura capsulei posterioare în timpul hidromanevrelor poate apare dacă CA nu este evacuată înainte de substanța vâscoelastică, prin apăsarea pe buza posterioară a plăgii. În cazurile de cataractă polară posterioară cu defect capsular preexistent, hidrodisecția nu se efectuează [19–21]. Semnul prin care se manifestă această complicație a fost descris de Yeah [22] ca „pupil snap": pupila devine miotică dacă apare o ruptură a capsulei posterioare în timpul hidrodisectiei.

LEGATE DE FACOEMULSIFICARE ȘI IRIGARE-ASPIRARE BIMANUALĂ

Ruptura capsulei posterioare poate apare acolo unde este un defect de capsula posterioară preexistent sau prin „ciupirea" capsulei posterioare cu sonda de aspirare. Se va stopa irigarea-aspirarea, se introduce substanța vâscoelastică cu greutate moleculară mare la nivelul breșei pentru tamponada vitrosului, se continuă apirarea de cortex restant manual și se completează cu vitrectomie anterioară.

LEGATE DE IMPLANTAREA CRISTALINULUI ARTIFICIAL

Decolarea membranei Descemet poate apare în timpul implantării când marginea inferioară a IOL este împinsă cu forță printr-o incizie mai mică.

Scanned with OKEN Scanner

Ruptura capsulei posterioare poate apare în momentul injectării IOL în CA, „lovind-o" pe cea posterioară.

Deteriorarea IOL- poate apare în cursul foldării lui în cartuş (diferite urme pe partea optică) sau ruperea hapticului datorită unei poziţionării greşite a lui în cartuş; în aceste condiţii trebuie schimbat implantul [23].

Sindromul bag-sulcus – apare când IOL se injectează cu un haptic în sulcus şi unul în sacul capsular, ceea ce va duce la dislocarea IOL şi la o reacţie inflamatorie iriană. De aceea, trebuie verificată poziţia IOL la sfârşitul implantării acestuia.

COMPLICAŢII POST-OPERATORII

OPACIFIEREA CAPSULEI POSTERIOARE (OCP)

Reprezintă cea mai frecventă complicaţie post-operatorie după chirurgia cataractei la copii şi constituie un factor ambliopigen important. Prezintă o incidenţă de până la 100% a cazurilor operate [24–26].

Etiopatogenetic, apare ca rezultat al proliferării, metaplaziei şi migrării celulelor epiteliale cristaliniene de la nivelul ecuatorului cristalinian pe capsula posterioară. O hialoidă intactă poate acţiona ca o schelă pe care să prolifereze celulele epiteliale, ca atare chiar în condiţiile unui capsulorexis posterior, poate apare o membrană secundară [7].

Factorii de risc în apariţia OCP sunt: vârsta mică, tipul cataractei (congenitală, traumatică), asocierea altor afecţiuni oculare (uveita, persistenţa de vitros primitiv), capsulorexis mic (sub 4 mm), tipul IOL (hidrofilice), implantarea în sulcus a IOL.

Profilaxia opacifierii axului vizual se realizează prin:

– efectuarea capsulorexisului anterior circular şi care să acopere cu 1 mm partea optică [8].

– îndepărtarea cortexului restant;

– polisarea capsulei posterioare;

– efectuarea capsulorexisului posterior şi a vitrectomiei anterioare la copiii sub 6–8 ani;

– utilizarea IOL cu design *square-edge* şi din material acrilic hidrofobic [28];

– utilizarea colirurilor cu antiinflamator non-steroidian pe timp de trei luni pentru reducerea gradului inflamaţiei.

Tratamentul OCP constă într-o capsulotomie secundară prin pars plana (la copiii cu capsula intactă), iar la copiii peste 8 ani se poate efectua capsulotomie cu LASER-ul Nd-YAG la 4–6 luni post-operator (pentru a evita edemul macular cistoid).

GLAUCOMUL SECUNDAR

Incidenţa acestei complicaţii după operaţia de cataracta congenitală variază între 3–41% [7] şi apare într-o perioadă de 5–10 ani post-operator, chiar dacă decursul operator şi post-operator a fost impecabil [8]. De aceea, se recomandă examinarea periodică a copilului în anestezie generală pentru măsurarea PIO.

Mai frecvent, forma de glaucom secundar după cataracta congenitală operată este cel cu unghi deschis [7].

Obişnuit se indică tratamentul chirurgical, constând în trabeculectomie cu mitomicină, implantare de şunturi sau procedee ciclodistructive. Trabeculectomia cu mitomicină în glaucoamele secundare afachice/pseudofachice la copii este marcată de o rată de succes mai mică, mai ales la copiii sub 1 an, uneori cu complicaţii grave; şunturile de drenaj oferă rezultate mai bune la copii (eficienţa pe termen lung este discutabilă, uneori fiind necesară o nouă intervenţie).

Metodele ciclodistructive se aplică glaucoamelor refractare. O rată de succes mai mare (43%) o oferă endociclofotocoagularea endoscopică, dar deocamdată fără a avea rezultate pe termen lung [Plagger].

ASTIGMATISMUL POST-OPERATOR

Este foarte important de evaluat, fiind considerat ca factor ambliopigen.

UVEITA ANTERIOARĂ POST-OPERATORIE

Mai frecventă la copil, comparativ cu adultul, datorită reactivităţii mari [1]. Profilaxia constă într-o chirurgie aseptică, iar tratamentul se rezumă la instilarea de coticosteroizi şi antibiotice pe o durată de cinci–şase săptămâni, asociat (la nevoie) cu injecţii subconjunctivale cu dexametazonă.

Scanned with OKEN Scanner

ENDOFTALMITA

Complicaţie mult mai rară decât la adult. Profilaxia constă în dezinfecţia preoperatorie a tegumentelor şi a conjunctivei cu soluţie de povidone-iodine, chirurgie aseptică, instilaţii pre- şi post-operatorii de antibiotice.

EDEMUL CORNEEAN

Poate fi pasager (secundar irigării CA cu BSS, manipulării excesive intraoculare sau atingerii endoteliului cu IOL [1]) sau cronic (rezultatul unei decolări extinse a membranei Descemet). Profilaxia complicaţiei se realizează prin folosirea substanţelor vâscoelastice şi efectuarea de manevre intra-operatorii minime. Edemul corneean tranzitor se remite sub tratament local cu steroizi, iar cel cronic necesită aplicarea unei lentile de contact terapeutice, cu controlul periodic al copilului.

HETEROCROMIE IRIANĂ

Uneori, după operaţia de cataractă congenitală, irisul se închide la culoare, datorită eliberării în timpul operaţiei de prostaglandine [7].

DEPOZITE PE IMPLANT

Sunt destul de frecvente la copii, imediat post-operator şi sunt mai dese la cazurile cu implantare în sulcus a IOL, la cei cu iris brun sau mai puţin complianţi la tratamentul local [7].

CAPTURA PUPILARĂ

Apare la cazurile cu implantare de IOL în sulcus sau cu capsulorexisul prea larg [7]. În cazurile în care jenează vederea se va reinterveni cu poziţionarea cristalinului artificial. Profilaxia constă în fixarea intrasaculară a cristalinului artificial sau tehnica „bag in the lens".

DISLOCĂRILE IMPLANTULUI

Apar datorită fixării IOL cu o haptică în sulcus şi cealaltă intrasacular sau când implantarea se face pe un suport capsular precar; se recomandă repoziţionarea IOL.

DEZLIPIREA DE RETINĂ

Incidenţa acestei complicaţiei este de 1–1,5%. Factorii de risc sunt: ax antero-posterior mai lung, persistenţa vitrosului primitiv sau intervenţii repetate. Profilaxia constă într-o vitrectomie anterioară corectă sau tehnica „bag in the lens". Tratamentul constă în vitrectomia posterioară prin pars plana (VPP) asociată cu cerclaj scleral.

EDEMUL MACULAR CISTOID (EMC)

Această complicaţi este rar întâlnită la copii [7], posibil printr-o vascularizaţie mai sănătoasă, diferenţe notabile în structura prostaglandinelor sau lipsa bolilor generale. Oricum, este dificil de evaluat la copii. Ahmedich şi colab., citaţi de Lee [1] susţin că frecvenţa EMC ar fi mai mare la copiii care dezvoltă uveită în post-operator.

Profilaxia constă în tratamentul post-operator cu coliruri cu steroizi şi antiinflamatoare nesteroidiene. Tratamentul mai cuprinde administrarea generală a steroizilor, precum şi inhibitorii de anhidrază carbonică.

ERORI BIOMETRICE DE TIP MIOPIC

De regulă, sunt atribuite creşterii normale a globului ocular lipsa acurateţii biometriei oculare şi a complianţei copilului la reanimare.

Pentru ochii afaci se va efectua implantarea *per secundam*, iar pentru cei cu IOL se va aplica tehnica piggyback, explantarea IOL sau chirurgie corneeană refractivă cu LASER-ul după vârsta de 18–20 de ani [7].

STRABISMUL

Este o prezenţă constantă la copilul operat de cataracta congenitală cu sau fără IOL. Mai frecventă este exotropia (46%) [7]. Cu cât cataracta apare mai repede în viaţa copilului şi cu cât operaţia de cataractă se întârzie, riscul apariţiei strabismului este mai mare. Strabismul constituie dovada ambliopiei.

Se începe cu un tratament de ocluzie directă, iar apoi odată cu recuperarea funcţională se operează. Succesul operaţiei de strabism este mai mare în cazurile în care el nu este prezent preoperator [1].

Scanned with OKEN Scanner

IMPLANTAREA *PER SECUNDAM*

Se indică la copiii afaci după operația de cataractă congenitală (mai ales unilaterală) sau când există afakie bilaterală, când corecția cu ochelari sau lentile de contact este lipsită de succes sau din considerente estetice/cosmetice.

Evaluarea preoperatorie trebuie să cuprindă un examen ocular complet: acuitate vizuală cu corecție optică, refracție, keratometrie, biomicroscopie (examinarea corneei, CA, pupilă, prezența sinechiilor iriene, suport capsular), PIO și examenul fundului de ochi. Biometria oculară va ține cont de valorile keratometriei și AXL, folosind formula de calcul pentru afakie și ținând cont de poziționarea IOL.

În cazul prezenței unui suport capsular cu centru liber se va opta pentru implantarea unui IOL-CP în sulcus sau în sacul capsular (mai rar). Cele mai frecvente complicații sunt: dispersie de pigmet, uveita cronică, eroziunea corpului ciliar, dislocarea IOL. Se utilizează IOL foldabil multi sau single piece.

În cazul absenței suportului capsular se recomanda folosirea IOL-CP cu fixare sclerală (*ab interno, ab externo*), sau cu fixare iriană (implant Artisan sau Artiflex [1]).

MANAGEMENTUL AMBLIOPIEI

În cazul cataractei congenitale unilaterale operate fără implant se va corecta afakia cu lentile de contact silicon-hidrogel asociat cu ocluzia ochiului sănătos câteva ore pe zi, la copilul sub 3 ani. În cazurile de afakie bilaterală se vor utiliza ochelarii sau lentilele de contact silicon-hidrogel [6].

PROGNOSTIC

Prin progresele efectuate în ultimii ani, prognosticul cataractei congenitale sau infantile s-a îmbunătățit. Desigur, el este dependent de momentul diagnosticului și tratamentului chirurgical. Studiile [30] arată ca în cazurile de cataracta congenitală bilaterală, acuitatea vizuală a fost egală cu 20/20 până la 20/40. Prognosticul în cazurile de cataractă unilaterală este mai rezervat, fiind dependent de vârstă, tipul cataractei, momentul diagnosticului și tratamentului chirurgical [30].

Când operația trebuie efectuată în primul an de viață, frecvent apare glaucomul secundar și opacifierea axului vizual. În cazurile de cataractă unilaterală, ambliopia se tratează cu dificultate [1], iar în cazurile bilaterale, însoțite de nistagmus, prognosticul vizual este rezervat [7].

BIBLIOGRAFIE

1. Shui A. Lee, Prost E.O., Coneli E.R., Rupel Triverdi, Pediatric Ophthalmology, Ed. Jaypee Brothers Medical, Publisher LTD, St. Louis, 2009.
2. Morselei S., Belenei R., Pearls and Tricks in congenital cataract surgery. In: Lee S.A. and colab., Pediatric Ophthalmology, Ed. Jaypee Brothers Medical, Publisher LTD, St. Louis, 2009, p. 34.
3. Pajie B., Miller Z., Management of pediatric cataract and surgery procedures. In: Lee S.A. and colab., Pediatric Ophthalmology, Ed. Zaypee Brothers Medical, Publisher LTD, St. Louis, 2009, p. 62–65, 70–71, 72.
4. Friedman Kaiser, Troten: Review of Ophthalmology, Ed. Elsevier, Sanders 2005, p. 105, 106.
5. Kanski J., Clinical Ophthalmology, 4th Edition, Ed. Butterworter Heinmann, 2000, p. 174–176.
6. American Academy of Ophthalmology, Pediatric Ophthalmology and Strabismus, Foundation of AAO, USA, p. 244–255, 361.
7. Trivedi R., Wilson-Pediatric cataract. In: Lee S.I. and colab., Pediatric Ophthalmology, Ed. Jaypee Brothers Medical, Publisher LTD, St. Louis, 2009, p. 30–35, 128–137.
8. Boyd B.F., The art and the science of cataract surgery of Ophthalmology, Bogota, Columbia, 2001, 347–350, 208.
9. Gordon R.A., Douzis P.B., Refractive Development of the human eye, Arch. Ophthalmology, 1985, 103: 785–789.
10. Vajpojee R., Sharma H., Pandey S., Tizial J., Phacoemulsification surgery, Ed. Jaypee Brothers LTD, New Delhi, 2005, p. 33–34.
11. Plager D.A., Kipfer H., Sprunger D.T., Sendhi N., Neely E.N., Refractive change in pediatric pseudophakic 6 year follow-up, J. Cataract Refractive Surgery, 2002.
12. Holladay J.T., Intraocular lens power in difficult cases – Atlas of Cataract Surgery, Edited Chandall, published by Martin Dunitz, 1999, 19: 147–158.
13. Bovet J., Bimanual Microphaco in children. In: Lee S.A. and colab., Pediatric Ophthalmology, Ed. Zaypee Brothers Medical, Publisher LTD, St. Louis, 2009, p. 42–45.
14. Fine H., Cortical Cleaning, Hidrodisection, J. Cataract Refract. Surg., 1992, 18: 58–12.
15. Tassignon M.J., De Venster I., Godts D.D., Gobin L., Bag in the Lens in Babies and Infants. In: Lee S.A. and colab., Pediatric Ophthalmology, Ed. Zaypee Brothers Medical, Publisher LTD, St. Louis, 2009, p. 86–89.
16. Gimbel H.V., Two-stage capsulorexis for endocapsular phacoemulsification, J. Cataract Refract. Surg., 1990, p. 246–249.
17. Gimbel H.V., Posterior continuous curbilinear capsulorexis aand optic capture of the intraocular lens to prevent secondary opacification in pediatric cataract surgery, J. Cataract Refract. Surg., Suppl. J., 1997, 23: 652–656.

Scanned with OKEN Scanner

IMPLANTAREA DE CRISTALIN ARTIFICIAL ÎN ABSENȚA SUPORTULUI CAPSULAR

DORIN CHISELIȚĂ

Definim, pentru acest capitol, absența suportului capsular acea situație clinică ce nu permite plasarea lentilei intraoculare (IOL) în sac sau în sulcus (situat pe capsulă); în aceste situații implantarea unui cristalin artificial poate fi în camera anterioară (cu fixare în unghiul camerular sau la iris) sau în camera posterioară (cu sutură la iris sau cu fixare la scleră).

După momentul implantării aceasta poate să fie primară (în aceeaşi operație cu cea de cataractă) sau secundară (la un interval de timp după extracția cristalinului). Implantarea primară planificată este indicată după extracția cristalinului luxat *în vitros* sau camera anterioară, a cristalinului subluxat (dializă zonulară importantă) sau de necesitate (cauzată de incidente operatorii severe). Implantarea secundară poate fi izolată sau asociată cu alte proceduri (keratoplastie penetrantă (KP), vitrectomie prin *pars plana* (VPP), intervenții antiglaucomatoase) [1, 2]. Cele mai importante indicații ale implantării secundare sunt: afakia preexistentă, schimbarea implantului de cristalin artificial (IOL sau complexul sac capsular – IOL dislocate, eroare în calcularea puterii IOL, complicații determinate de implant: edemul cornean cronic, sindromul uveită-glaucom-hemoragie etc.).

IMPLANTAREA DE CRISTALIN ARTIFICIAL ÎN CAMERA ANTERIOARĂ

IMPLANTAREA IOL CU FIXARE ÎN UNGHIUL CAMERULAR

Indicații: afakia după extracția intracapsulară curentă sau preexistentă, schimbarea IOL.

Contraindicații: densitatea scăzută a celulelor endoteliale corneene, profunzimea camerei anterioare redusă, unghi camerular îngust sau cu elemente patologice (sinechii, neovascularizație), defecte iriene importante.

Avantaje: tehnică uşoară, durata scurtă a operației, rezultate funcționale bune.

Dezavantaje: dificultăți la inserția în unghi, riscul decompensării corneene, sindromul uveită-glaucom-hemoragie, edem macular cistoid.

Preoperator sunt necesare: determinarea densității celulelor endoteliale, gonioscopia, calculul puterii IOL, măsurarea diametrului cornean din limb în limb în vederea selectării unui IOL cu diametru adecvat, alegerea modelului (Kelman cu anse deschise şi flexibile), administrarea preoperatorie de coliruri cu antibiotic şi antiinflamator nesteroidian.

Tehnica:

– anestezie peri sau retrobulbară, subtenoniană, topică

– peritomie limbică lungă de 9–11 mm centrată pe meridianul vertical; hemostază cu cauterul

– incizie parțială în două planuri la nivelul limbului sau sclerei cu o lungime de 7 mm

– vitrectomia anterioară (dacă este necesar) prin două paracenteze laterale de 25 Gauge (una pentru vitreotom şi cealaltă pentru irigare) (figurile 4.41, 4.42)

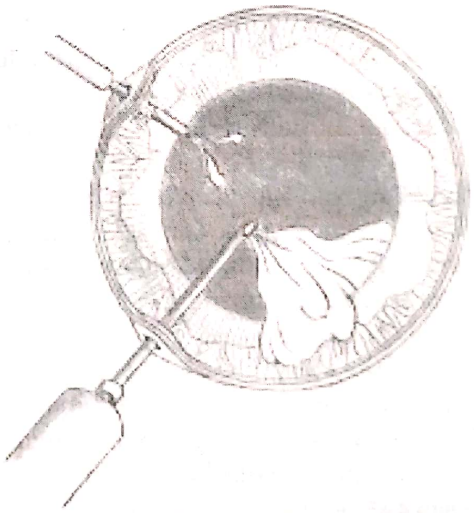

Figura 4.41. Vitrectomia anterioară.

Scanned with OKEN Scanner

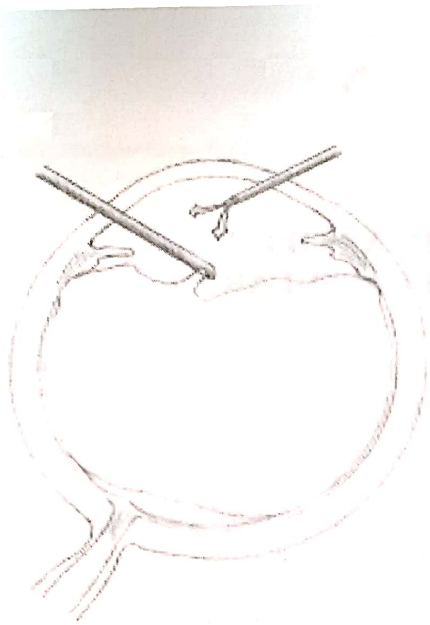

Figura 4.42. Vitrectomia anterioară – continuare.

– se introduce carbachol în camera anterioară (pentru a obține mioză) și apoi material vâscoelastic (se aprofundează, dar nu excesiv, camera anterioară)

– paracenteză prin incizia limbică principală urmată de lărgirea inciziei cu foarfecele corneo-scleral

– se introduce pseudofakul în camera anterioară (unii preferă de-a lungul unui glide preplasat (figura 4.43) și se poziționează complet și corect (cu ajutorul a două manipulatoare plasate în angulația hapticelor se rotește IOL astfel ca axul lui să fie pe meridianul orizontal, iar capătul hapticelor să fie în unghi deasupra irisului)

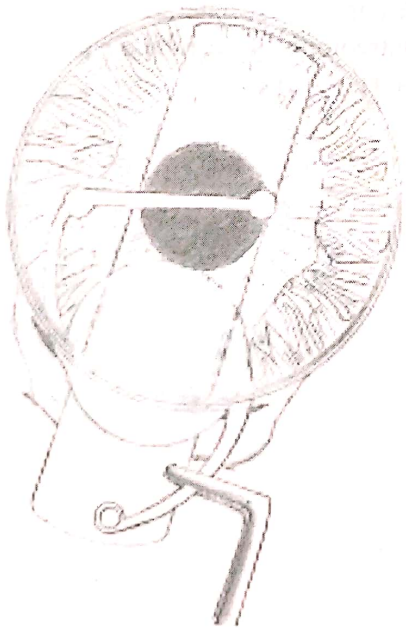

Figura 4.43. Introducerea IOL în camera anterioară ajutată de un suport.

– se efectuează o iridectomie periferică cu foarfecele Vannas

– sutura plăgii cu nylon 10-0 cu fire separate cu înfundarea nodului în partea scleral a inciziei

– îndepărtarea materialului vâscoelastic prin irigație aspirație utilizând cele două paracenteze laterale

– refacerea camerei anterioare cu soluție salină echilibrată (BSS), securizarea paracentezelor prin hidratare stromală, controlul etanșeizării inciziei

– repoziționarea și fixarea conjunctivei prin sutură (nylon, Vicryl 10-0) sau diatermie

– injecție subconjunctivală cu gentamicină și solumedrol; pansament ocular.

Post-operator: pansament ocular una–trei zile, instilații de antibiotic (una–două săptămâni) și corticosterozi (patru săptămâni); control în prima zi, în ziua cinci–șapte, la două și la patru săptămâni, apoi când este necesar; îndepărtarea suturilor conjunctivale (nylon) la două săptămâni și a celor limbice (obișnuit la șase săptămâni mai ales dacă sunt expuse, și-au pierdut tensiunea și rolul, sau întreține infiltrate; celelalte suturi pot fi lăsate pe loc), corecția optică la distanță (la nevoie) și pentru aproape.

Complicații: angajarea irisului de către părțile haptice, hifema, hemoragie supracoroidiană, creșterea presiunii intraoculare (PIO), endoftalmită, edem macular, dezlipire de retină, edem corneean și keratopatie buloasă.

Opțiunea chirurgilor pentru acest tip de implantare variază de la utilizarea sistematică până la respingerea vehementă, fiecare atitudine având argumente solide și pertinente, de unde rezultă concluzia că alegerea implantării în camera anterioară nu reprezintă soluția ideală.

IMPLANTAREA DE IOL ÎN CAMERA ANTERIOARĂ CU FIXARE LA IRIS

Indicații și contraindicații: similare cu cele pentru IOL de cameră anterioară.

Preoperator: calculul puterii IOL, alegerea IOL cu fixare la iris (Artisan, Verysise – toate derivă din modelul Lobster Claw), constricția pupilei, antiinflamatoare nesteroidiene.

Tehnica:

– anestezie peri sau retrobulbară

– peritomie limbică centrată pe ora 12, lungă de 8–9 mm; diatermie ușoară cu cauterul

Scanned with OKEN Scanner

– incizie limbică posterioară biplanară lungă de 7 mm; paracenteza camerei anterioare, introducere de miochol şi apoi de material vâscoelastic

– se penetrează incizia principală şi apoi se extinde pe toată lungimea ei

– se introduce implantul în camera anterioară, se roteşte astfel ca axul longitudinal să fie situat pe meridianul orizontal; se inclavează părţile hapticii în stroma iriană (prin diverse tehnici) la ambele extremităţi ale implantului; iridectomie periferică pe meridianul orei 12 cu foarfecele Vannas (dacă nu era)

– sutura inciziei limbice cu nylon 10-0, fire separate; evacuarea materialului vâscoelastic din camera anterioară, refacerea oftalmotonusului cu BSS, sutura conjunctivei; injecţie subconjunctivală cu antibiotic şi cortizon.

Variante tehnice: introducerea de implante pliabile prin incizie corneană mică; iridotomia poate fi efectuată cu LASER-ul Nd-Yag cu 1–2 săptămâni preoperator; se realizează două paracenteze la ora 10 şi la 2 prin care se efectuează inclavarea stromală; nu este necesară sutura inciziei principale; există şi modele torice capabile să corecteze astigmatismul.

Post-operator: similar cu cele menţionate la „Implantarea IOL cu fixare în unghiul camerular".

Complicaţii: ovalizarea pupilei, atrofie iriană stromală, uveită, edem cornean cronic, edem macular cistoid, glaucom secundar.

IMPLANTAREA DE IOL ÎN CAMERA POSTERIOARĂ

IMPLANTAREA DE IOL ÎN CAMERA POSTERIOARĂ CU SUTURĂ LA IRIS

Indicaţii: afakia în absenţa suportului capsular dar cu integritatea camerei anterioare şi a irisului, securizarea unui IOL de cameră posterioară dislocat, implantare secundară asociată cu KP.

Contraindicaţii: cameră anterioară alterată, defecte iriene congenitale sau dobândite severe.

Avantaje: durata scurtă a intervenţiei, riscul scăzut al decompensării corneene, posibilitatea folosirii unor incizii mici pentru implante pliabile, prezervarea conjunctivei.

Dezavantaje: sutura la iris poate determina frecarea continuă cu atrofie stromală, dispersie pigmentară, uveită cronică.

Preoperator: alegerea implantului: cel mai frecvent se utilizează un implant pliabil multipiece cu hapticile rotunde; mult mai rar se foloseşte un implant monobloc cu părţile haptice moi (când se repoziţionează implantul de cameră posterioară dislocat).

Tehnica:

– anestezie peri sau retrobulbară, subtenoniană, topică

– incizie limbică sau corneană standard (3–3,2 mm), introducere de carbachol în camera anterioară urmată de aprofundarea ei cu material vâscoelastic

– se pliază implantul după care se introduce în sulcus părţile haptice, iar optica implantului rămâne deasupra irisului: fie injectăm implantul în sulcus şi liftăm partea optică cu o spatulă deasupra irisului [3, 4], fie introducem prima haptică în sulcus după care tracţionăm pupila cu un manipulator şi dirijăm a doua haptică în sulcus (în acest mod optica rămâne permanent în camera anterioară)

– sutura hapticelor la iris: paracenteză periferică prin care pătrunde acul lung (CIF-4, CTC-6) cu fir de prolipropilene (10-0 sau 9-0), ce trece prin iris (la periferie), pe sub haptică, din nou prin iris (figura 4.44) şi părăseşte camera anterioară, ieşind prin cornee (printr-o altă paracenteză). Sutura se strânge prin manipulări în camera anterioară (sutura McCannel); Stutzman şi Stark plasează o nouă paracenteză limbică deasupra hapticei prin care scot capetele firului, le tracţionează şi le strânge deasupra hapticei, după care le înnoadă (nod dublu sau triplu), le scurtează şi le împinge în camera anterioară [6, 9, 10]. Siepser dezvoltă o tehnică menită să evite manipulările intraoculare şi distorsiunea irisului [7, 8, 11]: procedeul este similar până când acul părăseşte camera anterioară; cu ajutorul unui cârlig de iris se aduce o parte din porţiunea distală a firului în afara ochiului prin paracenteza iniţială efectuând o buclă; capătul proximal este trecut prin buclă şi se face un nod dublu; se trag cele două capete, iar nodul glisează şi se strânge deasupra hapticei; manevra se poate repeta pentru noduri adiţionale; se scurtează firele la sediul nodurilor cu ajutorul unui foarfece retinian fin (Grieshaber). Se repetă manevrele pentru sutura la iris a celeilalte haptice (figura 4.45)

– se împinge uşor cu o spatulă partea optică a implantului îndărătul irisului şi se manipulează irisul pentru reducerea ovalizarii pupilei

– se îndepărtează materialul vâscoelastic din camera anterioară, se hidratează paracentezele, se

Scanned with OKEN Scanner

suturează incizia principală cu fir de nylon 10-0; injecție subconjunctivală cu antibiotic şi cortizon; pansament ocular.

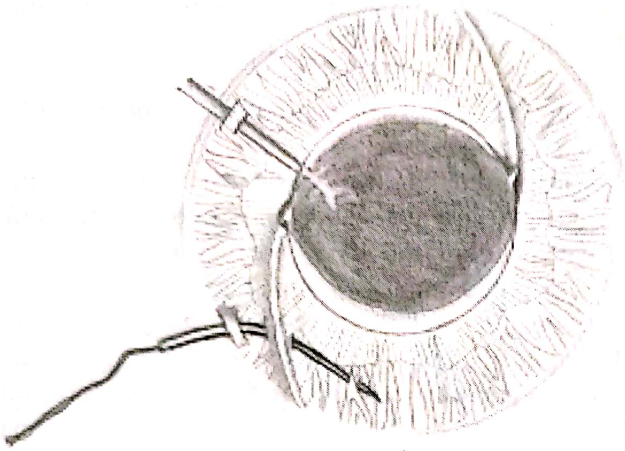

Figura 4.44. Sutura McCannel.

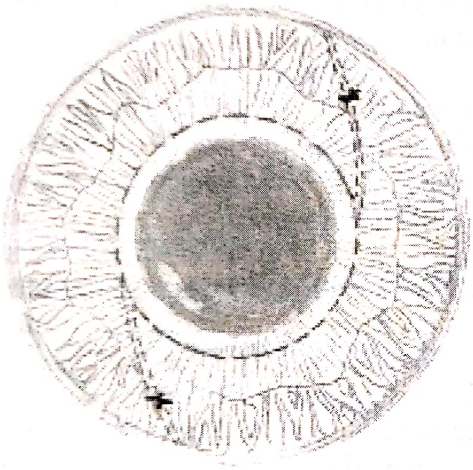

Figura 4.45. Aspect final după sutura ambelor haptice la iris.

Variante tehnice: sutura IOL sub cer deschis (în cursul KP), aducerea inițială a părții optice în camera anterioară urmată de sutură (când implantul de cameră posterioară este dislocat).

Post-operator: tratament şi monitorizare similare cu cele după implantarea de IOL în camera anterioară.

Complicații: hifema, hemoragie vitreeană, hemoragie coroidiană, uveită cronică, glaucom, edem macular, dezlipire de retină, dislocarea IOL.

Rezultate: în 95% din cazuri la care implantarea a fost secundară, acuitatea vizuală (AV) post-operatorie corectată este mai bună cu o linie față de AV preoperatorie corectată; scăderea AV este corelată cel mai frecvent cu dezvoltarea edemului macular.

IMPLANTAREA ÎN CAMERA POSTERIOARĂ CU FIXARE LA SCLERĂ

Indicații generale: similare cu cele pentru toate tipurile de implantare.

Indicații specifice: densitatea redusă a celulelor endoteliale, sinechii anterioare periferice extinse, suport irian insuficient, prezența uleiului de silicon în ochi, concomitent cu KP (evident în absența suportului capsular).

Avantaje: riscul scăzut al decompensării corneene, a glaucomului, contact uveal minimal.

Dezavantaje: intervenție mai dificilă, timpul de operație mai lung, manevre oarbe la pasajul trans-scleral al acelor, incidență crescută a hemoragiei vitreene, a dezlipirii de retină, risc specific legat de eroziunea (infecții) sau ruperea (dislocarea IOL) suturilor [12–15].

Preoperator: alegerea IOL (speciale pentru acest tip de fixare: Alcon CZ70BD, Bausch and Lomb 6190B – au mici orificii localizate pe haptice, implante multipiece cu diametrul opticii mare şi lungimea adecvată a părților haptice), calcularea puterii implantului, dilatarea pupilei, instilații oculare cu antibiotice şi antiinflamatorii nesteroidiene (nepafenac, ketorolac – opțional).

Tehnica:

Tehnicile chirurgicale sunt multiple; ele se pot clasifica în funcție de abord (*ab interno* şi *ab externo*), în funcție de fixare (prin sutură sclerală, prin tunelizare sclerală cu sau fără adeziv tisular).

– anestezie peri sau retrobulbară

– peritomie limbică de la ora 11 la ora 3 cu foarfecele Westcott; peritomie limbică mică la ora 8; hemostază prin diatermie uşoară

– crearea a două volete sclerale la ora 8 şi ora 2: aspect triunghiular cu baza la limb, 2 pe 2 mm, 50% din grosimea sclerei

– realizarea unei incizii limbice posterioare sau sclerale parțiale (75% din grosime) cu o lungime de 7–8 mm, centrată pe meridianul orei 12

– paracenteza camerei anterioare, vitrectomie bimanuală (dacă este necesar), introducerea vâscoelasticului în camera anterioară

– plasarea implantului.

a. *tehnica ab interno*:

– pregătirea IOL cu suturile adecvate: se poate trece acul lung dublu armat cu fir de prolen 9-0 sau 10-0 (Ethicon CIF-4, Ethicon STC-6) prin urechiuşa fiecărei haptice o înconjoară, se înnoadă şi se taie scurt (figura 4.46); de asemenea se poate

Scanned with OKEN Scanner

fixa firul făcând un lasou blocat de urechiuşă (figura 4.47)

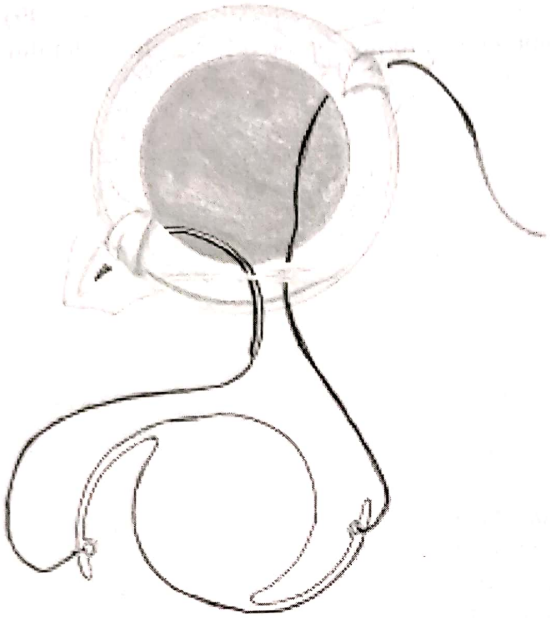

Figura 4.46. Tehnica *ab interno* cu fixare într-un punct.

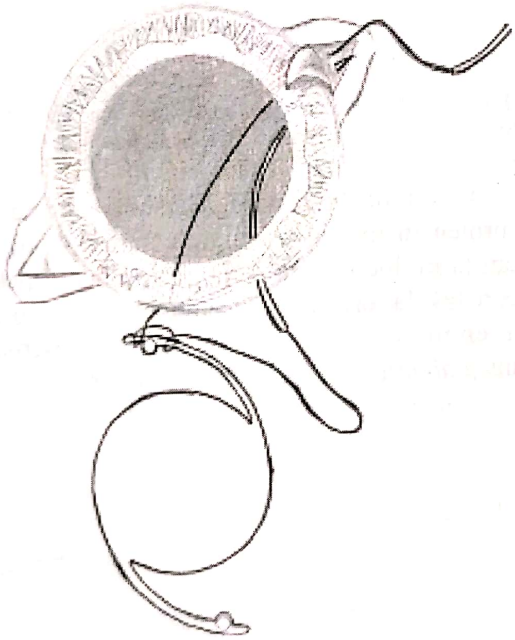

Figura 4.47. Tehnica *ab interno* cu fixare în două puncte.

– lărgirea inciziei limbice (biplanar) pe 7–8 mm, reintroducerea de material vâscoelastic în camera anterioară

– se trece un ac din camera anterioară pe sub iris şi se exteriorizează sub voletul de la ora 2 la 0,75 mm posterior de limb ajutat de o uşoară contrapresiune pe scleră (figura 4.47); se repetă manevra în vederea exteriorizării celuilalt ac sub voletul scleral de la ora 8 [16, 17]. Această variantă tehnică are fixarea hapticei la scleră într-un singur punct; există şi varianta cu două puncte de fixare a fiecărei haptice (când se foloseşte tehnica blocării lasoului la nivelul fiecărei urechiuşe), pentru fiecare haptică sunt două fire cu două ace; fiecare ac se exteriorizează sub acelaşi volet la 1–1,5 mm distanţă de celălalt (figura 4.47).

– se introduce IOL în camera anterioară cu haptica inferioară prima; chirurgul avansează haptica inferioară ajutat de tracţiunea pe firul sau firele de sutură ale hapticei respective; cu ajutorul unei pense se introduce haptica superioară sub iris prin uşoara flexare a acesteia (figura 4.48); se tensionează firul sau firele de sutură; se înnoadă cele două fire de sutură pe sclera subţiată şi apoi se taie scurt; când există un singur punct de fixaţie acul mai trece odată prin scleră după care se înnoadă şi se taie scurt

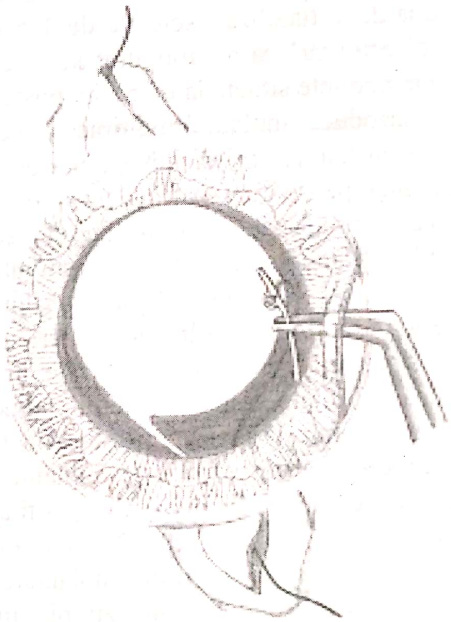

Figura 4.48. Introducerea hapticei superioare sub iris.

– îndepărtarea materialului vâscoelastic din camera anterioară, sutura inciziei principale cu nylon 10-0 fire separate, introducerea de miochol în camera anterioară şi refacerea oftalmotonusului cu BSS

– se suturează voletele sclerale triunghiulare cu nylon 10-0; se verifică din nou etanşietatea suturilor şi oftalmotonusul, se repoziţionează conjunctiva suturând cu nylon sau Vicryl 10-0; injecţie sub-conjunctivală cu antibiotic şi cortizon.

Scanned with OKEN Scanner

Variante:

– acele se exteriorizează la scleră în absența voletelor sclerale, se înnoadă firele doi–unu–unu, sunt tăiate scurt şi se roteşte nodul pentru a fi înfundat în scleră (Lane)

– acul se exteriorizează iar firul de sutură se introduce în scleră, nepenetrant, pe lungimi mai mari în zig zag, se tensionează după care este tăiat scurt astfel capătul lui se retrage în traiectul inciziei

– se efectuează două incizii limbice parțiale de 2 mm situate la ora 2 şi la ora 8; ele se continuă posterior interesând două treimi din grosimea sclerei şi având o lungime de 1,5–2 mm; acele se exteriorizează la 0,75 mm posterior de limb; se secționează firul la nivelul acului; cu ajutorul unui manipulator de iris cele 2 fire sunt scoase prin incizia sclerală sunt înnodate şi strânse în interiorul inciziei şi în final scurtate; deci nodul este ascuns în incizia parțială ce rămâne nesuturată (Hofmann)

– se creează două volete sclerale la ora 2 şi ora 8; se practică două tunelizări sclerale de 3–5 mm în aceeaşi direcție cu cea a hapticilor; se efectuează 2 incizii penetrante situate la 0,75 mm posterior de limb; se introduce implantul multipiece în camera anterioară cu haptica inferioară trecută prima; cu ajutorul unei pense fine pătrundem spre pupilă, prindem cu pensa capătul părții haptice şi o scoatem la nivelul orificiului scleral; haptica este introdusă în tunelul scleral şi avansează pe toată lungimea lui; ulterior se introduce şi haptica superioară prin manevre similare; sutura voletelor sclerale; implantul are o bună stabilitate, este bine centrat, nu necesită suturi transsclerale [17–19]. Prin această tehnică pot fi introduse sau repoziționate implante multifocale; voletele sclerale şi conjunctiva pot fi aplicate utilizând adezivi tisulari [20–22]; s-a ajuns la rafinamente tehnice ce permit implantarea fără suport capsular folosind microincizii, plasând IOL în camera posterioară şi fixându-l la scleră în absența oricărei suturi

– vizualizarea endoscopică a trecerii acului prin scleră.

Post-operator: reguli similare cu cele indicate la celelalte tipuri de implantări.

b. *tehnica ab externo*:

– se creează incizia limbică şi voletele sclerale

– se trece un ac lung şi drept armat cu fir de poli-propilenă 10-0 (Ethicon STC6) prin scleră sub voletul de la ora 2, la 0,75 mm posterior de limb până ce ajunge în aria pupilară; prin voletul de la ora 8 se introduce un ac de seringă de 27 sau 28 Gauge până în aria pupilară; acul armat cu fir pătrunde în lumenul celuilalt ac (figura 4.49) şi împreună se retrag din ochi la nivelul voletului de la ora 8



Figura 4.49. Tehnica *ab externo* – introducerea acului cu fir într-un ac de ghidare.

– cu ajutorul unui cârlig Sinskey aducem firul de prolen în incizia principală (figura 4.50) şi îl tăiem la mijloc (figura 4.51); cele două capete se ancorează la urechiuşile hapticelor [23–26]; de aici chirurgia este similară cu cea descrisă la tehnica *ab interno* cu un punct de fixare

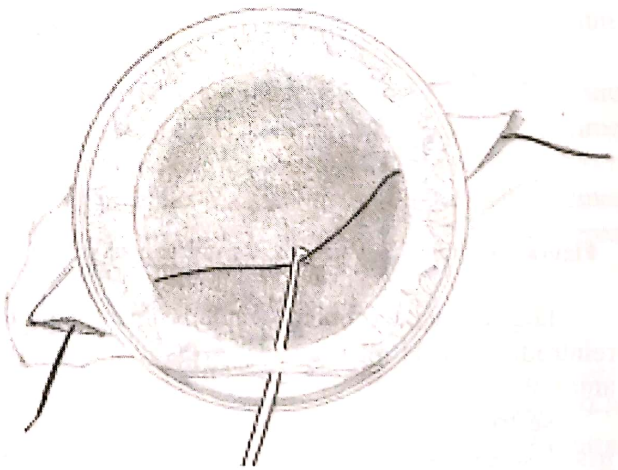

Figura 4.50. Tehnica *ab externo* – Scoaterea firului prin incizia principală.

Scanned with OKEN Scanner

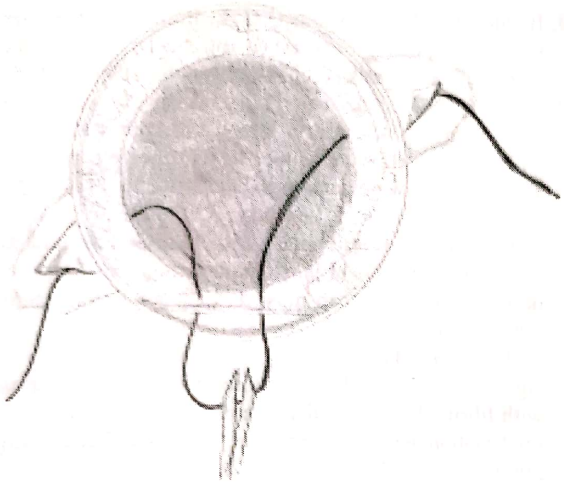

Figura 4.51. Tehnica *ab externo* – secţionarea firului: se obţin două capete care se fixează la părţile hapticei ale IOL.

– în varianta cu 2 puncte de fixare se creează volete sclerale la ora 9 şi la ora 3; un ac de seringă de 27 Gauge intră în ochi la 1 mm posterior de limb pe meridianul orei 9 şi iese din ochi la 1 mm posterior de limb pe meridianul orei 3; se introduce cât mai mult acul armat cu fir de prolen în lumenul acului de seringă şi împreună sunt retrase spre meridianul orei 9 până când în pupilă observăm firul de prolen; cu un cârlig Sinskey îl prindem şi facem o mică buclă; complexul ac de seringă – acul armat cu firul de prolen se orientează din nou spre meridianul orei 3, avansează, ieşind din ochi la 1 mm posterior de limb şi lateral de primul capăt; astfel obţinem o buclă de prolene în ochi cu 2 suturi externalizate sub un voletul scleral; bucla de prolen este adusă în afara inciziei principale; se fac aceleaşi manevre pentru a avea bucla de prolen cu capetele externalizate la ora 9; fiecare buclă pătrunde prin urechiuşa hapticii după care facem o buclă în jurul hapticii fără nod (lasou blocat); astfel am obţinut pentru fiecare haptică două puncte de fixare – de aici tehnica urmează aceiaşi paşi enumeraţi la tehnica *ab interno* cu două puncte de fixare.

Post-operator: reguli similare cu cele indicate la celelalte tipuri de implantări descrise în acest capitol.

Complicaţii: hifema, hemoragie vitreană, expunerea suturilor şi riscul endoftalmitei, edem macular [27], dezlipire de retină, dislocarea implantului [28–31] etc.

Rezultate funcţionale: după extracţia complicată a cataractei AV mai mare de 0,5 în 80% din cazuri; în implantarea secundară (fără factori de risc) AV mai mare de 0,5 în 90% din cazuri.

ANALIZA COMPARATIVĂ A IMPLANTELOR FOLOSITE ÎN ABSENŢA SUPORTULUI CAPSULAR

Eficacitatea: rezultatele vizuale pentru cele trei tipuri de implantări sunt comparabile; tehnica implantării în camera anterioară este mai simplă şi durează mai puţin; riscul major al implantării în camera anterioară îl reprezintă afectarea progresivă a endoteliului corneean; decompensarea lui va necesita KP asociată cu înlocuirea implantului; riscurile secundare sunt legate de inflamaţia uveală cronică, glaucomul şi de edemul macular.

Tehnica fixării la scleră este mai dificilă şi durează mai mult; riscurile majore sunt legate de prezenţa suturilor (eroziune, rupere), de dezvoltarea edemului macular şi a dezlipirii de retină. Chiar dacă fixarea scleralã a IOL are beneficii anatomice şi teoretice nu avem până astăzi studii prospective randomizate care să precizeze superioritatea uneia din tehnici asupra celorlalte. Tehnologii şi inovaţii viitoare ar putea să ofere răspunsuri clare la aceste probleme; până atunci chirurgul trebuie să fie familiarizat cu aceste tehnici chirurgicale în egală măsură care să îi permită, după o analiză meticuloasă, să ofere pacientului soluţia cea mai bună.

BIBLIOGRAFIE

1. Cosar C.B., Sridhar M.S., Cohen E.J., Held E.L., Alvim Pde T., Rapuano C.J., Raber I.M., Laibson P.R., Indications for penetrating keratoplasty and associated procedures, 1996–2000, Cornea, 2002 Mar., 21(2): 148–151.
2. Dobbins K.R., Price F.W. Jr., Whitson W.E., Trends in the indications for penetrating keratoplasty in the midwestern United States, Cornea, 2000 Nov., 19(6): 813–816.
3. Condon G.P., Simplified small-incision peripheral iris fixation of an AcrySof intraocular lens in the absence of capsule support, J. Cataract Refract. Surg., 2003, 29: 1663– 1667.
4. Schein O.D., Kenyon K.R., Steinert R.F. *et al.*, A randomized trial of intraocular lens fixation techniques with penetrating keratoplasty, Ophthalmology, 1993, 100: 1437–1443.

Scanned with OKEN Scanner

5. McCannel M.A., A retrievable suture idea for anterior uveal problems, Ophthalmic Surg., 1976, 7(2): 98–103.
6. Stutzman R.D., Stark W.J, Surgical technique for suture fixation of an acrylic intraocular lens in the absence of capsule support, J. Cataract Refract. Surg., 2003, 29: 1658–1662.
7. Siepser S.B., The closed chamber slipping suture technique for iris repair, Ann. Ophthalmol., 1994, 26(3): 71–72.
8. Osher R.H., Snyder M.E., Cionni R.J., Modification of the Siepser slip-knot technique, J. Cataract Refract. Surg., 2005, 31: 1098–1100.
9. Ma K.T., Kang S.Y., Shin J.Y., Kim N.R., Seong G.J., Kim C.Y., Modified Siepser sliding knot technique for scleral fixation of subluxated posterior chamber intraocular lens, J. Cataract Refract. Surg., 2010, 36: 6–8.
10. Lee E.J., Ahn J.Y., Wee W.R., Lee J.H., Kim M.K., In situ intraocular suture techniques for pupilloplasty and suspension of a subluxated intraocular lens, Ophthalmic Surg. Lasers Imaging, 2010, 41: 266–271.
11. Szurman P., Petermeier K., Aisenbrey S., Spitzer M.S., Jaissle G.B., Z-suture: a new knotless technique for transscleral suture fixation of intraocular implants, Br. J. Ophthalmol., 2010, 94: 167–169.
12. Holland E.J., Daya S.M., Evangelista A., Ketcham J.M., Lubniewski A.J., Doughman D.J., Lane S.S., Penetrating keratoplasty and transscleral fixation of posterior chamber lens, Am. J. Ophthalmol., 1992 Aug 15, 114(2): 182–7.
13. Friedberg M.A., Berler D.K., Scleral fixation of posterior chamber intraocular lens implants combined with vitrectomy, Ophthalmic Surg., 1992, 23: 17–21.
14. Solomon K., Gussler J.R., Gussler C., Van Meter W.S., Incidence and management of complications of transsclerally sutured posterior chamber lenses, J. Cataract Refract. Surg., 1993, 19: 488–493.
15. Oshima Y., Oida H., Emi K., Transscleral fixation of acrylic intraocular lenses in the absence of capsular support through 3.5 mm self-sealing incisions, J. Cataract Refract. Surg., 1998, 24: 1223–1229.
16. Smiddy W.E., Sawusch M.R., O'Brien T.P. *et al.*, Implantation of scleral-fixated posterior chamber intraocular lenses, J. Cataract Refract. Surg., 1990, 16: 691–696.
17. Scharioth G.B., Prasad S., Georgalas I., Tătaru C., Pavlidis M., Intermediate results of sutureless intrascleral posterior chamber intraocular lens fixation, J. Cataract Refract. Surg., 2010, 36: 254–259.
18. Gabor S.G.B., Pavlidis M.M., Sutureless intrascleral posterior chamber intraocular lens fixation, J. Cataract Refract. Surg., 2007, 33: 1851–1854.
19. Baddon C.J.A., Scharioth G.G.B., Prasad S., Intrascleral sutureless posterior chamber intraocular lens fixation using scleral tunnels, Tech. Ophthalmol., 2009, 7: 56–59.
20. Kumar D.A., Agarwal A., Prakash G., Jacob S., Saravanan Z., Agarwal A-Glued posterior IOL in eyes with deficient capsular support: a retrospective analysis of 1-year posoperative outcomes, Eye, 2010, 24: 1143–1148.
21. Agarwal A., Kumar D.A., Jacob S., Baid C., Agarwal A., Srinivasan S., Fibrin glue–assisted sutureless posterior chamber intraocular lens implantation in eyes with deficient posterior capsules, J. Cataract Refract. Surg., 2008, 34: 1433–1438.
22. Prakash G., Jacob S., Kumar D.A., Narsimhan S., Agarwal A., Agarwal A., Femtosecond-assisted keratoplasty with fibrin glue–assisted sutureless posterior chamber lens implantation: new triple procedure, J. Cataract Refract. Surg., 2009, 35: 973–979.
23. Lewis J.S., Ab externo sulcus fixation, Ophthalmic Surg., 1991, 22: 692–695.
24. Lewis J.S., Sulcus fixation without flaps, Ophthalmology, 1993, 100: 1346–1350.
25. Lindquist T.D., Lane S.S., Agapitos P.J., Lindstrom R.L. *et al.*, Transscleral fixation of posterior chamber intraocular lenses in the absence of capsular support, Ophthalmic Surg., 1989, 20: 769–775.
26. Lane S.S., Lubniewski A.J., Holland E.J., Transsclerally sutured posterior chamber lenses: improved lens designs and techniques to maximize lens stability and minimize suture erosion, Semin. Ophthalmol., 1992 Dec., 7(4): 245–52.
27. Hannush S.B., Sutured posterior chamber intraocular lenses: indications and procedure, Curr. Opin. Ophthalmol., 2000 Aug., 11(4): 233–40. Review.
28. Güell J.L., Barrera A., Manero F., A review of suturing techniques for posterior chamber lenses, Curr. Opin. Ophthalmol., 2004 Feb., 15(1): 44–50.
29. Vote B.J., Tranos P., Bunce C Long-term outcome of combined pars plana vitrectomy and scleral fixated sutured posterior chamber intraocular lens implantation, Am. J. Ophthalmol., 2006, 141: 308–312.
30. Price M.O., Price F.W., Werner L., Berlie C., Mamalis N., Late dislocation of scleral-sutured posterior chamber intraocular lenses, J. Cataract Refract. Surg., 2005, 31: 1320–1326.
31. Wagoner M.D., Cox T.A., Ariyasu R.G., Jacobs D.S., Karp C.L., Intraocular lens implantation in the absence of capsular support: a report by the American Academy of Ophthalmology, Ophthalmology, 2003 Apr., 110(4): 840–59. Review.

Scanned with OKEN Scanner

Capitolul 5
GLAUCOMUL

GLAUCOMUL – CÂND ŞI CÂT ESTE O BOALĂ CHIRURGICALĂ?

DORIN CHISELIȚĂ

Glaucomul este o boală a contrastelor. Avem la dispoziție un adevărat arsenal tehnologic de diagnostic, dar nu avem o definiție clară, unanim acceptată a bolii, o stadializare a acesteia. Beneficiem de concepte patogenice multiple, reale, sofisticate şi bine integrate în „schema" bolii, dar acționăm din punct de vedere terapeutic asupra unui singur mecanism: presiunea intraoculară. Putem monitoriza în timp boala accesând perimetria computerizată şi tehnologia imagistică a discului optic şi al stratului nervos al fibrelor retiniene, dar nu ştim exact ce măsurăm sau dacă ceea ce observăm reprezintă sau nu progresie reală. Industria oferă continuu noi medicamente, îmbunătățeşte calitățile celor vechi, le combină, introduce noi metode chirurgicale, toate spre beneficiul pacienților, dar noi nu ştim cu certitudine când, cum şi cu ce să tratăm un anume pacient astfel ca el să beneficieze în mod real de acest tratament. Cum trebuie rezolvată această problemă care afectează aproximativ 60 milioane de pacienți pe glob şi este responsabilă de pierderea vederii la aproximativ 8,5 milioane de bolnavi? [1]. O soluție care ne priveşte în mod particular o reprezintă cunoaşterea şi înțelegerea acestei boli în toată complexitatea ei evaluând în mod real şi critic posibilitățile noastre diagnostice.

DIAGNOSTIC

Diagnosticul bolii glaucomatoase are trei piloni importanți: presiunea intraoculară (PIO), discul optic şi câmpul vizual.

PIO reprezintă cheia de boltă a bolii glaucomatoase pentru că:

– o PIO crescută reprezintă un factor major de risc în dezvoltarea şi progresia bolii

– o PIO crescută este asimilată frecvent, *dar incorect*, cu diagnosticul de glaucom

– PIO acționează atât din punct de vedere cantitativ (mărimea ei), dar şi prin atributele ei (variațiile)

– scăderea PIO reprezintă, din nefericire, singura soluție terapeutică cu adevărat eficientă în glaucom.

Determinarea PIO utilizează aplanotonometrul Goldman drept „gold standard"; acest instrument, de altfel foarte bun, realizează o măsură indirectă a presiunii intraoculare cu o anumită marjă de eroare (variabilitatea între examinatori este de 2,5 mmHg). Valoarea reală a determinării este influențată de grosimea corneei centrale [2], dar mai ales de biomecanica ei. Nomogramele de corecție ale PIO în funcție de datele pahimetrice nu au fost validate şi, în consecință, informațiile care sunt utile din punct de vedere practic trebuie să se refere la o cornee subțire, normală sau groasă. Astăzi ştim că o cornee subțire subestimează valoarea PIO, iar o cornee groasă o supraestimează; de asemenea, cunoaştem că o cornee subțire reprezintă un factor independent de risc în dezvoltarea şi progresia bolii. Biomecanica corneei (histerezisul şi factorul de rezistivitate) au un rol important în deter-minarea PIO: studii de bioinginerie au demonstrat că la o variație a modulului de elasticitate în limite fiziologice (0,1–0,9), menținând constant grosimea şi curbura corneei, PIO variază cu 17 mmHg! [3].

Scanned with OKEN Scanner

Noile tonometre (cu contur dinamic, de noncontact etc.) încearcă să reducă această variabilitate legată de caracteristicile corneei, dar precizia, acuratețea și eficiența lor nu este demonstrată în mod convingător [4]. O cale practică de a crește acuratețea determinării PIO o reprezintă repetarea măsurătorilor în condiții tehnice standard în momente diferite ale zilei și în zile diferite.

Ce valoare luăm în considerare: valoarea maximă? valoarea medie? limitele ei? deviația standard a valorii medii? Unii experți admit că valorile maxime ale PIO trebuie luate în calcul, ele având cel mai nociv impact asupra funcției vizuale; alții consideră că variațiile PIO (fluctuațiile) au un impact major în dezvoltarea și progresia bolii. Care este valoarea normală a PIO? Statistic o PIO mai mică de 21 mmHg este considerată normală. Din punct de vedere biologic lucrurile stau diferit: sunt pacienții cu PIO sub 21 mmHg care au glaucom cu tensiune normală, după cum sunt și persoane ce au PIO mai mare de 21 mmHg și care nu au glaucom. Dacă admitem că valoarea de 21 mmHg separă normalii de glaucomatoși, riscăm să omitem diagnosticul de glaucom la 80% din pacienți. Explicația constă în faptul că PIO crescută nu acționează în mod izolat, ci într-un complex multifactorial [5, 6] atât presional (presiunea cardiacă și cea vasculară periferică, presiunea translaminară și intracraniană), cât și non-presional (reglarea tonusului vascular, neurodegenerarea etc.). Este surprinzător faptul că întreg managementul acestei boli este centrat pe monitorizarea PIO; cu atât mai curios este faptul că o afecțiune ce se derulează pe durata a zeci de ani de viață este tratată pe baza unor măsurători care durează aproximativ 60–90 secunde pe an! În acest context, dezideratul major al viitorului apropiat îl reprezintă monitorizarea continuă a PIO.

Soluția practică o reprezintă integrarea acestui parametru în algoritmul diagnostic complet ce nu trebuie să omită gonioscopia, evaluarea discului optic și perimetria. Dacă nu știm care este valoarea normală a PIO, atunci nu știm să definim corect nici „hipertensiunea intraoculară" și nici PIO „țintă".

Gonioscopia rămâne metoda standard de evaluare a unghiului camerular atât în practica obișnuită, cât și în instituțiile academice. Ea ne ajută în aprecierea gradului de deschidere a unghiului camerular, în elucidarea mecanismelor de producere a glaucomului și în luarea unei decizii terapeutice corecte. Noile tehnologii imagistice (biomicroscopia ultrasonică, tomografia în coerență optică a segmentului anterior) sunt utile, dar nu pot substitui examenul gonioscopic [7, 8].

Evaluarea discului optic și al stratului nervos al fibrelor retiniene are o importanță capitală și se realizează în mod curent cu ajutorul biomicroscopului și a lentilelor de noncontact. Examinarea trebuie să se axeze în mod esențial asupra inelului neural restant și asupra defectelor stratului nervos al fibrelor retiniene și să deceleze în timp modificările. În mod evident acest fapt presupune obiectivarea informațiilor prin stereofotografierea discului optic sau prin folosirea tehnologiilor imagistice ale acestuia. Stereofotografiile discului optic sunt foarte valoroase; ele au fost utilizate ca element de referință în patru trialuri clinice majore, se caracterizează printr-o acuratețe înaltă și o reproductibilitate crescută și, nu în ultimul rând, implică o investiție redusă [9–11]; din nefericire, interesul industriei în modernizarea acestor aparate este scăzut.

Tehnologia imagistică a discului optic, în schimb, a evoluat foarte rapid și promițător, conducând la aprecierea că ele reprezintă „expertul" în glaucom din orice cabinet de oftalmologie generală. Ea ne permite să avem informații utile despre discul optic, dar și despre stratul nervos al fibrelor retiniene [12, 13]; așteptările se axau pe detecția cât mai precoce a deficitelor structurale și pe identificarea semnelor subtile ale progresiei. Acest lucru devine cu atât mai imperativ cu cât avem informații că deficitele structurale le preced pe cele funcționale (glaucom preperimetric) și că rata de progresie a bolii glaucomatoase este (va fi) cel mai important parametru clinic de urmărit în această afecțiune. Realitatea clinică nu corespunde integral acestor așteptări din mai multe considerente. În primul rând, informațiile de normalitate sau anormalitate ale unui instrument nu se adresează la toată populația ce are această boală: datele normative sunt absente (la copii) sau incomplete (grupuri etnice, vicii de refracție etc.). În al doilea rând, valoarea predictivă a unui test crește când se aplică la persoane cu risc crescut (testul este util dacă se efectuează la pacienții cu hipertensiune intraoculară cu risc crescut să dezvolte glaucomul; testul respectiv nu ne va ajuta în predicție dacă va fi efectuat la toți pacienții cu hipertensiune intraoculară). În al treilea rând, există corelații slabe între deficitele structurale și cele funcționale

Scanned with OKEN Scanner

în stadiile de debut ale bolii, ceea ce împiedică practicianul să ia anumite decizii. În al patrulea rând, există o slabă corelație între diversele aparate ce folosesc principii de funcționare diferite [14], dar chiar și între aparate ce utilizează aceiași tehnologie (*Time Domain Optical Coherence Tomography* și *Spectral Domain Optical Coherence Tomography*). De aceea, combinarea (mai mult sau mai puțin sofisticată) mai multor teste cu scopul de a ameliora performanța a generat mai degrabă rezultate echivoce. Nu în ultimul rând, această tehnologie este limitată în a extrage informațiile cele mai utile atunci când analizăm discuri optice atipice (disc mic, disc mare, disc înclinat, discul la miopul înalt etc.). Toate aceste argumente pledează pentru o evaluare clinică completă a discului optic, pentru utilizarea tehnologiei imagistice drept adjuvant al evaluării clinice și pentru integrarea acestor informații cu cele obținute din măsurarea PIO și analiza câmpului vizual. Această atitudine este valabilă și în monitorizarea pacienților cu glaucom cu atât mai mult cu cât analizăm o boală cu evoluție cronică, unde modificările subtile sunt lente. În contrast, tehnologia se schimbă rapid, informațiile de la un aparat nu se transferă (util) la altul și acest fapt reduce semnificația clinică a informațiilor, împiedică analiza aceloraşi parametri (în ani sau zeci de ani) și în consecință ne privează de stabilitatea și relevanța acestor informații.

Perimetria reprezintă cel de-al treilea pilon fundamental în diagnosticul și urmărirea bolii glaucomatoase; ea ne dă informații despre funcția vizuală a unui pacient cu glaucom și, indirect, în ce măsură aceasta influențează calitatea vieții acestui pacient. Indiferent dacă ea este automată (cel mai des utilizată) sau manuală, perimetria este un test subiectiv caracterizat prin variabilitate, fluctuații și interferențe cu alte componente ale funcției vizuale. Limitele ei nu trebuie subestimate, după cum nu trebuie subevaluată nici dificultatea în realizarea ei de către persoane foarte tinere sau foarte în vârstă, de infirmi etc.

Perimetria standard acromatică (SAP) a devenit metoda cea mai utilizată, fiind folosită în majoritatea trialurilor clinice. Ea are la bază inovații consistente care, ajustate în timp, au permis obținerea unor indicatori calitativi și cantitativi valoroși și cu relevanță clinică [15–17]. În paralel, alte inovații au vizat trei arii majore de interes: obținerea unor aparate nesofisticate valoroase în *screening* (FDT); noi strategii de detecție precoce a deficitelor perimetrice (perimetria automata „albastru/galben" – SWAP); noi programe de analiză a mai multor câmpuri vizuale cu scopul de a deosebi fluctuațiile de progresia adevărată.

Dezideratul major al tehnicilor perimetrice îl reprezintă detecția precoce a deficitelor câmpului vizual într-o boală cu potențial de ireversibilitate. Putem asimila detecția precoce a deficitelor câmpului vizual cu detecția precoce a bolii glaucomatoase? Răspunsul poate fi afirmativ dacă admitem că deficitele influențează performanța vizuală: cu cât le detectăm mai rapid, cu atât mai promptă poate fi sancțiunea terapeutică. Răspunsul poate fi deopotrivă și negativ cunoscând faptul că primele deficite perimetrice detectate presupun deja o pierdere de 20–40% din celulele ganglionare, că multe anomalii perimetrice sunt mascate de capacitatea neuronilor de a-și schimba atribuțiile în funcție de necesități (redundanță) și că foarte multe deficite sunt artefacte în realitate. Soluțiile practice sunt utile de cele mai multe ori: folosirea unor metode de screening rapid în populația generală (FDT), implementarea unor tehnologii avansate mult mai sensibile și mai specifice (SWAP), accesarea programelor care nu pierd din calitate și care câștigă prin simplitate și durata scurtă de examinare (SITA). Aceste soluții nu înlocuiesc perimetria standard, ci pot să suplimenteze informațiile acesteia. Informațiile unei tehnici nu pot fi transferate în contul altei tehnici. De aceea, există un acord general care atestează SAP drept tehnică standard de diagnostic și monitorizare a glaucomului. Tot atât de important este și faptul că aceste deficite să fie adevărate: confirmarea deficitelor este asigurată de calitatea înregistrării (standard) și de prezența lor pe două–trei câmpuri vizuale consecutive.

Una din dificultățile majore o reprezintă evaluarea în dinamică a pierderilor perimetrice în glaucom (progresia bolii). Aprecierea progresiei poate fi făcută manual (are o acuratețe bună, dar este consumatoare de timp) sau computerizat (*Glaucoma Progression Analysis, Visual field Index, PROGRESSOR*): ea presupune existența unui număr rezonabil de câmpuri vizuale (CV), de bună calitate, efectuate în aceleași condiții etc. [18, 19]. Actualmente se recomandă efectuarea a șase câmpuri vizuale în primii doi ani de la diagnostic și ulterior, cel puțin două CV/an [20–22]. Atunci când un câmp vizual evidențiază o alterare importantă se recomandă repetarea testului pentru

Scanned with OKEN Scanner

confirmarea progresiei. În condiții ideale putem să confirmăm evoluția (progresia), să calculăm rata de progresie şi chiar să facem o predicție asupra viitorului vizual al pacientului nostru. O asemenea atitudine pozitivistă este utilă în măsura în care se apropie de realitatea clinică. Dar noi ştim că o înregistrare perimetrică este influențată de numeroşi factori obiectivi (vârsta) şi subiectivi (diametrul pupilei, transparența mediilor, curba de învățare etc.) ceea ce face imposibilă compararea „pură" a două sau mai multe relevee perimetrice. Progresia perimetrică nu este nici uniformă şi nici omogenă; sunt cazuri unde se aprofundează sau se extind deficitele existente, sunt cazuri când apar deficite noi. Rata de progresie este diferită şi uneori calculată artificial. Progresia poate fi liniară, exponențială, nonexponențială etc. Cauzele sunt multiple: înainte de toate nu cunoaştem rata progresiei naturale (legată de vârstă), a progresiei glaucomului netratat. De aceea trebuie considerat caracterul strict individualizat al progresiei pentru fiecare pacient.

Diagnosticul bolii glaucomatoase este dificil în stadiile precoce ale bolii; el presupune cunoaştere şi dotare în egală măsura. El are la bază un examen clinic devenit clasic la care se adaugă tehnologia modernă cu rol de obiectivare a informațiilor clinice. Acesta este un proces dinamic, în care informațiile clasice se vor schimba, vor fi reevaluate în contextul inovațiilor tehnologice. S-ar poate, ca în viitorul apropiat, tehnologii moderne care astăzi oferă informații „marginale" (măsurarea fluxul sanguin ocular, potențiale vizuale evocate, electroretinograma) să devină metode esențiale în redefinirea diagnosticului şi urmăririi bolii glaucomatoase.

TRATAMENT

Tratamentul glaucomului se adresează în principal scăderii presiunii intraoculare şi în secundar (din nefericire) ameliorării dinamicii sanguine la nivelul nervului optic şi a protecției neuronale. Scăderea PIO are un efect benefic asupra întregului palier al bolii:

– scăderea PIO la pacienții cu *hipertensiune oculară cu risc crescut* reduce considerabil procentul de dezvoltare a glaucomului [23, 24]

– scăderea PIO opreşte sau încetineşte progresia bolii în toate *glaucoamele incipiente, cu PIO crescută sau normală, cu sau fără* pseudoexfoliere capsulară [25]

– scăderea marcată a PIO (>35%) determină un procent scăzut de pacienți ce au progresie perimetrică [26]

– scăderea importanta a PIO (PIO mai mică de 18 mmHg la toate vizitele) în *glaucoamele avansate* diminuă considerabil rata de progresie [27]

– scăderea PIO (30%) în *glaucoamele cu tensiune normală* reduce rata de progresie [28].

Întrebările capitale sunt: cât trebuie să scădem PIO şi cum scădem PIO. Reducerea PIO trebuie să urmeze principiul „cu cât este mai joasă, cu atât este mai bine". Discutăm astăzi foarte des despre PIO „țintă" dar nu ştim dacă acesta este un concept static sau dinamic, dacă ea este aceiaşi pentru toți pacienții sau este specifică fiecărui pacient, dacă o evaluăm în momentul diagnosticului sau pe parcursul monitorizării, dacă ştim exact în funcție de ce parametri se apreciază (valoarea inițială a PIO, speranța de viață, stadiul bolii, rata de progresie etc.) şi dacă, în final, este utilă din punct de vedere practic. De asemenea, nu ştim dacă acest concept trebuie să se refere numai la cantitatea reducerii PIO ci şi la calitatea acesteia (scăderea valorii maxime, a mediei, a limitelor maxime şi minime). Din punct de vedere practic pare să fie utilă regula reducerii PIO cu „30%" propusă de Societatea Canadiană de Glaucom: se scade cu 30% PIO inițială, iar dacă se constată progresia bolii se reduce PIO „țintă" cu 30%.

GLAUCOMUL PRIMITIV CU UNGHI DESCHIS

Scăderea PIO se poate face cu ajutorul medicamentelor, a diferitelor proceduri LASER şi a chirurgiei. Tratamentul cel mai frecvent utilizat este cel medicamentos: avem la dispoziție medicamente eficiente, sigure, confortabile pentru pacienți. Problemele cele mai mari sunt legate de aderența şi de toleranța la medicamente. Nu ştim cât de corect (regim de administrare şi tehnica administrării) este efectuat tratamentul de fiecare pacient, în schimb apreciem că 50% din pacienți nu îl respectă integral. Lipsa de aderență poate să reprezinte o cauză majoră a progresiei bolii glaucomatoase.

Terapia LASER (selectivă, neselectivă) generează rezultate bune pe termen scurt (comparabile

Scanned with OKEN Scanner

chiar cu analogii prostaglandinici) dar eficiența diminuă considerabil în timp.

Tratamentul chirurgical este perceput ca ultim resort *atunci când medicamentele +/– LASER nu opresc sau împiedică progresia bolii.* Se admite din punct de vedere practic că o asociere de două–trei medicamente antiglaucomatoase reprezintă terapia maximal tolerată și o eventuală adiție de unul–două medicamente nu crește beneficiul pe termen mediu și lung, mai mult, acesta amplifică reacțiile adverse scăzând în același timp aderența. De asemenea, trebuie luat în considerare și faptul că terapia LASER este eficientă pe termen scurt dar această eficiență se pierde repede în timp.

Această dogmă în general admisă a fost clădită pe virtuțile tratamentului conservator pe de o parte și pe frica față de chirurgie (de evoluția ei) pe de altă parte. Este mai ușor de acceptat că evoluția bolii este nefavorabilă sub tratament medicamentos (aceasta este istoria naturală) decât că aceiași evoluție nefavorabilă are loc după tratamentul chirurgical (ca și cum acesta ar fi generat-o). Nu trebuie omis nici faptul că numeroși pacienți cu glaucom sunt monitorizați de oftalmologi generaliști ceea ce ar putea explica, în parte, recomandarea mai tardivă a chirurgiei. De asemenea, nu trebuie uitat că unii pacienți refuză intervenția chirurgicală și din simplu motiv că ei sunt mai preocupați de menținerea vederii și mai puțin de modalitatea de tratament.

Chirurgia antiglaucomatoasă are drept atribut esențial eficiența ridicată și persistentă, iar ca revers al medaliei o siguranță adesea îndoielnică și impredictibilă. Chirurgia antiglaucomatoasă controlează PIO atât din punct de vedere cantitativ (scade PIO) cât și din punct de vedere calitativ (aplatizează variațiile PIO, deci modulează PIO). Modularea PIO diferențiază esențial tratamentul chirurgical de cel medicamentos [29].

De asemenea, chirurgia antiglaucomatoasă se poate adresa la două grupe de pacienți a căror pondere este necunoscută dar sigur este mare: *pacienții noncompliant și pacienții ce tolerează rău sau nu tolerează medicamentele.* Chirurgia la acești pacienți ar scădea considerabil progresia și riscul de orbire, ar reduce costurile și sigur ar ameliora calitatea vieții.

Chirurgia antiglaucomatoasă poate fi făcută mai rapid și în alte situații*: asocierea glaucom-cataractă, glaucomul în stadii avansate.* În asociația glaucom-cataractă orice decizie chirurgicală contribuie la scăderea PIO. Dacă glaucomul este controlat medicamentos, extracția cristalinului cataractat scade PIO și/sau reduce numărul de medicamente antiglaucomatoase; se discută faptul că operația de cataractă este cea mai utilizată intervenție antiglaucomatoasă. Dacă glaucomul nu este controlat medicamentos, iar pacientul are și cataractă, intervenția combinată, simultană se justifică. Această operație ar putea fi devansată la pacienții cu unghi camerular îngust, unde o creștere în volum a cristalinului (fără a afecta semnificativ vederea) ar afecta drenajul trabecular al umorii apoase. Celelalte decizii chirurgicale trebuie să ia în considerație următoarele: trabeculectomia este cataractogenă (50–70% din pacienți necesită chirurgia cataractei în următorii 7 ani [30], operația de cataractă crește riscul de eșec al trabeculectomiei anterioare [31], operația combinată glaucom-cataractă are o eficiență mai scăzută decât trabeculectomia izolată [32].

Chirurgia glaucoamelor *avansate* poate fi făcută ca tratament primar sau chiar și atunci când este controlat medicamentos. Cele mai semnificative argumente sunt următoarele: numeroase trialuri clinice (AGIS, CIGTS) arată că chirurgia antiglaucomatoasă prezervă câmpul vizual și scade PIO cu 3–6 mmHg mai mult decât tratamentul medicamentos; la pacienții cu MD mai mare de –10 dB, trabeculectomia a indus o pierdere perimetrică mult mai mică decât tratamentul medicamentos, chiar dacă degajarea presională a fost similară [26]; complianța scade în relație cu creșterea numărului de medicamente antiglaucomatoase. Contraargumentele cele mai importante sunt: absența studiilor randomizate care abordează în mod specific această problemă, siguranța chirurgiei. Chiar în absența unor evidențe nete, unele foruri naționale de reglementare (NICE în Anglia) recomandă această atitudine.

De ce chirurgia antiglaucomatoasă nu se efectuează mai devreme:

– dacă tratamentul medicamentos al hipertensiunii oculare reduce dar nu previne dezvoltarea glaucomului?

– dacă aderența și persistența la tratamentul medicamentos rămâne un obstacol major pentru pacienți?

– dacă tratamentul chirurgical inițial prezervă mai bine câmpul vizual decât tratamentul medicamentos?

Scanned with OKEN Scanner

– dacă tratamentul chirurgical efectuat pe o conjunctivă sănătoasă (pe care nu s-a administrat cronic medicație antiglaucomatoasă) dă rezultate superioare?

Răspunsul este dat de specificul acestei chirurgii (nu avem un beneficiu vizual relevant şi imediat) şi de siguranța (complicațiile) chirurgiei antiglaucomatoase. Chiar dacă frecvența lor este diferită în raport cu diverse tehnici, tot timpul vorbim despre riscul cataractogen, de bula disestezică, de hipotonie oculară cronică, de blebită şi endoftalmită. Cum putem creşte siguranța acestor proceduri: ameliorând continuu pe cele existente şi introducând noi procedee.

Intervenția standard în glaucom este **trabeculectomia** (în realitate sclerokeratectomie) [33]; ea este o filtrantă protejată, cu o eficiență robustă şi persistentă dar grevată de numeroase complicații. Performanța ei este ameliorată de prezența unui volet scleral superficial mai mare decât aria blocului de excizie, de folosirea judicioasă a antimetaboliților, de utilizarea suturilor ajustabile şi de relaxare, de închiderea conjunctivală strânsă, de manipulări post-operatorii eficiente [34–36]. Rata complicațiilor post-operatorii este ridicată: 37% în TVTS la o lună, 63% după 5 ani [37]; 50% în CIGTS la o luna [38]; 53,6% în AGIS după 3 luni [39], dar majoritatea sunt tranzitorii, autolimitate şi nu compromit funcția vizuală.

Tehnicile noi îşi propun să ofere o eficiență comparabilă cu cea a trabeculectomiei şi cu un profil de siguranță mai bun. Astfel, **chirurgia nepenetrantă (sclerectomia profundă, vâscocanalostomia, canaloplastia)** are o eficiență mai scăzută în comparație cu trabeculectomia, dar frecvența şi gravitatea complicațiilor post-operatorii este mult mai redusă [40–43]. **Implantul EX-PRESS** plasat sub volet scleral determină o rată de succes comparabilă (pe termen scurt şi mediu) cu a trabeculectomiei dar cu un profil de predictibilitate şi de siguranță superior [44, 45]. **Şunturile de drenaj** a umorii apoase utilizate în glaucoamele refractare au o eficiență superioară trabeculectomiei, o rată mai scăzută a complicațiilor post-operatorii precoce şi o rată similară a complicațiilor post-operatorii tardive şi a complicațiilor serioase (3 ani de urmărire în TVTS) [37, 46]. Aceste concluzii au determinat inițierea altui studiu menit să compare cele două tehnici utilizate ca procedee chirurgicale primare în ochii cu risc scăzut al eşecului filtrantei. Procedeele chirurgicale recente îşi propun să amelioreze drenajul umorii apoase la nivel trabecular (**Trabectom**), să faciliteze drenajul acesteia fie în canalele colectoare evitând rețeaua trabeculară (**iStent**) fie în spațiul supracoroidian (**Solx gold shunt**). Experiența mondială cu aceste procedee este limitată atât ca număr de pacienți cât şi ca perioadă de urmărire [47–49], compararea cu trabeculectomia lipseşte şi sunt puține trialuri clinice randomizate (cu standard ştiințific ridicat) capabile să poziționeze corect aceste inovații în arsenalul terapeutic al glaucomului.

Obisnuit, se operează ochiul cu PIO cea mai mare şi cu progresia cea mai rapidă; atunci când operația se soldează cu succes pacientul are mai multă încredere şi este mai pregătit pentru următoarea intervenție; dacă la unul din ochi fixația a fost deja pierdută, primul ochi operat va fi cel cu funcția vizuală mai bună cu scopul de a prezerva cât mai rapid capitalul funcțional restant.

Prima intervenție antiglaucomatoasă cea mai utilizată este trabeculectomia; pentru un număr redus de chirurgi prima operație este fie o procedură filtrantă nepenetrantă, fie (mai rar) un şunt de drenaj, fie (extrem de rar încă) un procedeu recent (trabectom, stent, şunt supracoroidian).

Procedeele ciclodistructive (ciclocrioterapia, cicloablația cu LASER-ul Nd-Yag, cu LASER-ul diodă) sunt utilizate ca ultim recurs în tratamentul glaucoamelor refractare; rata de succes este variabilă (între 30% şi 90%), iar frecvența şi gravitatea complicațiilor este înaltă. Endociclofotocoagularea cu LASER-ul poate fi utilizată în chirurgia combinată pentru glaucom şi cataractă.

GLAUCOMELE SECUNDARE CU UNGHI DESCHIS

Glaucomele secundare cu unghi deschis cauzează mai frecvent şi mai rapid pierderea funcției vizuale. Cele mai frecvente sunt glaucomul pseudoexfoliativ şi glaucomul pigmentar. Ele necesită chirurgie mai precoce şi răspund favorabil la trabeculectomie şi la extracția cristalinului cataractat. Pacienții cu glaucom pseudoexfoliativ dezvoltă mai frecvent cataractă, iar chirurgia acesteia este mai dificilă. Trabeculectomia la pacienții cu glaucom pigmentar are un risc crescut să determine hipotonie oculară şi maculopatie hipotonă.

Scanned with OKEN Scanner

GLAUCOAMELE PRIMITIVE CU UNGHI ÎNCHIS

Glaucoamele primitive cu unghi închis necesită mai frecvent şi mai repede tratament chirurgical cu ţintă patogenică. În glaucoamele cu blocaj pupilar se îndepărtează acesta prin: iridotomie sau iridectomie periferică, prin extracţia cristalinului cataractat sau transparent (controversat), prin vitrectomie anterioară (prolaps vitrean, glaucom prin blocaj ciliolenticular). În glaucoamele cu unghi închis fără blocaj pupilar se încearcă reaprofundarea unghiului camerular (extracţia cristalinului cataractat, iridoplastie periferică, goniosinechioliză) sau ameliorarea drenajului umorii apoase (trabeculectomie). La data redactării acestui material se desfăşoară un studiu randomizat menit să analizeze funcţia vizuală, scăderea PIO, calitatea vieţii, precum şi alţi parametri după extracţia cristalinului în comparaţie cu tratamentul standard. Chirurgia este mai necesară şi mai dificilă în cazurile *glaucoamelor secundare cu unghi închis* datorită mecanismelor multiple şi a coexistenţii factorilor de risc ce potenţează eşecul trabeculectomiei; în aceste glaucoame recomandarea şunturilor artificiale de drenaj reprezintă o opţiune adecvată.

GLAUCOAMELE PEDIATRICE

Glaucoamele pediatrice sunt glaucoame predominant chirurgicale: glaucoamele congenitale primare beneficiază de goniotomie sau trabeculotomie, repetate la nevoie. În cazul eşecului acestora se poate efectua trabeculectomia sau introducerea şunturilor de drenaj a umorii apoase. În cazul glaucoamelor pediatrice secundare aniridiei, disgeneziilor segmentului anterior, chirurgiei cataractei congenitale sunt recomandate trabeculectomia (rată de succes redusă, hipotonie oculară severă) sau şunturile de drenaj (rată de succes moderată, riscul crescut al decompensării corneei). Este de dorit ca aceste cazuri să fie tratate şi urmărite de un chirurg specializat în managementul glaucoamelor pediatrice.

Evaluarea posibilităţilor diagnostice şi terapeutice în glaucom evidenţiază următoarele concluzii:

– lipsa de consens privind definirea bolii, clasificarea stadială şi poziţionarea corectă a tehnologiei atât în diagnosticul cât şi în urmărirea bolii glaucomatoase

– tratamentul medicamentos rămâne tratamentul de baza în glaucomul primitiv cu unghi deschis

– chirurgia antiglaucomatoasă este foarte eficientă, dar siguranţa mai redusă o limitează, în esenţă, cazurilor necontrolate medicamentos

– progresele recente în chirurgia glaucoamelor au ca deziderat major obţinerea unei eficienţe comparabile cu a trabeculectomiei, dar cu o siguranţă crescută

– chirurgia „mai sigură" va oferi şansa utilizării ei ca tratament iniţial în glaucom, iar această afecţiune ar putea deveni eminamente o boală chirurgicală.

BIBLIOGRAFIE

1. Quigley H.A., Broman A.T., The number of people with glaucoma worldwide in 2010 and 2020, Br. J. Ophthalmology, 2006, 90(3): 262–267.
2. Brandt J., Ch 10-IOP: Central corneal thickness. In: Giaconi J., Law S., Coleman A., Caprioli J. (editors), Pearls of Glaucoma Management, Berlin: Springer, 2010, p. 87–93.
3. Liu J., Roberts C.J., Influence of biomechanical properties on intraocular pressure measurement quantitative analysis, J. Cataract Refractive Surgery, 2005, 31: 146–155.
4. ElMallah M.K., Asrani S.G., New ways to measure intraocular pressure, Current Opinion Ophthalmology, 2008, 19(2): 122–126.
5. Pasquale L., Jonas J.B., Anderson D.R., Anatomy and physiology. In: Weinreb R.N., Harris A. (editors), Ocular Blood Flow in Glaucoma – 6th Consensus Report: World Glaucoma Association, Amsterdam: Kugler, 2007, p. 3–13.
6. Ren R., Jonas J.B., Tian G. *et al.*, Cerebrospinal fluid pressure in glaucoma: a prospective study, Ophthalmology, 2010, 117(2): 259–266.
7. Lavanya R., Foster P.J., Sakata L.M. *et al.*, Screening for narrow angles in the Singapore population: evaluation of new noncontact screening methods, Ophthalmology, 2008, 115(10): 1720–1727.
8. Friedman D.S., Gazzard G., Min C.B. *et al.*, Age and sex variation in angle findings among normal Chinese subjects: a comparison of UBM, Scheimpflug, and gonioscopic assessment of the anterior chamber angle. Journal of Glaucoma, 2008, 17(1): 5–10.
9. Deleon-Ortega J.E., Arthur S.N., McGwin G., Xie A., Monheit B.E., Girkin C.A., Discrimination between glaucomatous and nonglaucomatous eyes using quantitative imaging devices and subjective optic nerve head assessment, Invest. Ophthalmol. Vis. Science, 2006, 47(8): 3374–3380.
10. Vessani R.M., Moritz R., Batis L., Zagui R.B., Bernardoni S., Susanna R., Comparison of quantitative imaging devices and subjective optic nerve head assessment by general ophthalmologists to differentiate normal from glaucomatous eyes, J. Glaucoma, 2009, 18(3): 253–261.

Scanned with OKEN Scanner

11. Whitaker R., Whitaker V., Ch 22: Photography of the optic nerve. In: Schacknow P., Samples J. (editors), The Glaucoma Book, New York: Springer, 2010, p. 223–228.
12. Leite M.T., Rao H.L., Weinreb R.N. *et al.*, Agreement among spectral-domain optical coherence tomography instruments for assessing retinal nerve fiber layer thickness, Am. J. Ophthalmology, 2011, 151(1): 85–92.
13. Weinreb R.N., Zangwill L.M., Jain S. *et al.*, Predicting the onset of glaucoma: The confocal scanning laser ophthalmoscopy ancillary study to the ocular hypertension treatment study, Ophthalmology, 2010, 117(9): 1674–1683.
14. Chauhan B.C., McCormick T.A., Nicolela M.T., LeBlanc R.P., Optic disc and visual field changes in a prospective longitudinal study of patients with glaucoma: comparison of scanning laser tomography with conventional perimetry and optic disc photography, Arch. Ophthalmology, 2001, 119(10): 1492–1499.
15. Rafuse P., Ch 5: Clinical trials in glaucoma. In: Kertes P., Johnson T. (editors), Evidence-Based Eye Care, Philadelphia: Lippincott Williams & Wilkins, 2006, p. 73–108.
16. Moscaritolo M., Knezevich F.P., Zimmer-Galler I., Jampel H., Zeimer R., A machine vision method for automated alignment of fundus imaging systems, Ophthalmic Surg. Lasers Imaging, 2010, 41(6): 607–613.
17. Heijl A., Patella V., Essential Perimetry: The Field Analyzer Primer, 3rd ed., Dublin CA: Carl Zeiss Meditec, 2002.
18. Casas-Llera P., Rebolleda G., Munoz-Negrete F.J., Arnalich-Montiel F., Perez-Lopez M., Fernandez-Buenaga R., Visual field index rate and event-based glaucoma progression analysis: comparison in a glaucoma population, Br. J. Ophthalmology, 2009, 93(12): 1576–1579.
19. Viswanathan A.C., Crabb D.P., McNaught A.I. *et al.*, Interobserver agreement on visual field progression in glaucoma: a comparison of methods, Br. J. Ophthalmol., 2003, 87(6): 726–730.
20. Chauhan B.C., Garway-Heath D.F., Goni F.J. *et al.*, Practical recommendations for measuring rates of visual field change in glaucoma, Br. J. Ophthalmology, 2008, 92(4): 569–573.
21. Keltner J.L., Johnson C.A., Levine R.A. *et al.*, Normal visual field test results following glaucomatous visual field end points in the Ocular Hypertension Treatment Study, Arch. Ophthalmology, 2005, 123(9): 1201–1206.
22. Lim R., Goldberg I., Ch 44: Outcomes. In: Shaarawy T.M., Sherwood M.B., Hitchings R.A., Crowston J.G. (editors), Glaucoma Volume 1: Medical Diagnosis & Therapy, London: Saunders/Elsevier, 2009, p. 495–508.
23. Kass M.A., Heuer D.K., Higginbotham E.J. *et al.*, For the Ocular Hypertension Treatment Study Group. The Ocular Hypertension Treatment Study: a randomized trial determines that topical ocular hypotensive medication delays or prevents the onset of primary open-angle glaucoma, Arch. Ophthalmology, 2002, 120: 701–713.
24. Kass M.A., Gordon M.O., Gao F., Heuer D.K. *et al.*, For the Ocular Hypertension Treatment Study Group. Delaying treatment of ocular hypertension: the Ocular Hypertension Treatment Study, Arch. Ophthalmology, 2010, 128: 276–287.
25. Heijl A., Leske M.C., Bo Bengtsson B., Hyman L., Bengtsson B., Hussein M., For the Early Manifest Glaucoma Trial Group. Reduction of intraocular pressure and glaucoma progression: results from the Early Manifest Glaucoma Trial, Arch. Ophthalmology, 2002, 120: 1268–1279.
26. Musch D.C., Gillespie B.W., Lichter P.R., Niziol L.M., Janz N.K., The CIGTS Study Investigators. Visual field progression in the Collaborative Initial Glaucoma Treatment Study: the impact of treatment and other baseline factors, Ophthalmology, 2009, 116: 200–207.
27. The AGIS Investigators. The Advanced Glaucoma Intervention Study (AGIS): 7. The relationship between control of intraocular pressure and visual field deterioration, Am. J. Ophthalmology, 2000, 130(4): 429–440.
28. Collaborative Normal-Tension Glaucoma Study Group. The effectiveness of intraocular pressure reduction in the treatment of normal-tension glaucoma, Am. J. Ophthalmology, 1998, 126: 498–505.
29. Musch D.C., Gillespie B.W., Niziol L.M., Lichter P.R., Varma R., For CIGTS Study Group. Intraocular pressure control and long-term visual field loss in the Collaborative Initial Glaucoma Treatment Study, Ophthalmology, 2011.
30. Mathew R.G., Murdoch I.E., The silent enemy: a review of cataract in relation to glaucoma and trabeculectomy surgery, Br. J. Ophthalmology, 2011.
31. Park H.J., Kwon Y.H., Weitzman M., Caprioli J., Temporal corneal phacoemulsification in patients with filtered glaucoma, Arch. Ophthalmology, 1997, 115(11): 1375–1380.
32. Park H.J., Weitzman M., Caprioli J., Temporal corneal phacoemulsification combined with superior trabeculectomy: a retrospective case-control study, Arch. Ophthalmology, 1997, 115(3): 318–323.
33. Cairns J.E., Trabeculectomy. Preliminary report of a new method, Am. J. Ophthalmology, 1968, 66: 673–679.
34. Araujo S.F., Spaeth G.L., Roth S.M., Starita R.J., A ten-year follow up on a prospective, randomized study of postoperative corticosteroids after trabeculectomy, Ophthalmology, 1995, 102: 1753–1759.
35. Grewal D.S., Jain R., Kumar H., Grewal S.P.S., Evaluation of subconjunctival bevacizumab as adjunct trabeculectomy: a pilot study, Ophthalmology, 2008, 115: 2141–2145.
36. Palmer S.S., Mitomycin as adjunct chemotherapy with trabeculectomy, Ophthalmology, 1991, 98: 317–321.
37. Gedde S.J., Schiffman J.C., Feuer W.J. *et al.*, Three-year follow-up of the Tube Versus Trabeculectomy Study, Am. J. Ophthalmology, 2009, 148: 670–684.
38. Jampel H.D., Musch D.C., Gillespie B.W., Lichter P.R., Wright M.M., Guire K.E., For Collaborative Initial Glaucoma Treatment Study Group. Perioperative complications of trabeculectomy in the Collaborative Initial Glaucoma Treatment Study (CIGTS), Am. J. Ophthalmology, 2005, 140(1): 16–22.
39. Ederer F., Gaasterland D.A., Dally L.G. *et al.*, The Advanced Glaucoma Intervention Study (AGIS): 13. Comparison of treatment outcomes within race: 10-year results, Ophthalmology, 2004, 111(4): 651–664.
40. Cheng J.W., Xi G.L., Wei R.L. *et al.*, Efficacy and tolerability of nonpenetrating filtering surgery in the treatment of open angle glaucoma: a meta-analysis, Ophthalmologica, 2009, 224: 138–146.
41. Cheng J.W., Xi G.L., Wei R.L. *et al.*, Efficacy and tolerability of nonpenetrating glaucoma surgery augmented with mitomicin C in treatment of open angle glaucoma, Canadian J. Ophthalmol., 2009, 44: 76–82.

Scanned with OKEN Scanner

42. Chiseliță D., Nonpenetrating deep sclerectomy versus trabeculectomy în primary open angle glaucoma surgery, Eye (London), 2001, 15: 197–201.
43. Lewis R.A., von Wolff K., Tetz M. *et al.*, Canaloplasty: three-year results of circumferential viscodilation and tensioning of Schlemm canal using a microcatheter to treat open-angle glaucoma, J. Cataract Refract. Surgery, 2011, 37: 682–690.
44. Maris P.J.G. Jr., Ishida K., Netland P.A., Comparison of trabeculectomy with Ex-PRESS miniature glaucoma device implanted under scleral flap, J. Glaucoma, 2007, 16: 14–19.
45. De Jong LAMS, The Ex-PRESS glaucoma shunt versus trabeculectomy in open-angle glaucoma: a prospective randomized study, Adv. Therapy, 2009, 26: 336–345.
46. Singh K., Gedde S.J., For the Tube Versus Trabeculectomy Study Group. Interpretation and misinterpretation of results from the Tube Versus Trabeculectomy (TVT) Study, Int. Ophthalmol. Clinics.
47. Minckler D.S., Baerveldt G., Alfaro M.R., Francis B.A., Clinical results with the trabectome for treatment of open-angle glaucoma, Ophthalmology, 2005, 112: 962–967.
48. Fernández-Barrientos Y., García-Feijoó J., Martínez-de-la-Casa J.M., Pablo L.E., Fernández-Pérez C., Sánchez J.G., Fluorophotometric study of the effect of the glaukos trabecular microbypass stent on aqueous humor dynamics, Invest. Ophthalmol. Vis. Science, 2010, 51: 3327–3332.
49. Samuelson T.W., Katz L.J., Wells J.M., Duh Y.-J., Giamporcaro J.E., For the US iStent Study Group. Randomized evaluation of the trabecular micro-bypass stent with phacoemulsification in patients with glaucoma and cataract, Ophthalmology, 2011, 118: 459–467.

Scanned with OKEN Scanner

GLAUCOMUL PRIMITIV CU UNGHI DESCHIS

CORNEL ŞTEFAN, DIANA MELINTE

DEFINIŢIE

Glaucomul primitiv cu unghi deschis (GPUD) este o neuropatie optică cronică, progresivă, care se caracterizează prin modificări morfologice ale nervului optic şi stratului fibrelor nervoase retiniene, în absenţa altor boli oculare sau anomalii congenitale. La acestea se asociază moartea progresivă a celulelor ganglionare retiniene şi pierderea câmpului vizual.

EPIDEMIOLOGIE

GPUD reprezintă o problemă importantă de sănătate publică, prevalenţa estimată în SUA fiind de 1,86% în populaţia de peste 40 de ani. Aceste date sunt posibil subestimate datorită faptului că diagnosticul de glaucom necesită prezenţa modificărilor de câmp vizual, care se documentează destul de târziu în evoluţia bolii.

Incidenţa bolii este estimată la 2,4 milioane/an; iar prevalenţa orbirii în glaucom la peste 8 milioane persoane, 4 milioane fiind cazuri cu GPUD [1].

FACTORI DE RISC

A. *Pentru prevalenţă şi incidenţă*

1. Presiunea intraoculară (PIO). Studii epidemiologice extinse au demonstrat PIO medie normală fiind 15,5 mmHg cu o variaţie de două deviaţii standard (2,6 mmHg), care ne conduce la intervalul normal de 10–21 mmHg. În această definiţie a normalităţii trebuie nuanţate câteva aspecte importante [2]:

– Valoarea de 21 mmHg nu este suficientă screening-ului iniţial, diverse studii demonstrând că între 30% şi 50% din indivizii diagnosticaţi cu neuropatie optică glaucomatoasă şi/sau defecte perimetrice prezentau la screeningul iniţial PIO sub 21mmHg.

– Trebuie ţinut seama întotdeauna de fluctuaţiile diurne ale PIO care pot atinge până la 10 mmHg/24 ore. În general ele variază între 2–6 mmHg, iar o singură măsuratoare nu trebuie să ne influenţeze decizia medicală. În acest caz realizarea unei curbe presionale diurne este soluţia adaptată pentru cunoaşterea profilului presional corect.

– Proprietăţile corneene centrale afectează măsuratoarea PIO. Cea mai importantă componentă o reprezintă grosimea corneană centrală care influenţează măsuratorile cu aproape toate metodele de determinare. Se cunoaşte, de asemenea, că grosimea corneană este mai ridicată la pacienţii cu sindrom de hipertensiune intraoculară. De asemenea curbura corneană influenţează determinarea corectă a PIO [2].

2. Vârsta înaintată este un factor de risc important. Prevalenţa medie a GPUD la persoanele de peste 40 de ani este cifrată la 2,1% şi variază de la 0,3% la 40 de ani, la 3,3% la 70 de ani, fiind de aproximativ 11% la peste 80 de ani.

3. Rasa afro-caraibiană are un risc de 3–4 ori mai ridicat decât rasa albă. Orbirea este de cel puţin patru ori mai frecventă, iar diagnosticul se stabileşte la o vârstă mai fragedă şi la un stadiu mai avansat.

4. Istoricul familial pozitiv; *Baltimore Eye Survey* a demonstrat riscul relativ de GPUD de 3,7 ori mai mare la pacienţii ce au o rudă cu glaucom.

5. Bolile asociate: diabetul (risc controversat), miopia (riscul relativ de 1,88), bolile cardiovasculare (hipertensiunea arterială, hipotensiunea arterială, tensiunea arterială sistolică scăzută, anomaliile de autoreglare a tonusului vascular).

B. *Pentru conversie la GPUD* [3, 4]:

1. Vârsta;
2. Raport cup/disc;
3. PSD crescut (pattern standard deviation);
4. PIO;
5. Grosimea corneană scăzută are cea mai mare asociaţie cu conversia.

Scanned with OKEN Scanner

C. *Pentru progresie a GPUD* [3, 4]:
1. PIO;
2. Hemoragiile discale (para papilare);
3. Severitatea neuropatiei;
4. Vârsta;
5. Presiunea de perfuzie;
6. Istoric boli cardiovasculare;
7. Grosimea corneană din glaucomul cu PIO crescută.

CLASIFICAREA GPUD (TERMINOLOGY AND GUIDELINES FOR GLAUCOMA 3RD EDITION) [5]

I. Glaucomul primitiv juvenil
II. Glaucomul primitiv cu unghi deschis hipertensiv (GPUD hipertensiv)
III. Glaucomul primitiv cu unghi deschis normotensiv (GPUD normotensiv)
IV. Glaucomul primitiv cu unghi deschis suspect (GPUD suspect)
V. Hipertensiunea oculară

I. *Glaucomul primitiv juvenil*
Este caracterizat prin vârsta de apariție între 10 și 35 de ani, etiologie necunoscută, dar asociere cu istoric familial pozitiv (gene identificate pe cromozom 1 – 1q21–q31 și MYOC).
Semne și simptome:
– Asimptomatic până la deteriorare importantă perimetrică;
– PIO > 21 mmHg fără tratament;
– Alterarea nervului optic;
– Defecte difuze ale stratului fibrelor nervoase retiniene;
– Modificări ale câmpului vizual;
– Unghi deschis gonioscopic.

II. *Glaucomul primitiv cu unghi deschis hipertensiv*
Riscul relativ pentru GPUD hipertensiv este strâns corelat cu nivelul presiunii intraoculare, neexistând o limită clară a PIO pentru instalarea bolii. Se presupune că și ceilalți factori de risc au o implicare de necontestat în neuropatia optică glaucomatoasă chiar și la nivele presionale scăzute. Astfel GPUD a fost arbitrar divizat în hipertensiv și normotensiv.
Semne și simptome:
– Debut după 35 de ani;
– Asimptomatic până la deteriorare importantă perimetrică;
– PIO > 21 mmHg fără tratament;
– Alterarea nervului optic;
– Defecte difuze ale stratului fibrelor nervoase retiniene;
– Modificări ale câmpului vizual corespunzătoare defectelor nervului optic;
– Unghi deschis gonioscopic (non-ocludabil, fără goniosinechii).

III. *Glaucomul primitiv cu unghi deschis normotensiv*
Semne și simptome:
– Debut după 35 de ani;
– Asimptomatic până la deteriorare importantă perimetrică;
– PIO normală (la toate masurătorile din curba diurnă sau pe 24 ore) fără tratament;
– Modificări ale nervului optic tipic glaucomatoase;
– Defecte difuze ale stratului fibrelor nervoase retiniene;
– Modificări ale câmpului vizual corespunzătoare glaucomului, frecvent defecte paracentrale;
– Unghi deschis gonioscopic (a se exclude închiderea intermitentă a unghiului);
– Fără istoric sau alte boli oculare prezente, fără tratament corticoid.
Trebuie luată în calcul grosimea corneeană centrală care poate fi mai scăzută decât media.

IV. *Glaucomul primitiv cu unghi deschis suspect*
Este caracterizat prin cel puțin o examinare suspectă: câmp vizual și/sau nerv optic și/sau stratul fibrelor nervoase, celelalte fiind normale.

V. *Hipertensiunea oculară*
Semne și simptome:
– PIO > 21 mmHg fără tratament;
– Nervul optic și stratul fibrelor nervoase retiniene – normale;
– Câmpul vizual – normal;
– Unghi deschis gonioscopic (a se exclude închiderea intermitentă a unghiului);
– Fără istoric sau alte boli oculare prezente, fără tratament corticoid;
– Fără alți factori de risc asociați.
Diagnosticul pozitiv de glaucom se bazează pe:
• Examinarea clinică: PIO, nervul optic și gonioscopie
• Examinarea paraclinică: perimetrie automatizată (examinarea câmpului vizual), examinarea

Scanned with OKEN Scanner

nervului optic şi a fibrelor ganglionare retiniene prin diverse procedee (OCT, HRT, GDx), pahimetrie (măsurarea grosimii corneene centrale)

• Examinări suplimentare: examen imagistic al căilor vizuale (CT, RMN) şi eco-Doppler vase supraaortice în cazul modificărilor atipice la nivelul nervului optic, câmpului vizual, suspiciune de boli neurologice sau sindroame ischemice.

PROGNOSTICUL BOLII

Incidenţa orbirii a fost raportată la 27% unilateral şi 9% bilateral după 20 de ani de la diagnostic. Pacienţii cu risc crescut pentru orbire prezintă defecte de câmp vizual în momentul diagnosticului.

Se ştie că tratamentul medical, LASER şi chirurgical pentru scăderea presiunii intraoculare diminuează semnificativ şi chiar stopează progresia bolii. În EMGT o reducere de 25% a PIO reduce progresia bolii de la 62% la 45% la 6 ani [6, 7]. În CIGTS s-a demonstrat echivalenţa între tratamentul iniţial medical sau chirurgical la 5 ani de evoluţie iar progresia a fost prezenta doar la 10–13% din participanţi.

În AGIS grupul de pacienţi la care PIO a fost întotdeauna sub 18 mmHg nu au prezentat progresia deficitelor perimetrice; pacienţii cu PIO medie sub 14 mmHg timp de 18 luni au o încetinire mai accentuată faţă de cei cu PIO peste 17,5 mmHg. [8]

TRATAMENTUL GLAUCOMULUI – PRINCIPII GENERALE

Scopul tratamentului bolii glaucomatoase este menţinerea funcţiei vizuale şi a calităţii vieţii pacientului. Costul tratamentului şi efectele secundare ale acestuia trebuie bine analizate datorită urmărilor socio-economice induse [5].

Tratamentul antiglaucomatos trebuie individualizat în funcţie de pacient, severitatea bolii şi speranţa de viaţă, urmărindu-se în permanenţă conservarea calităţii vieţii şi are ca scop atingerea presiunii intraoculare „ţintă" (PIO la care este stopată evoluţia bolii şi care este specifică fiecărui pacient).

PIO „ţintă" depinde de următorii factori:

– PIO înainte de tratament (PIO iniţial scăzută induce un tratament mai puţin agresiv);

– Stadiul glaucomului (glaucom avansat impune PIO ţinta foarte scăzută);

– Rata progresiei glaucomatoase;

– Vârsta şi speranta de viaţă (vârsta tânără cere PIO ţintă foarte scăzută);

– Prezenţa altor factori de risc (ex. sindromul exfoliativ).

Majoritatea pacienţilor cu GPUD sunt trataţi *iniţial* cu medicaţie topică. Trabeculoplastia LASER este de asemenea o opţiune iniţială eficientă. Chirurgia poate fi luată în calcul ca tratament iniţial în câteva circumstanţe precum: glaucomul avansat, PIO foarte ridicată şi complianţa scăzută medicamentoasă (schema 23.1).

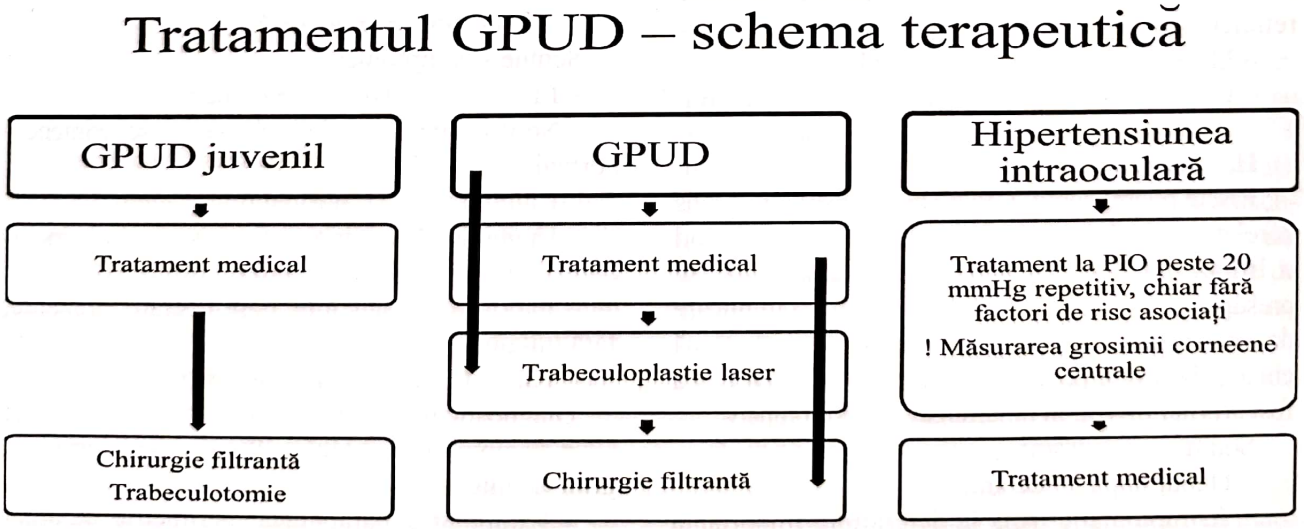

Schema 5.1. Schema terapeutică în GPUD.

Scanned with OKEN Scanner

TRATAMENTUL CHIRURGICAL ÎN GLAUCOMUL PRIMITIV CU UNGHI DESCHIS

Tratamentul chirurgical în GPUD este indicat de obicei când tratamentul medical este depăşit, ineficace, prost tolerat, la pacienţi noncomplianţi cu alterare importantă a funcţiei vizuale sau cu risc ridicat de alterări viitoare. Clasic, la pacienţii cu GPUD, chirurgia se impune când terapia topică a eşuat. Studii recente demonstrează că trabeculectomia în prima intenţie înaintea terapiei topice moderne, poate oferi unele avantaje: control presional mai bun, reducerea numărului vizitelor la medic şi posibilitatea unei mai bune prezervări a câmpului vizual.

Când se impune chirurgia, procedeul chirurgical trebuie ales în funcţie de situaţia clinică. În prezent există o serie de proceduri chirurgicale pentru scăderea presiunii intraoculare care se divid în două clase mari:

1) tratamentul chirurgical nonincizional – trabeculoplastia LASER cu variantele ei: ALT (trabeculoplastia LASER argon), SLT (trabeculoplastia LASER selectivă) şi trabeculoplastia LASER diodă;

2) tratamentul chirurgical incizional – trabeculectomia cu variantele ei nonpenetrante, implantarea sistemelor de drenaj şi procedee de ablaţie a corpului ciliar.

În continuare vom detaila procedeele chirurgicale incizionale pentru GPUD, tratamentul LASER fiind detailat într-un capitol ulterior [9].

TRATAMENTUL CHIRURGICAL INCIZIONAL ÎN GPUD

Chirurgia incizională este indicată când PIO nu poate fi echilibrată prin procedee medicale astfel încât să se prevină alterări ale nervului optic sau pierderea acuităţii vizuale. Glaucomul poate fi necontrolat din mai multe cauze precum:

a) Tratamentul medical maximal eşuează în reducerea PIO;

b) Neuropatia optică glaucomatoasă şi pierderea câmpului vizual se agravează în ciuda unei reduceri „adecvate" a PIO cu terapie medicală;

c) Noncomplianţa la regimul medical.

Tradiţional procedurile chirurgicale sunt denumite *filtrante*, dar din punct de vedere fiziologic şi anatomic trebuie numite proceduri *fistulizante* [10].

Indicaţii

Tratamentul chirurgical are ca indicaţie majoră degradarea funcţiei vizuale alături de degradarea nervului optic în condiţiile unui tratament medical maximal, bine tolerat, dar care nu reuşeşte atingerea presiunii ţintă.

Decizia chirurgicală trebuie luată după analiza detailată a raportului risc/beneficiu. Deşi scăderea PIO este considerată ca un beneficiu, riscul scăderii vederii fără chirurgie trebuie să depăşească riscul scăderii vederii în condiţiile chirurgicale.

Medicul trebuie să măsoare întotdeauna PIO repetitiv, în momente diferite ale zilei pentru a stabili PIO medie înaintea operaţiei. În cazul în care PIO este foarte ridicată o singură măsurătoare pre-operator este suficientă.

Trebuie avut în vedere estimarea cât mai corectă a ratei sau riscului de progresie prin evaluări de structură şi funcţie repetitive.

Prezenţa factorilor de risc asociaţi glaucomului (vârsta ridicată, nivel scăzut educaţional, sex masculin, diabetul, PIO ridicată, hemoragii discale, stadiu avansat al bolii, progresia defectelor perimetrice etc.) influenţează decizia chirurgicală prin ţinta care se doreşte a fi atinsă (schema 5.2).

Chirurgia de primă intenţie poate fi indicată pe baze socio-economice sau logistice, însă nu există suficiente evidenţe pentru a o recomanda tuturor pacienţilor.

Contraindicaţii

Contraindicaţiile relative pentru chirurgia filtrantă pot fi oculare sau sistemice. Un ochi cu acuitate vizuală foarte scăzută şi câmp vizual agonizant nu este candidatul ideal la chirurgie. Ablaţia corpului ciliar este o alternativă pentru scăderea PIO pentru asemenea ochi, ţinând în acelaşi timp seama de riscul de oftalmie simpatică.

Contraindicaţii relative sunt condiţiile care predispun la eşecul chirurgiei filtrante:

– neovascularizaţie activă a segmentului anterior ocular (rubeoza iriană) sau irita activă;

– injurie conjunctivală extinsă (post-traumatic, chirurgie pol posterior);

– sclera foarte subţire (chirurgie extinsă în antecedente, sclerita necrozantă).

Chirurgia filtrantă are rezultate mai slabe la pacienţii tineri, pacienţii afaki/pseudofaki şi la subiecţii melanodermi.

Scanned with OKEN Scanner

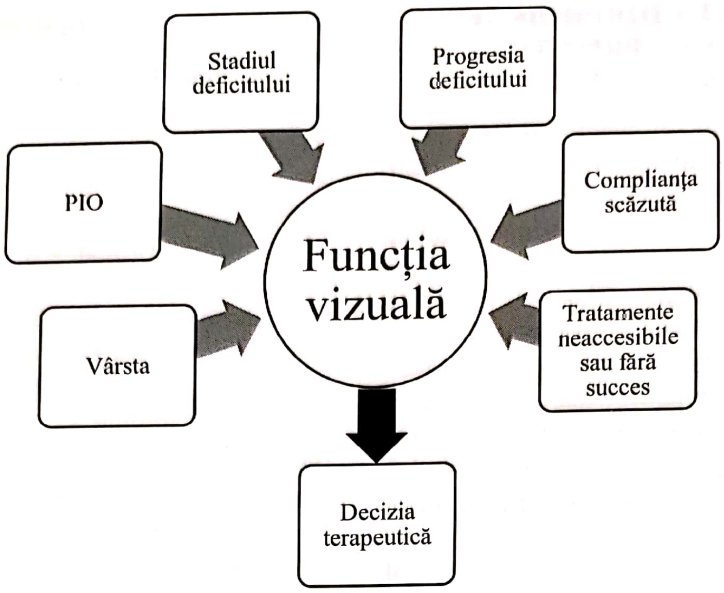

Schema 5.2. Decizia chirurgicală este rezultatul analizei factorilor care au influență pe funcția vizuală.

Evaluarea preoperatorie

Evaluarea preoperatorie este asemănătoare altor intervenții chirurgicale oftalmologice. Trebuie determinat statusul general, expectanța de viață și starea ochiului contralateral. Pacientul trebuie să fie echilibrat medical pentru o chirurgie invazivă oculară sub anestezie locală.

Este de dorit controlul preoperator al inflamației prin prescriere de corticoizi care diminuează cicatrizarea exagerată post-operator cu eșecul bulei de filtrare.

Scăderea PIO cât mai aproape de limitele normale scade riscul unei eventuale hemoragii expulzive. Tratamentele antiagregante trebuie încetate, iar hipertensiunea arterială controlată.

Este obligatoriu informarea corectă și completă a pacientului, care trebuie să înțeleagă că scopul chirurgiei nu este recuperarea vederii, ci stoparea evoluției spre degradare, și că este posibilă necesitatea continuării tratamentului medicamentos și post-chirurgical.

Este important de notat că pacienții cu alterări severe perimetrice, aproape de punctul de fixare prezintă riscul pierderii vederii centrale post-operator.

TRABECULECTOMIA

Trabeculectomia este o procedură filtrantă care presupune excizia unui bloc mic de cornee periferică dedesubtul unui flap scleral. Cunoașterea anatomiei externe și interne a limbului este foarte important pentru reușita chirurgicală. Flapul scleral conferă rezistență și limitează scurgerea umorii apoase, reducând complicațiile asociate precum hipotonia, atalamia, cataracta, efuzia coroidiană, seroasă sau hemoragică, edemul macular sau al nervului optic.

Datorită incidenței scăzute a complicațiilor, trabeculectomia este operația filtrantă cea mai utilizată. Folosirea agenților antifibrotici precum 5 fluorouracil (5-FU) sau mitomicina C (MMC), alături de suturile ajustabile sau liza LASER a suturilor oferă longevitate procedurii, conferind PIO mai scăzută și evitând unele complicații.

Anestezia

Tipul de anestezie utilizat în chirurgia incizională a glaucomului depinde în mare măsură de pacient. Astfel, în timp ce la copii se folosește de rutină anestezia generală, la adulți de obicei se utilizează anestezia locală.

- anestezia locală: retrobulbară (cu lidocaină, bupivacaină, mepivacaină sau combinații ale acestora), peribulbară, anestezie sub-Tenoniană, subconjuctivală sau topică; ultimele trei tipuri de anestezie locală sunt cele mai sigure la pacienții cu glaucom, deoarece atât anestezia retrobulbară, cât și cea peribulbară determină creșterea semnificativă a PIO.
- analgezia de scurtă durată cu propofol, fentanil, sau sedarea cu midazolam pot fi utilizate ca adjuvant al anesteziei retrobulbare.

Scanned with OKEN Scanner

• anestezia generală – indicații: copii, pacienți cu afecțiuni psihiatrice, claustrofobi; pacienți necooperanți, pacienți cu diverse afecțiuni dureroase (reumatismale) ce nu pot menține poziția de decubit dorsal, alergie la anestezicele locale [20].

Redăm în cele ce urmează etapele clasice ale unei trabeculectomii:

• *Expunerea*: Se poate plasa o sutură de tracțiune corneană sau limbică (mătase 6.0 sau 7.0) pentru rotarea globului ocular spre inferior (expune limbul superior în vederea unui flap conjunctival cu baza la limb). Un fir de tracțiune pe mușchiul drept superior (mătase 4.0) are același efect, dar poate favoriza ptoza post-operatorie și hemoragia subconjunctivală.

• *Incizia conjunctivală*: În mod clasic trabeculectomia este efectuată la limb la ora 12, sau în orice cadran superior, după preferința chirurgului. În cazul folosirii agenților anti-proliferativi, bula de filtrare trebuie poziționata la ora 12 pentru a reduce riscul expunerii acesteia și dizesteziei bulei. Se poate folosi un flap conjunctival cu baza la limb sau la fornix. Ambele tehnici au avantaje și dezavantaje.

Flapul conjunctival cu baza la fornix este mai ușor de realizat, dar necesită atenție crescută la sutură pentru a conferi etanșeitate. Tot ca avantaj este cicatrizarea subconjunctivală anterior de flapul scleral ceea ce conduce la un drenaj mai facil al umorii apoase și mai posterior (figura 5.1).

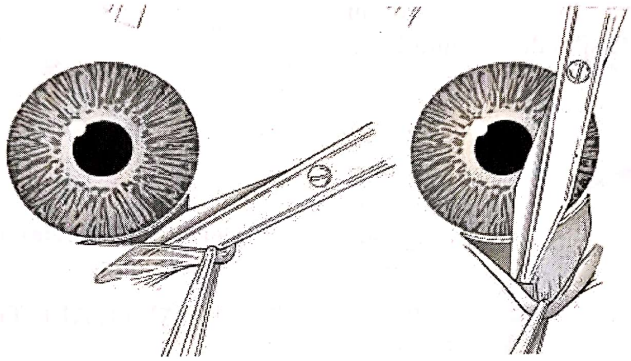

Figura 5.1. Realizarea flapului conjunctival cu baza la fornix.

Flapul conjunctival cu baza la limb este mai dificil din punct de vedere tehnic, dar permite o sutură sigură departe de limb. Incizia trebuie poziționată la 8–10 mm posterior de limb și realizată cu atenție pentru a nu leza tendonul dreptului superior. Avantajul este riscul scăzut de leakage, iar dezavantajul crearea unei cicatrizări posterioare flapului scleral cu blocarea drenajului și formarea bulei de filtrare mai aproape de limb.

• *Flapul scleral*: mărimea și forma exactă a flapului scleral nu sunt de importanță maximă. Tehnica clasică presupune un flap de 3–4 mm triunghiular, trapezoid sau rectangular. Dacă se folosește un flap conjunctival cu baza la fornix este de dorit evitarea disecției până în cornee clară, în felul acesta evitându-se leakage-ul (figura 5.2).

• *Paracenteza*: pentru un control bun al camerei anterioare o paracenteză este indicată. Ea poate folosi pentru introducerea de BSS, miotice sau vâscoelastic și testarea intraoperatorie a filtrării. În cazul atalamiei post-operatorii paracenteza preexistentă este utilă pentru refacerea camerei. Se realizează de obicei în sectorul temporal, pe meridianul orizontal. Nu se deschide camera anterioară decât după utilizarea agentilor antifibrotici.

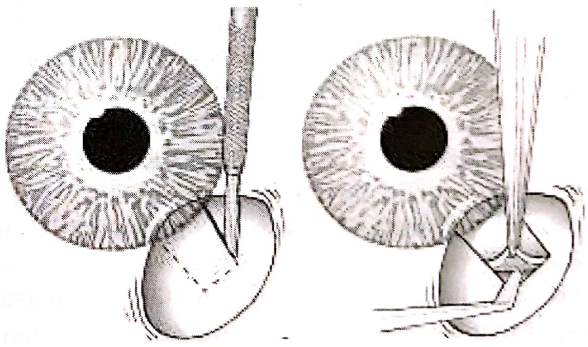

Figura 5.2. Realizarea flapului scleral.

• *Sclerostomia:* este deseori realizată cu ajutorul unui punch, dar se poate efectua și în bloc cu o lamă fină și foarfecele Vannas (figura 5.3). În general drenajul nu este restricționat de dimensiunea sclerostomiei. Sclerostomia însă trebuie să fie destul de largă pentru a evita încarcerarea iriană, dar și suficient de mică pentru a fi protejată din toate părțile de flapul scleral.

Scanned with OKEN Scanner



Figura 5.3. Realizarea sclerostomiei cu lamă fină.

• *Iridectomia periferică*: este realizată pentru evitarea încarcerării iriene, în special la ochi faci şi prevenirea blocului pupilar. Se realizează cu atenție pentru a evita excizia proceselor ciliare sau distrugerea fibrelor zonulare şi hialoidei anterioare (figura 5.4).

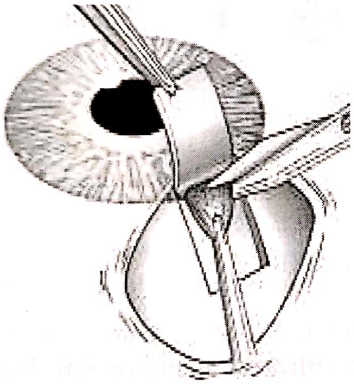

Figura 5.4. Realizarea iridectomiei periferice.

• *Închiderea flapului scleral*: este realizată în prezent prin suturi strânse pentru evitarea atalamiei, datorită posibilității de reglare a acestora post-operator prin liza lor cu LASER-ul argon sau LASER-ul cu diodă sau prin folosirea de suturi ajustabile (figura 5.5). Suturile se realizează cu fir 10.0 nylon. După câteva zile sau săptămâni se poate folosi una din tehnici pentru a creşte filtrarea. Este foarte importantă verificarea integrității flapului scleral înainte de sutura conjunctivală. La folosirea mitomicinei C este de dorit sutura foarte strânsă.

• *Ajustarea drenajului*: trebuie realizată înaintea suturii conjunctivei.

• *Sutura conjunctivei*: pentru flapul cu baza la fornix, sutura se realizează la limb, iar pentru flapul cu baza la limb, conjunctiva şi capsula Tenon se pot sutura continuu sau discontinuu, separat sau într-un strat (figura 5.6).

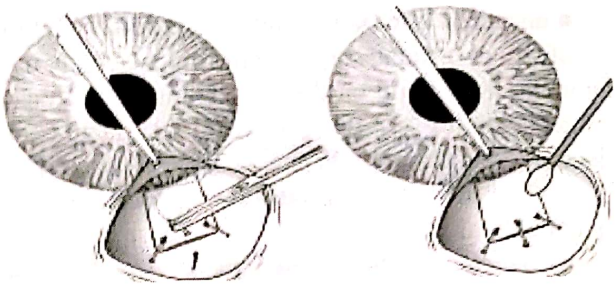

Figura 5.5. Realizarea suturilor flapului scleral.

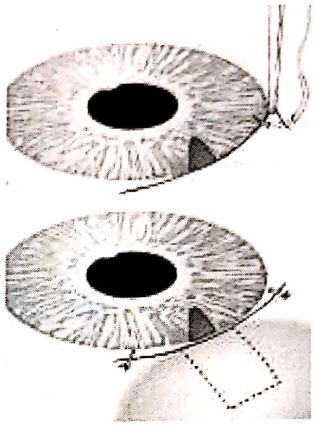

Figura 5.6. Realizarea suturii conjunctivale la limb.

VARIANTE ALE TRABECULECTOMIEI

Variante de realizare a flapului scleral. Sunt variații în ceea ce priveşte forma flapului scleral, unii chirurgi realizând un flap pătrat, alții unul triunghiular, semicircular sau trapezoidal. Nu există însă nici un avantaj evident al unei forme în fața celeilalte, legat de rata de succes pe termen lung.

Alte variații ale tehnicii: cauterizarea marginilor laterale fără a mai sutura flapul scleral sau excizia a 2 mm distali din flap; folosirea membranei amniotice sau a ologenului la nivelul flapului scleral în încercarea de a preveni adeziunea post-operatorie a conjunctivei şi sclerei la pacienții cu risc de eşec al filtrantei, tehnica „în tunel scleral".

• Variante ale tehnicii de realizare a fistulei: punch, trepanațiile, sclerectomiile, sclerostomiile termice şi sclerostomiile realizate cu LASER-ul cu dioxid de carbon.

• Variații ale suturii la nivelul voletului scleral (suturi ajustabile, suturi de relaxare), a conjunctivei limbice (sutura cu fire separate, sutura în surjet).

Agenții antifibrotici

Aplicarea agenților antifibrotici precum 5 fluorouracil (5-FU) sau mitomicina C (MMC) are ca

Scanned with OKEN Scanner

scop o rată de succes mai mare în scăderea PIO post-trabeculectomie, însă în acelaşi timp poate creşte riscul unor eventuale complicaţii, consideraţie ce trebuie să ne pună în gardă pentru utilizarea lor generalizată. Trebuie utilizaţi cu atenţie la trabeculectomiile iniţiale, pentru pacienţii tineri miopi datorită creşterii riscului maculopatiei hipotonice.

5-FU este un agent pirimidinic care inhibă proliferarea fibroblastelor reducând cicatrizarea după chirurgia filtrantă. Dacă iniţial a fost indicat numai la pacienţii cu risc crescut (afaci, pseudofaci, glaucom neovascular, eşec chirurgical în antecedente), în prezent este în rutina chirurgilor glaucomatologi. Dozajul este de 50 mg/ml impregnat pe un burete chirurgical şi folosit intraoperator. Se poate de asemenea opta şi pentru utilizarea postoperatorie, în injecţie la nivelul fornixului superior, adiacent bulei, folosindu-se doze de 5–10 mg în 0,1–0,5 ml. Trebuie evitată injectarea aproape de flapul scleral scăzându-se astfel riscul expunerii intraoculare.

MMC este un agent activator al ADN cross-linking-ului, cu potenţial ridicat antifibrinolitic. Cel mai des se foloseşte intraoperator, prin plasarea buretelui chirurgical îmbibat în MMC în spaţiul subconjunctival, în contact cu sclera, unde se va realiza sclerostomia. Concentraţiile tipice sunt de 0,1–0,5 mg/ml, cu o durată de aplicare de 0,5–5 minute. Concentraţiile mari scurtează timpul de aplicare.

Indicaţiile utilizării agenţilor antifibrotici sunt următoarele: chirurgie filtrantă anterioară eşuată, afecţiuni inflamatorii locale, post-operaţie cataractă (incizie conjunctivală), chirurgie recentă (sub 3 luni), medicaţie topică cronică, rasa neagră, tineri.

Complicaţiile posibile precum eroziunile epiteliale corneene, hipotonia, pierderea umorii apoase la nivelul bulei de filtrare, blebita sau endoftalmita trebuie să sensibilizeze chirurgul în tehnica chirurgicală şi urmărirea post-operatorie.

CONSIDERAŢII POST-OPERATORII

Succesul chirurgiei glaucomului depinde de managementul post-operator. Corticoizii topici trebuie administraţi intensiv (cel puţin patru ori pe zi) iniţial şi diminuaţi treptat în funcţie de situaţia clinică.

Antibioticele topice, agenţii ciclopegici sau midriatici sunt necesari. Antibioticele în profilaxie pe termen lung nu sunt recomandate.

COMPLICAŢIILE CHIRURGIEI FILTRANTE

Orice procedură filtrantă poate avea complicaţii, cu toate că anumite tehnici par a fi mai sigure decât altele. Când vorbim de complicaţii, trebuie să precizăm faptul că ele pot apărea intraoperator, în perioada imediat post-operatorie (complicaţiile post-operatorii precoce) şi în perioada post-operatorie tardivă (complicaţiile post-operatorii tardive).

Complicaţiile intraoperatorii

Sunt reprezentate de defecte la nivelul flapului conjunctival, hemoragia, efuziunea coroidiană şi altele.

Manipularea inadecvată a conjunctivei poate duce la apariţia unei aşa-zise butoniere la nivelul flapului. Această complicaţie poate fi prevenită prin manevrarea cu blândeţe a ţesuturilor. Dacă se produce, defectul conjunctival poate fi închis prin sutură cu nylon 10.0, cu ac rotund atraumatic. Pentru a sigila mici defecte pot fi folosiţi şi adezivii tisulari sau cauterul bipolar, dar sunt tehnici mai puţin eficiente decât sutura.

Hemoragia episclerală este frecvent întâlnită la pacienţii care au efectuat timp îndelungat tratament topic antiglaucomatos. Controlul ei se poate obţine prin irigaţie şi cauterizare şi trebuie realizat înainte de a se deschide camera anterioară.

O complicaţie foarte severă este hemoragia coroidiană sau hemoragia expulzivă care apare de obicei consecutiv unei reduceri brusc aparute a PIO, secundară rupturii unui vas coroidian mare. Pasul cel mai important în managementul acestei complicaţii este închiderea imediată a fistulei. Unii chirurgi crează o incizie sclerală în cadranul infero-temporal pentru a permite evacuarea sângelui până la oprirea spontană a hemoragiei.

Efuziunea coroidiană este recunoscută prin îngustarea bruscă a camerei anterioare intraoperator sau prin rotaţia proceselor ciliare prin iridectomie, la nivelul fistulei. Dacă este severă, poate fi abordată printr-o incizie sclerală la 3–5 mm posterior de limb pentru drenarea lichidului supracoroidian.

Prolapsul vitrean poate apărea în timpul creării fistulei sau iridectomiei, prin ruptura zonulei sau a hialoidei. Vitrosul se îndepărtează cu atenţie cu ajutorul foarfecelui sau a vitreotomului. Dacă flapul scleral este manipulat necorespunzător se poate rupe. În acest caz se realizează sutura sa cu fir nylon 10.0 sau, dacă flapul este prea subţire şi

Scanned with OKEN Scanner

nu poate fi reataşat, se înlocuieşte cu un fragment de scleră conservată sau o grefă pericardică. [20]

Complicaţiile post-operatorii precoce şi tardive sunt enumerate în tabelul 5.1 [11–14].

Tabelul 5.1

Complicaţiile chirurgiei filtrante

Complicaţii precoce	Complicaţii tardive
Infecţie	Scurgerea sau eşecul bulei de filtrare
Hipotonie	Cataractă
Atalamie	Blebită
Maldirecţionarea umorii apoase	Endoftalmită
Hiphemă	Bulă dischinetică, simptomatică
Formarea sau accelerarea cataractei	Migrarea bulei
PIO crescută tranzitoriu	Hipotomie
Edem macular cistoid	Ptoză
Maculopatie hipotonă	Retracţie palpebrală
Efuzie coroidiană	
Hemoragie supracoroidiană	
Uveită persistentă	
Fenomen Dellen	
Scăderea vederii	

Complicaţii post-operatorii precoce

În primele săptămâni post-operator principalele complicaţiile apărute sunt hipotonia şi hipertonia oculară:

– hipotonie oculară asociată cu o cameră anterioară de profunzime redusă sau atalamie: primul pas constă în identificarea cauzei: leakage printr-un defect la nivelul flapului conjunctival, filtrare excesivă sau decolare seroasă de coroidă. Iniţial se încearcă refacerea camerei anterioare prin aplicarea unui pansament compresiv, închiderea defectului conjunctival folosind o lentilă de contact, adezivi tisulari. În situaţia unei filtrări excesive, dacă camera anterioară nu se reface în câteva zile sau dacă apare decompensarea corneană, chirurgul poate restabili camera cu material viscoelastic, aer sau gaz (SF6 sau C2F6).

– hipotonia oculară asociată cu o cameră anterioară profundă observată în special în cazul folosirii agenţilor antifibrotici. Dacă însă persistă, poate determina maculopatia hipotonă. Manifestările clinice ale maculopatiei hipotone sunt: scăderea acuităţii vizuale, hipotonie, edem retinian şi al nervului optic şi falduri ale retinei maculare. Odată apărută maculopatia hipotonă, dacă PIO rămâne redusă se va încerca injectarea de sânge autolog la nivelul bulei sau în jurul acesteia, resuturarea flapului scleral, întărirea sa cu un fragment de scleră conservată etc.

Hipertonia oculara poate avea următoarele cauze:

– asociată cu camera anterioara de profunzime redusă: iridectomie incompletă cu bloc pupilar sau hemoragie supracoroidiană;

– asociată cu camera anterioară profundă – filtrare inadecvată (obstrucţia fistulei de către iris, procesele ciliare, cristalin sau vitros) sau absenţei bulei de filtrare.

Hemoragia supracoroidiană poate apărea la câteva zile post-operator, având următoarea simptomatologie: durere oculară severă, scădere importantă a acuităţii vizuale şi, ocazional, greaţă. PIO este de obicei crescută, camera anterioară are profunzimea redusă sau lipseşte şi este prezentă o decolare de coroidă importantă, diagnosticul fiind stabilit pe baza aspectului echografic al decolării. Iniţial pacientul este monitorizat ecografic, indicaţiile intervenţiei chirurgicale fiind: asocierea dezlipirii de retină, decolarea de coroidă masivă, pe 360°, prezenţa de adeziuni vitreoretiniene sau încarcerări de vitros. De obicei drenajul sângelui supracoroidian se realizează după şapte–zece zile, aşteptându-se lichefierea sa.

Atunci când imediat post-operator pacientul prezintă o PIO crescută şi o cameră anterioară profundă, se verifică posibilă obstrucţie a fistulei prin gonioscopie. Dacă irisul sau procesele ciliare blochează fistula, se poate încerca dezobstrucţia cu ajutorul LASER-ului argon; dacă există ţesut cicatriceal la nivelul marginilor flapului scleral şi acesta obstruează fistula, dar bula de filtrare este

Scanned with OKEN Scanner

prezentă, poate fi utilă o revizie internă a filtrantei, urmată de injecții subconjunctivale cu 5-FU.

Dacă nu se identifică o obstrucție a fistulei, atunci chirurgul trebuie să aibă în vedere un posibil eșec al filtrantei. În această situație se observă o bulă plată, intens vascularizată și fără microchisturi. Se intensifică tratamentul corticosteroidian local, se efectuează masaj digital pentru a forța filtrarea, se îndepărtează suturile de la nivelul flapului scleral și se efectuează injecții subconjunctivale cu 5-FU; în final se poate ajunge la repetarea chirurgiei filtrante cu agenți antifibrotici adjuvanți sau eventual la plasarea unui sistem de drenaj artificial.

Foarte importantă este diferențierea eșecului filtrantei de bula de filtrare încapsulată, o bulă elevată, în formă de dom, intens vascularizată, cu sclerostomie patentă la gonioscopie. Nu există un consens în ceea ce privește folosirea tratamentului corticosteroidian și a masajului digital la nivelul bulei închistate; unii chirurgi preferă efectuarea *needling*-ului (ac de 25–30 G, cu ajutorul căruia se pătrunde subconjunctival, la 5–10 mm posterior de bulă, se balonizează conjunctiva și se incizează țesutul episcleral fibros de la nivelul bulei inchistate +/– injecție cu 5 mg 5-FU (0,5 ml din 10 mg/ml).

Alte complicații: uveita anterioară (intensificarea administrării corticosteroizilor), hipema (ridicarea capului pacientului, limitarea activității, cura hidrică), dellen adiacent (lacrimi artificiale și eventual aplicarea unei lentile de contact terapeutice), scăderea acuității vizuale (cataractă, hipotonie oculară severă), retinopatia de decompresie (hemoragii intraretiniene apărute imediat după trabeculectomie).

Complicații post-operatorii tardive

Cea mai frecventă complicație tardivă a chirurgiei filtrante este eșecul filtrării, ce poate apărea și după luni – ani de la o trabeculectomie inițial reușită. Dacă se observă o bulă închistată și PIO nu poate fi controlată medicamentos, se recurge la revizia filtrantei *ab externo* sau *ab interno* (dacă la gonioscopie se constată blocarea fistulei prin țesut fibros). În cele din urmă se poate recurge și la repetarea trabeculectomiei în alt cadran superior, cu folosirea adițională a MMC sau 5-FU sau la implantarea unui sistem artificial de drenaj.

Leakage-ul tardiv poate apărea în cazul unor bule cu perete foarte subțire sau cu zone avasculare extinse; această complicație apare frecvent în cazul trabeculectomiei cu agenți antifibrotici, testul Seidel fiind util în stabilirea diagnosticului. Se pot folosi agenți supresori ai producției de umoare apoasă, aplicarea unei lentile de contact, folosirea de adezivi tisulari sau chiar revizia bulei – crearea unui nou flap conjunctival cu avansarea capsulei Tenon, întărirea flapului scleral cu grefă sclerală, folosirea unei membrane amniotice, ca substituent al conjunctivei.

Infecțiile legate de bula de filtrare apar rar în perioada imediat post-operatorie, de obicei având un debut tardiv – după luni-ani de la trabeculectomie. Tipic încep sub forma unei blebite, cu o bulă albă și congestie importantă a conjunctivei adiacente, reacție inflamatorie în camera anterioară de intensitate variabilă și vitros clar. Dacă acesta este prompt și agresiv, prognosticul este mult mai bun decât în cazul endoftalmitei.

Endoftalmita tardivă este o complicație cu potențial devastator. Se caracterizează prin scăderea rapidă a acuității vizuale, ochi roșu, dureros, cu o bulă de filtrație cu aspect „lăptos", cu sau fără defecte epiteliale, cu fibrină sau hipopion în camera anterioară și vitrită. Incidența ei pentru chirurgia filtrantă a fost raportată între 0,06% și 13,2%. Factorii de risc asociați sunt blefarita sau conjunctivita, trauma oculară, obstrucție canal nazo-lacrimal, lentile de contact, *leakage*-ul bulei, utilizarea cronică de antibiotice, diabetul zaharat, sexul masculin și vârsta tânără. Trabeculectomia inferioară e asociată cu risc mai mare de endoftalmită decât trabeculectomia la limbul superior. Folosirea agenților antifibrotici precum 5-FU sau MMC se asociază cu endoftalmite legate de bulă probabil prin prezența pereților mai subțiri și avasculari. Agenții etiologici implicați sunt specii de Stafilococ (*S. epidermitis*), Streptococ, *Haemophilus influenzae, Moraxella* și Enterococ. Necesită tratament prompt și agresiv, cu antibiotice cu spectru larg, administrate în doze mari, periocular, parenteral (gentamicină, cefalosporine) și intravitrean (vancomicină, gentamicină) și corticosteroizi. Tratamentul antibiotic inițial empiric este apoi ajustat funcție de rezultatul obținut la examenul aspiratului vitrean și din umoarea apoasă. Prognosticul endoftalmitei legate de bula de filtrare este nefavorabil, chiar în condițiile efectuării unei tratament antibiotic agresiv combinat cu vitrectomia.

Cataracta apare la aproximativ o treime din pacienții la care s-a efectuat chirurgia filtrantă a

Scanned with OKEN Scanner

glaucomului. Factorii de risc sunt vârsta, durata terapiei miotice preoperator, manipularea chirurgicală, irita post-operatorie, camera anterioară îngustă sau absentă timp îndelungat post-operator şi modificările metabolice.

În unele cazuri pot fi observate bule de filtrare foarte proeminente, ce se extind pe suprafaţa corneei (bula disestezică). Se poate încerca reducerea dimensiunilor bulei cu ridicarea ei de pe cornee şi excizia conjunctivei până la limb, urmată de sutura marginilor libere.

Afectarea endoteliului corneean este de asemenea o posibilă complicaţie tardivă, raportată în special după trabeculectomia cu MMC. La pacienţii la care s-a utilizat 5-FU post-operator poate apărea deficitul de celule stem limbice, caz în care este indicat transplantul de membrană amniotică [20].

REZULTATELE CHIRURGIEI FILTRANTE A GLAUCOMULUI

De obicei, prin chirurgia filtrantă se obţin valori mult mai scăzute ale PIO, reducerea fluctuaţiilor pe termen lung, cu prezervarea câmpului vizual, însă uneori se constată scăderea acuităţii vizuale post-operator. Anterior folosirii agenţilor antifibrotici pe scară largă, valori ale PIO sub 21 mmHg, cu/fără medicaţie asociată, au fost raportate în primii 2 ani post-operator în 80% din cazuri; după 4–5 ani însă rata de succes (PIO între 16–21 mmHg) s-a redus semnificativ, la aproximativ 50%. Folosirea 5-FU sau a MMC asigură un control mai bun al PIO pe termen dar cu riscuri potenţiale mai mari (blebita, endoftalmita).

Dacă comparăm trabeculectomia cu procedurile non-penetrante, se observă că trabeculectomia este mult mai eficientă în reducerea PIO, în timp ce chirurgia non-penetrantă este mai sigură, rata complicaţiilor post-operatorii fiind mult redusă [20].

CHIRURGIA COMBINATĂ (FILTRANTĂ + CATARACTĂ)

Cataracta şi glaucomul sunt boli care au prevalenţa crescută cu vârsta. Chirurgia cataractei este deseori asociată cu trabeculectomia, indicaţiile procedurii combinate fiind:

– necesitatea chirurgiei cataractei la un pacient glaucomatos cu deficite perimetrice notabile şi nerv optic alterat;

– necesitatea chirurgiei cataractei la un pacient glaucomatos cu o toleranţă scăzută la medicaţia antiglaucomatoasă;

– necesitatea chirurgiei cataractei la un pacient glaucomatos care prezintă terapie maximală pentru controlul PIO.

Contraindicaţiile relative sunt reprezentate de o presiune post-operatorie ţintă foarte scăzută şi glaucomul avansat cu PIO necontrolată şi cu necesitatea rapidă a reducerii presionale.

În esenţa există două tehnici de facotrabeculectomie: tehnica „one-site" presupune crearea unui tunel scleral superior şi realizarea facoemulsiei prin acest tunel, urmată de transformarea acestui tunel într-un flap scleral şi crearea fistulei limbice sub flap; tehnica „two-site" constă în realizarea facoemulsiei printr-o incizie corneană temporală – primul pas, urmată de trabeculectomie la nivelul limbului superior – al doilea pas.

Studii prospective ce au comparat cele două tehnici chirurgicale nu arată diferenţe statistic semnificative ale degajării presionale.

Procedurile combinate pot preveni creşterile tensionale tranzitorii post-operatorii. Sunt mai puţin eficace decât procedurile filtrante separat, dar se pare că au rata mai mare de succes facoemulsia asociată cu trabeculectomie cu agenţi antifibrotici, decât extracţia extracapsulară asociată trabeculectomiei simple. Pentru pacienţii la care glaucomul este avansat se preferă trabeculectomia ca primă chirurgie, neasociată extracţiei cristaliniene [15]. Pentru pacienţii care au PIO controlată medicamentos simpla extracţie a cataractei conferă o reducere presională suficientă, şi deci se poate opta doar pentru realizarea acesteia fără asocierea chirurgiei filtrante [16].

SUNTURILE DE DRENAJ

În prezent există o multitudine de sisteme de drenaj care au fost propuse pentru a îmbunătăţi filtrarea eliminând umoarea apoasă departe de limb, în spaţiul subconjunctival ecuatorial.

Şunturile sau sistemele de drenaj sunt alcătuite în general dintr-un tub, plasat în camera anterioară, în sulcusul ciliar sau în cavitatea vitreeană, prin pars plana, şi un rezervor extraocular. Curgerea se realizează prin tub spre rezervorul plasat în regiunea ecuatorială pe scleră (figura 5.7).

Scanned with OKEN Scanner

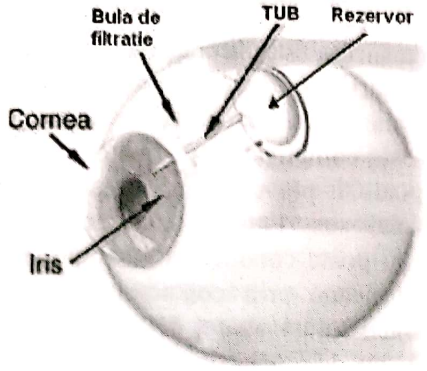

Figura 5.7. Poziționarea sistemelor de drenaj.

Există 2 tipuri mari de șunturi: **cu valvă, care nu au restricționarea curgerii, sau fără valvă care au restricționată curgerea.** Șunturi fără valvă răspândite sunt Molteno și Baerveldt, iar dintre cele cu valvă citățm șuntul Ahmed. Mărimea rezervorului poate varia și influența controlul presiunii intraoculare și complicațiile post-operatorii (tabelul 5.2) [17].

Indicații

Toate sistemele de drenaj sunt folosite în general pentru cazurile dificile în care chirurgia filtrantă clasică a eșuat sau are toate șansele să o facă. Șunturile sunt de dorit să se indice în una din următoarele situații:

1. Trabeculectomie cu agenți antifibrotici eșuată. Uneori se indică reluarea aceleiași proceduri de trabeculectomie, însă când factorii ce au influențat eșecul nu pot fi modificați este de dorit a se recurge la implantarea unui șunt.

2. Uveita activă. La pacienții tineri cu uveită recidivantă, precum în artrita juvenilă idiopatică, implantul de șunt este de dorit știindu-se rata mare de insucces a trabeculectomiei chiar și asociată cu agenți antifibrozanți.

3. Glaucomul neovascular – va fi tratat intr-un alt capitol.

4. Conjunctiva compromisă. La pacienții ce au suferit traume oculare sau vitrectomie în antecedente și unde cicatrizarea defectuoasă a conjunctivei conduce la fibrozarea bulei de filtrare cu eșecul trabeculectomiei este indicată implantarea de șunt. Această tehnică se poate propune chiar și pacienților ce au bureți sclerali, rezervorul plasându-se sub aceștia.

Afakia are prognostic scăzut pentru trabeculectomie chiar și cu MMC, din ce în ce mai mulți chirurgi recurgând la implantul unui sistem de drenaj.

Tabelul 5.2

Diferite variante de sisteme de drenaj

	Molteno		Baerveldt		Krupin	Ahmed	
Design	simplă	dublă	250	350		simplă	dublă
Arie	135 mm²	270 mm²	250 mm²	350 mm²	194 mm²	184 mm²	364 mm²
Grosime	2,16 mm	2,16 mm	0,84 mm	0,84 mm	2,54 mm	1,90 mm	1,90 mm
Material	polipropilen	polipropilen	silicon	silicon	silicon	Polipropilen/silicon	Polipropilen/silicon
Mecanism	tub	tub	tub	tub	valvă	valvă	valvă

Contraindicații

Șunturile pot avea un parcurs preoperator dificil, aceasta fiind eventuala contraindicație care presupune inabilitatea pacientului de a realiza tratamentul post-operator. Funcția corneeană endotelială este o contraindicație relativă pentru plasarea tubului în camera anterioară.

Tehnica operatorie

Cu toate că sistemele de drenaj diferă ca design, tehnica de implantare este similară. Anestezia și pregătirea câmpului operator se realizează ca pentru trabeculectomie. Este preferat pentru implantare cadranul supero-temporal față de cadranul supero-nazal datorită accesului mai facil și riscului mai redus de inducere a strabismului și de lezare a nervului optic, în special în cazul valvei Ahmed, ce are un diametru antero-posterior mare. Se plasează un fir de tracțiune la nivelul corneei, se creează un flap conjunctival cu baza la fornix, se expune episclera, se realizează diatermie blândă la acest nivel și se izolează cei doi mușchi drepți. În cazul sistemelor de drenaj cu valvă se verifică funcționalitatea acesteia. Rezervorul extraocular trebuie suturat la scleră, între mușchii drepți vertical și orizontal, posterior de inserția acestora. Apoi tubul este poziționat în camera anterioară, cu ajutorul unui ac tutore, de 22 sau 23 G, introdus la

Scanned with OKEN Scanner

nivelul limbului sclero-cornean superior. Momentul introducerii tubului în camera anterioară este foarte important. Tubul trebuie să fie plasat paralel cu irisul şi fără a avea contact cu corneea. Pentru a preveni *leakage*-ul umorii apoase la locul de implantare în camera anterioară, aceasta trebuie realizată printr-un orificiu de mărimea exactă a şuntului. În mod curent şuntul este acoperit de scleră, pericard sau cornee pentru a evita eroziunea.

Pentru sistemele non-valvulate există o serie de tehnici pentru restricţionarea scurgerii umorii apoase în perioada post-operatorie imediată, prevenind apariţia hipotoniei. Tubul poate fi ligaturat cu fir 6.0–7.0 Vicryl înainte de a fi introdus în camera anterioară. După patru–şase săptămâni (timp suficient pentru a se fi realizat încapsularea rezervorului) firul se resoarbe şi permite umorii apoase să fie drenată prin şunt. O altă tehnică, cu acelaşi scop, este cea a implantării în două etape a sistemelor non-valvulate: într-o prima intervenţie se plasează rezervorul extraocular, iar după sase–opt săptămâni se reintervine pentru introducerea tubului în camera anterioară.

La pacienţii afaci sau chiar şi la cei cu pseudofachie, vitrectomizaţi, sistemele de drenaj pot fi plasate şi prin pars-plana în cavitatea vitreeană. Această modalitate de implantare este folosită atunci când este imposibil sau se încearcă evitarea introducerii tubului în camera anterioară sau când are indicaţie pentru vitrectomie posterioară prin pars-plana pentru alte afecţiuni ale segmentului posterior. Rezultatele sunt similare implantării tubului în camera anterioară, având avantajul de a evita contactul tubului cu corneea şi cu irisul. Se poate de asemenea repoziţiona tubul din camera anterioară în cavitatea vitreeană, după efectuarea vitrectomiei, în cazul apariţiei complicaţiilor segmentului anterior, precum decompensarea corneei sau eroziune recurentă a tubului [20].

În ceea ce priveşte utilizarea agenţilor antifibrotici în asociere cu implantarea şunturilor, folosirea acestora nu a îmbunătăţit rezultatele post-operatorii.

Management post-operator

Valoarea PIO post-operatorie poate varia. În sistemele non-valvulate la care tubul a fost suturat creşterile presionale post-operatorii pot fi controlate medicamentos. După suficient timp pentru a se fi realizat încapsularea rezervorului suturile se pot elibera. Tratamentul post-operator constă în utilizarea de corticoizi, antibiotice, cicloplegice.

Complicaţii

Rata de succes este încurajatoare, însă comportă aceleaşi riscuri ca trabeculectomia.

Hipotonia apărută în perioada post-operatorie imediată este complicaţia precoce cea mai importantă şi poate fi prevenită prin una din tehnicile descrise mai sus. Este o consecinţă a filtrării exagerate şi poate conduce la atalamie şi decompensare corneana prin contactul dintre şunt şi cornee. Dacă totuşi apare, se va reface camera anterioară cu vâscoelastic, iar pacientul va fi monitorizat atent timp de 24 ore. Dacă hipotonia şi atalamia reapar se va îndepărta tubul din camera anterioară pentru a preveni decompensarea corneei, putând fi repoziţionat după câteva zile. Hipotonia oculară apărută tardiv se tratează de obicei prin ocluzia permanentă a tubului sau îndepărtarea acestuia.

PIO crescută post-operator poate fi observată atât în perioada imediat post-operatorie, cât şi mai târziu în evoluţie. Dacă în primele zile după implantarea şuntului se observă o hipotonie oculară, aceasta este urmată de o fază hipertensivă, asociată încapsulării rezervorului. Bula de filtrare devine vascularizată, determinând creşterea PIO. În timp inflamaţia şi congestia de la nivelul bulei se reduc, având loc o stabilizare a PIO în trei–şase luni.

Creşterea PIO imediat post-operator poate fi şi consecinţa obstruării tubului cu fibrină, sânge, iris sau bride vitreene. În cazul apariţiei unei membrane fibroase ce blochează tubul ea poate fi lizată cu LASER-ul Nd-YAG sau prin introducerea în CA de activatori ai plasminogenului tisular, dezobstrucţia tubului cu BSS (utilizând o canulă de 30 G introdusă printr-o paracenteză) etc.

O creştere a PIO apărută post-operator tardiv, în special când orifiul intern al tubului pare să fie liber, este datorată de obicei formării unei capsule fibroase groase, excesive. Funcţionarea unui sistem de drenaj încapsulat poate fi restabilită cu ajutorul *needling*-ului. Dacă nu se reuşeşte scăderea PIO nici după needling, se poate încerca îndepărtarea unei porţiuni din bula încapsulată subconjunctivală. Corticosteroizii pot fi responsabili de creşterea PIO chiar în condiţiile unui sistem de drenaj funcţional. Monitorizarea pentru complicaţii tardive, precum erodarea şi migrarea şuntului trebuie realizată în mod regulat, putând fi necesară repoziţionarea sistemului.

Cu toate că în mod curent şuntul este acoperit de scleră sau pericard eroziunea apare destul de

Scanned with OKEN Scanner

frecvent. Dacă flapul scleral folosit este prea gros, va favoriza producerea dellen-ului. În cazul folosirii sclerei conservate de un donor, există riscul transmiterii unor boli infecţioase şi a apariţiei reacţiilor imunologice.

Decompensarea corneei poate apărea consecutiv refluxului umorii apoase din rezervorul încapsulat în camera anterioară sau contactului tub – cornee. În această ultimă situaţie este necesară îndepărtarea tubului sau scurtarea acestuia sau repoziţionarea sa.

De asemenea pot apare complicaţii legate de motilitatea oculară şi diplopia, în special în cazul unor sisteme de mari dimensiuni (implantele Baerveldt, Krupin) şi atunci când sunt implantate în cadranul supero-nazal. Pot apărea exotropia, hipertropia sau limitarea mişcărilor globului ocular. Este necesară îndepărtarea implantului şi înlocuirea sa cu un al sistem ce are un rezervor de dimensiuni mai mici sau repoziţionarea sa în cadranul supero-temporal.

Alte complicaţii ale implantării unui sistem de drenaj sunt: invazia epitelială, pupilă deformată, perforarea globului ocular determinând dezlipire de retină sau hemoragie vitreeană (risc crescut la ochii cu miopie mare), hemoragia supracoroidiană [20].

Rezultate post-operatorii

În trialurile în care s-a folosit implantul Molteno s-a raportat o rată de succes de 73% după 18 luni de urmărire şi 57% după 43 luni. Succesul raportat cu implantele Baervedlt a fost de 93% respectiv 88% (pentru implantele de 350 mm² şi 500 mm²) după 18 luni de urmărire. Studii recente (TVT Study) arata ca sunturile de drenaj determină o scădere mai importantă a PIO decât trabeculectomia la pacienţii ce au suportat anterior trabeculectomie sau facoemulsificarea a cristalinului şi care au fost urmăriţi timp de 3 ani.

PROCEDURI DE ABLAŢIE A CORPULUI CILIAR

Ciclocrioterapia şi tratamentul LASER termal: Nd-YAG, argon, diodă reprezintă proceduri chirurgicale care reduc secreţia umorii apoase prin distrucţia corpului ciliar.

Ablaţia ciliară este indicată în scăderea presiunii intraoculare pentru ochii cu potenţial vizual redus sau care nu sunt candidaţi la chirurgie incizională. Chirurgia incizională pentru ochii orbi trebuie evitată datorită riscului scăzut de a dezvolta oftalmie simpatică. Ciclofotocoagularea LASER diodă este procedura indicată pentru ochi nevăzători şi dureroşi sau pentru ochii cu răspuns minim la alte modalităţi terapeutice.

Intervenţii precum injectarea retrobulbară de alcool, clorpromazină sau enucleaţia sunt rar realizate datorită îmbunătăţirii tehnicii ciclofotocoagulării.

Ablaţia ciliară este o contraindicaţie relativă în ochii cu acuitate vizuală satisfăcătoare datorită riscului scăderii vederii.

Ciclocrioterapia şi cicloablaţia Nd-YAG sunt rar realizate datorită faptului că cicloablaţia LASER diodă transscleral este mai bine tolerată, cu durere şi inflamaţie mai reduse.

Toate aceste proceduri pot induce hipotonie prelungită, durere, inflamaţie, edem macular cistoid, hemoragie şi chiar ftizia globului ocular. Oftalmia simpatică este o complicaţie rară, dar serioasă.

CICLODIALIZA

Ciclodializa reprezintă existenţa unei comunicări directe între camera anterioară şi spaţiul supracoroidian. Poate avea cauze traumatice sau poate fi post-chirurgical. Ciclodializa chirurgicală este rar realizată în prezent, dar a fost folosită în trecut pentru pacienţii afaci ce nu răspundeau la chirurgie filtrantă.

Tehnica chirurgicală constă în introducerea unei spatule din spaţiul supracoroidian în camera anterioară printr-o incizie sclerală mică de aproximativ 4 mm realizată posterior de limb. Poate induce o serie de complicaţii precum sângerare, inflamaţie, detaşarea descemetului, hipotonie marcată sau hipertonie [18].

CHIRURGIA NON-PENETRANTĂ

Deşi procedura chirurgicală incizională cea mai acceptată o reprezintă trabeculectomia, încercarea de a reduce semnificativ riscul de complicaţii a impus apariţia chirurgiei non-penetrante, descrisă iniţial în 1970.

Tehnica clasică este sclerectomia profundă, cu sau fără implant de colagen. A două tehnică non-penetrantă folosită este vâscocanalostomia, care

Scanned with OKEN Scanner

presupune injectarea de vâscoelastic în canalul Schlemm după realizarea sclerectomiei profunde.

Ambele proceduri constau în crearea unui flap conjunctival, cu baza la fornix, în cadranul supero-temporal sau supero-nazal, hemostază prin diatermie blândă şi realizarea unui flap scleral superficial, de 35–50% din grosimea sclerei, de formă variabilă în funcţie de tehnică şi cu extensie de 1–2 mm în cornee clară. Următorul pas este reprezentat de disecţia scleralã profundă (până la 90% din grosimea sclerei) lăsând în urmă un pat scleral foarte subţire. Se realizează decompresia camerei anterioare printr-o paracenteză şi se continuă disecţia profundă, avansând 1 mm în cornee clară pentru a forma o fereastră trabeculo-Descemetică adecvată. Flapul profund este apoi îndepărtat, iar din acest moment cele două proceduri se continuă diferit. În sclerectomia profundă se derufează canalul lui Schlemm şi se observă eliminarea umorii apoase. În vâscocanalostomie se realizează o nouă decompresie a camerei aneterioare pentru a crea o uşoară hipotonie oculară, ce determină refluarea sângelui în canalul Schlemm, permiţând vizualizarea capetelor acestuia; se practică două incizii în ostium se evidenţiază canalul Schlemm care este apoi intubat cu ajutorul unei canule speciale şi dilatat cu material vâscoelastic cu densitate mare (Healon). Ambele tehnici se finalizează prin sutura flapul scleral superficial (după injectarea în patul scleral de substanţă vâscoelastică sau plasarea la acest nivel a unui implant de colagen – în cazul sclerectomiei profunde) şi sutura conjunctivei.

La fel ca în trabeculectomie, pot fi asociaţi şi agenţii antifibrotici fie intraoperator, fie în injecţii subconjunctivale post-operator. Dacă post-operator printr-un proces de vindecare excesivă a plăgii PIO începe să crească, se poate realiza cu ajutorul LASER-ului Nd-YAG şi a unei lentile de gonio-scopie câteva microperforaţii în fereastra trabeculo-Descemetică (goniopunctura) [20].

A altă procedură non-penetrantă este canaloplastia care constă în formarea flapului scleral superficial, urmată de disecţia sclerală profundă şi identificarea canalului Schlemm în patul scleral profund. Odată identificat canalul Schlemm, materialul vâscoelastic este injectat continuu prin intermediul unui micro-cateter special ghidat prin iluminare, care este avansat progresiv pe toată circumferinţa canalului. Un fir de prolen 10.0 este introdus şi apoi tensionat în interiorul canalului, după care se suturează flapul scleral superficial şi conjunctiva.

Studiile actuale prospective nu au demonstrat superioritatea acestor proceduri faţă de trabeculec-tomie, dar în teorie evită unele din complicaţiile asociate chirurgiei filtrante [19].

Nicio procedură chirurgicală nu conferă siguranţă maximă şi rezultate durabile. Cu toate acestea se poate vorbi în prezent de tehnica chirurgicală individualizată în funcţie de caracteristicile paci-entului, stadiul bolii şi accesul la resursele terapeutice. Îmbunătăţirea rezultatelor chirurgicale derivă nu doar din optimizarea tehnicii, ci şi din capacitatea chirurgului de a modula răspunsul ocular.

BIBLIOGRAFIE

1. Wilson M.R., Martone J.F., Epidemiology of chronic open angle glaucoma. In: Rich R., Shields M.B., Krupin T., The Glaucomas, 2nd edition, Mosby, chap. 35, 1996, p. 753–768.
2. Wong T.Y. *et al.*, Refractive errors, intraocular pressure and glaucoma in white population, Ophtalmology, 2003, 110: 211–217.
3. Leske M.C. *et al.*, EMGT Group. Predictors of long term progressionin Early Manifest Glaucoma Triel, Ophtalmology, 2007, 114(11): 1965–1972.
4. Leske M.C. *et al.*, EMGT Group Factors for glaucoma progression and the effect of treatment the EMGT, Study Arch. Ophtalmol., 2003, 121: 48–56.
5. Terminology and Guidelines for Glaucoma, 3rd edition, European Society of Ophtalmology.
6. Collaborative Normal Tension Glaucoma Study Group. Comparation of glaucomatous progression between untreated patients with normal tension glaucoma and patients with therapeutically reduced intraocular pression, Am. J. Ophtalmol., 1998, 126: 487–497.
7. Collaborative Normal Tension Glaucoma Study Group. The efectiveness of intraocular pressure reduction in thr treatment of normal tension glaucoma, Am. J. Ophtalmol., 1998, 126: 498–505
8. The AGIS Investigators. Advanced Glaucoma Intervention Study The relationship between control of intraocular pression and visual field deterioration, Am. J. Ophtalmology, 2000, 130: 429–440.
9. Migdal C. *et al.*, Long therm functional outcome after early surgery compared with laser and medicine in open angle glaucoma, Ophtalmology, 1994, 101: 1651–1657.
10. Winreb R.N. *et al.*, Glaucoma Surgery: Principles And Technics, 2nd edition, Ophtalmology Monograph 4 American Academy of Ophtalmology, 1998: 20.
11. Costa VP. *et al.*, Loss of visual acuity after trabeculectomy, Ophtalmology, 1993, 100: 599–612.
12. Budenz D.L. *et al.*, Glaucoma filtering bleb dysthesia, Am. J. Ophtalmol., 2001, 131(5): 626–630.
13. Camras C.B., Diagnosis and management of complication of glaucoma filtering surgery. Focal points: Clinical modules for ophtalmologists American Academy of Ophtalmology, 1994, module 3.

Scanned with OKEN Scanner

14. Haynes W.L., Alward W.L., Control of intraocular pression after trabeculectomy, Surv. Ophtalmology., 1994, 43: 345–355.
15. Friedman D.S. *et al.*, Surgical stategies for coexisting glaucoma and cataract: an evidence based update, Ophtalmology, 2002, 109: 1902–1913.
16. Jampel H.D. *et al.*, Effect of technique on intraocular pression after combined cataract and glaucoma surgery, Ophtalmology, 2002, 109: 2215–2224.
17. Sidoti P.A., Heuer D.K., Aqueous shunting procedures. Focal points Clinical modules for ophtalmologists American Academy of Ophtalmology, 2002, module 3.
18. Pastor S.A. *et al.*, Cyclophotocoagulation: a report by American Academy of Ophtalmology, Ophtalmol., 2001, 108: 2130–2138.
19. Netland P.A., Ophtalmic Technology Assesment Committee, Glaucoma Panel. American Academy of Ophtalmology, Nonpenetrating glaucoma surgery Ophtalmology, 2001, 108: 416–421.
20. Rand R. Allingham, Shields' Textbook of glaucoma, ediția a V-a, 2005.

Scanned with OKEN Scanner

GLAUCOAME SECUNDARE CU UNGHI DESCHIS

VASILE POTOP

Anumite afecţiuni oculare sau extraoculare, traumatisme, tratamente oculare medicamentoase sau chirurgicale pot determina creşteri ale presiunii intraoculare care induc o neuropatie optică glaucomatoasă. Deşi uneori se pot constata aspecte intricate ale unghiului camerular (sinechii), atunci când acesta este deschis în peste 270 grade circumferinţă se consideră glaucom secundar cu unghi deschis [1]. Etiopatogenia acestor glaucoame determină aspecte clinico-evolutive aparte care individualizează unele forme de boală.

GLAUCOAME SECUNDARE CU UNGHI DESCHIS DETERMINATE DE AFECŢIUNI OCULARE

GLAUCOMUL PSEUDOEXFOLIATIV (GPEX)

Definiţie: este un glaucom cu unghi deschis secundar unui sindrom pseudoexfoliativ (SPEX), caracterizat prin existenţa unor depuneri de material fibrilar albicios pe structurile segmentului anterior. SPEX are un caracter sistemic cu tangenţă la anumite afecţiuni: maladia Alzheimer, accidente vasculare cerebrale, demenţa senilă, surditate.

Epidemiologie: boala afectează predominant locuitorii Peninsulei Scandinave unde determină peste 50% din glaucoamele cu unghi deschis, prevalenţa sa crescând cu vârsta.

Etiologie: SPEX are un determinism genetic, transmitere autozomal dominantă cu expresie variabilă şi debut tardiv. Studiile recente indică o implicare a genei LOXL 1, din cromozomul 15q24.1, legată de formarea fibrelor de elastină [1].

Patologie: conform datelor actuale SPEX este o elastoză în cadrul căreia se produc în exces microfibrile elastice [2] care se acumulează în diferite structuri oculare: cristaloida anterioară, procesele ciliare, zonulă sau trabecul.

Patogenie: în GPEX creşte rezistenţa la eliminare a umorii apoase prin îngroşarea zonei juxtacanaliculare [3]. Pe lângă blocajul trabecular în patogenia GPEX poate avea un rol şi perfuzia retrobulbară sau elasticitatea laminei cribrosa.

Diagnostic: este un glaucom cu unghi deschis unilateral, dar care poate fi şi bilateral, cu evoluţie asimetrică, cu valori şi fluctuaţii mari ale presiunii intraoculare, în ciuda aspectului de unghi deschis, vârsta peste 70 de ani, cu o corelare gonioscopie-tonometrie (ochi cu material de pseudoexfoliere trabecular mai mult – presiune intraoculară mai mare). Corneea prezintă depozite pigmentare endoteliale difuze sau ca linii verticale – fus Krukenberg. Iris: atrofie sfincteriană vizibilă la transiluminare cu aspectul „mâncat de molii". Cristalinul prezintă material de pseudoexfoliere în periferia medie a cristaloidei anterioare şi fakodonesis. Material de pseudoexfoliere poate fi prezent pe rebordul pupilar irian.

Tonometria arată valori crescute ale presiunii intraoculare. Gonioscopia: unghi deschis cu depozite de material pseudoexfoliativ, hiperpigmentare trabeculară neuniformă cu aspect de pete pigmentare, bandă pigmentară anterioară liniei Schwalbe (linia Sampaolesi); uneori unghiul este îngust, iar presiunea intraoculară poate creşte în midriază.

Evoluţie: GPEX are o evoluţie şi un prognostic mult mai nefavorabil decât GPUD, o progresie mai rapidă, fluctuaţii presionale mari, factori de risc extrapresionali (scăderea fluxului sanguin retrobulbar). Au fost citate cazuri de glaucom PEX normotensive, cu manifestări de PEX severe, dar presiunea intraoculară normală [4].

Tratamentul medicamentos: asemănător GPUD cu deosebirea că răspunsul nu este acelaşi putând surveni decompensări bruşte. Dificultatea tratamentului GPEX faţă de GPUD derivă din condiţiile particulare ale bolii: se porneşte de la valori presionale iniţiale mai mari [6] şi se alege o ţintă mai mică datorită severităţii bolii în general [7].

Tratamentul LASER: etiopatogenia GPEX face ca durata tratamentului medical maxim tolerat, să

Scanned with OKEN Scanner

fie mai scurtă decât în GPUD sau ca acesta să nu poată controla boala.

1. Trabeculoplastia LASER argon (TLA): are eficiență mare datorită hiperpigmentărilor trabeculare, dar la fel ca după tratamentul medicamentos, eficiența sa scade în timp prin depuneri noi de material de pseudoexfoliere la nivel trabecular [10].

2. Trabeculoplastia LASER selectivă (TLS): are efecte hipotonizante echivalente cu TLA (deși TLA ar fi mai potentă) și avantajul posibilității de a fi repetată.

Există situații în care TLA sau TLS pot constitui prima linie terapeutică mai ales în cazul pacienților cu o complianță scăzută datorită intoleranței sau inabilității administrării tratamentului topic. În aproximativ 20% din cazurile tratate LASER pot surveni creșteri bruște și severe ale presiunii intraoculare în primii doi ani după tratament ca urmare a depunerilor sau producerii locale de (material pseudoexfoliativ) MEX. Acest fenomen poate fi în parte prevenit prin administrarea de Pilocarpină 2% de patru ori pe zi după TLA sau TLS.

3. Iridotomia LASER în GPEX: GPEX poate mima clinic un glaucom acut cu presiune intraoculară peste 50 mmHg, edem corneean și congestie epikeratică, dar cu unghiul deschis gonioscopic și trabeculul mult îngroșat și colmatat.

Există și GPEX prin închiderea unghiului prin blocaj pupilar. Acesta la rândul său este determinat de: creșterea grosimii și rigidității irisului, sinechii iriene posterioare, îngroșarea cristalinului cu vârsta, dar mai ales de laxitatea sau dializa zonulară cu deplasarea sa. Aspectul goinioscopic al unui astfel de unghi va semăna cu un iris în platou dar după iridotomia periferică unghiul se deschide. În PEX poate apărea o închidere a unghiului indusă și agravată de miotice. Iridotomia LASER poate rezolva doar blocajul pupilar.

4. Iridoplastia periferică LASER în GPEX: este utilă în cazul deplasării anterioare a cristalinului pentru a retrage periferia irisului de pe trabecul.

Tratamentul chirurgical: operațiile filtrante pornesc din start cu dezavantajele datorate SPEX. Concentrația mare a proteinelor în camera anterioară și reacția inflamatorie accentuată va scurta durata și potența operației filtrante. Zonula laxă ridică riscul aplatizării camerei anterioare, al atalamiei sau prolabării hialoidei anterioare cu pierderi vitreene la nivelul iridectomiei periferice. Cu toate acestea tratamentul chirurgical rămâne adesea ultima soluție în tratamentul GPEX. Pacienții cu GPEX au în general vârste peste 75 de ani iar cea mai asociată patologie este cataracta legată de vârstă. Ei se pot afla în una din următoarele situații:

1. GPEX necontrolat, avansat și evolutiv fără cataractă
2. GPEX incipient/mediu cu cataractă de diferite grade
3. GPEX necompensat medicamentos/LASER asociat cu cataractă.

1. Operații filtrante: GPEX necontrolat medicamentos/LASER, avansat și evolutiv fără cataractă.

1.1. Trabeculectomia clasică cu antimetaboliți: reacția inflamatorie post-operatorie mult mai accentuată decât în GPUD recomandă folosirea per primam a antimetaboliților de tip 5-fluorouracil sau mitomicina C. 5-Fluorouracilul se poate folosi intraoperator sub forma unor bureți impregnați cu soluția de 50 mg/ml aplicați tip de 5 minute pe locul disecției lamboului scleral, urmată de monitorizarea aspectului bulei de filtrare, iar în cazul în care aceasta tinde să se inflameze se vor injecta 5 mg de 5-fluorouracil subconjunctival în fornixul inferior. În cazul unei reintervenții după operații eșuate se recomandă aplicarea intra-operatorie a mitomicinei C 0,2 mg/ml timp de 2–5 minute, urmată de monitorizarea aspectului bulei de filtrare și injecții subconjunctivale a câte 5mg de 5-florouracil când este cazul. În cazurile severe se poate folosi mitomicină C în concentrații de până la 0,4 mg/ml.

Trabeculectomia în GPEX poate fi urmată de următoarele complicații: valorile presiunii intraoculare preoperatorii mult mai mari predispun la decolarea hemoragică sau seroasă a coroidei, fragilitatea și laxitatea zonulei pot determina subluxații anterioare ale cristalinului la paracenteza, se poate rupe zonula la locul iridectomiei cu apariția unor încarcerări de vitros la acest nivel. Efectuarea trabeculectomiei cu un control permanent al camerei anterioare cu ajutorul unei infuzii continui a acesteia cu ajutorul unui maintainer al camerei anterioare evită decomprimările bruște cu consecințele care ar decurge din acestea. Prezența unor neovase oculte și fine la nivelul rădăcinii irisului determină apariția mai frecventă a hifemei. Reacția inflamatorie postoperatorie este mai amplă și mai frecventă în GPEX, limitând potența și durata funcționalității operației.

1.2. Trabeculectomia cu implant EX-PRESS are avantajul standardizării operației, nu manipulează

Scanned with OKEN Scanner

irisul şi poate fi repermeabilizată în cazul în care survine obstrucţia dispozitivului [12].

1.3. Operaţii filtrante nepenetrante pot fi folosite ca soluţii chirurgicale în tratamentul GPEX prin caracterul lor relativ atraumatic în conjuncţie cu fragilitatea exagerată a structurilor oculare în GPEX. Absenţa iridectomiei, decompresia gradată a camerei anterioare face operaţia mai puţin solicitantă asupra structurilor oculare, deşi rezultatele post-operatorii precoce în GPUD sunt comparabile cu cele ale trabeculectomiei clasice, după circa 3 ani survine un declin al potenţei hipotonizante [13], cu atât mai important cu cât durata tratamentului topic preoperator a fost mai prelungită. Aceste operaţii solicită o anumită experienţă şi abilităţi chirurgicale.

Vâscocanalostomia cu dilatarea ostiumurilor canalului Schlemm, după decaparea sa, cu subţierea trabeculară şi bulă intrasclerală.

Sclerectomia profundă cu implante absorbabile de tip Aquaflow din colagen porcin sau SK-gel din acid hialuronic reticulat sau nonabsorbabile de tip T-flux cu hidrofilie mare 38% de tip Poly-Megma.

Aceste operaţii pot fi folosite solitar sau în combinaţie cu facoemulsificarea, fiind citate în literatură ca tratament al GPEX cu rezultate de durată privite cu entuziasm de unii chirurgi şi cu reţinere de chirurgii cu experienţă în glaucom.

2. Facoemulsificarea cu scop antiglaucomatos cu operaţie filtrantă amânată: în GPEX incipient/mediu cu cataractă de diferite grade. La vârsta pacienţilor cu GPEX, probabilitatea coexistenţei unei cataracte este mare. Când GPEX nu este avansat, este compensat medicamentos şi asociat cu cataractă, simpla operaţie a cataractei poate determina scăderi importante ale presiunii intraoculare cu atât mai mari cu cât valoarea iniţială a acesteia a fost mai mare.

Facoemulsificarea poate fi considerată astăzi o operaţie antiglaucomatoasă în GPUD, iar în GPEX efectele sale antiglaucomatoase sunt atât curative cât şi profilactice prevenind închiderea unghiului sau descărcări ulterioare de MEX şi colmatarea angulară. Facoemulsificarea a determinat scăderi ale presiunii intraoculare mai importante la ochii cu GPEX faţă de cele la ochii cu GPUD [14]. Unii autori recomandă efectuarea cât mai precoce a operaţiei de cataractă la pacienţii cu SPEX pentru că modificările ulterioare ale cristalinului şi ale structurilor oculare merg în sensuri opuse: cristalinul va deveni mai dur, iar zonula mai fragilă astfel că o operaţie amânată se va desfăşura în condiţii mult mai vulnerabile şi riscante. Facoemulsificarea nu este o operaţie simplă la pacienţii cu PEX. Fibroza iriană face ca midriaza să fie precară, necesitând utilizarea unor dispozitive de dilatare a pupilei, sau cârlige retractoare iriene, fragilitatea zonulară sau prezenţa subluxaţiilor cristaliniene solicită inel de susţinere sau cârlige capsulare, de aceea fakoemulsificarea la aceşti ochi este o intervenţie care solicită aptitudinile şi experienţa chirurgului.

Trabeculectomia efectuată mai târziu la un ochi pseudofac, liniştit, cu o cameră anterioară adâncă are alte perspective.

Facoemusificarea cu rol antiglaucomatos *este permisă numai de stadiul neuropatiei sau campimetriei* şi nu de valorile presiunii intraoculare. După oricare operaţie de facoemulsificare fără complicaţii, la un ochi cu PEX pot surveni creşteri bruşte şi ample ale presiunii intraoculare, care ar fi foarte periculoase în glaucoamele avansate. Dacă trabeculectomia ar fi efectuată iniţial, iar facoemulsificarea ulterior, aceasta din urmă ar putea compromite operaţia filtrantă prin inflamaţia sau hipotonia post-operatorie.

Aspiraţia trabeculară sub gonioscopie directă [15] recomandată cu succes în urmă cu un deceniu de prof. Krieglstein în completarea facoemulsificării nu s-a impus probei timpului.

3. Operaţii combinate: facotrabeculectomie sau facosclerectomie profundă: în GPEX avansat necompensat medicamentos/LASER asociat cu cataractă.

În aceste situaţii gradul de severitate al glaucomului solicită operaţia filtrantă, iar aspectul gonioscopic al unghiului camerular dictează necesitatea unei facoemulsificări.

Dacă unghiul camerular este îngust se recomandă operaţie combinată de tip facotrabeculectomie sau facosclerectomie profundă. Se va alege soluţia cea mai puţin traumatică, cu cea mai mică inflamaţie şi solicitare a structurilor camerei anterioare, dar se va lua în calcul şi potenţa hipotonizantă sau persistenţa în timp a efectului hipotensor al acesteia. Utilizarea *per primam* a antimetaboliţilor de tip 5-florouracil sau mitomincină C poate fi o soluţie dictată de fiecare caz în parte.

Dacă unghiul este deschis, fără şanse de a se închide după o operaţie filtrantă, se poate efectua mai întâi operaţia filtrantă dictată de severitatea glaucomului urmată după o perioadă de 4–6 luni de facoemulsificare. Cele mai nefavorabile rezultate din punct de vedere al filtrantei se obţin în operaţia

Scanned with OKEN Scanner

combinată când inflamația și stresul pe structurile oculare sunt maxime. La cei cu unghi îngust operația filtrantă ar mări contactul iris/ cristaloidă anterioară, ar crește eliberarea de MEX și goniosinechiile cu efecte asupra filtrantei. Pe de altă parte unghiul îngust poate fi deja un semn al unei afectări zonulare severe iar fragilizarea suplimentară a acesteia după o operație filtrantă indiferent de tipul acesteia ar face o eventuală fakoemulsificare și mai problematică.

4. Sistemele artificiale de drenaj: în cazurile avansate de GPEX cu operații filtrante eșuate funcțional se va recurge la sisteme artificiale de drenaj de tip tuburi Molteno, valve Ahmed sau Krupin etc. Folosirea acestor dispozitive indică o epuizare a soluțiilor mai puțin invazive, o reacție inflamatorie severă de aceea monitorizarea inflamației din jurul acestor dispozitive și modularea acesteia prin injecții periodice de 5-fluorouracil este recomandată ca o soluție de susținere a succesului acestora. Pacientul cu GPEX trebuie *urmărit mai îndeaproape* indiferent de tratamentul primit de acesta, avându-se în vedere posibilitatea unei decompensări bruște a bolii cu valori ale presiunii intraoculare ce pot afecta serios vederea.

GLAUCOMUL PIGMENTAR (GP)

Definiție: GP este un glaucom secundar cu unghi deschis apărut prin eliberarea de granule pigmentare din epiteliul pigmentar irian și depunerea acestora la nivelul structurilor segmentului anterior.

Etiologie: sindromul de dispersie pigmentară (SDP) are un caracter primitiv fiind o afecțiune genetică transmisă autozomal dominant. Genele responsabile sunt pe cromozomul 7q35–q36 și 18q.

Patogenie: în 1979 Campbell descrie mecanismul dispersiei pigmentare prin fricțiunile între fibrele zonulare și neuroepiteliul irian. În 1993, Karickhoff descrie blocajul pupilar de tip invers ca mecanism al convexității posterioare a irisului.

Patologie: granulele de pigment colmatează spațiile trabeculului. Acumulările intracelulare trabeculare de pigment le limitează acestora funcțiile și viața, determinând depopularea rețelei trabeculare și colaborea sa. În GP pot apărea leziuni degenerative ale retinei periferice: cu dezlipire de retina regmatogenă citată în 7% din cazuri fără o relație directă cu miopia.

Tabelul 5.3

Teorii etiopatogenice ale glaucomului pigmentar

Factori mecanici	Factori genetici	Factori de mediu
Inserție deplasată posterior a rădăcinii irisului camera anterioară mai adâncă Stromă iriană flască Presiunea în camera anterioară mai mare decât cea din CP cu bloc pupilar de tip inversat și frecarea epiteliului pigmentar irian de zonulă cu dispersie pigmentară (survenite la efort fizic, clipit și acomodație)	Modificări genetice care duc la alterarea proteinelor melanozomale, care nu mai captează intermediarii toxici din sinteza melaninei Modificări ale colagenului XVIII cu migrarea celulelor pigmentare iriene	IL-18, MMP-2 și alți mediatori ai inflamației sunt modificate PG ar fi rezultatul unor inflamații cu tropism pentru iris. Macrofagele cu pigment de la nivelul trabecular nu ar avea implicații doar în curățarea acestuia.

Diagnosticul glaucomului pigmentar

Evoluția naturală: sindromul de dispersie pigmentară poate parcurge trei faze evolutive sau o parte din acestea [16].

1. Faza de dispersie pigmentară activă: poate debuta la sfârșitul decadei a doua de viață cu eliberare de pigment și acumularea sa în structurile segmentului anterior. În această fază nu apar creșteri ale presiunii intraoculare și nici semne de glaucom.

2. Faza conversiei glaucomatoase: rata conversiei glaucomatoase a dispersiei pigmentare poate varia de la 10% după o evoluție de 10 ani, la 35% după 35 ani.

3. Faza de regresie a bolii: la unii pacienți cu glaucom pigmentar, cu vârsta poate surveni o clarificare a trabeculului, refacerea defectelor pigmentare iriene și normalizarea presiunii intraoculare. Această stare poate sugera un glaucom cu tensiune normala (GTN). Gonioscopia va clarifica diagnosticul prin evidențierea unei pigmentări mult mai intense și mai întunecate în jumătatea superioară față de cea inferioară. Acest semn se numește pigmentare de tip inversat.

Simptome: încețoșarea bruscă a vederii după midriază sau efort fizic, halouri policrome în jurul surselor luminoase și dureri oculare la un pacient (predomină sexul masculin, la femei apare cu 10 ani mai târziu), de 30–50 de ani cu miopie.

Scanned with OKEN Scanner

Biomicroscopie optică: corneea prezintă depozite pigmentare – fusul Krukenberg (nu este patognomonic şi nici prezent în toate cazurile, fiind în strânsă relaţie cu gradul atrofiei iriene şi al eliberării de pigment), camera anterioară are o profunzime mai mare decât la ochii normali, irisul la transiluminare prezintă atrofie a epiteliului pigmentar la nivelul periferiei medii acolo unde acesta vine în contact cu zonula şi dispersie pigmentară fină pe suprafaţa sa.

Tonometrie şi perimetrie: cu modificări sugestive de glaucom. Presiunea intraoculară se va măsura după o midriază sau după un efort acomodativ prelungit la astfel de pacienţi, înainte sau după administrarea tratamentului pentru a realiza amplitudinea posibilelor variaţii presionale şi a alege tratamentul potrivit.

Biomicroscopia ultrasonică: iris cu periferia concavă, care creşte la acomodaţie şi la efort, adâncind camera anterioară (figura 5.8).

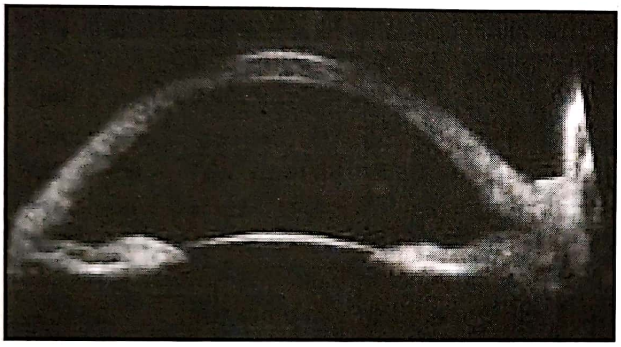

Figura 5.8. Aspect UBM al glaucomului pigmentar.

Gonioscopia: unghi deschis care pare a se deschide şi mai mult la acomodaţie şi la efort. Hiperpigmentarea trabeculară este fină şi difuză (spre deosebire de cea din sindromul exfoliativ care este neuniformă cu aspect de pete) şi repartizată uniform pe toată circumferinţa trabeculară.

Oftalmoscopie indirectă: depozite pigmentare la nivelul retinei periferice şi degenerescenţe retiniene tip lattice, papilă cu excavaţie glaucomatoasă de diferite grade.

Tratamentul medicamentos al glaucomului pigmentar

1. Agoniştii colinergici: pilocarpina era utilizată în trecut, dar leziunile regmatogene ale retinei periferice, vârsta tânără a pacienţilor, miopia şi accentuarea acesteia prin spasme ciliare fac ca aceasta să nu fie o soluţie tolerată şi de durată.

2. Antagoniştii receptorilor alfa-1 relaxează dilatatorul pupilei fără a determina spasm ciliar cu durere sau miopie ori tracţiuni retiniene. Dapiprazolul şi Tymoxamina sunt cei mai reprezentativi agenţi ai acestei clase de medicamente.

3. Analogii de prostaglandine nu intervin în patogenia dispersiei pigmentare sau a GP, ei deschid o cale alternativă şuntând trabeculul prin filtrare transciliară.

Tratamentul LASER în glaucomul pigmentar

1. Iridotomia periferică LASER: indicată la vârste sub 40 de ani, cu documentare UBM clară a concavităţii irisului, dispersie pigmentară evidentă biomicroscopic şi presiune intraoculară în limite normale. Odată cu apariţia valorilor tensionale crescute efectele iridotomiei periferice trebuie evaluate în contrapondere cu efectele dispersiei pigmentare declanşate de procedura în sine. Se va folosi LASER-ul YAG, energia LASER 3–10 mJ în funcţie de grosimea irisului, 1–3 pulsuri pe impact, unul sau mai multe impacte până la completarea iridotomiei.

2. Trabeculoplastia LASER: conformaţia deschisă a unghiului camerular şi hiperpigmentarea trabeculară fac din trabeculoplastia LASER argon şi trabeculoplastia LASER selectivă două tehnici abordabile în glaucomul pigmentar. Rezultatele imediate sunt mai bune cu cât pacientul este mai tânăr şi glaucomul mai recent.

2.1. Trabeculoplastia LASER argon (TLA) indicată când: GP nu poate fi compensat medical, pacientul nu tolerează tratamentul medical, nu are complianţa terapiei. Energia LASER-ului va fi minimalizată pentru a preveni supraexpunerea datorită hiperpigmentării trabeculare începând cu energii ale spotului de 200 mW şi crescând progresiv până la obţinerea efectului: albirea ţesutului sau apariţia unor bule mici, durata impulsului 0,1 s, dimensiunea 50 microni.

Deşi succesul iniţial al TLA poate fi evident acesta declină nefavorabil mai repede decât în GPUD de aceea se recomandă o urmărire atentă a fiecărui caz.

2.2. Trabeculoplastia LASER selectivă (TLS): determină o fototermoliză ţintită a celulelor trabeculare pigmentare fără leziuni colaterale şi fără disrupţiile sau coagulările structurilor trabeculului corneoscleral sau ale celui uveal observate după TLA. Se recomandă o abordare cu număr mic de impacte datorită hiperpigmentării trabeculare şi

Scanned with OKEN Scanner

riscului de accentuare a dispersiei pigmentare şi presiune intraoculară. Energia se va tatona de la 0,2–0,4 mJ/spot ţinând cont de hiperpigmentarea trabeculului. Avantajul TLS este că aceasta se poate repeta sau aplica peste TLA. Post-operator se recomandă o monitorizare atentă a presiunii intraoculare datorită posibilităţii unei adevărate furtuni pigmentare declanşate de aplicaţiile LASER sau de alterările profunde ale trabeculului.

Tratamentul chirurgical al glaucomului pigmentar

1. Aspiraţia trabeculară după rezultate iniţiale promiţătoare în GP şi PEX nu mai reprezintă o indicaţie terapeutică eficientă în GP.

2. Operaţii filtrante neperforante: sclerectomia profundă şi vâscocanalostomia.

Chirurgia filtrantă neperforantă este recomandabilă ca primă soluţie chirurgicală în caz de eşec sau insuficienţă a tratamentului medicamentos, datorită faptului că pacienţii cu GP sunt relativ tineri, iar efectul hipotonizant şi cel cataractogen al tratamentului chirurgical trebuie atent evaluate la aceştia. Preexistenţa unei trabeculoplastii LASER scade şansele unei astfel de chirurgii prin fragilitatea trabeculară indusă. Chirurgia filtrantă neperforantă include sclerectomia profundă şi vâscocanalostomia. Ambele procedee au ca ţintă terapeutică trabeculul juxtacanalicular care este chiar locul patologiei GP.

Avantajele chirurgiei filtrante nepenetrante în GP ţintesc locul patologiei bolii, scad presiunea intraoculară gradual evitând decompresii bruşte cu atalamie şi eliberări pigmentare suplimentare sau tracţiuni ale bazei vitrosului şi DR, evită patologia bulei de filtrare mai frecventă la persoanele tinere. Există sugestii în favoarea practicării cât mai precoce a operaţiilor nepenetrante fără a mai parcurge un tratament medicamentos topic, adesea supus eşecului mai devreme sau mai târziu [19]. Rata eşecului în timp a operaţiilor filtrante neperforante a crescut de aproximativ patru ori la cei cu tratament topic prealabil prin afectarea inflamatorie cronică a conjunctivei şi tenonului. Operaţiile neperforante solicită o bună reperare a detaliilor anatomice ale unghiului şi o mărire suficientă a imaginii. Cele două extreme ale operaţiei pot fi:

1. perforarea trabeculară când se recomandă conversia într-o operaţie perforantă dacă aceasta determină încarcerare iriană

2. o delaminare insuficientă a trabeculului după extragerea peretelui intern al canalului Schlemm. În această situaţie nu se obţine un efect hipotonizant iar soluţia constă în goniopuncţie LASER YAG. Lipsa efectului hipotonizant se poate datora apariţiei unor sinechii periferice anterioare la locul operaţiei ca urmare unei delaminări excesive. În această situaţie se recomandă o iridoplastie LASER pentru deschiderea unghiului. Chiar şi în cazul unor operaţii neperforante cu parametrii post-operatorii ideali, rămâne o vulnerabilitate a funcţionalităţii acesteia. Uneori în urma unor accese de tuse sau alte manevre Walsalva trabeculul mult subţiat de operaţie se poate rupe cu inclavarea irisului şi creşterea bruscă a presiunii intraoculare care poate fi atribuită eronat unei eliberări pigmentare. Înainte de a trece la o adiţie medicamentoasă la un ochi cu operaţie neperforantă se va examina mai întâi gonioscopic locul operaţiei.

3. Trabeculectomia clasică cu antimetaboliţi şi suturi reglabile: trabeculectomia este operaţia filtrantă cu cea mai mare potenţă hipotonizantă conservată în timp. În GP se poate ajunge la trabeculectomia Cairns fie trecând printr-o nepenetrantă fie direct. Pacienţii fiind relativ tineri au o reacţie inflamatorie post-operatorie mare şi necesită modularea cicatrizării cu antimetaboliti de tip 5-florouracil sau mitomicină C. Aceştia pot favoriza apariţia unor hipotonii post-operatorii, care la rândul lor pot determina eliberări pigmentare şi tracţiuni pe baza vitrosului la un ochi cu retina periferică prezentând degenerescenţe şi distrofii, cu risc de DR, complicând evoluţia bolii. Soluţia în aceste cazuri ar fi o trabeculectomie cu antimetaboliţi şi suturi reglabile sau suturi excesive care vor fi tăiate cu LASER-ul YAG la nevoie şi o monitorizare atentă a evoluţiei bulei de filtrare cu injecţii subconjunctivale de 5-florouracil, post-operator.

4. Trabeculectomia cu dispozitiv EX-PRESS nu necesită iridectomie, se poate repermeabiliza gonioscopic, este standardizată.

GLAUCOAME CU UNGHI DESCHIS INDUSE DE CRISTALIN

Glaucomul facolitic

Definiţie: este o formă acută de glaucom secundar cu unghi deschis, prin obstrucţia trabeculară cu proteine cristaliniene şi macrofage.

Patogenie: la cataractele mature şi hipermature proteinele critaliniene suferă modificări, trec prin deschideri microscopice ale cristaloidei şi ajung la

Scanned with OKEN Scanner

nivelul trabeculului obstruându-l. Alături de aceste proteine mai participă la obstrucția trabeculară și macrofagele.

Diagnostic: pacient în vârstă, cu AV scăzută de ani de zile cu cataractă morgagniană, cu dureri oculare și scăderea și mai accentuată a vederii survenite acut. Ochiul prezintă hiperemie epikeratică, edem corneean, reacție Tyndall în camera anterioară, particule mici, alb strălucitoare flotante în camera anterioară, pseudohipopion, presiunea intraoculară 40–50 mmHg și o cataractă hipermatură cu cristaloidă pliată în urma diminuării cortexului și a pierderilor de proteine. La gonioscopie unghiul camerular este deschis.

Tratamentul medicamentos preoperator se administrează medicație hipotonizantă și antiinflamatorie: acetazolamidă, manitol piv, corticosteroizi topic.

Tratamentul chirurgical: extracția cataractei de urgență și aspirarea maselor. Cataracta morgagniană solicită o execuție atentă a capsulorexusului, după colorarea cristaloidei cu albastru tripan. Uneori zonula poate fi fragilizată, iar cristalinul subluxat sau chiar luxat în vitros. În cazul subluxațiilor în funcție de experiența chirurgului se poate tenta salvarea sacului și susținerea sa cu stabilizatoare de capsula urmată de sutura sacului cu inele cu unul sau două orificii de fixare. În cazul cristalinelor luxate în vitros se va recurge la vitrectomie prin pars plana, lensectomie și pseudofak suturat în sulcus sau cu fixare iriană în camera anterioară. Persistența inflamației și presiunii intraoculare crescute necesită un tratament steroidian topic 4–5 săptămâni și un control al presiunii intraoculare care de regulă declină favorabil după extracția cristalinului.

Glaucomul prin mase cristaliniene reziduale

Definiție: este un glaucom secundar cu unghi deschis survenit după traumatisme oculare, operații de cataractă sau iridotomii YAG când fragmente de cortex cristalinian pot obstrua trabeculul în mod direct sau prin inflamații secundare.

Diagnostic: istoric de operație sau traumatism cu prezența unor resturi corticale libere în camera anterioară, edem corneean microchistic, reacție inflamatorie a segmentului anterior, presiunea intraoculară >35 mmHg, iar gonioscopic unghi deschis, în care persistența reacției inflamatorii a dus la formarea de goniosinechii.

Tratamentul chirurgical: după reducerea presiunii intraoculare cu tratament topic (se exclud, mioticele și derivații prostaglandinici) și administrarea unor antinflamatorii steroidiene topic și midriatice, cu o anestezie topică se aspiră masele reziduale cu infuzia-aspirația de la facoemulsificator sau manual cu un maintainer al camerei anterioare. Post-operator se urmărește controlul presiunii intraoculare și al inflamației.

Glaucomul facoanafilactic (gfa)

Definiție: este un glaucom secundar cu unghi deschis sau posibil închis în faze tardive, survenit în urma unei reacții de hipersensibilitate la proteinele cristaliniene, numită impropriu facoanafilaxie (nu e mediată de Ig E).

Patogenie: la baza GFA stă o uveită granulomatoasă facoantigenică, reacție la proteinele cristaliniene, ajunse în camerei anterioare în urma unei operații de cataractă, post-traumatic sau după microleziuni ale cristaloidei la o cataractă neglijată. Trabeculul este afectat prin inflamație sau colmatat de proteine cu masă mare.

Diagnostic: la un interval de zile sau ani de la un traumatism ocular survine o uveită hipertensivă de grade variabile. La examinarea ochiului se constată mase cristaliniene reziduale, precipitate retrocorneene și pe cristaloida anterioară, uneori hipopion sau vitrită și presiunea intraoculară crescută în grade variabile.

Tratament: deși este o uveită, GFA nu răspunde la tratamentul steroidian, necesitând eliminarea factorului declanșator: proteinele cristaliniene. În cazul unor mase cristaliniene reziduale după o operație de cataractă se va recurge la aspirarea acestora cu sistemul infuzie/aspirație. În cazul leziunilor post-traumatice ale cristalinului se va efectua extragerea extracapsulară (facoemulsuficare) a acestuia de urgență cu adaptarea tehnicii la situația leziunilor. Se va insista pe o aspirație cât mai completă a maselor din camera anterioară și de la la nivelul unghiului.

GLAUCOAME CU UNGHI DESCHIS SECUNDARE TUMORILOR

În tumori oculare primitive sau secundare, pot apărea glaucoame secundare cu unghi deschis prin obstruarea trabeculului de către macrofagele care au fagocitat resturi tumorale, prin invazie directă a unghiului sau prin însămânțări cu celule tumorale. La adult glaucoame secundare apar în caz de

Scanned with OKEN Scanner

melanom uveal, metastaze oculare, limfoame şi leucemii, iar la copii în retinoblastoame, xantogranuloame juvenile şi meduloepitelioame (figurile 5.9, 5.10). Tratamentul glaucoamelor secundare tumorilor oculare maligne respectă tratamentul tumorilor, operaţiile filtrante fiind interzise ca având risc de diseminare tumorală.

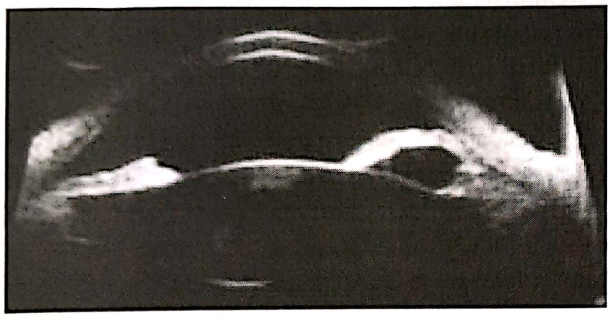

Figura 5.9. Aspect UBM: chist irian cu dispersie pigmentară.

Figura 5.10. Glaucom secundar post-tumoră iriană aspect USB.

1. Tratamentul medicamentos este prima opţiune.
2. Tratamentul chirurgical: în glaucoamele secundare unor tumori benigne (exemplu, sindromul Sturge-Weber), glaucomul poate fi secundar unui defect în dezvoltarea unghiului sau presiunii episclerale crescute. Se poate efectua un tratament chirurgical constând în goniotomie sau sisteme artificiale de drenaj datorită riscurilor crescute de hemoragie.

GLAUCOAME CU UNGHI DESCHIS POST-TRAUMATICE

Glaucoame post-contuzionale

După contuzii oculare pot apărea glaucoame secundare cu unghi deschis prin următoarele mecanisme: hifemă, recesia unghiului, ciclodializă, celule fantomă, hemoliză. La acestea se adaugă inflamaţia care le acompaniază pe fiecare dintre ele.

Hifema

Poate determina apariţia unui glaucom secundar cu unghi deschis prin obstruarea trabeculului cu hematii, fibrină, celule inflamatorii la care se adaugă şi inflamaţia şi efectele directe ale traumatismului asupra unghiului. Riscul apariţiei glaucomului creşte cu recurenţa hifemei şi cu gradul acesteia, dar şi cu alte patologii asociate. În mod normal eritrocitele pot străbate trabeculul prin diapedeză, dar în cazul unei talasemii plasticitatea acestora scade şi nu mai pot fi eliminate. În rândul acestor pacienţi hifeme mici pot determina hipertonii oculare.

Tratamentul iniţial este conservator: repaus în clinostatism cu pansament ocular 5 zile, acid aminocaproic topic [20] sau po-, cicloplegice, antinflamatorii steroidiene, hipotonizante osmotice care favorizează hemoliza osmotică, alfa-2 adrenoagonisti ce au şi efect hemostatic, crescând tonusul vascular. Se vor controla presiunea intraoculară spre a evita leziunile nervului optic (NO) sau apariţia hematocorneei. Un pacient cu NO indemn poate suporta o presiune intraoculară de 40–50 mmHg 6–7 zile iar unul cu neuropatie optică glaucomatoasă poate suporta 30 mmHG 2–3 zile [21].

Tratamentul chirurgical al hifemei este recomandat când: presiunea intraoculară este crescută în raport cu toleranţa oculară, există riscul apariţiei hematocorneii, hifeme de grad 3–4 sau totale cu aspect negricios care persistă după 4 zile.

1. Irigaţia-aspiraţia manuală cu maintainer al camerei anterioare şi aspiraţia manuală a sângelui din camera anterioară.
2. Irigaţia-aspiraţia automată asociată la nevoie cu utilizarea vitreotomului pentru extracţia cheagului aderent de iris. Astfel se evită tracţiunile asupra structurilor oculare fragile şi riscul resângerării. Se va evita lezarea endoteliului corneean, a irisului sau a cristaloidei anterioare. Este preferabil ca eliminarea cheagului să fie incompletă decât să se insiste riscant asupra resturilor mici şi aderente. Stabilitatea camerei anterioare reprezintă cel mai important parametru în aceste intervenţii. Se indică o presiune mare a infuziei pentru a preveni momente de hipotonie când hifema poate recidiva. Dacă apar hemoragii secundare se ridică flaconul infuziei până la stoparea lor. La fel de importantă este refacerea tonusului camerei anterioare la final şi tratamentul antihemoragic şi antifibrinolitic.

Scanned with OKEN Scanner

3. Eliminarea cheagului din camera anterioară prin incizie limbică largă: deşi este o metodă traumatică şi astigmatogenă, în cazul hifemelor complete (*eight-ball hyphema*) cu aspect negricios (datorită obturării totale a circulaţiei UA şi a oxigenării acesteia) nu se pot distinge detalii în camera anterioară (aceste hifeme determină şi un blocaj pupilar), iar liza cheagului cu vitreotomul este foarte riscantă. Aceste cheaguri se vor elimina în bloc prin incizie limbică largă ajutându-ne de infuzie sau vâscoelastice.

4. Operaţie filtrantă asociată cu infuzia-aspiraţia camerei anterioare, poate fi soluţia pentru cei cu glaucom preexistent sau talasemie. A fost descrisă de Weiss [22] şi chiar dacă pare o operaţie cu şanse mici la o prelungită durată funcţională, oferă un control al presiunii intraoculare până trece perioada inflamatorie şi hemoragică, ameninţătoare pentru aceşti ochi vulnerabili.

5. Pacienţii cu talasemie se vor trata diferenţiat având cel mai rău prognostic. La aceştia se va controla presiunea intraoculară din prima zi, iar în cazul în care aceasta nu se obţine (la aceşti pacienţi nu se vor administra inhibitori ai anhidrazei carbonice şi nici vasoconstrictoare care accentuează formarea drepanocitelor) se recomandă intervenţii precoce după primele 24 de ore pentru normalizarea presiunii intraoculare şi controlul hifemei.

Ciclodializa

Poate surveni în urma contuziilor şi se manifestă prin hipotonie oculară asociată gonioscopic cu o zonă de separare a corpului ciliar de pintenul scleral. Pe măsură ce ciclodializa se închide, presiunea intraoculară începe să revină la normal dar uneori poate chiar să depăşească valorile normale, pentru o perioadă sau chiar definitiv.

Tratamentul este iniţial medicamentos: iar în caz de eşec al acestuia, tratamentul chirurgical constând din operaţii filtrante.

Trabeculectomia cu antimetaboliţi este recomandată datorită potenţialul inflamator al ochilor traumatizaţi în prealabil. Pe de altă parte, operaţiile filtrante neperforante pe ochi cu leziuni trabeculare post-traumatice au şanse funcţionale reduse.

Recesia unghiului

Reprezintă o ruptură traumatică a corpului ciliar soldată cu un clivaj între fascicolul longitudinal şi cel circular al muşchiului ciliar. În cazul recesiei angulare poate surveni un glaucom secundar tardiv după ani de zile de la traumatism, ca urmare a modificărilor degenerative şi inflamatorii lente ale trabeculului. Evoluţia este cea a unui GPUD, cu deosebirea că este monoocular şi cu istoric de contuzie oculară.

Gonioscopia: recesul unghiului adâncit, pintenul scleral strălucitor şi depresia trabeculului pe o întindere variabilă a circumferinţei sale.

Tratamentul LASER are şanse mai mici de eficienţă datorită afectării trabeculare, iar tratamentul chirurgical de asemenea.

Ochii care au suferit un traumatism sever cu recesia ungiului şi glaucom secundar au afectat unghiul în peste 180 grade şi leziuni trabeculare degenerative severe, au reacţii inflamatorii proliferative amorsate, care se vor accentua post-operator şi vor cicatriza operaţia filtrantă. Operaţiile filtrante cu bulă de filtrare se închid mai repede şi sunt mai inflamate. Cele neperforante nu sunt eficiente din cauza trabeculului cicatrizat. Trabeculectomia cu antimetaboliţi, mai ales mitomicina C s-a dovedit statistic o soluţie chirurgicală eficientă în aceste cazuri [23].

În cazurile de eşec a unor operaţii filtrante repetate se poate ajunge la sisteme artificiale de drenaj dar şi în aceste situaţii reacţiile fibrotice pot compromite fucţionalitatea acestora. Utilizarea antimetabliţilor şi monitorizarea reacţiilor imediate folosind 5-florouracil poate prelungi funcţionalitatea acestor dispozitive.

Glaucoame cu unghi deschis după traumatisme penetrante

După traumatisme oculare penetrante pot surveni hipertonii oculare severe. Deşi iniţial aceşti ochi sunt hipotoni datorită plăgilor oculare şi a inflamaţiilor, după sutura plăgilor oculare pot apărea creşteri ale presiunii intraoculare prin aceleaşi mecanisme ca la contuziile oculare (vezi „glaucom post-contuzional"), prin mase cristaliniene reziduale (vezi „glaucoamele facolitice"), sau prin metaloze induse de persistenţa unor corpi străini metalici la nivelul unghiului sau segmentului posterior.

Corpii străini metalici intraoculari reziduali pot determina apariţia unui glaucom secundar cu unghi deschis prin mecanism toxic trabecular (sideroză în cazul fierului sau calcoză în cel al cuprului).

Scanned with OKEN Scanner

Tratamentul: după localizarea prin Rx, aceştia se vor extrage. Corpii străini vechi sunt incapsulaţi, iar extragerea lor dificilă. Bilanţul vizual al acestor ochi depinde şi de starea fiziologică a retinei documentată prin ERG. Tratamentul acestor glaucoame va avea o fază medicamentoasă bazată pe scăderea producerii de umoare apoasă, iar în caz de ineficienţă a acesteia se va efectua o operaţie filtrantă.

GLAUCOMUL SECUNDAR CU UNGHI DESCHIS POST-HEMORAGIE OCULARĂ

Hemoragiile intraoculare masive post-traumatice sau din boli generale, pot obstrua trabeculul prin resturile post-hemoliză, prin hematiile fără hemoglobină (celule fantomă), prin macrofage încărcate cu hemoglobină, plus reacţia inflamatorie trabeculară asociată.

Glaucomul hemolitic

Este un glaucom secundar cu unghi deschis survenind după câteva zile sau săptămâni de la o hemoragie intraoculară mare când resturile post-hemoliză şi celulele inflamatorii obstruează trabeculul.

Diagnostic: hipertonie oculară ulterioară unei hemoragii oculare masive, unghi camerular deschis cu depozite pigmentare brun-roşcate mai abundente în jumătatea inferioară a unghiului.

Evoluţie: se poate autolimita prin curăţarea trabeculului, poate fi controlat medicamentos topic sau cu perfuzii intravenoase cu Manitol.

În cazul în care tratamentul medicamentos nu controlează presiunea intraoculară, iar aceasta tinde să devină ameninţătoare se recurge la tratament chirurgical: infuzia/aspiraţia camerei anterioare sau vitrectomie cu înlăturarea sursei inflamaţiei şi a resturilor hemolizei.

Glaucomul cu celule fantomă (ghost-cell glaucoma)

Survine prin blocarea trabeculului de către macrofagele „încărcate" cu hemoglobină şi de către „celule fantomă" hematii ce şi-au pierdut hemoglobina şi odată cu aceasta şi plasticitatea şi nu mai pot efectua diapedeza la nivel trabecular. Acestea apar la câteva luni după o hemoragie vitreeană şi ajung în camera anterioară prin rupturi ale hialoidei anterioare post-traumatice sau chirurgicale (capsulotomii, vitrectomii etc.).

Diagnostic: istoric de hemoragie vitreeană recentă (traumatică, chirurgicală, spontană), edem corneean, corpi flotanţi maronii în camera anterioară, ce tind să sedimenteze inferior după un pansament (pseudohipopion).

Gonioscopic: unghi deschis cu elemente punctiforme ce se suprapun trabeculului mai ales în jumătatea inferioară a acestuia. Oftalmoscopic se constată un aspect de hemoragie vitreeană veche cu tentă sepia a vitrosului şi dispersii pigmentare-hemoglobină degenerată.

Tratamentul este medicamentos topic cu inhibitorii ale secreţiei apoase pe o perioadă tranzitorie, afecţiunea fiind tranzitorie. Când tratamentul medical este ineficient se recomandă tratamentul chirurgical.

Tratamentul chirurgical:

1. irigaţia/aspiraţia camerei anterioare
2. vitrectomie în cazul hemoragiilor masive cu persistenţa valorilor presiunii intraoculare mari
3. operaţie filtrantă-trabeculectomie când valorile presiunii intraoculare nu se pot controla medicamentos după resorbţia/vitrectomia sângelui din vitros iar afectarea trabeculară a fost severă şi definitivă.

GLAUCOAME SECUNDARE CU UNGHI DESCHIS POST-INFLAMATORII

Definiţie: glaucoame survenite în urma unor uveite în care inflamaţia domină tabloul clinic: sarcoidoză, maladie Behcet, uveite herpetice sau a unora în care inflamaţia este discretă: sindrom Posner-Schlossman, uveită Fuchs.

Patogenie: inflamaţiile oculare prin hiposecreţia de umoare apoasa pe de o parte şi prin creşterea eliminării umorii apoase pe calea uveosclerală pe de alta, ar trebui să nu determine creşteri ale presiunii intraoculare. În unele situaţii funcţia trabeculară este atât de afectată încât aceste mijloace sunt depăşite şi apar creşteri ale presiunii intraoculare. Funcţia trabeculară scade prin blocarea trabeculului cu fibrină şi celule inflamatorii, prin endotelita trabeculară şi edem al trabeculului. În unele inflamaţii oculare tratamentul corticosteroid topic îndelungat poate duce la creşterea presiunii intraoculare la responderi.

Diagnostic: precipitate endoteliale, pupila miotică, presiunea intraoculară crescută iar gonioscopic unghi deschis, dar pot exista sinechii şi precipitate în unghiul inferior (figura 5.11).

Scanned with OKEN Scanner

Figura 5.11. Sechele uveită severă cu deschideri diferite ale unghiului (aspect UBM).

Tratamentul inițial: antinflamatorii steroidiene topic și uneori general, midriatice, hipotonizante oculare topice cu evitarea mioticelor și derivaților prostaglandinici. În cazul de eșec al terapiei topice se poate administra corticoterapie generală.

Tratamentul chirurgical al glaucoamelor cu unghi deschis secundare inflamațiilor oculare se impune când toleranța sau eficiența tratamentului medicamentos sunt depășite. Principalul risc al acestuia este reprezentat de amploarea fenomenelor inflamatorii pre și post-operator. Preoperator se va urmări controlul inflamației. Ideală ar fi o reducere a acesteia cu două–trei luni înaintea operației dar acest lucru este rareori posibil datorită caracterului acut al creșterilor presionale și urgenței intervenției. Reducerea inflamației se poate realiza printr-un tratament steroidian sistemic (0,5–1 mg/kg prednisolon p.o.) pe o perioadă scurtă: șapte–zece zile cu o repartiție pre- și post-operatorie imediată sau triamcinolon intravitrean (exclus în cazul celor cu răspuns hipertensiv ocular steroidian).

1. Trabeculectomia este operația de elecție cu excepția cazurilor complicate cu neovascularizația unghiului sau a uveitelor pe ochi afaci. Trabeculectomia cu antimetaboliți este citată în literatură ca având rezultate bune după 5 ani de la intervenție [24]. După alte studii nu există diferențe clare între eficiența utilizării mitomicinei C și cea a utilizării 5-florouracil în trabeculectomia din glaucoamele post-inflamatorii [25]. Controlul atent al inflamației pre- și post-operatorii, monitorizarea bulei de filtrare cu utilizarea antimetaboliților de tip 5-florouracil post-operator, alegerea momentului operator optim sau durata tratamentului topic al presiunii intraoculare pot nuanța rezultatele trabeculectomiei. Pacienții tineri au o anumită labilitate a producerii umoarii apoase, iar post-operator inflamația asociată cu utilizarea mitomicinei C poate determina hipotonie post-operatorie severă. În aceste situații folosirea suturilor reglabile sau liza suturilor cu LASER YAG poate oferi un control mai bun al presiunii oculare în perioada post-operatorie imediată, iar un tratament steroidian sistemic un control al inflamației.

2. Sistemele artificiale de drenaj sunt recomandate în caz de eșec al trabeculectomiei. Există opinii privind oportunitatea sistemelor artificiale de drenaj chiar înaintea trabeculectomiei cu antimetaboliți, glaucomul uveitic constituind o indicație a folosirii acestora per primam. Punctul forte al acestor dispozitive constă în prevenirea hipotoniei oculare (cele prevăzute cu valve). În cazurile complexe: operații filtrante eșuate, afakie, silicon în vitros, neovase în unghi, sistemele artificiale de drenaj reprezintă tratamentul de elecție. Sistemele artificiale de drenaj au rezultate bune în glaucoamele post-inflamatorii. Molteno a publicat obținerea unor presiuni intraoculare medii de 14,5 mmHg după 5 ani de la operație plecând de la o presiune intraoculară medie preoperatorie de 31 mmHg 85% din cazuri având presiunea intraoculară sub 21 mmHg după aceeași perioadă [26].

3. Operațiile filtrante nepenetrante pot constitui o alternativă la trabeculectomie în glaucoamele post-inflamatorii induse mai mult de steroizi decât de inflamații, la tineri cu valori crescute ale presiunii intraoculare și neuropatie incipientă când dorim să evităm o hipotonie post-operatorie (survenind de regulă după operațiile filtrante pe ochii cu uveite) sau când presiunea intraoculară țintă nu are valori scăzute. Când determinismul bolii este predominant steroidian schimbarea tratamentului topic sau a clasei de steroizi (derivați florurați) poate modifica parcursul bolii iar operația nepenetrantă cu durata și potența recunoscute ca fiind inferioare unei trabeculectomii poate fi o soluție utilă pentru o perioadă, fără a expune ochiul unei persoane tinere la riscul unei hipotonii severe.

4. Chirurgia glaucoamelor uveitice cu cataractă: cataracta complicată post-uveitică poate influența tratamentul glaucomului post-uveitic. Cele două patologii se pot influența reciproc nefavorabil. Operațiile filtrante prin hipotonie accentuează cataracta, iar chirurgia cataractei poate compromite o operație filtrantă preexistentă. Fakotrabeculectomia este mai puțin eficientă imediat și în timp decât trabeculectomia simplă. Cele mai bune rezultate se obțin în succesiunea:

1. facoemulsificare
2. operație filtrantă după patru–șase luni.

Scanned with OKEN Scanner

Această secvență nu este posibilă frecvent în glaucoamele post-inflamatorii unde operația filtrantă are imperativul unei urgențe cu valori mari și necontrolabile ale presiunii intraoculare precedând fakoemulsificarea. În aceste situații operația filtrantă cu antimetaboliți va fi efectuată inițial iar facoemulsificarea se va efectua după o perioadă de control a inflamației, cu incizie corneană la distanță de locul trabeculectomiei.

GLAUCOAME SECUNDARE CU UNGHI DESCHIS ASOCIATE CU DECOLAREA DE RETINĂ

Schwartz a descris primul în anul 1973, 11 cazuri de glaucom cu unghi deschis survenite după dezlipire de retina netratată cu remisie completă după reatașarea retinei [27]. Inițial în tabloul bolii a fost inclusă o iridociclită dar ulterior s-a constatat că celulele din umoarea apoasă sunt resturi ale segmentelor externe ale bastonașelor din retina decolată [28].

Tratamentul acestui glaucom secundar constă în reatașarea chirurgicală a retinei. A nu se confunda cu un glaucom iatrogen prin blocarea unghiului cu ulei de silicon sau cerclaje strânse.

GLAUCOAME SECUNDARE CU UNGHI DESCHIS DE CAUZĂ EXRAOCULARĂ

GLAUCOMUL SECUNDAR CREȘTERII PRESIUNII EPISCLERALE

Etiologie: presiunea venoasă episclerală poate să crească datorită următoarelor malformații arteriovenoase: fistule arteriovenoase, sindrom Sturge-Weber, varice orbitare, după ocluzii venoase prin tumori, oftalmopatie tiroidiană sau în sindromul de vena cavă superioară.

Diagnostic: boala se remarcă prin aspectul vaselor episclerale sinuoase, iar gonioscopic unghiul este deschis cu sânge în canalul Schlemm.

Tratamentul etiolgic constă în eliminarea cauzei și este de competența neurochirurgului sau chirurgului cardiovascular. Chiar după eliminarea cauzei alterarea trabeculară face să persiste valori mari ale presiunii intraoculare.

Tratamentul glaucomului înainte de rezolvarea cauzei inițiale constă în hipotonizante care scad secreția de umoare apoasa (betablocante, inhibitori ai anhidrazei carbonice, alfa 2 agoniști). După reluarea presiunii episclerale se pot folosi și medicamente care cresc eliminarea de umoare apoasa.

Tratamentul chirurgical: atunci când cauza presiunii episclerale crescute nu este curabilă se pot folosi:

1. Trabeculectomia: este marcată de riscul unei hipotonii post-operatorii severe cu atalamie, decolare seroasă sau hemoragică a coroidei. În aceste situații folosirea unor medicamente care scad presiunea intraoculară prin scăderea producerii umorii apoase sau hipotonizante osmotice (manitol) este recomandabilă. Umplerea camerei anterioare cu vâscoelastic sau incizii sclerale la începutul operației ar preveni atalamia sau hemoragiile supracoroidiene. Se preferă o operație filtrantă hipofuncțională în perioada post-operatorie precoce prin plasarea mai multor suturi și acestea mai strânse, urmând a se recurge la liza acestora cu LASER-ul YAG pe parcurs.
2. Sistemele artificiale de drenaj pot fi utile reducând riscul hipotoniilor post-operatorii.
3. Procedurile ciclodistructive (în cazurile avansate cu potențial vizual redus) prin ciclocrioterapie, LASER YAG sau ultrasunete pot ameliora simptomatologia în aceste cazuri disperate.

GLAUCOAME SECUNDARE CU UNGHI DESCHIS IATROGENE

GLAUCOMUL STEROIDIAN

Este un glaucom cronic cu unghi deschis care imită perfect manifestările celui primitiv deosebindu-se de acesta prin determinismul său. Cele două forme de boală nu sunt chiar atât de străine una față de alta, ținând cont de rata mare a celor cu răspuns steroidian sever în rândul pacienților cu glaucom cronic primitiv (aproximativ 90%).

Tratamentul constă în întreruperea administrării steroidiene de regulă suficientă în formele pure de boală. În situațiile în care răspunsul steroidian a demascat un GPUD, pe lângă întreruperea steroizilor se aplică tratamentul GPUD, de la tratamentul topic progresiv la cel chirurgical. În unele situații glaucomul steroidian complică un glaucom inflamator când face parte din tratamentul acestuia. În acest caz tratamentul după întreruperea steroizilor (când e posibilă) se completează cu tratamentul glaucomului post-inflamator.

Scanned with OKEN Scanner

GLAUCOMUL SECUNDAR CU UNGHI DESCHIS POST-LASER SAU CHIRURGIE OCULARĂ

După diferite intervenţii chirurgicale sistemul de drenaj al umoarii apoase poate fi afectat tranzitoriu sau prelungit prin mecanism inflamator, eliberări tisulare (pigment, mase cristaliniene, vitros), hemoragii sau persistenţa unor materiale (vâscoelastice, ulei de silicon, haptice care lezează unghiul). Tratamentul acestor glaucoame implică o latură profilactică: o chirurgie primară optimă cu urmărire post-operatorie atentă şi una curativ-reparatorie: eliminarea sângelui, vâscoelasticului, uleiului de silicon, pseudofakului plasat incorect asociată cu reducerea valorilor presionale medicamentos sau chirurgical. Tratamentul chirurgical în situaţiile severe impune folosirea unor sisteme artificiale de drenaj sau procedee ciclodistructive când vederea a fost foarte afectată.

BIBLIOGRAFIE

1. European Glaucoma Society. Terminology and guidelines for glaucoma, Savona: Dogma, 2008, 3: 98–102.
2. Schlotzer-Screhardt U., Naumann G.O.H., Ocular and sistemic pseudoexfoliation syndrome, Am. J. Ophthalmol., 2006, 141: 921–37.
3. Gottanka J., Flugel-Koch C., Martus P., Correlation of pseudoexfolition material and optic nerve damage in pseudoexfoliation syndrome, Invest. Ophthalmol. Vis. Sci., 1997, 38: 2435–46.
4. Puska P., Vesti E., Tomita G., Optic disc changes in normotensive persons with unilateral exfoliation syndrome: a 3-year follow-up study, Graefes Arch. Clin. Exp. Ophthalmol., 1999, 237: 457–62.
5. Konstas A.G.P., Hollo G., Astakhov Y.S., Factors associated with long-term progression or stability in exfoliation glaucoma, Arch. Ophthalmol., 2004, 122: 29–33.
6. Konstas A.G.P., Manthris D.A., Steward W.C., Diurnal IOP in untreated exfoliation and POAG, Arch. Ophthalmol., 1997, 115(2): 182–5.
7. Konstas A.G.P., Hollo G., Irkec M., Diurnal IOP control with bimatoprost vs latanoprost in exfoliative glaucoma: a crossover observer-masket 3-center study, Br. J. Ophthalmol., 2007, 91: 757–60.
8. Konstas A.G.P., Kozobolis V.P., Katsimpris I.E., Efficacy and safety oflataniprost vs travoprost in exfoliative glaucoma patients, Ophthalmology, 2007, 114: 653–7.
9. Becker B., Does hyposecretion of aqueous humor damage the trabecular meshork?, Glaucoma, 1995, 4: 303–5.
10. Ritch R., Konstas A.G.P., Schlotzer-Schrenhardt U., Exfoliation syndrome and exfoliative glaucoma, Saint Luis: Saunders-Elsevier, 2009, 28: 339–47.
11. Lahners W.J., Samuelson T.W., Yanoff M., Duker J.S., Pseudoexfoliative glaucoma, Ophthalmology, 2004, 223: 1499–503.
12. Dalton M., New strategies for glaucoma surgery, Eye World, 2011, 16(2): 65–70.
13. Chiseliţă D., Non-penetrating deep sclerectomy versus trabeculectomy in primary open-angle glaucoma surgery, Eye, 2001, 15: 197–201.
14. Merkur A., Damji K.F., Mintsioulis G., Intraocular pressure decrease after phacoemulsification in patients with pseuexfoliation syndrome, J. Cataract. Refract. Surg., 2001, 27(4): 528–32.
15. Jacobi P.C., Dietlein T.S., Krieglstein G.K., Bimanual trabecular aspiration in pseudoexfoliation glaucoma: an alternative in nonfiltrering glaucoma surgery, Ophthalmology, 1998, 105(5): 886–94
16. Gandolfi S.A., Ungaro N., Mora P., Sangermani C., Pigmentary Glaucoma, Glaucoma medical diagnosis and therapy, 2009, 29: 349–60.
17. Schenker H.I., Luntz M.H., Kels B., Podos S.M., Exercise-induced increase of intraocular pressure in the pigmentary dispersion syndrome, Am. J. Ophthalmol., 1980, 89: 598–600.
18. Shaarawy T., Nguyen C., Schnyder C., Mermoud A., Comparative study between deep sclerectomy with and without collagen implant: long term follow up, Br. J. Ophthalmol., 2004, 88(1): 95–8.
19. Dahan E., Shaarawy T., Mermoud A., Freedmann J., Nonpenetrating glaucoma surgery, med.textfree.worldpress.com.
20. Crouch E.R. Jr., Williams P.B., Grey K.M., Topical aminocaproic acid in the treatment of traumatic hyphema, Arch. Ophthalmol., 1997, 115: 1106–12.
21. Wilson F.M., Traumatic hyphema. Pathogenesis and management, Ophthalmology, 1980, 87: 910–9.
22. Weiss J.S., Parrish R.K., Anderson D.R., Surgical therapy of traumatic hiphema, Ophtalmic Surgery, 1983, 14: 343–5.
23. Mermoud A., Salmon J.F., Barron A., Surgical management of post-traumatic angle recession glaucoma, Ophthalmology, 1993, 100: 634–42.
24. Yalvac I.S., Sungur G., Turhan E., Trabeculectomy with mitomicin-C in uveitic glaucoma associated with Behcet disease, J. Glaucoma, 2004, 13: 450–3.
25. Ceballos E.M., Beck A.D., Lynn M.J., Trabeculectomy with antiproliferative agents in uveitic glaucoma, J. Glaucoma, 2002, 11: 189–96.
26. Molteno A.C., Sayawat N., Herbison P., Otago Glaucoma Surgery Outcome Study: long-term results of uveitis with secundary glaucoma drained by Molteno implants, Ophthalmology, 2001, 108: 605–13.
27. Schwartz A., Chronic open angle glaucoma secondary to rhegmatogenous retinal detachment, Am. J. Ophthalmol., 1973, 73: 205–11.
28. Matsuo T., Photoreceptor outer segments in aqueous humor; key to understanding a new syndrome, Surv. Ophthalmol., 1994, 39: 211–30.

Scanned with OKEN Scanner

GLAUCOMUL PRIMITIV CU UNGHI ÎNCHIS

CRISTINA STAN

DEFINIȚIE

Ghidul Societății Europene de Glaucom 2008 [1] a impus o nomenclatură unitară privind închiderea unghiului camerei anterioare: „închiderea unghiului este definită de prezența contactului irido-cornean. Apoziția sau sinechiile irido-corneene pot fi consecința mai multor mecanisme." Noțiunea de „primitiv" implică absența oricărei patologii oculare care ar determina formarea sinechiilor periferice anterioare (uveite, neovascularizație iriană, traume accidentale sau chirurgicale). Termenul de „glaucom" se aplică atunci când și dacă a apărut neuropatia optică glaucomatoasă – glaucom primitiv cu unghi închis (GPUÎ).

Din punct de vedere evolutiv se disting trei categorii:

1. *suspiciune (suspect) de închidere primitivă a unghiului* (SÎPU) = gonioscopic se observă două sau mai multe cadrane unde există contact iridotrabecular, tensiune intraoculară normală, nu există sinechii anterioare sau posterioare, nu există leziuni de neuropatie optică glaucomatoasă;

2. *închidere primitivă acută* (ÎPAU) = contactul irido-trabecular determină sinechii periferice anterioare și/sau creșterea tensiunii intraoculare, nu exită leziuni de neuropatie optică glaucomatoasă;

3. *glaucom primitiv cu unghi închis* (GPUÎ) = sinechii anterioare, creșterea tensiunii intraoculare, neuropatie optică glaucomatoasă; contactul irido-trabecular cauzator poate să lipsească la examinarea inițială.

Separarea strictă între glaucomul primitiv cu unghi deschis (GPUD) și GPUÎ este necesară din mai multe puncte de vedere: abordarea terapeutică inițială este complet diferită (GPUÎ necesită chirurgie), complicațiile tardive sunt mai frecvente la GPUÎ (sinechii periferice anterioare) și complicațiile post-operatorii sunt mai frecvente și mai grave la GPUÎ (glaucomul prin bloc ciliar, efuzia uveală). GPUÎ este mult mai rar decât GPUD.

ETIOLOGIE. PATOGENIE

Închiderea primitivă a unghiului camerular presupune existența unor factori favorizanți (de risc), respectiv a unor factori declanșatori.

FACTORI FAVORIZANȚI

Configurația camerei anterioare este principalul factor favorizant pentru închiderea primitivă a unghiului: scăderea adâncimii camerei anterioare implică apropierea irisului de cornee, respectiv de trabecul.

Acest lucru se întâlnește cu frecvență mai mare în câteva situații:

– vârsta înaintată – profunzimea camerei anterioare scade pe măsura înaintării în vârstă datorită creșterii volumului cristalinului și deplasării înainte a diafragmului irido-cristalinian; închiderea primitivă a unghiului apare totuși la vârste ușor mai mici (peste 40 ani) decât glaucomul primitiv cu unghi deschis;

– sexul – închiderea primitivă a unghiului este mult mai frecventă la femei, datorită unei camere anterioare (CA) mai plate fapt confirmat prin biometrie [2, 3];

– rasa – prevalența închiderii primitive a unghiului și a GPUÎ la vârsta de peste 40 ani, variază între 0,1% și 0,6% în populația europeană și la rasa neagră; este mult mai frecvent la rasa asiatică (1,3–2,4% la chinezi) [4];

– hipermetropia – frecvența închiderii primitive a unghiului este mai mare la ochii hipermetropi (61,4% în 2), dar se întâlnește și la emetropi sau miopi.

Studii de biometrie [5] au arătat că ochii cu unghi primitiv închis au CA semnificativ mai mică

Scanned with OKEN Scanner

decât ochii cu glaucom primitiv cu unghi deschis dar îngust.

FACTORI DECLANŞATORI

Într-un ochi cu o conformaţie anatomică predispusă spre închiderea unghiului camerular pot acţiona diverse mecanisme care să determine blocarea drenajului trabecular. Aceste mecanisme se pot desfăşura la diferite nivele: pupilar, irian şi ciliar, cristalinian sau retrocristalinian şi pot acţiona singure sau intricate.

Blocul pupilar

Este cel mai frecvent mecanism implicat în închiderea primitivă a unghiului [4, 6]. Creşterea rezistenţei la curgerea umorii apoase (UA) prin orificiul pupilar este explicată prin acţiunea simultană a muşchilor sfincter şi dilatator pupilar care ar determina, pe o pupilă în semimidriază, un vector de forţă aproape perpendicular pe cristalin şi prin acesta, contactul intim al marginii pupilare cu faţa anterioară a cristalinului. Această teorie este susţinută de testul de provocare propus de Mapstone [1, 7]: administrarea topică de pilocarpină şi phenylephrine la suspecţii de ÎPU pentru a provoca creşterea tensiunii intraoculare (TIO). Blocul pupilar apare ca răspuns la stimuli fiziologici, de exemplu expunerea la lumină de intensitate scăzută, sau la stimuli farmacologici – medicamente parasimpaticolitice sau simpaticomimetice administrate local sau pe cale general: salbutamol, antidepresivele triciclice, vasoconstrictoarele administrate în rinoree, antispasticele, midriaticele în scop de examinare ş.a.

Datorită contactului intim între marginea pupilară iriană şi cristalin, trecerea UA din camera posterioară în CA este îngreunată sau chiar blocată, se acumulează în camera posterioară şi determină împingerea periferiei irisului spre cornee. Periferia irisului se aplică pe trabecul şi blochează drenajul extern al UA cu creşterea consecutivă a TIO.

Blocajul la nivel irian şi/sau ciliar (iris în platou)

Acest mecanism de blocaj anterior non-pupilar este deseori confundat cu „aspectul de iris în platou". „Configuraţia sau aspectul de iris în platou" se defineşte ca „un iris cu suprafaţa plată, pe o cameră anterioară normală ca profunzime (CA nu este îngustă)".

Studiile bazate pe ultrasonobiomocroscopia polului anterior (UBM), în particular pe analiza spaţiului dintre iris şi corpul ciliar pe de o parte şi ecuatorul cristalinian pe de altă parte, au demonstrat că „fenomenul irisului în platou" este cauzat de poziţionarea anterioară a proceselor ciliare, sau de prezenţa unor procese ciliare rotate anterior şi elongate, ceea ce determină un aspect angulat al periferiei iriene şi un unghi îngust [1, 2]. Alte modificări descrise la acest tip de blocaj sunt unghi foarte îngust, periferia irisului foarte groasă, inserţie mult anterioară a irisului în corpul ciliar [8, 9]. La examenul gonioscopic cu indentaţie se observă semnul „dublei cocoaşe": irisul are o primă cocoaşă la nivelul cristalinului pe care „se drapează", apoi „cade" la nivelul camerei posterioare şi din nou are o cocoaşă la periferie, unde este împins din spate de către procesele ciliare. Unghiul închis prin „iris în platou" este foarte rar, apare la vârste mai tinere decât blocajul pupilar şi trebuie luat în considerare când TIO creşte inexplicabil după o iridectomie corectă efectuată pentru un ÎPU. Tratamentul va consta în iridoplastie LASER şi administrare locală de pilocarpină pe termen lung [1].

Blocajul la nivel cristalinian

Adâncimea CA este marcată de faţa posterioară a corneei, respectiv de faţa anterioară a cristalinului. Deoarece factorul de risc cel mai important pentru ÎPU este „o cameră anterioară îngustă", este uşor de înţeles că la aceşti pacienţi cristalinul este mai voluminos şi poziţionat mai anterior decât la cei cu unghi larg deschis. Orice modificare apărută la acest cristalin poate favoriza blocajul pupilar.

Blocajul posterior de cristalin

Numit şi „sindromul de misdirecţionare a umorii apoase", acest mecanism apare cel mai frecvent ca şi complicaţie post-operatorie după trabeculectomie, extracţia cristalinului, iridotomie LASER sau altă tehnică chirurgicală oculară. Mecanismul probabil ar urma câteva etape: contactul proceselor ciliare cu ecuatorul cristalinian şi prezenţa unei zonule ferme ce acţionează ca o diafragmă ar bloca trecerea UA spre camera posterioară; UA este „misdirecţionată" în vitros unde se acumulează şi creşte volumul vitrosului; diafragmul irido-cristalinian

Scanned with OKEN Scanner

este împins înainte; irisul este aplicat pe trabecul blocând drenajul extern al UA şi determinând creşterea TIO. După iridotomie se observă creşterea paradoxală a TIO la miotice şi normalizarea ei la midriatice. UBM evidenţează aspectul anormal al camerei posterioare, iar ecografia oculară poate demonstra „lacul" de UA din vitros.

Mecanismele enumerate mai sus determină apoziţia iris-cornee, sau contact irido-trabecular pe o perioadă mai mult mai puţin extinsă. Creşterea TIO se poate produce pe trei căi:

1. blocarea trabeculului de către iris – determină creşterea bruscă a TIO, se poate repeta de multe ori până la momentul diagnosticului pentru că se poate rezolva spontan;

2. sinechii irido-trabeculare – apar în urma unui contact prelungit între iris şi trabecul, sau după episoade inflamatorii repetate (închidere a unghiului simptomatică, repetată, remisă spontan);

3. modificări în arhitectura şi funcţia trabeculului în urma contactului intermitent cu irisul; studiile histopatologice pe fragmente de trabecul obţinute intraoperator au confirmat prezenţa de sânge şi pigment într-un trabecul deformat atât în zonele cu sinechii cât şi în zonele aparent indemne [10].

DIAGNOSTICUL POZITIV

Diagnosticul pozitiv al unghiului închis este efectuat pe baza gonioscopiei simple şi cu indentaţie. Examenul clinic şi funcţional ajută în stadializarea bolii şi la diagnosticul diferenţial.

APRECIEREA PROFUNZIMII CA ŞI ASPECTUL UNGHIULUI

Aprecierea profunzimii CA şi aspectul unghiului sunt cruciale pentru diagnostic şi tratament.

Profunzimea CA se poate aprecia utilizând la biomicroscop metoda Van Herick, iar ca examinări paraclinice – ultrasonobiomicroscopia, tomografia în coerenţă optică a segmentului anterior, pentacam, analizatorul periferiei camerei anterioare SPAC [4].

Metoda Van Herick

Se bazează pe utilizarea grosimii corneene ca unitate de măsură pentru adâncimea CA. Se poziţionează fanta luminoasă a biomicroscopului la periferia CA, la 60° înclinaţie faţă de examinator. Se apreciază distanţa dintre faţa posterioară a corneei şi faţa anterioară a irisului, raportată la grosimea corneană. Când spaţiul între cele două suprafeţe este egal cu cel puţin jumătate din grosimea corneei, unghiul este deschis larg şi este improbabil să se închidă. Când spaţiul între cele două suprafeţe este egal un sfert din grosimea corneei, unghiul este de aproximativ 20° şi este posibil să se închidă. Când spaţiul între cele două suprafeţe este mai mic decât un sfert din grosimea corneei, unghiul este de aproximativ 10° şi este foarte probabil închis. Când spaţiul între cele două suprafeţe este absent, irisul este în contact cu corneea, unghiul este închis (figura 5.12).

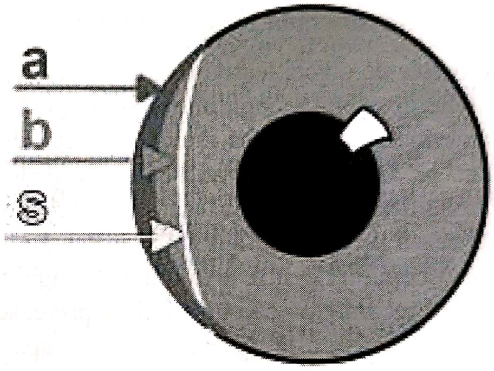

Figura 5.12. Metoda Van Herick de apreciere a profunzimii camerei anterioare: a = grosimea corneană (măsurată prin fanta luminoasă); b = adâncimea CA; s = faţa anterioară a irisului.

Gonioscopia

Scopul gonioscopiei este de a determina topografia unghiului CA şi se bazează pe recunoaşterea elementelor anatomice: linia lui Schwalbe, banda trabeculară, pintenele scleral, banda ciliară, rădăcina irisului. Alte elemente care pot fi observate în unghiul CA: pigment, vase sanguine, procese iriene, sinechii periferice anterioare, tumori. Pentru diagnostic sunt obligatoriu de urmărit următoarele aspecte: nivelul de inserţie a irisului, forma/profilul periferiei irisului, estimarea adâncimii unghiului, gradul de pigmentare a trabeculului, zonele de apoziţie iridotrabeculară şi extinderea sinechiilor anterioare periferice.

Se recomandă efectuarea gonioscopiei în cameră întunecată folosind cea mai mică deschidere a fantei biomicroscopului şi evitând trimiterea razei luminoase în pupilă. Există două metode de vizualizare a unghiului: gonioscopia

Scanned with OKEN Scanner

directă (lentila Koeppe), respectiv gonioscopia indirectă (în lentilă este încorporată o oglindă). Gonioscopia directă se efectuează cu pacientul în decubit dorsal şi necesită lupe cu sistem de iluminare sau biomicroscop portabil. Gonioscopia indirectă se efectuează la biomicroscop şi oferă o imagine inversată (în oglindă) a unghiului CA. Cele mai frecvent utilizate lentile pentru gonioscopia indirectă sunt Possner sau Zeiss sau Sussman cu 4 oglinzi – nu necesită soluţie de contact, lentila Goldmann cu 1 sau cu 4 oglinzi – necesită soluţie de contact, CGA1.4©Lasag, Magnaview – ambele necesitând soluţie de contact.

Gonioscopia se poate efectua în două moduri: fără indentaţie sau cu indentaţie dinamică.

Gonioscopia fără indentaţie

Foloseşte de obicei lentila Goldmann care oferă o imagine inversată a unghiului. Este important ca faţa anterioară a lentilei să rămână mereu perpendiculară pe axul de observaţie ca să nu distorsioneze imaginea. Examinarea tuturor celor 4 cadrane se realizează prin rotirea lentilei şi mişcarea fantei biomicroscopului. Pentru examinarea unghiurilor înguste se recomandă ca pacientul să privească în direcţia în care se află oglinda. Dacă se apasă pe ochi cu lentila Goldmann, presiunea se transmite la periferia corneei şi unghiul apare mai îngust decât în realitate.

Gonioscopia cu indentaţie dinamică

Foloseşte în mod ideal o lentilă cu 4 oglinzi cu suprafaţa de contact cornean concavă cu raza de curbură de 7,7 mm. Lentila având diametrul mare depăşeşte limbul sclero-cornean şi reţine filmul lacrimal sub ea, ceea ce elimină necesitatea unei soluţii de contact. Suprafaţa de contact a lentilei cu corneea este însă mai mică decât corneea ceea ce face ca o apăsare uşoară pe centrul corneei să disloce posterior UA şi astfel să deschidă unghiul închis prin apoziţia irisului pe trabecul. Acelaşi efect se poate obţine şi cu lentilele indirecte Posner, Zeiss sau o lentilă Goldmann mică. Dacă unghiul este închis prin sinechii periferice anterioare atunci porţiunea respectivă de unghi rămâne închisă şi atunci când se apasă cu lentila de gonioscopie pe cornee. Când mecanismul principal de închidere a unghiului este blocul pupilar, la gonioscopia prin indentaţie periferia irisului devine concavă. La irisul în platou gonioscopia prin indentaţie nu va extinde concavitatea iriană spre periferie, deoarece aici irisul este împins din spate de către procesele ciliare. Când cristalinul voluminos este cauza blocajului, indentaţia va împinge irisul posterior dar acesta îşi va păstra convexitatea.

CLASIFICAREA CLINICĂ

În funcţie de modul de manifestare, închiderea primitivă a unghiului camerular se clasifică în trei subtipuri clinice: închidere acută a unghiului, închidere intermitentă a unghiului, închidere cronică a unghiului.

Închiderea primitivă acută a unghiului

Închiderea primitivă acută a unghiului (ÎPAU) este produsă prin apoziţia circumferenţială a irisului pe trabecul.

Simptome

Debut brusc cu durere oculară şi hemicranie intense, scăderea accentuată a vederii, simptome generale – vertij, greaţă, dureri abdominale sau toracice, transpiraţii, tahicardie. Simptomele generale foarte intense pot să orienteze diagnosticul spre boli digestive sau cardiace. Unii pacienţi pot să prezinte doar uşoară hemicranie.

Semne

Tensiune intraoculară crescută > 21 mmHg.

Polul anterior – congestie conjunctivală pericheratică intensă, edem cornean epitelial intens, CA îngustă, semimidriază fixă, ovalară cu axul mare vertical, atrofie iriană, opacităţi cristaliniene subcapsulare anterioare (*glaukomflecken*); la microscopia speculară se constată număr redus de celule endoteliale corneene la cei care au suferit un episod de ÎPAU.

Gonioscopia efectuată la ochiul bolnav după clarifierea corneei cu soluţii hipertone, sau la ochiul congener, evidenţiază unghi camerular complet închis, respectiv unghi susceptibil la închidere. Este foarte importantă gonioscopia prin indentaţie deoarece permite diferenţierea între apoziţia irido-corneană şi sinechiile periferice anterioare.

Polul posterior: dacă poate fi examinat în timpul atacului, nu va evidenţia elemente patologice. Unii

Scanned with OKEN Scanner

cercetători au demonstrat scăderea stratului de fibre nervoase, creşterea raportului cupă/disc şi descreşterea ariei guleraşului neuroretinian începând cu săptămâna a doua şi până în săptămâna a 16-a după un atac de închidere a unghiului. Pierderea de guleraş neuroretinian a fost preferenţială în sectoarele supero şi infero-temporale [11–13].

Examinări funcţionale

Câmpul vizual prezintă după un atac de închiderea primitivă acută a unghiului un defect perimetric generalizat, reversibil. Cele mai afectate zone sunt supero-nazal şi aria de 9–21° [14].

O atenţie deosebită trebuie acordată **„stării post-atac de unghi închis acut"**.

Un atac de ÎPAU se poate rezolva spontan, în câteva zile, prin ischemia irisului şi apariţia unor găuri iriene care joacă rol de iridotomie şi rezolvă blocul pupilar. Un astfel de ochi va prezenta semne inflamatorii care impun diagnosticul diferenţial cu o uveită anterioară, cu implicaţii terapeutice uşor de sesizat.

Semnele şi simptomele în starea de post-atac: congestie conjunctivală pericheratică, atrofie iriană parcelară, sinechii iriene posterioare, pupila slab sau deloc reactivă, „glaukomflecken" pe suprafaţa anterioară a cristalinului, sinechii periferice anterioare observabile la gonioscopie, hipertonie oculară.

Închiderea primitivă intermitentă a unghiului

Închiderea primitivă intermitentă a unghiului se produce similar cu forma descrisă anterior, dar se rezolvă spontan.

Simptomele sunt mai puţin intense şi cedează de obicei la somn, sau la expunerea la lumină intensă (datorită miozei care eliberează unghiul).

Astfel de episoade trebuie tratate cu multă atenţie, pentru că repetarea lor poate determina modificări ireversibile în unghi (sinechii periferice anterioare, deformarea trabeculului cu alterarea funcţiei) cu instalarea hipertoniei oculare cronice şi consecutiv a neuropatiei optice glaucomatoase.

Închiderea primitivă cronică a unghiului

Închiderea primitivă cronică a unghiului se produce prin sinechii periferice anterioare permanente, pe orice întindere din circumferinţa unghiului, confirmate gonioscopic [1].

Simptome

Scăderea acuităţii vizuale este corelată cu leziunile existente. Durerea este absentă, sau cel mult există o stare de disconfort ocular. Pot să apară halouri intermitente corelate cu închiderea completă, pasageră a unghiului şi creşterea consecutivă a TIO.

Semne

TIO crescută cronic în funcţie de gradul de închidere a unghiului.

Gonioscopia: sinechii periferice anterioare (pe orice întindere din circumferinţa unghiului).

Pol posterior: leziuni de neuropatie optică glaucomatoasă.

Examinări funcţionale

Câmpul vizual prezintă modificări „tipic" glaucomatoase.

Din momentul în care există leziuni de neuropatie optică glaucomatoasă şi eventual şi modificări „tipic"glaucomatoase pe câmpul vizual, se vorbeşte despre **glaucom primitiv cu unghi închis.**

Indivizii care au prezentat un atac de unghi închis la un ochi şi s-au exclus cauze secundare de închidere a unghiului se încadrează în grupa celor cu **risc** de închidere a unghiului la ochiul congener. Studii de biometrie [5, 15] au confirmat că ochiul congener celui care a suferit o închidere acută primitivă a unghiului are aceeaşi structură biometrică şi deci este expus riscului de închidere acută a unghiului.

Testele de provocare

Testele de provocare pentru închiderea unghiului (testul la midriatic, testul cititului, testul expunerii la întuneric, testul poziţiei în decubit ventral) aduc puţine informaţii atât timp cât un test negativ nu infirmă posibilitatea de închidere a unghiului. În plus pot să fie riscante, declanşând un atac acut de unghi închis.

Examinările paraclinice

Sunt de real ajutor în diagnosticarea unghiului închis şi în înţelegerea mecanismelor patologice. UBM oferă imagini de fineţe ale corneei, irisului şi cristalinului, şi a ajutat la descifrarea mecanismului irisului în platou. Tomografia computerizată

Scanned with OKEN Scanner

a segmentului anterior (AS-OCT) este o metodă non-contact care oferă aceleaşi informaţii ca şi UBM, dar este mult mai comodă pentru pacient. Ambele metode au marele avantaj că pot fi efectuate în camera obscură, absenţa luminii vizibile prevenind deschiderea unghiului. Examinarea aceluiaşi ochi cu AS-OCT în condiţii de lumină, respectiv de întuneric, oferă date mult mai reale decât testele de provocare [9, 15, 16].

DIAGNOSTIC DIFERENŢIAL

Ochiul roşu – diagnosticul diferenţial trebuie să se axeze pe examenul pupilei şi a reflexelor pupilare (mioză în afecţiuni corneene sau în uveite, pupila normală în conjunctivite), aspectul polului anterior (leziuni corneene, sinechii posterioare).

Alte forme de glaucom cu unghi închis: uveitic, cristalinian, neovascular.

Afecţiuni generale: boli digestive acute, infarct miocardic, migrenă, (simptomele generale din atacul de unghi închis acut se asociază cu „ochi roşu").

COMPLICAŢII

Închiderea intermitentă şi repetată a unghiului camerular favorizează apariţia sinechiilor periferice anterioare şi modificarea arhitecturii trabeculului cu repercursiuni asupra drenajului UA şi implicit asupra TIO.

Închiderea acută a unghiului pe toată circumferinţa determină ischemie acută oculară cu consecinţe în toate structurile ochiului. Intervenţia terapeutică tardivă condamnă ochiul la scăderea marcată şi ireversibilă a funcţiei vizuale.

TRATAMENT

Obiectivele tratamentului în cazul închiderii primitive a unghiului camerular:

– reducerea promptă a TIO,

– redeschiderea unghiului camerei anterioare şi prevenirea reînchiderii lui,

– tratarea hipertensiunii intraoculare reziduale (dacă există leziuni trabeculare ireversibile).

REDUCEREA TENSIUNII INTRAOCULARE

Reducerea tensiunii intraoculare la cazurile cu închidere acută a unghiului

Închiderea acută a unghiului camerular reprezintă aproximativ 45% din formele primitive de unghi închis şi este o ameninţare severă pentru funcţia vizuală putând determina pierdere rapidă şi ireversibilă a vederii. Atacul de unghi închis acut trebuie considerat o urgenţă oculară şi tratat ca atare.

Tratamentul se începe cu medicaţie pe cale generală – inhibitori de anhidrază carbonică (IAC) şi agenţi hiperosmotici, în timp ce tratamentul local antiglaucomatos, incluzând betablocante sau/şi alfa- agonişti administraţi topic are mai puţină contribuţie la scăderea TIO.

Inhibitorii de anhidrază carbonică (acetazolamida) se pot administra intravenos sau per os (5–10 mg/kg); efectul este mult mai rapid la administrarea intravenoasă – 15 min, comparativ cu 1–2 ore la administrarea per os.

Agenţii hiperosmotici pot fi administraţi intravenos (perfuzie cu manitol 10–20%, 1–2 g/kg, efect maxim la 1 oră) sau per os (glicerol 50%, 1–1,5 g/kg – efect maxim la 30–90 min; isosorbide 1,5–2 g/kg). Aceste preparate se administrează cu precauţie la diabetici, renali, hipertensivi.

Mioticele (indiferent de concentraţie şi de potenţă) se administrează doar după scăderea TIO cu mijloacele enumerate anterior; se recomandă introducerea pilocarpinei la 45–60 min de la iniţierea terapiei sau după ce TIO a scăzut şi ischemia sfincterului pupilar a diminuat. Administrate de la început, mioticele pot chiar să accentueze blocul pupilar prin îngustarea paradoxală a CA, congestie uveală, reacţie inflamatorie.

Inbitorii de anhidrază carbonică administraţi topic pot să accentueze edemul cornean, de aceea se recomandă evitarea lor. Există studii care au demonstrat eficacitatea prostaglandinelor administrate topic la cazurile cu unghi parţial deschis [17]. Se poate administra topic şi un alfa-agonist (brimonidine) – cu efect de scădere a TIO.

Deoarece în atacul de unghi închis există întotdeauna o componentă inflamatorie accentuată se recomandă administrarea locală de prednisolone 1% sau dexametazonă 0,1% de la începutul tratamentului.

Scăderea TIO cu ajutorul tratamentului medicamentos poate fi lentă şi de lungă durată, expunând

Scanned with OKEN Scanner

pacientul la riscul afectării nervului optic, respectiv la reacţiile adverse ale medicamentelor (acidoză metabolică, tulburări electrolitice). De aceea s-au creat metode alternative de scădere rapidă a TIO: iridoplastia periferică LASER, paracenteza.

Paracenteza camerei anterioare

Scade rapid TIO şi remite imediat simptomele. Deoarece scade rapid TIO permite clarifierea corneei şi efectuarea iridotomiei LASER cât mai curând. Este totuşi o metodă invazivă şi cu efecte pe timp scurt [18].

Reducerea tensiunii intraoculare la cazurile cu unghi închis cronic

Când unghiul camerular este închis pe mai mult de 180° tensiunea intraoculară este crescută permanent şi tratamentul hipotensor ocular se impune. Tratamentul medicamentos este similar cu cel din glaucomul primitiv cu unghi deschis.

Mioticele sunt ineficiente dacă există sinechii periferice anterioare extinse şi pot chiar determina creşterea paradoxală a TIO. Există studii care au demonstrat eficacitatea prostaglandinelor în tratamentul acestui tip de glaucom [2].

REDESCHIDEREA UNGHIULUI CAMEREI ANTERIOARE ŞI PREVENIREA REÎNCHIDERII LUI

Iridotomia periferică LASER

Iridotomia periferică LASER în unghiul închis acut

Iridotomia periferică LASER este considerată tratamentul de bază în atacul de unghi închis acut cu bloc pupilar [19]. Iridectomia chirurgicală se recomandă doar atunci când tratamentul LASER nu poate fi aplicat. Crearea unui orificiu în iris dă posibilitatea UA să treacă din camera posterioară în CA, astfel scade presiunea din spatele irisului şi dispare apoziţia irisului pe cornee, eliberându-se trabeculul. Studiile de UBM au arătat adâncirea unghiului CA în primele două săptămâni după iridotomia LASER [14, 20] şi menţinerea aceleiaşi adâncimi timp de 1 an [21].

Iridotomia LASER este eficientă doar asupra blocului pupilar, nu influenţează celelalte mecanisme de închidere a unghiului. Dacă sinechiile periferice anterioare sunt foarte extinse, iridotomia LASER nu este suficientă pentru a controla TIO. Pentru efectuarea iridotomiei LASER este necesară o cornee transparentă. Se pot folosi LASER argon (pentru iris brun), Nd-Yag (pentru iris deschis la culoare), tehnica secvenţială – se începe cu LASER argon şi se continuă cu LASER Nd-Yag (la irisul foarte gros şi intens pigmentat), sau LASER diode. Complicaţiile posibile sunt: arsuri corneene endoteliale, hemoragii iriene la locul impactului LASER, creşteri TIO, inflamaţie în CA cu închiderea iridotomiei, formarea cataractei, decompensare edematoasă corneeană, glaucom malign, leziuni retiniene, edem macular cistoid [22].

Iridotomia periferică LASER în ochiul congener

Ochiul congener celui care a suferit un atac de închidere acută a unghiului are şanse de 40–80% să dezvolte un atac similar într-o perioadă de 5–10 ani. Administrarea cronică de pilocarpină cu scop profilactic are mai multe dezavantaje: nu previne întotdeauna închiderea unghiului, blochează pupila în mioză făcând dificilă extracţia cataractei, determină tulburări de vedere (spasm ciliar). Iridectomia chirurgicală sau iridotomia LASER s-au dovedit foarte eficiente în prevenirea închiderii acute a unghiului la ochiul congener. Se recomandă efectuarea unei iridotomii periferice LASER profilactice, imediate, la ochiul congener celui cu atac de închidere acută a unghiului. Excepţia este reprezentată de un ochi cu dimensiuni normale şi un unghi deschis gradul III sau IV, care nu prezintă risc de închidere.

Iridotomia periferică LASER la ochii cu unghi îngust, suspect de închidere

Deoarece unghiul îngust, semnele de apoziţie tranzitorie irido-corneană indică riscul de închidere a unghiului, s-a propus efectuarea iridotomiei periferice LASER cu scop profilactic la aceşti ochi. Contraargumentele sunt multiple: puţini dintre aceşti ochi ajung la închidere acută a unghiului, iridotomia LASER nu este lipsită de riscuri (arsuri corneene sau cristaliniene, edem cornean cronic, edem macular cistoid, cataractă) şi este eficientă doar dacă mecanismul de închidere a unghiului este blocul pupilar. Decizia de a folosi această tehnică cu scop profilactic la aceste cazuri trebuie să se bazeze pe o examinare amănunţită a configuraţiei unghiului, pe măsurători biometrice şi imagini oferite de UBM şi AS-OCT.

Scanned with OKEN Scanner

Iridotomia periferică LASER în unghiul închis cronic

Ochii cu sinechii periferice anterioare extinse răspund puțin sau deloc la iridotomia periferică. La ochii cu unghi închis cronic, iridotomia LASER se recomandă doar dacă există apoziție irido-corneană.

Iridoplastia periferică LASER

Iridoplastia periferică LASER pentru unghiul închis acut

Impactele LASER (cu efect fotocoagulator) aplicate la periferia irisului determină contracția periferiei iriene și astfel trage irisul din unghi, eliberând căile de evacuare a UA. Reducerea TIO apare la aproximativ o oră post-tratament. Inițial, acest tip de tratament a fost recomandat la cazurile care nu răspund la tratamentul medicamentos și la care nu se putea efectua iridotomia periferică LASER. Studii din ultimii ani au demonstrat că atacul de unghi închis acut poate fi tratat și numai cu iridoplastia periferică LASER, fără medicație hipotensoare oculară [23–25]. Deoarece iridoplastia periferică LASER nu rezolvă blocul pupilar, imediat ce corneea s-a limpezit și TIO s-a normalizat trebuie efectuată iridotomia periferică LASER. Complicațiile posibile sunt reprezentate de arsuri corneene, irite, creșteri TIO, sinechii posterioare sau anterioare.

Iridoplastia periferică LASER pentru unghiul închis cronic

Această tehnică este utilă atunci când irisul este doar aplicat pe trabecul (apoziție). Deoarece în glaucomul cronic cu unghi închis există și sinechii periferice anterioare extinse care nu pot fi rupte prin iridoplastie LASER, efectul acestei terapii este modest [21].

Iridoplastia periferică LASER pentru irisul în platou

Închiderea unghiului prin iris în platou se suspicionează atunci când în urma unei iridotomii periferice LASER unghiul nu se deschide, apoziția irido-trabeculară persistă. În aceste cazuri iridoplastia periferică LASER va determina aplatizarea periferiei irisului și deschiderea unghiului. Există studii care au raportat eficiența pe termen lung a iridoplastiei LASER în prevenirea sinechiilor periferice anterioare la irisul în platou [4, 21].

Iridectomia

Iridectomia este cea mai veche tehnică chirurgicală utilizată în glaucom (von Graefe, 1857).

Tratamentul chirurgical se recomandă atunci când nu se poate efectua iridotomia LASER: lipsa aparatului LASER, necooperarea pacientului la tratamentul LASER, cornea nu se clarifică suficient ca să permită tratamentul LASER. Iridectomia ideală este periferică (bazală) și nu se întinde spre pupilă.

Tehnica chirurgicală a iridectomiei periferice:

– preoperator se recomandă instilarea de pilocarpină 2% pentru a produce mioză și a întinde irisul;

– anestezie locală topică sau prin injecție parabulbară,

– fir de tracțiune pe mușchiul drept superior, sau pe cornee, la limita vascularizației conjunctivale;

– incizie în cornee clară, la limita cu limbul sclero-cornean, în cadranul supero-temporal, sau limbică (după o mică peritomie), lungă de 2–3 mm, profundă de 2/3 grosimea corneei,

– se trece un fir nylon prin buzele plăgii și bucla se scoate din șanțul plăgii,

– cu lama ținută vertical se intră în CA,

– se apasă ușor pe buza posterioară a plăgii pentru a se produce prolabarea irisului în plagă și se prinde irisul herniat cu o pensă fină cu dinți la nivelul joncțiunii dintre sfertul periferic și cele trei pătrimi interne, se trage ușor în buzele plăgii; dacă irisul nu herniază, se intră în CA cu o pensă fină, se prinde irisul periferic și se aduce în plagă;

– cu o foarfecă Vannas sau Wecker se secționează un fragment irian; lamele foarfecii se poziționează paralel cu limbul și împing ușor în jos irisul înainte de a tăia (se realizează astfel o iridectomie mai mult largă decât lungă);

– se strânge firul plasat anterior astfel încât închide plaga și prin masaj ușor transcornean se reintroduce irisul în CA. *Atenție*! Niciun instrument nu pătrunde în CA! Dacă pupila rămâne deformată sau este tracționată superior înseamnă că irisul este încă încarcerat în plagă. În această situație, putem face o paracenteză a camerei anterioare, introducem puțin material vâscoelastic și deblocăm irisul cu ajutorul unei spatule fine.

– sutura plăgii corneene sau limbice cu 1–2 fire 10-0 nylon; dacă a fost incizată și conjunctiva (în cazul inciziei limbice) se poate lăsa nesuturată – eventual se injectează subconjunctival 0,5 ml soluție

Scanned with OKEN Scanner

antibiotic cu dexametazonă, sau se închide prin 1–2 puncte de diatermie.

Variante tehnice

Incizia corneană inversată: incizie în corneea clară la 2 mm anterior de limb, orientată oblic dinspre centru spre periferie, astfel ca pătrunderea în camera anterioară să fie spre baza irisului; tehnica permite o localizare periferică a iridectomiei şi previne excizia sectorială a acestuia.

Complicaţii intraoperator: eroziuni corneene, secţionarea incompletă a irisului, decolarea rădăcinii irisului de pe corpul ciliar (iridodializă), decolarea corpului ciliar de pe pintenele scleral (ciclodializă), lezarea cristalinului, hemoragie în CA.

În cazul secţionării incomplete a irisului rămâne foiţa pigmentară neatinsă. Semnul acestei complicaţii este reprezentat de absenţa reflexului de retroiluminare (roşu) prin colobomul irian creat. Rezolvarea intraoperatorie presupune pătrunderea în CA cu o pensă fină (risc major de lezare a cristalinului!) sau irigarea CA cu soluţie salină sau BSS printr-o incizie corneeană temporală. Soluţia de irigare va expune colobomul irian şi eventual va rupe epiteliul pigmentar irian restant la locul iridectomiei. Dacă intraoperator nu s-a observat sau nu s-a putut rezolva această complicaţie, atunci post-operator se va îndepărta ţesutul irian restant cu LASER-ul argon sau Nd-YAG.

Iridodializa necesită rezolvare doar dacă este de dimensiuni mari.

Complicaţii post-operator: inflamaţie, hipotonie oculară, glaucom malign, hemoragie, cataractă.

Îngrijiri post-operatorii: topic – midriatic, antibiotic, dexamethasone/prednisolone, antiglaucomatoase.

Evoluţia este bună dacă pacienţii sunt bine selectaţi. Pe termen lung, peste 60% din pacienţi nu necesită medicaţie antiglaucomatoasă sau chirurgie adiţională. Rezultatele sunt mai bune la caucazieni şi mult mai slabe la populaţia asiatică.

Extracţia cristalinului

Închiderea primitivă a unghiului se produce în ochi cu CA mică. Deşi mărimea CA este determinată genetic, o parte din „vină" aparţine şi cristalinului: volumul şi deplasarea sa anterioară contribuie la scăderea dimensiunilor CA şi favorizează „înghesuirea" irisului în unghi. Îndepărtarea cristalinului determină creşterea remarcabilă a dimensiunilor CA (până la triplarea profunzimii CA) şi deschiderea unghiului [26–29]. Prezenţa cataractei la ochiul care a suferit un atac de închidere a unghiului aduce ca primă opţiune terapeutică extragerea cristalinului. Eficienţa îndepărtării cristalinului la ochii cu unghi închis a fost afirmată de mulţi clinicieni: eficienţa cea mai mare apare la ochii cu închiderea unghiului prin apoziţie irido-trabeculară sau cu sinechii anterioare periferice recente. Ochii cu sinechii periferice anterioare vechi şi cu neuropatie optică glaucomatoasă răspund mai puţin favorabil la extragerea cristalinului [4]. Dintre cele două tehnici – extracţia extracapsulară şi phacoemulsificarea (ambele însoţite de implantare de cristalin artificial), este preferată ultima deoarece incizia mai mică şi supero-temporală presupune mai puţină inflamaţie intraoculară şi prezervarea sectorului superior pentru o viitoare operaţie filtrantă.

Îndepărtarea cristalinului pe un ochi care a suferit o închidere primitivă acută a unghiului implică câteva riscuri deoarece există inflamaţie intraoculară, CA este mică, TIO nu scade suficient preoperator. Intraoperator se pot produce leziuni corneene, dislocarea cristalinului, iar post-operator poate apare glaucomul malign, reacţie inflamatorie fibrinoasă în CA. Tratamentul preoperator al unghiului închis acut trebuie să urmeze protocolul standard şi doar dacă TIO nu poate fi controlată se ia în calcul extragerea cristalinului. Intervenţia trebuie temporizată cel putin patru săptămâni pentru ca inflamaţia să poată fi tratată în condiţii optime. Pentru cazurile de glaucom primitiv cu unghi închis cronic se recomandă operaţia combinată, extragerea cristalinului şi chirurgie filtrantă în acelaşi timp [30, 31].

Goniosinechioliza

Închiderea unghiului acută, intermitentă sau cronică determină ruperea barierei sânge – umoare apoasă şi apariţia inflamaţiei în CA [32], cu formarea sinechiilor periferice anterioare (SPA). Chiar şi după iniţierea tratamentului pentru deschiderea unghiului şi scăderea TIO, sinechiile anterioare continuă să se formeze, favorizate de prezentarea tardivă a pacientului, existenţa sinechiilor înainte de producerea atacului acut, severitatea atacului, coexistenţa altor mecanisme de închidere a unghiului. Persistenţa SPA va determina leziuni noi la nivelul trabeculului. Tratamentul chirurgical al SPA – goniosinechioliza, vizează desprinderea acestora de pe peretele unghiului, eliberând astfel căile naturale de evacuare a UA.

Scanned with OKEN Scanner

Tehnica s-a dovedit eficientă la 80% din cazuri dacă SPA erau mai recente de 1 an [33]. Asocierea goniosinechiolizei cu facoemulsificarea a dus la creşterea eficienţei acesteia la peste 90% dacă intervenţia afost efectuată în interval de şase luni de la închiderea acută a unghiului [28]. Se recomandă ca desfacerea SPA, goniosinechioliza, să se efectueze în săptămâna a şasea după atacul acut, când inflamaţia a cedat; cu cât vechimea SPA este mai mică, cu atât se obţin rezultate mai bune [28]. Goniosinechioliza este contraindicată la pacienţii care pot avea modificări anatomice ale trabeculului datorate SPA de lungă durată, anomalii congenitale ale unghiului sau închidere secundară a unghiului.

Tehnica chirurgicală a goniosinchiolizei (GSL) [4]: vizibilitatea perfectă a unghiului camerei anterioare este obligatorie! Microscopul operator trebuie înclinat, capul pacientului uşor întors (45°), lentilă de gonioscopie directă (Barkan, Koeppe, Swan-Jacob) pe ochiul de operat, chirurg aşezat lateral faţă de pacient pentru a avea o cât mai bună vizibilitate şi un abord cât mai uşor. Dacă se asociază cu facoemulsificarea, GSL se va efectua după îndepărtarea cristalinului şi introducerea pseudofakului.

– **Anestezia** poate să fie topică, intraoculară, peri sau retrobulbară;

– fir de tracţiune transcornean, pentru a orienta globul ocular în diferite direcţii; dacă se folosesc trei porturi de intrare în CA nu mai este necesar firul de tracţiune;

– inciziile corneene se vor efectua cu un cuţit ascuţit de 15°, la orele 3°°, 7°°, 11°° pentru ochiul drept, respectiv la orele 2°°, 5°°, 9°° pentru ochiul stâng;

– adâncirea CA: se va aplica presiune pe buza posterioară a uneia dintre paracenteze şi se va goli CA, apoi se va aplica presiune şi pe limb, golind astfel de UA şi camera posterioară; se va introduce o soluţie vâscoelastică în CA; deoarece în camera posterioară nu mai este umoare apoasă, irisul va fi împins posterior de către soluţia vâscoelastică şi unghiul va fi deschis la maximul permis de sinechiile anterioare;

– se intră în CA cu o spatulă boantă sau cu un cuţit Swan care se orientează spre unghiul opus; vârful spatulei (cuţitului) se aplică pe rădăcina irisului, cât mai aproape de sinechia anterioară şi se apasă uşor în jos până devine vizibilă banda trabeculară. Orientarea lamei în jos sau presiunea excesivă pot determina hemoragie sau ciclodializă. Procedeul se repetă în diferite zone, intrând prin cele trei porturi de paracenteză, până când tot unghiul este eliberat de sinechii. Apariţia unei mici sângerări este un fenomen obişnuit şi nu determină tulburarea câmpului operator deoarece este „imobilizată" de soluţia vâscoelastică;

– soluţia vâscoelastică se extrage şi în CA se introduce o bulă de aer; se recomandă şi injectarea de acetylcoline chloride 1: 100 (Miochol-E) intracamerular pentru a determina mioză şi îndepărta cât mai mult irisul din unghi.

Modificări aduse tehnicii de către diverşi autori includ folosirea unei lentile indirecte de gonioscopie cu două oglinzi, sau fibra optică intraocular, sau indentaţia sclerală, sau microfoarfeci iriene [4].

Complicaţiile post-operatorii includ reacţie inflamatorie fibrinoasă, creşterea tranzitorie a TIO, hipemă.

Îngrijiri post-operator: preparate cortizonice şi antiglaucomatoase instilate frecvent, timp de o lună, cu scăderea treptată a dozelor. Paracenteza CA poate fi necesară pentru creşterile bruşte tensionale. Examenul gonioscopic poate evidenţia pigmentarea neregulată a trabeculului.

Variantă a goniosinechiolizei este vâscogonioplastia: injectarea unei substanţe vâscoelastice în canalul Schlemm, pe 360°, va determina ruperea SPA dinspre peretele trabecular, cu adâncirea consecutivă a CA [34].

CONTROLUL HIPERTENSIUNII INTRAOCULARE REZIDUALE

Chirurgia filtrantă

Chirurgia filtrantă nu este procedura de elecţie pentru unghiul închis acut. Nu se recomandă pentru ochii aflaţi în plină inflamaţie post-atac deoarece complicaţiile intra- şi post-operatorii sunt multiple şi grave: glaucom malign, reacţie inflamatorie fibrinoasă, cataractă, hemoragie, cicatrizarea rapidă a fistulei, endoftalmită.

Cazurile cu GPUÎ care nu răspund la terapia medicamentoasă şi unghiul este închis pe mai mult de 270° pot beneficia de trabeculectomie.

Tratamentul medicamentos

Medicaţia antiglaucomatoasă se poate utiliza la cazurile cu GPUÎ după aceleaşi criterii ca şi la

Scanned with OKEN Scanner

GPUD. S-a dovedit eficienţa prostaglandinelor şi la aceste cazuri [17].

PROGNOSTIC. DISPENSARIZARE

Neuropatia optică glaucomatoasă se instalează cu atât mai rapid cu cât TIO este mai ridicată, de la câteva zile în cazul închiderii acute a unghiului camerular, la câţiva ani în cazurile cronice.

Într-un studiu [35] efectuat în Asia, pe pacienţi care au suferit un atac de închidere primitivă acută a unghiului CA s-a constatat că după şase ani, 17,8% şi-au pierdut vederea la ochiul afectat şi aproape 50% prezentau leziuni glaucomatoase la nivelul nervului optic (15,5% aveau excavaţie C/D > 0,9).

Ochiul congener, dacă este fakic, este expus riscului de a dezvolta un atac acut de ÎPU, de aceea se recomandă tratamentul LASER profilactic (iridotomia periferică LASER).

Având în vedere riscul dezvoltării SPA şi închiderea cronică a unghiului cu creşterea consecutivă a TIO, se recomandă dispensarizarea (controale periodice) pacienţilor diagnosticaţi cu una din formele primitive de închidere a unghiului.

BIBLIOGRAFIE

1. European Glaucoma Society. Terminology and Guidlines for Glaucoma, 3rd edition, DOGMA, Italy, 2008, p. 67–73, 103–108.
2. Alsbirk P.H., Anterior chamber depth in Greenland Eskimos. I. A study of variation with age and sex, Acta Ophthalmology, 1974, 52: 551–564.
3. Foster P.J., Alsbirk P.H. *et al.*, Anterior chamber depth in Mongolians. Variation with age, sex and method of measurement, Am. J. Ophthalmology, 1997, 124: 53–60.
4. Shaarawy T.M., Sherwood M., Hitchings R.A., Crowston J.G., Glaucoma. Medical, Diagnosis & Therapy, vol. 1, Elsevier, 2009, p. 327–337, 455–461, 625–636.
5. Merula R.V., Cronemberger S. *et al.*, New comparative clinical and biometric findings between acute primary angle-closure and glaucomatous eyes with narrow angle, Arq. Bras. Oftalmology, 2010, 73(6): 511–6.
6. Cronemberger S., Calixto N. *et al.*, New considerations on pupillary block mechanism, Arq. Bras. Oftalmology, 2010, 73(1): 9–15.
7. Mapstone R., Provocative tests in closed-angle glaucoma, Br. J. Ophthalmology, 1976, 60: 115–119.
8. Pavlin C.J., Ritch R., Foster F.S., Ultrasound biomicroscopy in plateau iris syndrome, Am. J. Ophthalmology, 1992, 113: 390–395.
9. Mochizuki H., Takenaka J. *et al.*, Comparison of the Prevalence of Plateau Iris Configurations Between Angle-closure Glaucoma and Open-angle Glaucoma Using Ultrasound Biomicroscopy, J. Glaucoma, 2011, 20: 315–318.
10. Sihota R., Lakshimaiah N.C. *et al.*, The trabecular meshwork in acute and chronic glaucoma, Ind. J. Ophthalmology, 2001, 49: 255–259. Available on URL: http://www.ijo.in.
11. Tsai J.C., Lin P.W. *et al.*, Longitudinal changes in retinal nerve fiber layer thickness after acute primary angle closure measured with optical coherence tomography, Invest Ophthalmol. Vis. Science, 2007, 48(4): 1659–1664.
12. Fang A.W., Qu J. *et al.*, Measurement of retinal nerve fiber layer in primary acute angle closure measured by optical coherence tomography, J. Glaucoma, 2007, 16(2): 178–184.
13. Shen S.Y., Basaran M. *et al.*, Changes in optic disc after acute pimry angle cloure, Ophthalmology, 2006, 113(6): 924–929.
14. Bonomi M., Marraffa M. *et al.*, Perimetric defects after a single acute angle-closure glaucoma attack, Graefe's Arch. Clin. Exp. Ophthalmol., 1999, 237(11): 908–914.
15. Henzan I.M., Tomidokoro A. *et al.*, Comparison of Ultrasound Biomicroscopic Configurations Among Primary angle Closure, Its suspects, and Nonoccludable Angles: The Kumejima Study, Am. J. Ophthalmol., 2011 June, 151: 1065–73.
16. Dejiao Li, Wang N., Wang B. *et al.*, Correlation between pupil Diameter and Angle Configuration in the Dark Room Provocative Test, J. Glaucoma, 2011, 20: 331–335.
17. Aung T., Wong H.T. *et al.*, Comparison of the intraocular pressure-lowering effect of latanoprost and timolol in patients with chronic angle closure glaucoma; a preliminary study, Ophthalmology, 2000, 107: 1178–1183.
18. Lam D.S.C., Chua J.K.H. *et al.*, Efficacy and safety of immediate anterior chamber paracentesis in the treatment of acute primary angle-closure glaucoma. A pilot study, Ophthalmology, 2002, 109: 64–70.
19. Sihota R., An Indian perspective on primary angle closure and glaucoma, Indian J. Opthalmology, 2011, 59(1): S76–81. Available on URL at: http://www.ijo.in.
20. He M., Friedman D.S. *et al.*, Laser peripheral iridotomy in primary angle-closure suspects: biometric and gonioscopic outcomes, Ophthalmology, 2007, 114: 494–500.
21. Saw S.M., Gazard G. *et al.* Interventions for angle-closure glaucoma. An evidence-based update, Ophthalmology, 2003, 110: 1869–1879.
22. Jovina L.S. See, D'Aquino M.C. *et al.*, Management of angle closure glaucoma, Indian J. Opthalmology, 2011, 59(1): S82–87. Available on URL at: http://www.ijo.in.
23. Agarwal H.C., Kumar R. *et al.*, Argon laser iridoplasty: a primary mode of therapy in primary angle-closure glaucoma, Indian J. Ophthalmol., 1991, 39: 87–90.
24. Lam D.S.C., Lai J.S.M. *et al.*, Argon laser peripheral iridoplasty versus convensional systemic medical therapy in treatment of acute angle-closure glaucoma. A prospective, randomized, controlled trial, Ophthalmology, 2002, 109: 1591–1596.
25. Lam D.S.C., Lai J.S.M. *et al.*, Immediate argon laser peripheral iridoplasty as treatment for acute attack of primary angle-closure glaucoma: a preliminary study, Ophthalmology, 1998, 105: 2231–2236.

Scanned with OKEN Scanner

26. Hayashi K., Hayasi H. *et al.*, Changes in anterior chamber width and depth after intraocular lens implantation in eyes with glaucoma, Ophthalmology, 2000, 107: 698–703.
27. Pereira F.A., Cronemberger S., Ultrasound biomicroscopic study of anterior segment changes after phacoemulsification and foldable IOL implantation, Ophthalmology, 2003, 110: 1799–1806.
28. Teekhasaenee C., Ritch R., Combined phacoemulsification and goniosynechialys for uncontrolled chronic angle-closure glaucoma after acute angle-closure glaucoma, Ophthalmology, 1999, 106: 669–675. After
29. Wei-Wen Su, Phil Yeong-Fung Chen *et al.*, Primary Phacoemulsification and Intraocular Lens Implantation for Acute Primary Angle-Closure, 2011, 6(5).
30. Lai J.S.M., Tham C.C.Y. *et al.*, Phacotrabeculectomy in treatment of primary angle-closure glaucoma and primary open-angle glaucoma, Jpn. J. Ophthalmology, 2004, 48: 408–411.
31. Yuen N.S., Chan O.C. *et al.* Combined phacoemulsification and nonpentrating deep sclerectomy in the treatment of chronic angle –closure glaucoma with cataract, Eur. J. Ophthalmology, 2007, 17: 208–215.
32. Kong, Xing Liu, Xiangkun Huang *et al.*, Damage to the blood-aqueous barrier in eyes with primary angleclosure glaucoma. Molecular Vision, 2010, 16: 2026–2032. Available from URL: http://www.molvis.org/molvis/v16/a218.
33. Campbell P.A., Vela A., Modern goniosynechialysis for the treatment of angle- closure glaucoma, Ophthalmology, 1984, 91: 1052–1060.
34. Varma D., Adams W.E. *et al.*, Viscogonioplasty in patients with chronic narrow angle glaucoma, Br. J. Ophthalmology, 2006, 90(5): 648–649.
35. Aung T., Friedman D.S. *et al.* Long-term outcomes in Asians after acute primary angle closure, Ophthalmology, 2004, 111(8): 1464–1469.

Scanned with OKEN Scanner

GLAUCOAME SECUNDARE CU UNGHI ÎNCHIS

CARMEN MOCANU

Glaucoamele cu unghi închis (GUÎ) se clasifică în două categorii distincte din punct de vedere clinic şi etiopatogenic: glaucoame primitive cu unghi închis (GPUÎ) şi glaucoame secundare cu unghi închis (GSUÎ), atât unele cât şi celelalte putând evolua sub formă acută sau cronică. În timp ce în cazul GPUÎ mecanismul cel mai frecvent implicat este reprezentat de blocajul pupilar, în cazul GSUÎ, cel mai adesea este vorba de afecţiuni oculare care conduc fie la tracţiunea anterioară a irisului ce vine în contact cu reţeaua trabeculară la nivelul bazei acestuia, fie la împingerea din spate a diafragmului iridocristalinian, cu micşorarea semnificativă a profunzimii camerei anterioare.

Din punct de vedere clinic, ambele forme de glaucom pot să determine atac acut de glaucom, caz în care presiunea intraoculară (PIO) creşte brusc peste 35–40 mmHg, cu simptomatologie de ochi roşu, dureros, sau pot evolua sub formă cronică asimptomatică. Prin definiţie, în forma acută unghiul camerular este închis prin contact iridotrabecular, care poate fi reversibil, în timp ce în forma cronică secundară, închiderea unghiului este ireversibilă prin apariţia sinechiilor periferice anterioare.

Distincţia între formele primitive sau secundare de GUÎ este obligatoriu de a fi stabilită de la început, şi se poate realiza printr-o anamneză corectă şi o examinare minuţioasă a globului ocular, chiar dacă simptomatologia clinică, în special în formele acute poate fi asemănătoare.

Diagnosticul trebuie stabilit cât mai precoce posibil, deoarece trecerea în forma acută se poate produce în orice moment, în formele acute tratamentul fiind de maximă urgenţă. Scăderea PIO cu ajutorul medicaţiei hipotonizante oculare şi iridotomia periferică LASER reprezintă tratamentul obligatoriu pentru toate formele de GUÎ cu componentă de blocaj pupilar. În GSUÎ, tratamentul bolii cauzatoare este obligatoriu pentru rezolvarea glaucomului [1].

CLASIFICARE ETIOPATOGENICĂ

(*European Glaucoma Society – Terminology and Guidelines for Glaucoma* [2])

GSUÎ PRODUS PRIN BLOCAJ PUPILAR RELATIV SAU ABSOLUT

– Uveite cu sinechii posterioare, secluzie/ocluzie pupilară
– Creşterea dimensiunilor cristaliniene (cataractă intumescentă, cataractă traumatică)
– Dislocaţii anterioare ale cristalinului (traumatisme oculare cu subluxaţii de cristalin, creşterea laxităţii zonulare, sindrom Weil-Marchesani, sindrom Marfan) etc.
– Afachie cu protruzie vitreană sau încarcerare vitreană la nivelul pupilei
– Microsferofachie
– Blocaj pupilar determinat de implante de cristalin (implante de cameră anterioară, implante de cameră posterioară dislocate anterior)

GSUÎ DETERMINAT DE ÎMPINGEREA IRISULUI DIN POSTERIOR CĂTRE ANTERIOR

– Glaucom malign
– Inflamaţie/tumoră/chist la nivelul corpului ciliar
– Inflamaţii/decolări de coroidă
– Tumori ale segmentului posterior
– Prezenţa unor substanţe la nivelul vitrosului (ulei de silicon, bule de gaz)
– Prezenţa de ţesut retrolental în retinopatia de prematuritate stadiu V
– Cerclaj ocular strâns în decolarea de retină
– Anomalii congenitale asociate cu glaucom secundar (hipoplazia iriană familială, anomalii ale vaselor de suprafaţă ale irisului, Sindromul Sturge-Weber, neurofibromatoză, sindrom Marfan, sindromul Pierre Robin, homocistinuria, goniodisgenezii, sindromul Lowe, microcorneea, microsferofachia, persistenţa de vitros primitiv hiperplastic).

Scanned with OKEN Scanner

GSUÎ PRODUS PRIN TRACȚIUNEA ANTERIOARĂ A IRISULUI

– Membrană sau țesut fibrovascular contractil și/sau inflamator la nivelul unghiului camerular (glaucom neovascular în stadiu avansat cu retracția unghiului)
– Sindrom endotelial iridocornean cu migrarea endoteliului cornean
– Plăgi corneene traumatice sau chirurgicale cu încarcerare iriană
– Proliferare fibroasă sau epitelială după chirurgia segmentului anterior sau în cazul unor membrane inflamatorii post-traumatisme penetrante
– Trabeculoplastie LASER argon cu sinechii post-tratament sau/și prezența de membrane endoteliale ce acoperă rețeaua trabeculară
– Distrofie polimorfică endotelială posterioară
– Anomalii congenitale (aniridie)

ASPECTE CLINICE

GSUÎ poate să evolueze sub formă acută sau cronică:

– Forma acută se manifestă ca atac acut de glaucom, situație clinică în care PIO crește peste 35–40 mmHg, ajungând în situații limită la peste 60–80 mmHg. Pacientul acuză durere intensă oculară, congestie conjunctivală, scăderea bruscă a acuității vizuale (dacă afecțiunea care a declanșat glaucomul nu a determinat prealabil scăderea vederii), cefalee intensă, hemicranie, grețuri, vărsături. Conjunctiva prezintă congestie pericheratică intensă. La nivelul corneei se observă edem stromal microchistic, ca răspuns la creșterea marcată a PIO, cu decompensarea mecanismului de pompă endotelială. Ischemia sfincterului irian conduce la pupilă areflexivă în midriază medie. Atrofia iriană sectorială poate fi prezentă, camera anterioară prezintă profunzime foarte redusă, absentă în periferie. Examinarea unghiului camerular este dificil de efectuat datorită edemului cornean, dacă este însă posibilă poate evidenția elemente importante pentru diagnostic. De asemenea, examinarea FO se realizează dificil sau este imposibil de efectuat datorită tulburării de transparență a mediilor oculare.

– Forma cronică se caracterizează prin manifestări clinice reduse sau absente; modificările nervului optic sunt prezente datorită lezării acestuia în contextul creșterii cronice, inițial intermitentă apoi persistentă a PIO. Aceasta este determinată de închiderea parțială a unghiului camerular, cu modificarea eliminării normale a umorii apoase pe căile naturale de scurgere.

MODIFICĂRI CLINICE ÎN DIFERITE FORME DE GSUÎ

- Neovascularizație la nivelul unghiului camerular – rețea neovasculară cu vase capilare anastomozate care trec de la nivelul rădăcinii irisului către pintenul scleral.
- Inflamație la nivelul camerei anterioare – precipitate cheratice, sinechii posterioare iridocristaliniene, iris congestionat, sinechii anterioare la nivelul unghiului camerular.
- Sindrom endotelial iridocornean – edem cornean, sinechii anterioare, atrofie iriană, corectopie.
- Glaucomul malign – îngustarea marcată a camerei anterioare, până la absența acesteia, deplasarea anterioară a cristalinului (natural/artificial), zone clare apoase la nivelul vitrosului.
- Glaucom indus prin mecanism cristalinian – cataractă intumescentă, cristalin luxat/subluxat.
- Nanoftalmie – ochi de dimensiuni mici, microcornee, cristalin mare comparativ cu dimensiunea ochiului, scleră groasă, efuzie coroidiană.
- Stadiu avansat de retinopatie de prematuritate (stadiu V), vitros hiperplastic persistent și țesut contractil retrolental.
- Leziuni iriene, chiști sau tumori de corp ciliar – contur neregulat al irisului, neovascularizație iriană, hiphemă sau hemoragii vitreene, masă tumorală la nivelul corpului ciliar vizibilă prin pupilă maxim dilatată sau prin ultrasonografie.
- Masă tumorală localizată la nivelul segmentului posterior sau decolare seroasă de retină.
- Proliferare epitelială sau fibroasă, în cazul de dehiscență a plăgilor traumatice sau operatorii, chiști epiteliali la nivelul camerei anterioare localizați adiacent zonelor de dehiscență.
- Blocaj pseudofachic sau afachic – obstrucție pupilară sau sinechii între marginea pupilară și suprafața hialoidiană sau suprafața lentilei intraoculare.
- Angorjarea corpului ciliar asociată cu ocluzii vasculare retiniene sau panfotocoagulare; rotația anterioară a irisului și cristalinului la care se adaugă semne retiniene caracteristice fiecărei etiologii (hemoragii și exsudate retiniene, cicatrici post-fotocoagulare LASER etc.).

Scanned with OKEN Scanner

• Istoric de chirurgie retiniană – în cerclajul ocular camera anterioară este de profunzime medie central, însă foarte mică în periferie; vitrectomia prin pars plana poate genera blocaj pupilar prin gaze expansibile ce împing irisul şi cristalinul anterior, ulei siliconic în camera anterioară.

• Istoric de medicaţie sistemică (exemplu, topiramat sistemic) – scăderea profunzimii camerei anterioare cu deplasarea anterioară a cristalinului, efuzie coroidiană, decolare coroidiană [3].

AFECŢIUNI CARE PREDISPUN LA ÎNCHIDEREA SECUNDARĂ A UNGHIULUI CAMERULAR

NEOVASCULARIZAŢIA OCULARĂ

Glaucomul este determinat de apariţia unei membrane de proliferare fibrovasculară la nivelul unghiului camerular, ce determină retracţia progresivă a acestuia, împiedicând eliminarea normală a umorii apoase. Membrana este formată din vase de neoformaţie şi ţesut fibros cu potenţial retractil, care se contractă şi determină goniosinechii pe toată lungimea trabeculului corneoscleral.

Afecţiuni care predispun la rubeoză iriană şi glaucom secundar

– Afecţiuni vasculare oculare: retinopatie diabetică, ocluzie de venă centrală a retinei, ocluzie de arteră centrală a retinei, retinopatia din drepanocitoză, maladia Coats, maladia Eales, retinopatia de prematuritate, persistenţa de vitros primitiv, vasculită sifilitică

– Afecţiuni vasculare sistemice: afecţiuni ocluzive ale arterei carotide, ligatură de arteră carotidă, fistulă carotido-cavernoasă, arterită cu celule gigante, Boala Takayasu

– Alte afecţiuni oculare: uveite cronice, decolare cronică de retină, endoftalmie, retinoschizis

– Tumori intraoculare: melanom uveal, carcinom metastatic, retinoblastom, sarcom cu celule reticulare.

– Glaucom iatrogen hemoragic: post-vitrectomie în diabet, radioterapie.

Clasificarea neovascularizaţiei irisului şi a unghiului camerular

Rubeoză iriană debutantă – apariţia unor capilare dilatate la marginea pupilară

Rubeoză iriană moderată – vasele de neoformaţie se întind radiar către periferia irisului, la nivelul coleretei, putându-se vizualiza un vas dilatat cu dispoziţie circumferenţială.

Rubeoză iriană avansată – rubeoză la nivelul unghiului iridocorneean; neovasele provenind din marele cerc arterial se ramifică la nivelul trabeculului şi formează goniosinechii.

Glaucom neovascular – unghiul camerular este complet obturat prin goniosinechii inelare; pupila este deformată cu ectropion al foiţei pigmentare a irisului.

Patogenie

Ischemia retiniană deţine rolul cel mai important în apariţia neovascularizaţiei atât la nivelul polului posterior cât şi la nivelul irisului şi unghiului camerular; în funcţie de întinderea teritoriilor ischemice, vasele de neoformaţie pot prolifera la nivelul retinei, papilei optice sau irisului. Este necesar ca ischemia polului posterior să intereseze mai mult de un sfert din suprafaţa retinei pentru ca să antreneze formarea neovaselor peripapilare şi mai mult de o jumătate din suprafaţa retinei pentru ca neovascularizaţia să se întindă la nivelul segmentului anterior. Ocluziile venoase retiniene şi retinopatia diabetică constituie cauzele cele mai importante în apariţia glaucomului neovascular; aceasta deoarece ele determină o încetinire circulatorie în sectoare întinse la nivelul polului posterior, suficientă de a antrena producerea unor cantităţi importante de factori vasoformatori. Vasele de neoformaţie au pereţii subţiri, neregulaţi şi sunt localizate pe suprafaţa irisului, ceea ce le face uşor vizibile. Ele sunt înglobate într-o membrană conjunctivă, de asemenea neoformată, care prin procesele de proliferare şi de retracţie cauzează ectropionul uveei la nivelul pupilei şi obliterarea unghiului iridocornean asociată de o reacţie inflamatorie cronică constantă. Diagnosticul pozitiv se pune pe examenul biomicroscopic şi gonioscopic, care relevă prezenţa şi întinderea vaselor de neoformaţie la nivelul irisului şi unghiului camerular şi în stadii mai avansate goniosinechii mai mult sau mai puţin întinse. Examinarea oftalmoscopică, atunci când este posibilă evidenţiază afecţiunea retiniană care este responsabilă de apariţia glaucomului neovascular. Acuitatea vizuală este foarte scăzută, uneori limitată la percepţia luminii, iar PIO crescută la ochiul respectiv.

Scanned with OKEN Scanner

CATARACTA INTUMESCENTĂ

În evoluție, cataracta intumescentă poate produce atac acut de glaucom prin cristalin intumescent, datorită creşterii diametrului antero-posterior al cristalinului, care creează un blocaj pupilar, cu împiedicarea trecerii umorii apoase din camera posterioară, în camera anterioară a ochiului.

Simptomatologia apare brusc la un pacient care prezintă cataractă în evoluție, deci implicit, scăderea progresivă a acuității vizuale. În momentul în care afecțiunea se declanşează, pacientul prezintă durere oculară intensă unilaterală, cu iradiere în teritoriul de distribuție al nervului oftalmic, stare generală alterată, grețuri şi vărsături datorită reflexelor oculo-vago-simpatice. Acuitatea vizuală scade suplimentar până la percepția luminii. Din punct de vedere obiectiv se constată congestie pericheratică foarte intensă, corneea prezintă edem epitelial foarte accentuat şi scăderea sensibilității, camera anterioară are profunzime foarte redusă, iar unghiul camerular este închis. Irisul este edemațiat, pupila în midriază medie areflexivă. Cristalinul prezintă cataractă avansată. Tensiunea oculară este peste 60 mmHg; fundul de ochi nu se poate examina datorită edemului cornean şi datorită cataractei avansate.

DEPLASĂRILE/MODIFICĂRILE DE FORMĂ ALE CRISTALINULUI

Pot determina închiderea unghiului camerular prin blocaj pupilar. În această categorie pot fi incluse atât deplasările congenitale (ectopii) în sindromul Marfan, cistinurie etc. cât şi deplasările câştigate ale cristalinului apărute post-traumatic. Simptomatologia subiectivă este marcată de scăderea acuității vizuale, ochi roşu, dureros, creşterea PIO. Camera anterioară a ochiului este inegală, cu iridodonezis şi facodonezis, vitrosul este prezent în camera anterioară, sub forma unor filamente mobile ce proemină în câmpul pupilar. Luxațiile cristalinului se asociază de regulă şi de goniosinechii.

Microsferofachia este o afecțiune congenitală caracterizată de existența unui cristalin cu o formă sferică (sindromul Weil-Marchesani) care determină de asemenea blocaj pupilar.

UVEITE CU SECLUZIE/OCLUZIE PUPILARĂ

În special forma fibrinoplastică de uveită se caracterizează prin apariția precoce a unui exsudat fibrinos în camera anterioară şi în câmpul pupilar, cu apariția de sinechii. Forma fibrinoplastică apare frecvent în iridociclita streptococică (la copii şi tineri) sau în iridociclita reumatismală (la vârstnici).

Sinechiile iriene posterioare determină o pupilă neregulată, consecința aderențelor care se formează între marginea pupilară a irisului şi cristaloida anterioară, datorită fibrinei şi celulelor inflamatorii din umoarea apoasă. Netratate, sinechiile posterioare se organizează, duc la alipirea marginii pupilare pe toată circumferința acesteia de suprafața cristalinului aspect denumit *secluzie pupilară*. Apariția exsudatului în câmpul pupilar, ce se depune ca o membrană de culoare albicioasă, face practic imposibilă vizualizarea cristalinului, aspect cunoscut ca *ocluzie pupilară*. Imposibilitatea trecerii umorii apoase din camera posterioară în camera anterioară determină creşterea presiunii oculare şi apariția GSUÎ prin mecanisme de blocaj pupilar. *Sinechiile anterioare la nivelul unghiului iridocornean* apar mai târziu şi sunt responsabile de asemenea de creşterea tensiunii oculare. Goniosinechiile pot determina în timp retracții la nivelul unghiului camerular.

Modificarea tensiunii intraoculare, poate apare fie în timpul puseului inflamator, datorită hipersecreției de umoare apoasă la nivelul proceselor ciliare, în cele mai multe cazuri reversibilă în urma tratamentului. GSUÎ apare mai târziu în formele subacute sau cronice, datorită sinechiilor posterioare sau anterioare. În aceste cazuri creşterea presiunii oculare devine permanentă şi răspunde foarte dificil la tratamentul instituit.

RETINOPATIA DE PREMATURITATE

Apariția vaselor de neoformație preretiniene este punctul de plecare al tuturor complicațiilor oculare în retinopatia de prematuritate, respectiv hemoragiile vitreoretiniene şi decolarea de retină, în final evoluând către organizare vitreoretiniană şi glaucom secundar. Termenul vechi de fibroplazie retrolentală, este utilizat actual pentru a desemna stadiul ultim al acestei afecțiuni.

Vasele de neoformație realizează şunturi vasculare între sectorul arterial şi venos. Şunturile arterio-venoase active sunt asociate de dilatarea şi creşterea tortuozității vaselor la nivelul retinei polului posterior, fiind asociate de anomalii microvasculare ca microanevrisme, zone de non-perfuzie capilară sau capilare dilatate, localizate în spatele zonei de şunt arterio-venos. În stadiul proliferativ, vasele

Scanned with OKEN Scanner

de neoformație se detașează din vasele retiniene posterior de zona șuntului arterio-venos. Ele aderă la hialoida posterioară putând induce contractura zonei vitreene adiacente. Contractura gelului vitreean crează un câmp de forțe care duce la decolare parțială a retinei prin tracțiune în stadiul IV de boală. În stadiul V decolarea de retină este totală.

Complicațiile sunt numeroase, asociindu-se diferite grade de fibroză, cu contractura țesutului proliferativ, tracțiuni vitreoretiniene, tracțiuni cu torsiuni maculare, cataractă, glaucom secundar.

GSUÎ apare prin două mecanisme: fie prin apariția vaselor de neoformație la nivelul unghiului camerular cu fenomene de retracție la nivelul acestuia, fie prin mecanisme de împingere dinspre posterior către anterior a diafragmului iridocristalinian, fără bloc pupilar în fibroplazia retrolentală.

TUMORILE OCULARE

În cazul tumorilor oculare mecanismele de producere a GUÎ se referă la mai multe mecanisme:

– închiderea mecanică a unghiului camerular prin împingerea dinspre posterior către anterior prin creșterea volumului tumorii, în special dacă aceasta este localizată în jumătatea anterioară a globului ocular

– producerea de hemoragii supracoroidiene

– deplasarea anterioară a diafragmului iridocristalinian

– apariția de sinechii anterioare determinate de prezența celulelor tumorale la nivelul umorii apoase

– apariția neovascularizației oculare.

Diagnosticul impune examinarea clinică completă și examene imagistice oculare, în funcție de tipul de tumoră suspectată.

ÎNCHIDEREA UNGHIULUI SECUNDARĂ CHIRURGIEI OCULARE

GUÎ secundar chirurgiei segmentului anterior

GSUÎ în chirurgia glaucomului

Glaucomul malign (glaucom prin blocaj ciliar) apare cel mai frecvent ca o complicație a chirurgiei convenționale a GUÎ (iridectomie la un pacient cu închidere totală a unghiului camerular). S-au descris însă cazuri și după tratamentul LASER (iridotomia LASER) în special în glaucomul acut, după liza suturilor LASER post-trabeculectomie, după Nd-Yag ciclofotocoagulare, sau după intervenții filtrante. Clinic se observă scăderea marcată a profunzimii camerei anterioare, unghiul camerular este închis pe toată circumferința, PIO crește foarte mult, determinând durere oculară, congestia globului ocular, cefalee intensă. Glaucomul malign are o etiopatogenie multifactorială și apare la ochi predispuși. Mecanismul exact nu poate fi precizat, mai multe ipoteze fiind luate în considerare: împingerea diafragmului iridocristalinian din posterior de către umoarea apoasă secundară unui blocaj ciliolenticular, laxitate zonulară și expansiunea coroidiană. Biomicroscopia ultrasonică a relevat rotația anterioară a proceselor ciliare, stânjenind circulația spre anterior a umorii apoase (de aici și termenul de glaucom prin blocaj ciliar sau termenul de glaucom prin retrodirecționare a umorii apoase). Laxitatea zonulară favorizează mișcarea spre anterior a diafragmului iridocristalinian, în timp ce creșterea volumului coroidian crează o presiune importantă asupra gelului vitrean.

GSUÎ în chirurgia cataractei

Mecanismele sunt multiple, în funcție de tipul de chirurgie: blocaj pupilar determinat de secluzia pupilară, lentilă oculară subluxată anterior, prezența unei bule de gaz în camera anterioară, prezența de ulei siliconic. Blocajul pupilar post-afachie este de asemenea cunoscut și în multe situații reprezintă o situație care se asociază cu o plagă operatorie incorectă care permite filtrarea de umoare apoasă în exterior. De asemenea pot fi implicate mecanisme care nu creează blocaj pupilar: încarcerare iriană la nivelul inciziei, menținere prelungită a unei camere anterioare cu dimensiune redusă, menținerea unei inflamații oculare cu apariția de sinechii anterioare, proliferare epitelială sau fibroasă, proliferare endotelială, proliferarea melanocitelor traversând rețeaua trabeculară.

GUÎ secundar după proceduri asupra retinei, vitrosului, coroidei

Cerclajul ocular pentru decolarea de retină determină direcționarea spre anterior a irisului și a cristalinului. Fotocoagularea panretiniană determină creșterea PIO datorită efectului termic ce determină o reacție inflamatorie care duce la ruperea barierei retiniene cu apariția unui edem ciliocoroidian, care duce la rotația anterioară a corpului ciliar.

Utilizarea tamponamentului intraocular cu gaze intravitreene în chirurgia decolării de retină poate

Scanned with OKEN Scanner

determina blocaj pupilar prin deplasarea anterioară a diafragmului iridocristalian, prin expansiunea intravitreeană a gazului injectat. Injecția intravitreeană cu silicon acționează prin același mecanism, în acest caz blocajul pupilar putând fi evitat în aceste cazuri prin iridectomie inferioară. De asemenea există cazuri la care uleiul siliconic poate să apară în camera anterioară [4].

DIAGNOSTIC POZITIV

ANAMNEZA

Diagnosticul pozitiv și diferențial de GSUÎ se bazează pe o anamneză corectă și minuțioasă care poate să evidențieze:

– traumatisme oculare, ce ar fi putut determina laxitate zonulară sau dehiscențe zonulare cu subluxații de cristalin

– istoric de ocluzie venoasă centrală, retinopatie diabetică proliferativă, stenoză carotidiană, afecțiuni ce predispun la neovascularizație a unghiului camerular

– istoric de cataractă, cu scăderea progresivă a acuității vizuale

– chirurgie LASER cu inflamație la nivelul camerei anterioare ce predispune la proliferare epitelială și/sau fibroasă; panfotocoagularea LASER poate de asemenea favoriza inflamația corpului ciliar

– istoric de chirurgie oculară de pol anterior sau pol posterior

– utilizarea de medicamente – sulfonamide, topiramat și fenotiazine care pot cauza inflamație ciliară și edem supracoroidian etc.

EXAMINAREA CLINICĂ

Examinarea clinică trebuie de asemenea să facă diferențierea între formele primitive și secundare de GUÎ incluzând următoarele examene:

– Examinarea acuității vizuale

– Măsurarea PIO – preferabil prin tehnici de aplanație efectuată anterior gonioscopiei

– Statusul refractiv – ochii hipermetropi prezintă cameră anterioară cu profunzime mai redusă comparativ cu cei emetropi sau miopi, predispunând la închiderea unghiului.

– Examinarea biomicroscopică

• Examinarea conjunctivei – injecție conjunctivală și congestie pericheratică

• Examinarea corneei – edemul corneean, leziuni traumatice, plăgi, leucoame etc.

• Examinarea camerei anterioare – profunzime centrală și periferică mică, inegală, inflamație

• Examinarea irisului – zone de atrofie, neovascularizație, sinechii posterioare

• Examinarea pupilei – dimensiunea pupilară și reactivitatea pupilară

• Examinarea cristalinului – grosime, facodonezis, necroze la nivelul capsulei anterioare

– Gonioscopia ambilor ochi cu indentație este obligatorie atât în forma primară cât și în formele secundare de GUÎ, având rol în diagnosticul pozitiv și diferențial.

– Evaluarea fundului de ochi – de multe ori este imposibil de efectuat, cu atât mai mult cu cât dilatarea pupilei nu este recomandată în unele situații [5].

EXAMINARE IMAGISTICĂ

Se pot utiliza câteva tehnici ce oferă detalii suplimentare sau date cantitative, utile deopotrivă în formele primitive cât și în cele secundare de GUÎ, în anumite circumstanțe legate de etiopatogenie:

– Ecografia oculară – tranșează diagnosticul în tumori oculare, decolare de retină, decolare de coroidă, fibroplazie retrolentală etc., în special în cazurile în care mediile oculare nu sunt transparente.

– Biomicroscopia ultrasonică – ultrasonografia cu frecvență înaltă de tip B determină imagini de înaltă rezoluție la nivelul segmentului anterior al globului ocular și la nivelul vitrosului anterior.

– OCT de segment anterior – este utilizată o sursă de lumină tip diodă, în locul ultrasunetelor, ce determină imagini de înaltă rezoluție la nivelul corneei, unghiului camerular, corpului ciliar; avantajul este al unui examen non-contact, mai ușor acceptat de pacient.

– Fotografiere Scheimpflug de pol anterior – imagini digitale tridimensionale ale camerei anterioare analizate computerizat, ce pot măsura parametrii specifici la nivelul unghiului. Este mai utilă în formele primitive; nu poate furniza imagini de la nivelul proceselor ciliare și corpului ciliar.

DIAGNOSTIC DIFERENȚIAL

Cel mai important aspect îl reprezintă diferențierea între formele primitive și secundare de GUÎ, deoarece tratamentul este diferențiat în funcție de

Scanned with OKEN Scanner

etiologie. Afecţiunile primitive sunt în general bilaterale, în timp ce formele secundare pot să fie atât unilaterale cât şi bilaterale. În cele mai multe situaţii aspectele sunt clare, diagnosticul putând fi emis după examinarea corectă a globului ocular.

De asemenea, poate să intre în discuţie diagnosticul diferenţial cu formele secundare de glaucom cu unghi deschis, cu atât mai mult cu cât în unele situaţii o afecţiune poate fi încadrată în funcţie de particularităţile anatomo-clinice sau stadiu în unele cazuri ca formă de glaucom secundar cu unghi deschis (GSUD) în alte cazuri ca formă de GSUÎ (de exemplu glaucomul secundar determinat de uveite, glaucomul secundar tumorilor intraoculare, glaucomul asociat cu decolare de retină, glaucomul secundar traumatismelor oculare, glaucomul secundar tratamentului LASER şi chirurgiei oculare, glaucoame secundare cataractei etc.) [6].

TRATAMENT

Scopul tratamentului este de a preveni procesul de închidere a unghiului camerular, de a controla creşterea PIO şi de a preveni leziunile la nivelul nervului optic.

Anumite forme de GUÎ primitiv şi secundar pot să fie tratate similar, cel puţin până la un anumit punct, în timp ce în altele necesită tratamente specifice bazate pe mecanismele fiziopatogenice implicate. PIO trebuie scăzută urgent cu ajutorul medicaţiei hipotonizante oculare şi generale.

Iridotomia este esenţială în cazurile de blocaj pupilar, însă există şi forme în care aceasta este contraindicată. Trabeculectomia şi şunturile antiglaucomatoase sunt indicate în anumite forme, însă contraindicate în alte forme de GSUÎ.

Tratamentul este diferit pentru forma acută şi forma cronică.

TRATAMENTUL FORMEI ACUTE DE GSUÎ

Tratamentul medicamentos

Rolul tratamentului medicamentos este de a reduce PIO şi odată cu aceasta de a reduce durerea şi de a scădea edemul cornean. În cazurile cu blocaj pupilar, tratamentul are rolul de a pregăti ochiul în vederea efectuării iridotomiei LASER sau a iridectomiei chirurgicale. Oricare dintre următorii agenţi hipotonizanţi oculari pot fi utilizaţi, de regulă în combinaţie, în măsura în care pacientul nu prezintă anumite afecţiuni sistemice care să contraindice utilizarea acestora.

– hipotonizante topice

- Beta-blocante
- Agonişti alfa-selectivi
- Inhibitori de anhidrază carbonică
- Agenţi miotici (ex. pilocarpine 2%) pot ajuta în cazul unui atac cu unghi închis, la debut, dar poate fi ineficientă dacă irisul prezintă ischemie; mioticele cu concentraţie înaltă (ex. pilocarpine 4%) trebuie să fie evitate datorită potenţialului de deplasare a diafragmului irido-cristalinian.

(Analogii de prostaglandine – nu sunt indicaţi în crizele acute, datorită eficienţei scăzute asupra PIO şi datorită potenţării inflamaţiei la nivel local).

– hipotonizante sistemice

- Inhibitorii de anhidrază carbonică – acetazolamida administrată oral determină un maximum de efect la 2–4 ore de la administrare şi durează până la 6–8 ore. Administrarea intravenoasă a acetazolamidei produce scăderea PIO la două minute de la administrare, cu un vârf la 10–15 minute. În atacul acut, o singură doză pe zi de 500 mg acetazolamidă trebuie administrată oral, dacă pacientul nu prezintă vărsături. Există autori care preferă administrarea de acetazolamidă la 6 ore câte un comprimat. Dacă pacientul prezintă vărsături, administrarea se va face intravenos.
- Agenţii osmotici

1. Agenţii osmotici cu administrare intravenoasă

Manitolul poate să scadă PIO 30 mmHg sau mai mult într-un interval de 30 minute de la administrare. Se recomandă administarea intravenoasă în doză de 0,5–1,5 g/kg corp, (soluţie 15–20%), 3–5 ml/minut. Se recomandă atenţie la pacienţii cu afecţiuni cardiace şi renale ce pot dezvolta edem pulmonar, modificări cardiace de tip congestiv sau dezechilibre hidroelectrolitice. În aceste situaţii tratamentul va fi avizat de medicul cardiolog şi dozele pot fi diminuate. Tratamentul trebuie monitorizat în spital.

2. Agenţii osmotici cu administrare orală

Glicerina: 1–1,5 g/kg corp (soluţie 50%) determină reducerea presională la 10–30 minute de la administrare. Se impune atenţie la pacienţii cu diabet, întrucât creşterea calorică poate determina cetoacidoză.

Izosorbitul concentraţie 45% este recomandat de asemenea în doză de 1–1,5 g/kg corp. Efectul este similar cu cel al glicerinei, însă este mai sigur la pacienţii cu diabet întrucât nu este metabolizat. Pot să determine reacţii adverse precum cefalee sau

Scanned with OKEN Scanner

tulburări gastrointestinale. Hematoamele subdurale sunt citate în literatură, însă apar extrem de rar.

Tratamentul chirurgical

Paracenteza poate fi luată în considerare şi poate fi efectuată şi în forma acută, însă complicaţiile numeroase trebuie să impună ca decizia să fie luată cu mult discernământ, punând în balanţă necesitatea scăderii presiunii intraoculare cât mai rapid, dar şi numerosele complicaţii la care intervenţia predispune: afectarea corneei, a cristalinului şi a irisului datorită dimensiunilor reduse ale camerei anterioare. Riscul de hemoragie coroidiană este mare datorită scăderii bruşte a PIO. Procedura este rezervată cazurilor limită în ideea de a câştiga timp, pentru ca medicaţia aplicată să-şi consolideze efectul, şi pentru ca o procedură strict adecvată tipului de glaucom să poate fi efectuată.

Iridotomia LASER trebuie efectuată cât mai repede posibil în cazurile cu blocaj pupilar; iridotomia este indicată şi în ochiul controlateral dacă există condiţii de închidere a unghiului [5].

TRATAMENTUL FORMEI CRONICE DE GSUÎ

Tratamentul se adresează afecţiunii cauzatoare, însă este cu atât mai dificil de început un tratament cu cât afecţiunea rămâne asimptomatică, în cazul în care unghiul este parţial închis.

Puţine studii relevă efectul medicaţiei hipotonizante la pacienţii cu GSUÎ: se pare că analogii de prostaglandine au efect favorabil de scădere a PIO şi la ochii cu unghi camerular parţial închis [7].

Iridotomia periferică LASER sau iridectomia chirurgicală este indicată la toţi pacienţii la care dimensiunile reduse ale camerei anterioare pot conduce la închiderea unghiului camerular prin blocaj pupilar, prevenind prin această atitudine apariţia atacului acut de glaucom [8].

Iridoplastia LASER utilizează spoturi cu diametru mare, de lungă durată, plasate la periferia irisului, cu rolul de a contracta stroma iriană şi prin aceasta de a trage de baza irisului posterior, deschizând într-o oarecare măsură unghiul camerular. Iridoplastia nu elimină blocajul pupilar. Complicaţiile se referă la distrucţia vaselor iriene, atrofie iriană în sector, arsuri corneene, inflamaţii [9].

Extracţia cristalinului este esenţială în formele de GUÎ de natură cristaliniană, prin cristalin intumescent. Schimbarea cristalinului cu o lentilă artificială cu dimensiuni antero-posterioare mult mai mici, poate deschide unghiul camerular chiar şi în absenţa unei iridectomii periferice. Este mai prudent de a efectua intervenţia pentru cataractă pe un ochi liniştit, la ochiul care a prezentat un atac acut prin cristalin intumescent. Mai puţine complicaţii apar dacă intervenţia se temporizează o perioadă de timp, în care scăderea PIO determină scăderea fenomenelor inflamatorii şi a edemului cornean. Extracţia cristalinului poate fi făcută şi în formele acute, însă intervenţia este dificilă din punct de vedere tehnic, şi predispune la complicaţii [10]. Extracţia cataractei poate fi combinată cu goniosinechioliza care poate îmbunătăţi controlul PIO pe termen scurt [11]. Metodele de goniosinechioliză includ ruperea sinechiilor cu ajutorul unor substanţe cu vâscozitate ridicată (vâscogonioplastie), cu ajutorul unor forcepşi speciali, sau ciclodializă cu spatula. În glaucomul determinat prin subluxaţii de cristalin, tratamentul definitiv este lensectomia, după scăderea PIO medicamentos.

Intervenţiile filtrante pot fi utile şi în GSUÎ, în măsura în care reţeaua trabeculară este afectată şi umoarea apoasă nu poate filtra prin spaţiile trabeculare chiar şi în condiţiile deschiderii unghiului camerular. Intervenţia este mai dificilă datorită dimensiunilor reduse ale camerei anterioare.

Intervenţia combinată poate fi utilizată, în cazurile în care se doreşte rezolvarea într-un singur timp atât a cataractei cât şi a leziunilor trabeculare, însă această decizie este rară, ţinând cont exclusiv de condiţiile patologice locale.

Sistemele de drenaj sunt mult mai eficiente comparativ cu procedurile filtrante în cazurile de glaucom neovacular sau în sindromul de ICE, intrucât în aceste afecţiuni membrana fibrovasculară are tendinţa de a prolifera, obturând spaţiul de filtrare. În aceste cazuri, chirurgia hipotonizantă cu realizarea unui drenaj permanent al umorii apoase cu ajutorul unor valve din silicon sau supramid poate fi utilă în scăderea tensiunii oculare. Aceste valve sunt diferite, de exemplu valva Molteno, valva Krupin, tubul Schoket, şunt Express etc.; utilizarea acestora necesită însă experienţă din partea chirurgului.

Ciclocriocoagularea este utilizată în cazurile foarte avansate, pentru antrenarea unei hipotonizări oculare prin distrucţia transclerală a corpului ciliar, pentru a preveni apariţia durerii oculare, ce impune enucleaţia globului ocular.

În situaţia în care ochiul este fără vedere şi dureros se pot face infiltraţii retrobulbare cu alcool 60–80% şi xilocaină, pentru calmarea durerilor în scopul păstrării anatomice a globului ocular.

Scanned with OKEN Scanner

TRATAMENTUL PARTICULAR AL FORMELOR DE GSUÎ

(*European Glaucoma Society – Terminology and Guidelines for Glaucoma* [2])

1. GSUÎ cu blocaj pupilar

a. Medicație topică și sistemică hipotonizantă oculară
b. Iridotomie LASER Nd-Yag
c. Iridectomie periferică
d. Extracția cristalinului
e. Vitrectomie
f. Dilatare pupilară/întreruperea tratamentului miotic dacă este responsabil de blocul pupilar
g. Sinechioliza LASER Nd-Yag a sinechiilor posterioare

2. GSUÎ prin împingere dinspre posterior, fără blocaj pupilar

1. Glaucom malign
   a. Dilatare pupilară pe termen lung și cicloplegie
   b. Medicație hipotonizantă oculară administrată topic și general
   c. Disecția LASER sau chirurgicală a hialoidei sau iridotomie
   d. Vitrectomie anterioara cu disecția hialoidei anterioare
2. Chist irian sau de corp ciliar/tumori intraoculare
   a. Medicație hipotonizantă oculară administrată topic și general
   b. Distrucția chistului cu LASER sau excizie chirurgicală
   c. Iradierea tumorii
   d. Chirurgie filtrantă
   e. Ciclodistrucție
3. Ulei siliconic sau gaz în cavitatea vitreană
   a. Medicație hipotonizantă oculară administrată topic și general
   b. Aspirația uleiului siliconic sau a gazului
   c. Chirurgie filtrantă
   d. Șunturi de drenaj
   e. Ciclodistrucție
4. Efuzie uveală determinată de inflamații oculare (sclerite, uveite, infecții HIV) sau creșterea presiunii coroidiene (nanoftalmie, serclaj, panfotocoagulare, ocluzie venă centrală, șunturi arteriovenoase)
   a. Medicație antiinflamatorie
   b. Medicație hipotonizantă oculară administrată topic și general
   c. Relaxarea serclajului, vitrectomie, sclerectomie în nanoftalmie
   d. Excizia tumorii sau iradierea acesteia
   e. Ciclodistrucție
5. Retinopatie de prematuritate
   a. Medicație hipotonizantă oculară administrată topic și general
   b. Ciclodistrucție
   c. Intervenții filtrante cu antimetaboliți
   d. Șunturi filtrante
6. Anomalii congenitale
   a. Tratament adaptat la anomalia primară
   b. Hipotonizare oculară

3. GSUÎ prin tracțiune anterioară cu retracția unghiului camerular, fără blocaj pupilar

1. Glaucomul neovascular
   a. Dilatare pupilară (atropină, neosinefrină, tropicamidă)
   b. Tratament antiinflamator steroidian topic
   c. Scăderea topică și generală a PIO
   d. Laserablație retiniană sau crioterapie
   e. Procedee de ciclodistrucție

Scanned with OKEN Scanner

f. Proceduri filtrante cu antimetaboliţi
g. Şunturi filtrante

2. Sindromul endotelial iridocornean
   a. Medicaţie hipotonizantă oculară administrată topic şi general
   b. Proceduri filtrante cu antimetaboliţi
   c. Şunturi filtrante
3. Distrofie posterioară polimorfă
   a. Medicaţie hipotonizantă oculară administrată topic şi general
   b. Proceduri filtrante cu antimetaboliţi, ţinând cont de factorii de risc
4. Proliferare fibroasă sau epitelială după chirurgia segmentului anterior sau traumatisme penetrante
   a. Medicaţie hipotonizantă oculară administrată topic şi general
   b. Excizia sau distrucţia ţesutului de proliferare
   c. Proceduri filtrante cu antimetaboliţi, ţinând cont de factorii de risc
   d. Şunturi filtrante
   e. Ciclodistrucţie
5. Membrane inflamatorii
   a. Medicaţie antiinflamatorie şi cicloplegice
   b. Medicaţie hipotonizantă oculară administrată topic şi general
   c. Proceduri filtrante cu antimetaboliţi, ţinând cont de factorii de risc
   d. Şunturi filtrante
   e. Ciclodistrucţie
6. Sinechii periferice anterioare sau membrană endotelială după trabeculoplastie LASER
   a. Medicaţie hipotonizantă oculară administrată topic şi general
   b. Proceduri filtrante
7. Aniridia
   a. Medicaţie hipotonizantă oculară administrată topic şi general
   b. Trabeculectomia
   c. Proceduri filtrante cu antimetaboliţi, ţinând cont de factorii de risc
   d. Şunturi filtrante
   e. Ciclodistrucţie

BIBLIOGRAFIE

1. Sihota R., Sood A., Gupta V. *et al.*, A prospective longterm study of primary chronic angle closure glaucoma, Acta Ophthalmol. Scand., 2004, 82: 209–213.
2. European Glaucoma Society, Terminology and Guidelines for Glaucoma, Ediţia a 3-a, Italy: DOGMA, 2008, p. 109–111, 181–183.
3. Lowe R.F., Aetiology of the anatomical basis for primary angle-closure glaucoma. Biometrical comparisons between normal eyes and eyes with primary angle-closure glaucoma, Br. J. Ophthalmology, 1970, 54: 161–169.
4. Alsbirk P.H., Anatomical risk factors in primary angle-closure glaucoma. A ten year follow up survey based on limbal and axial anterior chamber depths in a high risk population, Int. Ophthalmology, 1992, 16: 265–72.
5. Friedman D.S., Chew P.T., Gazzard G. *et al.*, Long-term outcomes in fellow eyes after acute primary angle closure in the contralateral eye, Ophthalmology, 2006, 113: 1087–1091.
6. Ang L.P., Aung T., Chua W.H. *et al.*, Visual field loss from primary angle-closure glaucoma: A comparative study of symptomatic and asymptomatic disease, Ophthalmology, 2004, 111: 1636–1540.
7. Aung T., Wong H.T., Yip C.C. *et al.*, Comparison of the intraocular pressure-lowering effect of latanoprost and timolol in patients with chronic angle closure glaucoma: A preliminary study, Ophthalmology, 2000, 107: 1178–1183.
8. Saraux H., Offret H., Long-term study of patients with iridectomy for angle-closure glaucoma, Glaucoma, 1979, 1: 149–151.
9. Lim A.S., Tan A., Chew P. *et al.*, Laser iridoplasty in the treatment of severe acute angle closure glaucoma, Int. Ophthalmology, 1993, 17: 33–36.
10. Teekhasaenee C., Ritch R., Combined phacoemulsification and goniosynechialysis for uncontrolled chronic angle-closure glaucoma after acute angle-closure glaucoma, Ophthalmology, 1999, 106: 669–674.
11. Imaizumi M., Takaki Y., Yamashita H., Phacoemulsification and intraocular lens implantation for acute angle closure not treated or previously treated by laser iridotomy, J. Cataract Refract Surgery, 2006, 32: 85–90.

Scanned with OKEN Scanner

GLAUCOMUL LA COPIL

VALERIA COVILTIR, MARIA CRISTINA MOGLIŞ, MIHAI ADRIAN PĂSĂRICI

DEFINIȚIE

Glaucomul pediatric este reprezentat de un grup de afecțiuni caracterizate prin dezvoltarea anormală a unghiului camerei anterioare (trabeculodisgenezie) cu obstrucția curgerii normale a umorii apoase. Aceste anomalii de dezvoltare duc la creşterea presiunii intraoculare (PIO) ce se poate manifesta fie la naştere, fie ulterior [1].

CLASIFICARE

Glaucomul pediatric poate fi împărțit în trei mari categorii (tabelul 5.4) [2]: (1) glaucom primitiv – anomaliile de dezvoltare se rezumă la rețeaua trabeculară; (2) glaucom asociat altor anomalii congenitale oculare sau sistemice; (3) glaucom secundar unei patologii oculare dobândite.

Tabelul 5.4

Clasificarea glaucomului congenital

Glaucom primitiv
Glaucom congenital primitiv (GCC)
Glaucomul congenital al nou-născutului
Glaucomul infantil (congenital tardiv)
Glaucom juvenil
Glaucom asociat altor anomalii congenitale
Oculare
Aniridia
Sindromul Axenfeld-Rieger
Anomalia Peters
Microsferofakia
Microcornee
Persistența de vitros primitiv
Sistemice
Sindromul Sturge-Weber
Neurofibromatoza
Sindromul Marfan
Sindromul Pierre's Robin
Homocistinuria
Sindromul Lowe
Rubeola congenitală
Sindromul Rubinstein-Tayabi
Glaucom secundar
Retinopatie de prematuritate
Tumori intraoculare (exemplu, Retinoblastom, Xantogranulom juvenil)
Inflamație oculară
Traumatism

EPIDEMIOLOGIE

Glaucomul congenital primitiv este cea mai comună formă de glaucom din grupul glaucoamelor pediatrice. În general este prezent la naştere sau se manifestă în cursul primului an de viață în 80% din cazuri [3]. Este o boală rară, a cărei incidență variază în studiile publicate de la 1: 10 000 de naşteri în populația heterogenă a Statelor Unite ale Americii [4–5], până la 1: 2 500 de naşteri în Arabia Saudită [6] şi 1: 1 250 de naşteri în cadrul populației rrome din țara noastră [7]. Este respon-

Scanned with OKEN Scanner

sabilă de 15 până la 20% din cauzele de cecitate la copil [3], ceea ce demonstrează prognosticul său sever. Aproximativ 65% din pacienţi sunt băieţi, iar în mai mult de două treimi din cazuri afectarea este bilaterală [8].

Majoritatea cazurilor de glaucom congenital primitiv apar în mod sporadic (aproximativ 90%). Totuşi, în restul de 10% din cazuri se pare că există o importantă componentă familială [9]. Cei mai mulţi pacienţi prezintă o transmitere autozomal recesivă cu penetranţă incompletă sau variabilă şi probabil multifactorială [8]. Genele responsabile de dezvoltarea ochiului, precum şi mutaţiile responsabile de apariţia glaucomului au făcut obiectul a numeroase cercetări. Astfel au fost identificate 3 locusuri pentru glaucomul congenital primitiv: GLC3A, GLC3B şi GLC3C la nivelul cromozomilor 2 (2p21), 1 (1p36) şi respectiv 14 (14q24.3) [3]. Prima genă care a fost identificată (GLC3A) reprezintă o mutaţie a genei citocromului P4501B1 (CYP1B1) implicată în metabolismul unei molecule importante pentru dezvoltarea şi funcţionarea normală a segmentului anterior [10, 11].

ETIOPATOGENIE

La mai mult de 50% din copiii diagnosticaţi cu glaucom, trabeculodisgenezia izolată este singura anomalie de dezvoltare oculară remarcată. Această variantă anatomică este cel mai frecvent întâlnită în glaucomul congenital primitiv [1]. Există mai multe teorii patogenice propuse. Unii investigatori susţin existenţa unei membrane subţiri, neperforate (membrana Barkan) ce acoperă structurile unghiului camerular şi împiedică scurgerea normală a umorii apoase [9]. Însă studii recente nu au putut evidenţia prezenţa acestei membrane. O altă teorie patogenică propusă este existenţa disgeneziei trabeculare datorată unei dezvoltări anormale sau unui defect de organizare a unghiului camerei anterioare. Astfel, malformaţiile unghiului irido-corneean ce stau la baza glaucomului congenital primitiv pot fi reprezentate de inserţia rădăcinii iriene la nivelul trabeculului, inserţia anormală a muşchiului ciliar sau compactarea reţelei trabeculare cu reducerea spaţiilor intertrabeculare [3].

Glaucomul congenital tardiv apare la copiii la care presiunea intraoculară nu a fost atât de crescută astfel încât să determine opacifierea corneei sau buftalmie, dar a fost suficient de crescută pentru a determina afectarea nervului optic. Aspectul gonioscopic evidenţiază trabeculodisgenezie izolată cu dezvoltarea parţială a unghiului camerular [1].

În ceea ce priveşte glaucomul asociat altor anomalii congenitale oculare sau sistemice, fizio-patologia este foarte variată. De exemplu, pacienţii cu aniridie, care prezintă glaucom la naştere sau precoce în copilărie, au o structură anormală a unghiului camerei anterioare. Când însă glaucomul se manifestă tardiv, reţeaua trabeculară care a funcţionat până atunci normal este obstruată de migrarea şi rotaţia anterioară a irisului rudimentar [12].

La pacienţii cu sindrom Sturge-Weber, manifestarea glaucomului la naştere se asociază cu un aspect gonioscopic ce nu poate fi diferenţiat de cel din glaucomul congenital primitiv. În schimb, manifestarea tardivă a glaucomului se presupune a fi corelată cu o creştere a presiunii venoase episclerale [13].

Închiderea unghiului camerular poate fi cauzată fie de apariţia sinechiilor (în cazul inflamaţiilor oculare cronice), fie de deplasarea către anterior a diafragmei irido-cristaliniene în urma unui proces de la nivelul cavităţii vitreene (în cazul persistenţei de vitros primitiv, retinopatiei de prematuritate sau tumorilor intraoculare) [14].

DIAGNOSTIC CLINIC ŞI PARACLINIC

Diagnosticul glaucomului la copii este clinic. Triada clasică de prezentare în cazul glaucomului congenital este reprezentată de epiforă, fotofobie şi blefarospasm. Examinarea oftalmologică completă este obligatorie pentru stabilirea diagnosticului de certitudine şi de obicei se efectuează sub anestezie generală.

Cornee

Modificările de la nivelul corneei, în special în primul an de viaţă sunt sugestive pentru confirmarea diagnosticului. Prima anomalie oculară observată de părinţi poate fi reprezentată de opacifierea corneeană determinată de edemul conean clinic aparent. Acesta poate fi subtil, în special în cazurile bilaterale sau profund, cu mărirea diametrului cornean şi a globului ocular, rupturi la nivelul membranei descemetice (striuri Haab = rupturi vindecate ce apar sub forma unor linii curviliniare) şi uneori hidrops anterior. Un diametru cornean orizontal mai mare de 12 mm este puternic sugestiv pentru

Scanned with OKEN Scanner

glaucom congenital (normal la nou născut este de 10–10,5 mm) [15].

Presiune intraoculară

Presiunea intraoculară normală la copil variază între 12–15 mmHg. În momentul în care examinăm pacientul sub anestezie generală, trebuie să ținem cont de efectul compușilor anestezici asupra presiunii intraoculare (agenții inhalatori determină depresia presiunii intraoculare la minute după administrare; ketamina are un efect minor asupra presiunii intraoculare, cu o ușoară creștere a ei). Măsurarea presiunii intraoculare se efectuează utilizând tonometrul Perkins sau Tonopen.

Presiunea intraoculară crescută în decursul primilor trei ani de viață, când fibrele de colagen de la nivel ocular sunt mai elastice, determină creșterea în dimensiuni a globului ocular cu apariția buftalmiei (figura 5.13). Pe măsură ce sclera se destinde, devine mai subțire și mai transparentă, ochiul căpătând un aspect albastru datorită vizualizării uveei subiacente. În cazurile avansate, când globul ocular continuă să se mărească, fibrele zonulare sunt întinse, iar cristalinul devine subluxat sau chiar luxat în vitros sau în camera anterioară.



Figura 5.13. Ochiul stâng – buftalmie, megalocornee și striuri Haab la un pacient diagnosticat cu glaucom congenital primitiv.

Gonioscopie

Este un timp esențial, vizualizarea unghiului camerular fiind influențată de transparența corneană [16]. Este foarte utilă în cazurile unilaterale sau asimetrice și de asemenea în diferențierea diferitelor forme de glaucom, furnizând chirurgului informații despre metoda chirurgicală care poate fi abordată.

Examinare nerv optic

Ca în toate formele de glaucom, principala cauză de pierdere a acuității vizuale este lezarea nervului optic. Excavația glaucomatoasă apare de obicei rapid la copii, însă rezolvarea chirurgicală a glaucomului congenital cu normalizarea presiunii intraoculare determină reversibilitatea excavației [17–18]. Asimetria excavației nervului optic este înalt sugestivă pentru glaucom, iar efectuarea de desene sau fotografierea papilei este foarte importantă în urmărirea pacienților.

Ecografie

Permite aprecierea lungimii axiale a globului ocular, fiind o bună modalitate de urmărire a glaucoamelor congenitale operate. Creșterea axului antero-posterior poate determina o miopie axială cu dezvoltarea ambliopiei anizometropice.

DIAGNOSTIC DIFERENȚIAL

Diagnosticul diferențial se face cu alte cauze de:

– *opacifiere corneană*: mucopolizaharidoze, distrofia congenitală ereditară endotelială, sclerocorneea, traumatism obstetrical la naștere (de regulă este unilateral), keratita rubeolică;

– *fotofobie și epiforă*: obstrucție primară sau secundară a canalelor lacrimale, conjunctivite;

– *megalocornee*: constituțională x-linkată, ochiul congener microftalm.

EVOLUȚIE ȘI PROGNOSTIC

Glaucomul pediatric este o afecțiune ce necesită o abordare corectă, astfel încât impactul bolii asupra vieții copilului (pacient cu speranță de viață crescută) să fie cât mai mic. Tratamentul presupune muncă de echipă (neonatolog, anestezist, chirurg oftalmolog), iar educarea și implicarea părinților este o condiție esențială a succesului.

Glaucomul la copil poate să apară în orice moment de la naștere până la adolescență. Vârsta de debut pare să aibă implicații prognostice [19, 20]. Astfel, pacienții asimptomatici la naștere sau cu apariția simptomatologiei la mai puțin de 24 de luni de viață par a avea un prognostic bun, în schimb, boala prezentă la naștere sau diagnosticată mai târziu de 24 de luni de viață are un prognostic mai slab [8].

Edemul cornean poate persista câteva săptămâni după intervenția chirurgicală, dar adesea se remite ca și excavația discului optic datorită elasticității peretelui scleral. Există pacienți la care, chiar dacă presiunea intraoculară este bine controlată prin

Scanned with OKEN Scanner

intervenţia chirurgicală, apar complicaţii ce pot afecta vederea: ambliopie prin afectare corneană sau anizometropie, cataractă, luxaţia cristalinului, neuropatie optică glaucomatoasă, sensibilitate la traumatisme chiar foarte mici (datorită buftalmiei); posibil decolare retiniană, glaucom recurent mulţi ani mai târziu.

TRATAMENT

Terapia medicamentoasă este rar eficientă când ne confruntăm cu glaucomul pediatric, tratamentul chirurgical fiind de preferat. Tehnicile chirurgicale adresate unghiului camerular (goniotomie şi trabeculotomie) au o rată mare de succes în cazul glaucoamelor primare, în timp ce abordarea altor proceduri chirurgicale (trabeculectomie sau sisteme de drenaj) poate fi foarte eficientă în cazul glaucoamelor pediatrice secundare sau asociate altor anomalii congenitale.

În glaucomul pediatric, odată stabilit diagnosticul, tratamentul devine o urgenţă, fiind necesară programarea intervenţiei chirurgicale la 24–72 de ore de la diagnostic, indiferent de vârsta copilului. Tratamentul chirurgical se poate temporiza doar în cazul în care, din motive medicale, nu este posibilă anestezia generală. De asemenea, în cazurile limită (creştere moderată a presiunii intraoculare, diametrul corneean şi axul antero-posterior al globului ocular cu valoare la limită, fără edem cornean sau striuri Haab) se poate temporiza intervenţia chirurgicală, dar cu o urmărire atentă.

Deoarece glaucomul pediatric se manifestă de cele mai multe ori bilateral, există controverse în ceea ce priveşte abordarea chirurgicală simultană sau consecutivă. La copiii mai mari, majoritatea chirurgilor evită intervenţia bilaterală datorită complicaţiilor dezastruoase ce pot apărea (endoftalmită bilaterală). Însă la nou născut trebuie luat în considerare riscul complicaţiilor neurologice asociat cu anesteziile generale repetate ce pot pune în pericol viaţa copilului.

TRATAMENTUL CHIRURGICAL

Goniotomia

A fost iniţial descrisă de Barkan în 1938 [21]. Reprezintă operaţia de deschidere a căii de eliminare a umorii apoase din camera anterioară „ab interno".

Indicaţii

În glaucomul pediatric primitiv, în unele glaucoame secundare (post-uveită cronică anterioară, afakie, aniridie).

Tehnica

Este dificilă şi necesită experienţa chirurgului. Este necesară vizualizarea directă a unghiului camerular cu ajutorul unei lentile speciale (Worst, Barkan, Swan Jacob), deci este obligatoriu să avem o cornee clară. În cazurile severe de glaucom congenital, când corneea este opacifiată, există varianta de goniotomie endoscopică aflată încă în investigaţii [22, 23]. Uneori este necesară dezepitelizarea corneană, alteori se încearcă scăderea edemului cornean preoperator cu ajutorul medicaţiei.

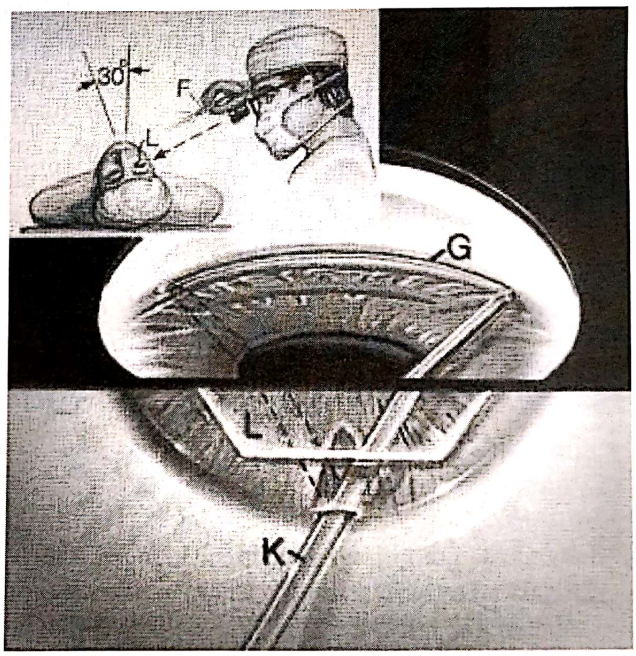

Figura 5.14. Tehnica goniotomiei: lentila gonioscopică (L), goniotomul (K), incizia la nivelul trabeculului (G).

Preoperator se administrează o picătură de pilocarpină pentru obţinerea miozei. Se intervine de obicei pe unghiul nazal, cu microscopul înclinat la 45°. După poziţionarea lentilei gonioscopice pe suprafaţa corneană, se umple camera anterioară cu substanţă vâscoelastică (există unele goniotoame ataşate la un sistem BSS cu menţinerea permanentă a adâncimii camerei anterioare). Se introduce goniotomul la nivelul limbului temporal avansând în camera anterioară paralel cu irisul şi se taie trabeculul pe aproximativ 120°–180° (dreapta–stânga) (figura 5.14). Irisul „cade" şi camera

Scanned with OKEN Scanner

anterioară se adânceşte. Operaţia este considerată terminată în momentul în care se vizualizează pintenele scleral la nivelul zonei tratate [16].

Complicaţii

Complicaţii: ciclodializa, hifema, afectarea rădăcinii irisului, perforarea capsulei anterioare, atingerea endoteliului cornean.

Avantaje

Este o tehnică rapidă, ce păstrează conjunctiva intactă, fără influenţă asupra viitoarelor intervenţii. Există un risc minim de hipotonie semnificativă, fiind o cale mai „fiziologică" de deschidere a filtrării, fără risc de endoftalmită tardivă datorată bulei de filtrare. Rata de succes în glaucomul congenital primitiv este de 80–90% [9].

Dezavantaje

Este o tehnică relativ dificilă mai ales pentru chirurgul nefamiliarizat cu ea sau în cazul glaucoamelor asociate disgenezei de segment anterior, fiind necesare instrumente speciale. Nu este posibilă atunci când corneea este opacifiată. Este foarte dureroasă mai ales în prima zi dacă s-a efectuat dezepitelizare.

Trabeculotomia

Descrisă de Burian şi Smith în 1960, i-au fost aduse îmbunătăţiri de către Dannheim, Harms şi McPherson [24]. Reprezină operaţia de deschidere a canalului Schlemm „ab externo".

Indicaţii

Aceleaşi ca la goniotomie cu rată de succes similară, glaucomul uveitic (rata de succes 56% cu mai puţine complicaţii), se poate utiliza şi la cazurile cu o cornee opacifiată.

Tehnica

Există o tehnică standard, cu utilizarea trabeculotomului (Della Porta, Lee Allan, Harms, Luntz), sau una alternativă, cu fir prolene 6-0 pe 360°. Uneori, la debut, poate fi nevoie de sutura de tracţiune a muşchiului drept superior sau prin limbul corneean superior.

Se realizează un volet conjunctival cu baza la fornix sau la limb şi se cauterizează vasele episclerale. Se pot folosi agenţi antifibrotici prin aplicarea unui burete îmbibat cu Mitomicina C (MMC) sau 5-Fluorouracil (5FU) timp de 2–4 minute. În continuare se disecă voletul scleral rectangular, anterior până în cornee clară, cu o grosime de aproximativ 80% din cea a sclerei. Se efectuează o incizie radiară de aprox 3 mm pe patul scleral (sub volet) cu adâncire treptată. O alternativă este reprezentată de disecţia a 2 volete sclerale, ceea ce permite localizarea cu mai multă uşurinţă a canalului Schlemm, reperul anatomic cheie fiind reprezentat de banda circumferenţiară din fibre sclerale alb-sidefii ce corespunde pintenului scleral (canalul Schlemm este chiar anterior de el).

În cazul tehnicii standard, odată identificat, canalul Schlemm este sondat în ambele sensuri cu trabeculotomul. Se realizează o mişcare de rotaţie „în evantai" în camera anterioară paralel cu irisul (rezistenţa este medie) a trabeculotomului cu realizarea trabeculotomiei (figura 5.15). O sângerare minoră în camera anterioară însoţeşte frecvent această tehnică.

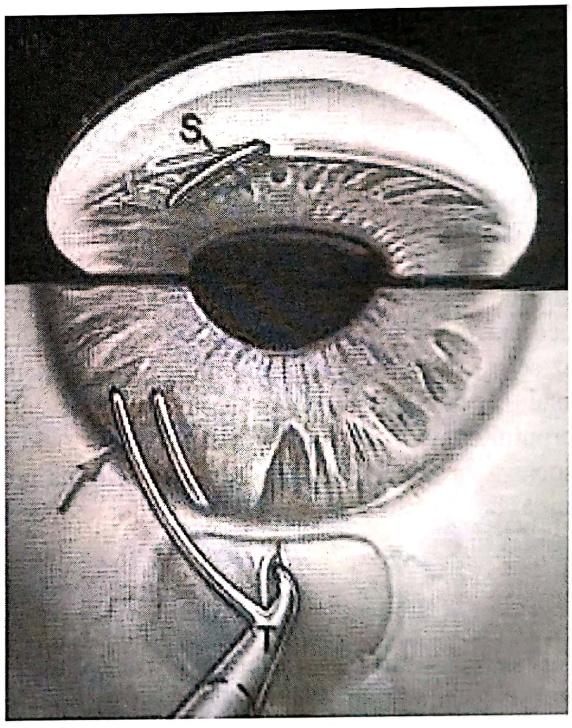

Figura 5.15. Tehnica trabeculotomiei: trabeculotomul (T), canalul Schlemm (S).

Ca alternativă, în locul trabeculotomului, se utilizează un fir de sutură polipropilen 6-0 împins pe 360° în canalul Schlemm şi apoi tracţionat în camera anterioară cu desfacerea canalului Schlemm

Scanned with OKEN Scanner

pe întreaga sa circumferință (variantă descrisă de Beck în 1995) [25]. În cazul acestei variante, riscul de sângerare este mai ridicat. Se suturează apoi voletele sclerale şi conjunctiva cu fir 10-0 nylon.

Complicații

Iridodializă, ciclodializă, decolare Descemet, hifemă, atalamie, stafilom scleral, imposibilitatea localizării canalului Schlemm (buftalmie!).

Avantaje

Este o tehnică în mare similară trabeculectomiei, fiind însă o cale mai 'fiziologică' de deschidere a unghiului, cu risc mic de hipotonie. Este posibilă şi când corneea este neclară, putând fi utilizată şi în unele glaucoame cu disgenezie de segment anterior, ca de exemplu în sindromul Axenfeld Rieger când nu se poate realiza goniotomia. În glaucoamele congenitale primitive, succesul trabeculotomiei la 3 ani este similar cu cel al goniotomiei (80–90%) [9], iar atunci când este combinată cu trabeculectomia sau cu sclerectomia profundă avem o rată de succes mai mare.

Dezavantaje

Folosirea acestei tehnici influențează eventualele intervenții chirurgicale viitoare deoarece presupune plagă conjunctivală. Acționându-se asupra unghiului fără vizualizarea sa directă, pot apărea diverse complicații. În 10–20% din cazuri apare eşecul datorită nelocalizării canalului Schlemm, fiind necesară convertirea în trabeculectomie. În acest caz sclerectomia se face foarte aproape de rădăcina irisului, existând riscul încarcerării acestuia sau a corpului ciliar. Tehnica devine mai dificilă când se asociază cu trabeculectomia sau sclerectomia profundă, iar folosirea antimetaboliților poate duce la apariția hipotoniei.

Iridectomia periferică

Prin aceast procedeu se crează o cale alternativă pentru circulația umorii apoase la nivel ocular, astfel încât acesta să pătrundă în camera anterioară şi să prevină dezvoltarea blocajului pupilar. Adesea se asociază cu sinechioliză.

Indicații

Glaucomul prin blocaj pupilar (secundar retinopatiei de prematuritate, microftalmiei, uveitei anterioare cronice, microsferofakiei, tumorilor intraoculare etc.).

Tehnica

Se poate efectua atât LASER cât şi chirurgical. Deoarece necesită colaborarea pacientului, abordarea LASER este dificilă în cazul glaucoamelor pediatrice.

În cazul abordării chirurgicale, tehnica este relativ rapidă. Se efectuează o incizie la nivelul limbului cornean, camera anterioară se micşorează, iar irisul periferic se apropie de buza internă a inciziei. Irisul este prins cu pensa şi cu ajutorul unei forfecuțe Vannas se realizează iridectomia. Repoziționarea irisului se poate produce spontan, sau cu ajutorul unei spatule.

Complicații

Hifemă, perforarea capsulei anterioare cu dezvoltarea unei cataracte iatrogene.

Trabeculectomia

Reprezintă tehnica standard „de aur" în glaucomul adultului, dar cu indicație mai restrânsă în glaucomul copilului, datorită cicatrizării rapide şi agresive. De aceea se asociază frecvent cu utilizarea agenților antifibrotici. În literatură, trabeculectomia la populația pediatrică fără utilizarea acestor agenți, are o rată de succes cuprinsă între 35–85%, cu o medie de 50%. În schimb, prin adăugarea de MMC sau 5-FU, acest procent creşte la 60–100%, cu o medie de 75% [26]. Însă este puțin probabil că utilizarea acestor agenți antifibrotici, prin contactul cu sclera destinsă şi subțire caracteristică glaucoamelor pediatrice, să fie într-adevăr inofensivă. De aceea se fac eforturi pentru a determina modalitatea de utilizare a acestora în siguranță şi cu efecte maxime.

Indicații

După insuccesul goniotomiei sau trabeculotomiei.

Tehnica

Este cea cunoscută, dar cu unele particularități. Astfel, abordarea trebuie să fie mai riguroasă decât în cazul unui adult datorită existenței buftalmiei ce modifică raporturile anatomice normale. Uneori este necesară cantotomia sau sutura de susținere

Scanned with OKEN Scanner

(mușchiul drept superior sau prin limbul superior). Un burete îmbibat cu MMC sau 5-FU se aplică subconjunctival timp de 2–4 minute. Se disecă un volet scleral mai mare, de aproximativ 4/4 mm, iar sclerostomia se face mai mică, pentru prevenirea încarcerării corpului ciliar, irisului sau vitrosului. Deoarece există risc crescut de hipotonie post-operatorie, se injectează substanță vâscoelastică în camera anterioară la sfârșitul operației. Rezultatul ideal ar trebui să fie o bulă de filtrare puțin vascularizată și ușor proeminentă [16].

Avantaje

Tehnica este familiară pentru majoritatea chirurgilor, rezultatele sunt bune în glaucomul primar, posibilitatea de a atinge presiuni intraoculare scăzute cu antimetaboliți, există posibilitatea controlării rezultatelor post-operatorii prin utilizarea suturilor detașabile, a *needling*-ului sau a injecțiilor subconjunctivale cu antimetaboliți.

Dezavantaje

Este afectată integritatea conjunctivală, nu este posibilă directa vizualizare (pot apărea complicații ca dezinserția de iris), rezultatele sunt slabe datorită riscului crescut de cicatrizare; riscul de hipotonie este crescut cu posibilitatea apariției decolării de coroidă, riscuri asociate cu folosirea antimetaboliților (complicațiile bulei de filtrare – endoftalmita).

Factori ce scad rata de succes

Diametrul cornean >14 mm, segment anterior cu disgenezii importante, intervenții chirurgicale anterioare (trabeculotomie cu 5-FU), rasa (originea indiană), afakie, glaucomul neovascular, debut foarte precoce (la naștere sau în viața intrauterină).

Trabeculotomie asociată cu trabeculectomie sau sclerectomie profundă

Există studii ce arată superioritatea combinării celor două tehnici față de fiecare metodă izolată, cu un control eficient al presiunii intraoculare pe termen lung, fără medicație sau reintervenție. În literatură, rata de succes la un an în cazul trabeculotomiei asociate cu trabeculectomia variază între 45% pentru pacienții ce prezintă anomalii ale segmentului anterior și 94% pentru copiii fără anomalii asociate [27–29].

Tehnica

Necesită experiență, pașii fiind asemănători trabeculotomiei, dar se practică excizia voletului corneo–scleral și iridectomie periferică.

Complicații

Sunt specifice celor două tehnici.

Sisteme de drenaj (șunturi)

Există mai multe tipuri de șunturi ce se împart în funcție de prezența sau nu a unui sistem ce reglează presiunea [16]. Astfel, sistemele cel mai frecvent utilizate la copii sunt Ahmed (figura 5.16) (are valvă pentru a preveni hipotonia) sau Baerveldt (figura 5.17) și Molteno (figura 5.18) (nu au valvă și de aceea există risc crescut de hipotonie). Toate aceste șunturi sunt alcătuite dintr-o extremitate vizibilă (tub siliconic) la nivelul camerei anterioare și un rezervor ce trebuie plasat subconjunctival cât mai posterior la nivelul ecuatorului.

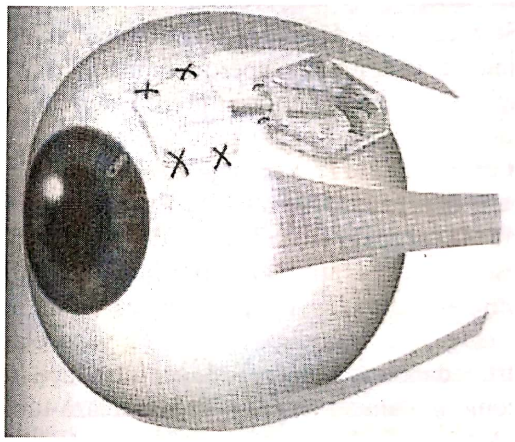

Figura 5.16. Schema poziționării valvei Ahmed.

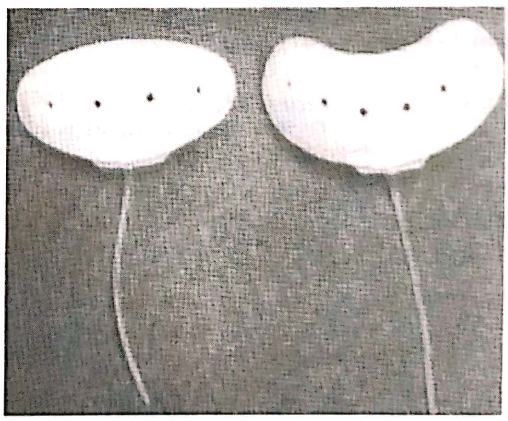

Figura 5.17. Diferite modele de implant Baerveldt.

Scanned with OKEN Scanner

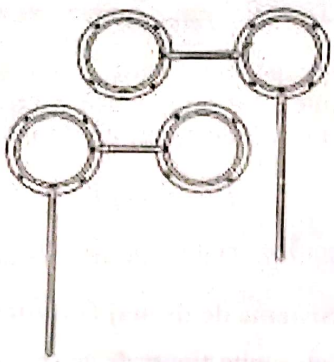

Figura 5.18. Implant Molteno dublu.

Indicații

În eșecul altor procedee chirurgicale la ochi cu potențial vizual rezonabil, în cazurile cu risc crescut de complicații la trabeculectomie (ca de exemplu sindromul Sturge-Weber), după intervenții chirurgicale multiple, în afakie (cu vitrectomie), dar dificil datorită buftalmiei și peretelui scleral subțire.

Tehnica

Se efectuează decolarea largă conjunctivală cu expunerea cadranului supero-temporal și fixarea mușchiului drept superior și drept extern. În continuare se verifică funcționarea valvei (cu ajutorul unei canule fixate la o seringă cu BSS) și în cazul în care este patentă se trece la fixarea acesteia la scleră la aproximativ 8 mm de limb cu fire neresorbabile. Se ajustează apoi lungimea tubului de silicon. Se realizează paracenteza cu un ac de 23 Gauge, se introduce substanță vâscoelastică pentru adâncirea camerei și se introduce tubul siliconic în camera anterioară. Se fixează tubul la scleră cu un fir 10-0 nylon și se acoperă cu grefă sclerală (sau există posibilitatea dedublării unui volet scleral propriu). La final se efectuează sutura strânsă a conjunctivei.

Complicații

Hipotonie, decolare de coroidă sau retiniană, hemoragie coroidiană, decompensare corneeană, eroziune la nivelul tubului sau platanului, încapsularea bulei sau platanului, extruzia tubului, cataractă, uveită recurentă.

Avantaje

Eficiența în scăderea presiunii intraoculare pe termen lung (chiar și în cazurile în care alte intervenții au eșuat), cu posibilitatea controlării rezultatelor post-operatorii prin *needling* sau tratament cu antimetaboliți pentru capsula închistată. De asemenea, este posibilă chirurgia ulterioară (gen lensectomie, vitrectomie sau transplant) precum și purtarea lentilelor de contact în ochiul afak (bula de filtrare fiind localizată posterior).

Dezavantaje

Rata limitată a succesului, rata crescută a complicațiilor atât pe termen scurt cât și tardive, perioada lungă de reabilitare și necesitatea reinterveției sugerează precauție în privința prognosticului chirurgiei șunturilor la copil.

Proceduri ciclodistructive

Reprezintă metode de scădere a producției de umoare apoasă prin distrugerea corpului ciliar.

Indicații

Ochi cu potențial vizual minim la care alte metode de tratament au eșuat, au risc crescut sau nu se pot efectua.

Tehnica

În prezent există trei metode de ciclodistrucție:

1. *Ciclocrioterapia* – aplicată direct la nivelul sclerei situate deasupra proceselor ciliare (adesea necesită repetare);

2 *Ciclofotocoagularea transsclerală* – metodă mai recentă ce utilizează energia termică (LASER Nd-YAG, LASER dioda);

3. *Endociclofotocoagularea* (aplicare endoscopică) cu vizualizarea directă a proceselor ciliare.

Complicații

Inflamație, hipotonie cronică (prin hiposecreție), ftizie, oftalmie simpatică (rar) [30].

Avantaje

Tehnică ușoară, timp chirurgical scurt, rata complicațiilor scăzută, reabilitare rapidă, rata succesului pe termen scurt bună (72% la 1 an) [31], indicate atunci când intervenția chirurgicală presupune un risc crescut pe ochi unic.

Dezavantaje

Necesită repetare în mai mult de 50% din cazuri, necesită asocierea medicației, control

Scanned with OKEN Scanner

presional mai scăzut decât în sistemele de drenaj, inflamație severă şi durere post-operator.

TRATAMENTUL POST-OPERATOR

În sala de operație: antibiotic şi corticosteroid în administrare injectabilă subconjunctivală şi unguent.

Post-operator: administrare topică de antibiotic şi corticosteroid timp de 4–6 săptămâni.

EXAMINARE PERIODICĂ POST-OPERATORIE

Fără anestezie generală: la 1, 3, 7 zile post-operator.

Sub anestezie generală: la 3, 6 săptămâni post-operator, la 3, 6, 12 luni şi apoi toată viața.

Parametri urmăriți:

- presiunea intraoculară (atenție la variațiile acesteia la agenții anestezici)
- diametrul cornean orizontal
- rupturi Descemetice (Haab), opacități stromale (desenare sau fotografiere)
- edem epitelial
- refracție (creşterea miopiei)
- raport C/D (desenare sau fotografiere)
- ax antero-posterior, adâncime cameră anterioară (ecografic)

Orice semn de necompensare duce obligatoriu la reintervenție sau instituirea tratamentului medicamentos.

TRATAMENTUL MEDICAMENTOS

Are indicație limitată în glaucomul congenital, fiind necesar în următoarele cazuri:

- preoperator – în cazul goniotomiei pentru clarificarea corneei (glucoză hipertonică, glicerină);
- în cazul temporizării intervenției chirurgicale;
- post-operator – când efectul scontat de scădere a presiunii intraoculare nu este atins;
- pentru prelungirea funcției vizuale – în cazul epuizării opțiunilor chirurgicale.

Spre deosebire de adult, la pacientul pediatric dozele trebuie să fie adaptate la greutatea corporală, fiind necesară avertizarea părinților asupra posibilelor reacții adverse grave (apnee, hipotensiune, acidoză, hipokalemie, probleme de nutriție).

BIBLIOGRAFIE

1. Tasman W., Jaeger E.A., Duane's Clinical Ophthalmology, Volume 3, Chapter 51, The developmental Glaucomas, Philadelphia: Lippincott, 2005.
2. Shaffer R.N., Weiss D.I., Congenital and Pediatric Glaucomas, St. Louis: CV Mosby, 1970.
3. Denis P., Atlas des Glaucomes, 2010, p. 45–49.
4. Kwitko M.L., Glaucoma in infants and children, New York: Appleton-Century-Crofts, 1973, p. 651.
5. Walton D.S., Primary congenital open angle glaucoma: a study of the anterior segment abnormalities, Trans. Am. Ophthalmol. Soc., 1979, 77: 746–68.
6. Debnath S.C., Teichmann K.D., Salamah K., Trabeculectomy *versus* trabeculotomy in congenital glaucoma, Br. J. Ophthalmol., 1989, 73(8): 608–11.
7. Gencik A., Epidemiology and genetics of primary congenital glaucoma in Slovakia. Description of a form of primary congenital glaucoma in gypsies with autosomal-recessive inheritance and complete penetrance, Dev. Ophthalmol., 1989, 16: 76–115.
8. Liesegang T.J., Skuta G.L., Cantor L.B., Basic and Clinical Science Course, American Academy of Ophthalmology, 2007–2008, Section 10: 147–156.
9. Yanoff M., Duker J.S., Augsburger J.J., Ophthalmology, 2nd edition, Mosby, 2003, p. 1475–1481.
10. Kanski J.J., Clinical Ophthalmology: A Systematic Approach, 6th edition, Elsevier, 2007, p. 417–420.
11. Michels-Rautenstrauss K.G., Mardin C.Y., Zenker M. *et al.*, Primary congenital glaucoma: three case reports on novel mutations in the GLC3A (CYP1B1) gene, J. Glaucoma, 2001, 10: 354.
12. Walton D.S., Aniridic glaucoma: the results of gonio-surgery to prevent and treat this problem, Trans. Am. Ophthalmol. Soc., 1986, 84: 59–70.
13. Phelps C.D., The pathogenesis of glaucoma in Sturge-Weber syndrome, Ophthalmology, 1978, 85: 276.
14. Hartnett M.E., Gilbert M.M., Richardson T.M. *et al.*, Anterior segment evaluation of infants with retinopathy of prematurity, Ophthalmology, 1990, 97: 122.
15. Anderson J., Hydrophthalmia or Congenital Glaucoma: Its Causes, Treatment and Outlook, London: Cambridge University Press, 1939.
16. DeLaage de Meux P., Caputo G., Amdt C., Bergès O., Glaucomes congénitaux. Encycl Méd Chir (Editions Scientifiques et Médicales Elsevier SAS, Paris, tpus droits réservés), Ophtalmologie, 2001, 21-280-C-10, p. 16.
17. Shaffer R.N., Hetherington J., The glaucomatous disc in infants: a suggested hypothesis for disc cupping, Trans. Am. Acad. Ophthalmol., V, 73: 923.
18. Quigley H.A., Childhood glaucoma: results with trabeculotomy and study of reversible cupping, Ophthalmology, 1982, 89: 219.
19. Walton D.S., Primary congenital open angle glaucoma: a study of the anterior segment abnormalities, Trans. Am. Ophthalmol. Soc., 1979, 77: 746–68.

Scanned with OKEN Scanner

20. DeLuise V.P., Anderson D.R., Primary infantile glaucoma (congenital glaucoma), Surv. Ophthalmol., 1983, 28(1): 1–19.
21. Barkan O., Technique of goniotomy, Arch. Ophthalmol., 1938, 19: 217–221.
22. Bayraktar S., Koseoglu T., Endoscopic goniotomy with anterior chamber maintainer: surgical technique and one-year results, Ophthalmic Surg. Lasers, 2001, 32: 496.
23. Joos K.M., Alward W.L.M., Folberg R., Experimental endoscopic goniotomy: a potential treatment for primary infantile glaucoma, Ophthalmology, 1993, 100: 1066.
24. McPherson S.D., Berry D.P., Goniotomy vs. External trabeculotomy for developmental glaucoma, Am. J. Ophthalmol., 1983, 95: 427–431.
25. Beck A.D., Lynch M.G., 360 degrees trabeculotomy for primary congenital glaucoma, Arch. Ophthalmol., 1995, 113: 1200–1202.
26. Fulcher T., Chan J., Lanigan B., Bowell R., O'Keefe M., Longterm follow-up of primary trabeculectomy for infantile glaucoma, Br. J. Ophthalmol., 1996, 80: 499–502.
27. Mullaney P.B., Selleck C., Al-Awad A. *et al.*, Combined trabeculotomy and trabeculectomy as an initial procedure in uncomplicated congenital glaucoma, Arch. Ophthalmol., 1999, 117: 457.
28. Elder M.J., Combined trabeculotomy-trabeculectomy compared with primary trabeculectomy for congenital glaucoma, Br. J. Ophthalmol., 1994, 78: 745.
29. Mandal A.K., Naduvilath T.J., Jayagandan A., Surgical results of combined trabeculotomy-trabeculectomy for developmental glaucoma, Ophthalmology, 1998, 105: 974.
30. Brown S.V.L., Higginbotham E., Tessler S.H., Sympathetic ophthalmia following Nd: YAG cyclotherapy, Ophthalmic. Surg., 1990, 21: 736.
31. Kirwan J.F., Shah P., Khaw P.T., Diode laser photocoagulation: role in the management of refractory pediatric glaucomas, Ophthalmology, 2002, 109: 316.

Scanned with OKEN Scanner

LASER-UL ÎN TRATAMENTUL GLAUCOMULUI: LASERTRABECULOPLASTIA, IRIDOTOMIA PERIFERICĂ, IRIDOPLASTIA

GHEORGHE ANGHEL

Terapia LASER în glaucom este o metodă de tratament situată între terapia medicamentoasă şi cea chirurgicală.

Ţinta principală a terapiei este scăderea presiunii intraoculare, fie prin crearea de noi căi de scurgere a umorii apoase (UA), fie prin repermeabilizarea celor naturale, fie prin reducerea formării de UA la nivelul corpului ciliar.

Tratamentul este adesea indicat, uşor acceptat de către pacient, uşor de aplicat de către terapeut şi eficace.

El poate fi indicat drept terapie de primă intenţie a glaucomului, poate completa sau înlocui terapia antiglaucomatoasă medicamentoasă atunci când aceasta nu este eficientă sau suficientă ori poate fi utilizat ca terapie paleativă în unele cazuri de glaucom.

IRIDOTOMIA LASER

Este metodă prin care se realizează o cale de scurgere a UA din camera posterioară (CP) în camera anterioară (CA), ocolind pupila, practicând cu ajutorul LASER-ului perforaţii prin stroma iriană.

INDICAŢII

Procedeul este indicat [1] atunci când se suspicionează sau se evidenţiază clinic blocarea căii naturale, transpupilare, de circulaţie a umorii apoase din CP în CA şi anume în:

– glaucom cu unghi îngust

– închiderea acută a unghiului camerular

– prevenţia închiderii acute a unghiului camerular la ochiul congener după glaucom acut la un ochi

– bloc pupilar prin cataractă intumescentă, sinechii iridocristaliniene centrale cu iris în tomată

– pregătirea implantării de lentile intraoculare pe ochi fak în scop refractiv

– glaucom pigmentar

– configuraţie de iris în platou (inclusiv în scop diagnostic).

CONTRAINDICATII

În caz de irită acută, edem cornean marcat, sinechii periferice anterioare pe mai mult de 270°.

LASER-UL

Acesta poate fi LASER disruptor cu Yag-Nd cu emisie în pulsuri (lungime de undă de 1 064 nm) sau LASER fotocoagulator, fie cu argon (lungime de undă 488–514 nm) fie cu Yag-Nd dublat în frecvenţă (lungime de undă de 532 nm).

INSTRUMENTELE OPTICE

Sunt de obicei lentile focalizatoare: Abraham, Wise, *CGI LASAG CH*, dar în numeroase cazuri acestea nu sunt necesare.

PREGĂTIREA PACIENTULUI [1, 2]

– instilarea de pilocarpină 2% o picătură pentru a întinde irisul, a-l subţia şi a uşura perforaţia

– instilarea de alfa agonişti adrenergici (apraclonidină sau brimonidină) cu o oră anterior de procedură sau imediat după aceasta pentru a inhiba posibilele creşteri presionale imediate

– anestezie topică, dacă se optează pentru tehnica utilizând lentile

– tratament prealabil de scădere a presiunii intraoculare în cazul închiderii acute a unghiului

– antiedematoase corneene (clorură de sodiu, glucoză hipertonă etc.) pentru retransparentizarea acesteia.

Scanned with OKEN Scanner

TEHNICA PROCEDURII

– Pacientul este aşezat în faţa LASER-ului cu fruntea şi bărbia sprijinite. Aşezarea lentilei este indicată pentru a fixa pleoapele şi globul, pentru a focaliza suplimentar spotul, a mai absorbi din excesul de căldura degajat de LASER şi a creşte magnificaţia la locul de aplicare. Totuşi cu pacienţi cooperanţi şi dacă microscopul LASER-ului are posibilitatea de a mări imaginea mulţumitor, pentru a evita stresul suplimentar generat de lentila de contact, acest pas poate fi ocolit.

– Locul de executare a iridotomiei este în cadranele superioare, acoperite de pleoapa superioară, pentru a evita posibila diplopie monoculară. De obicei se aleg orele 2 şi 10, cât mai în periferie şi de preferat într-o criptă iriană, mai uşor de perforat (figura 5.19).

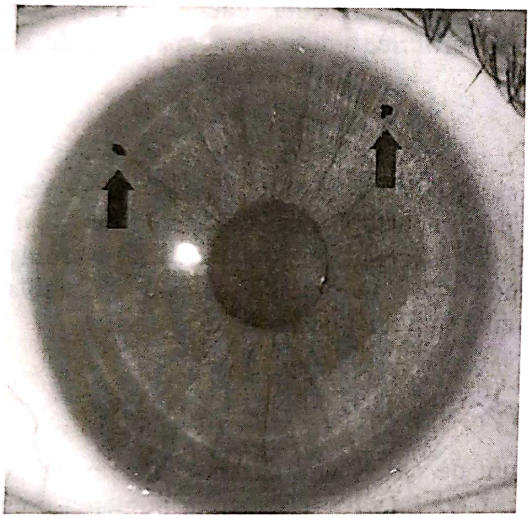

Figura 5.19. Iridotomia periferică cu LASER-ul.

– Se vor evita orele 3 şi 9, mai dureroase şi pentru a preîntâmpina lezarea vaselor iriene, precum şi ora 12, pentru că, dacă apar hemoragii, acestea să nu se scurgă prin faţa pupilei

– Se vor evita vasele vizibile

Parametrii de lucru:

Pentru LASER-ul disruptor cu YAG-Nd

Putere	1–6 mJ
Dimensiunea spotului	50 µm
Pulsuri pe aplicaţie	1–3

Atenţie! Un tren de trei (două) impulsuri care afişează o putere dată este formată din impulsuri cu doar 1/3 (1/2) dintr-un impuls singur de aceeaşi putere afişată. Exemplu: dacă avem o putere afişată de 6 mJ la 3 impulsuri (2 impulsuri) aceasta este formată din 3 impulsuri de 2 mJ (2 impulsuri de 3 mJ). Dacă avem afişată o putere de 6 mJ cu un singur impuls acesta va avea 6 mJ. Aceasta echivalează fie cu trei lovituri (două lovituri) mai slabe fie cu o singură lovitură foarte puternică, efectele fiind în consecinţă.

Este mai bine să se focuseze spotul în interiorul stromei decât pe suprafaţa acesteia.

Dacă energia este prea mare sau aplicarea spoturilor este prea departe de limb se poate leza capsula cristaliniană [2, 3].

Dacă s-a realizat orificiul acesta se va lărgi în sens orizontal până când se va obţine o dimensiune de 200–400 µ.

Pentru LASER-ii fotocoagulatori (Argon sau Yag-Nd dublat în frecvenţă) este necesară o perioadă preparatorie şi o perioadă de perforare [3]. Parametrii de lucru vor fi ajustaţi pe durata intervenţiei pentru a obţine efectul scontat.

Perioada preparatorie, de producere a unei bule de gaz

Putere	200–600 mW
Diametrul spotului	200–500 µm
Timp de expunere	0,2 s

Perforarea

Putere	800–1000 mW
Diametrul spotului	50 µm
Timp de expunere	0,2 s

Pentru irişi deschişi la culoare sau cu stroma hipotrofică se pot folosi timpi de expunere şi puteri mai mari; astfel pentru primul pas, de obţinere a bulei de gaz (diametrul spotului 500 µm, timp de expunere 0,5 s putere 1 500 mW) iar pentru străpungere (diametrul spotului de 50 µm, timp de expunere 0,05 s şi puteri de 1 500–2 000 mW).

Scopul procedurii este de a obţine o perforaţie prin întreaga grosime a irisului. După perforare orificiul se va lărgi până la 150–500 µm în sens orizontal. Momentul străpungerii este marcat de trecerea, de multe ori cu presiune, de umoare apoasă şi pigment în camera anterioară, aplatizarea irisului bombat şi adâncirea camerei anterioare. Confirmarea reuşitei se face prin directa vizualizare a cristalinului prin orificiu; numai reflexul roşu al fundului de ochi vizibil prin retroiluminare nefiind concludent.

COMPLICAŢII

– Tulburări vizuale de tipul halourilor, înceţoşare, puncte luminoase, umbre, mai multe la cei care au

Scanned with OKEN Scanner

iridotomiile complet expuse decât la cei la care acestea sunt acoperite de pleoapa superioară
– Înceţoşarea temporară a vederii
– Arsuri corneene epiteliale sau endoteliale în special la LASER-ul cu argon
– Sângerare intraoperatorie, de obicei de mică importanţă
– Creşteri temporare ale presiunii intraoculare mai ales dacă există o mare zonă de sinechii periferice anterioare iar pigmentul eliberat obturează şi puţina suprafaţă de trabecul încă neacoperită
– Inflamaţii
– Sinechii posterioare
– Închiderea ulterioară a perforaţiei
– Progresia mai rapidă a unei cataracte
– Mai rar pot apărea glaucom malign, edem macular cistoid, hipopion steril.

ÎNGRIJIRILE POST-OPERATORII

Acestea constau în:
– monitorizarea PIO în primele 4 apoi 24 ore, şi tratarea ei (dacă PIO creşte) cu inhibitori de anhidrază carbonică sau beta blocanţi
– se vor administra corticoizi topic în primele 5 zile
– midriatice pentru a preveni sinechiile posterioare
– gonioscopie repetată în a 5-a zi pentru a evidenţia sinechiile periferice anterioare sau apariţia irisului în platou.

TRABECULOPLASTIA LASER

Trabeculoplastia LASER este o modalitate prin care se încearcă ameliorarea funcţiei de drenaj a reţelei trabeculare pentru UA, spre canalul Schlemm şi de aici mai departe.

INDICAŢII

– Glaucom primitiv cu unghi deschis (GPUD)
– Glaucom secundar pseudoexfoliativ
– Glaucom secundar pigmentar
– Glaucom cu celule fantomă (*Ghost cell glaucoma*)
Tratamentul poate fi:
– de primă intenţie
– asociat terapiei medicamentoase, dacă aceasta nu este suficientă pentru a scădea presiunea intraoculară (PIO)
– înlocuitor pentru terapia medicamentoasă dacă este dovedită necomplianţa pacientului la tratament [2, 5]
– adjuvant al chirurgiei antiglaucomatoase când aceasta este sau devine ineficientă.

CONTRAINDICATII

Glaucomul primitiv cu unghi îngust sau închis, glaucomul juvenil, glaucomul inflamator post-operator sau LASER, glaucomul secundar cu ulei de silicon, glaucomul asociat cu iris în platou, glaucomul traumatic cu recesia unghiului camerular.

MATERIAL ŞI TEHNICĂ

LASER-ul

Există mai multe tehnici de a realiza trabeculoplastia utilizând LASER-i de diferite tipuri.

Iniţial s-a folosit Argon Laser Trabeculoplastia (ALT), sursa radiaţiei fiind un LASER fotocoagulator cu gaz-argon, emiţând radiaţie albastru şi verde (de 488 şi 514 nm). Acesta a fost înlocuit mai târziu cu un LASER cu YAG-Nd dublat în frecvenţă de 352 nm verde.

Se poate spune ca aceasta este *trabeculoplastia clasică, neselectivă*. În ultimii ani a apărut *trabeculoplastia selectivă* (SLT) care foloseşte ca sursă de radiaţie LASER fie o diodă LASER fie LASER YAG-Nd dublat în frecvenţă, de 532 nm Q-switchid.

Instrumentele optice

Sunt de obicei lentile care se folosesc la vizualizarea unghiului camerular: Goldmann, Latina, Magnaview goniolens, Ritchtrabeculoplasty goniolens.

Pregătirea pacientului [2]

– instilarea de apraclonidină sau brimonidină cu 30 min înainte de tratament pentru a preveni creşteri de PIO imediat post-terapie
– anestezie locală topică
– pacient aşezat în faţa LASER-ului cu fruntea şi bărbia fixate pe suport
– se aşează lentila umplută cu metilceluloză pe corneea pacientului
– se alege aria de tratament
– se începe procedura, iniţial pe 180°.

Scanned with OKEN Scanner

Procedura terapeutică

Diferă funcție de tipul de trabeculoplastie ales, ALT sau SLT.

În principal, spoturile se aplică între porțiunea anterioară, pigmentată, a trabeculului și cea nepigmentată (2/3 anterioare a unghiului) (figura 5.20).

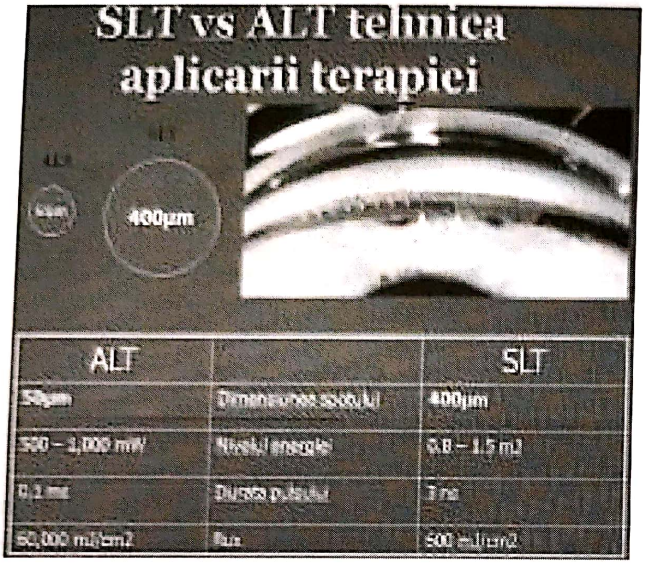

Figura 5.20. Trabeculoplastia neselectivă (ALT) și selectivă (SLT): tehnică și parametri.

Parametrii de lucru

Pentru ALT:

Diametrul spotului	50 µm
Timp de expunere	0,1 s
Putere	500 la 1200 mW, funcție de efectul obținut
Număr impacte	50–60 neconfluente, acoperind 180°
Efectul urmărit	fină albire sau mici bule de gaz formate

Pentru SLT:

Diametrul spotului	400 µm
Timp de expunere	3 ns
Putere	0,4 la 1,3 mJ funcție de efectul obținut
Număr de impacte	50 confluente acoperind 180°
Efectul urmărit	sub nivelul de putere care să fac bule

Tratament post-terapie LASER și monitorizare [2, 5, 7]

Pentru ambele proceduri se va monitoriza PIO în prima zi, în ziua a 7-a, în ziua a 21-a apoi lunar în primele 6 luni. Terapia se poate relua după 30 zile pe 1/2 netratată dacă nivelul PIO o cere. Procedura SLT poate fi refăcută pe aceeași zonă după 6 luni, cea ALT nu mai poate fi efectuată [2, 5].

În post-operatorul imediat pacienții vor continua terapia antiglaucomatoasă inițială însoțită de antiinflamatoare steroidiene sau nesteroidiene, topic, timp de 7 zile, pentru a preîntâmpina creșterile imediat rapide ale PIO, posibile în această perioadă.

După 7 zile medicația se poate întrerupe cu reevaluarea PIO în ziua 21.

Complicații [2, 6, 7]

Vedere scăzută tranzitoriu datorată lentilei de contact, creștere tranzitorie a PIO, alterarea ușoară a CV, sinechii periferice anterioare, irită, reapariția în timp a creșterii PIO prin diminuarea efectului terapeutic.

Rezultate: lasertrabeculoplastia oferă rezultate bune pe termen scurt (scade PIO în 80–90% din cazuri); eficiența ei scade în timp la 10% din pacienți în fiecare an într-o perioadă de urmărire de 5 ani; nu sunt diferențe semnificative între tehnica selectivă și cea neselectivă.

IRIDOPLASTIA LASER

Această procedură dorește să evite apoziția irisul de zona angulară. Acest lucru se realizează folosind efectul termic al LASER-ului pentru trabeculoplastie neselectivă care va duce la contracția permanentă a stromei iriene în vecinătatea unghiului.

INDICAȚII

– Protejarea unui unghi îngust, fără sinechii periferice, după iridotomie periferică LASER

– Lărgirea unui unghi îngust pentru o viitoare trabeculoplastie LASER

– Tratarea configurației de „iris în platou" după ce s-a efectuat iridotomia periferică LASER [8].

CONTRAINDICAȚII [2, 8]

Edem corneean important sau opacități mari, camera anterioară plată sau atalamie, unghi camerular închis prin sinechii.

Scanned with OKEN Scanner

MATERIAL ŞI TEHNICĂ

Se utilizează LASER-ul pentru trabeculoplastie neselectivă, fotocoagulator, descris anterior.

Pregătirea pacientului ca pentru iridotomie. Se lucrează cu acelaşi tip de lentile ca şi la iridotomie (lentila Goldmann cu trei oglinzi sau lentila de gonioscopie).

Parametrii LASER sunt setaţi pentru a produce retracţii ale stromei iriene (durată lungă, putere mare, spot larg):

Diametru spot	300–500μ
Durata	0,3–0,6 s
Putere	200–400 mW

Plasarea spoturilor se face cât mai periferic spre rădăcina irisului (figura 5.21).

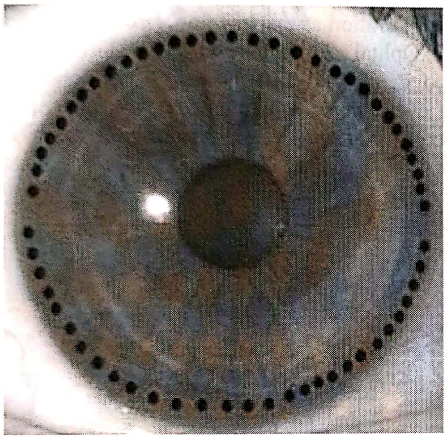

Figura 5.21. Iridoplastia periferică cu LASER-ul.

Scopul terapiei este de a aplatiza curbura periferică a irisului şi de a expune trabeculul.

Tehnica: se aplică între 30 şi 50 impacte pe 360 grade lăsând două diametre de spot între fiecare şi evitând vasele radiale. Se evită aplicarea spoturilor în dreptul orelor 3 şi 9.

Complicaţiile sunt ca şi la iridotomie: irită moderată, creşteri trecătoare ale PIO, sinechii anterioare, distorsiunea pupilei, midriaza fixă.

Îngrijirea post-operatorie se adresează prevenirii complicaţiilor utilizând profilactic alfa agonişti topic, corticosteroizi (prednisolone acetate 1% în instilaţii de 4 ori pe zi şi se reduce frecvenţa după o săptămână) şi/sau antiinflamatoare nesteroidiene topic şi pe cale gererală. Se determină PIO la 2 ore după tratament, apoi la o săptămână şi 4 săptămâni; se urmăreşte PIO şi modificările gonioscopice.

CICLOFOTOCOAGULAREA [2, 9]

Procedeul este o metodă paliativă de reducere a PIO în momentul în care drenajul UA prin metode chirurgicale este depăşit sau imposibil.

Există două tipuri de ciclodistrucţie cu LASER-ul: tehnicile transclerale (ce se adresează glaucoamelor refractare şi avansate) şi cele endoculare (izolate pe ochiul afak sau combinate cu extracţia cristalinului).

Procedeul de elecţie este cel care utilizează dioda LASER cu Sonda G.

MATERIAL

Dioda LASER cu emisie de 810 nm.

TEHNICĂ

Pacientului i se practică anestezie peri- sau retrobulbară cu lidocaină şi bupivacaină.

Aplicare de spoturi prin contact la sclera la distanţă de 1 sau 2 mm de limb (figura 5.22).

Timp	2 s
Putere	2000 mW
Nr. de aplicaţii	10–20/180°

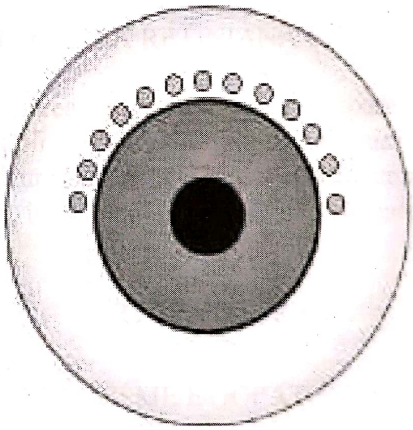

Figura 5.22. Ciclofotocoagularea transscleralã.

Se vor evita orele 3 şi 9 pentru a nu distruge şi nervii ciliari lungi. Terapia este repetabilă fără risc de complicaţii.

Complicaţii posibile sunt: rezultate variabile, inflamaţie cronică, decompensare corneană, glob hipoton sau ftizia globului [9].

Terapia post-operatorie se adresează durerii, inflamaţiei şi posibilelor creşteri presionale iar efectele apar în maxim patru săptămâni.

Endociclofotocoagularea endoscopică oferă rezultate bune cu o rată scăzută a complicaţiilor,

Scanned with OKEN Scanner

motive pentru care unii experţi o recomandă ca procedură de elecţie în operaţia combinată pentru glaucom şi cataractă.

ALTE PROCEDURI LASER ÎN GLAUCOM

– Gonioplastia;

– Liza suturilor când PIO se menţine ridicată în perioada post-operatorie imediată (alternativa elegantă la îndepărtarea chirurgicală a suturilor);

– Goniopunctura (în aproximativ 50% din cazuri) după sclerectomia profundă nepenetrantă care a devenit ineficientă);

– Sclerectomia nepenetrantă cu LASER-ul excimer.

BIBLIOGRAFIE

1. Ritch R., Liebman J.M., Laser iridotomy and peripheral iridoplasty. In: Rich R., Schield M.B., Krupin T. (eds.), Glaucomas, St. Louis, Mosby, 1996, p. 1594–1577.
2. *****Treatments principles and options in ***** Terminology and guidelines for glaucoma, 3-rd Edition, European Glaucoma Society, www.eugh.org, 2008, p. 146–152.
3. He M., Friedman D.S., Laser peripheral iridotomy in primari angle closure suspect: biometric and gonioscopic outcomes, The Liwan Eye Study Ophthalmology, 2007, Mar., 114: 494–500.
4. Fleck B.V., How large mast an iridotomy be, Br. J. Ophthalmology, 1990, 74: 583–8.
5. Weinreb R.N., Tsai C.S., Laser trabeculoplasty. In: Rich R., Schield M.B., Krupin T. (eds.), Glaucomas, St. Louis, Mosby, 1996, p. 1575–1590.
6. The glaucoma laser trial research group: the glaucoma trail: Acut effects on Argon Laser trabeculoplasty on intraocular pressure, Arch. ophthalmol., 1989, 107: 1135.
7. Damji F.K., Bovel A.M., Selective laser trabeculoplasty versus argon laser trabeculoplasty-results from 1-year randomiset clinical trial, Br. J. Ophtal., 2006, Dec., 90(12): 1490–4.
8. Crowston J.G., Medeiros F.A., Mosaed S., Weinreb R.N., Argon laser iridoplasty in treatment of plateau – like irisconfiguration as results of numerous ciliary body cists, Am. J. Ophtal., 2005, Feb., 139(2): 381–3.
9. Bloom P.A., Tsai J.C., Sharma K., Transscleral diode laser cyclophotocoagulation in treatment of advanced refractory glaucoma, Ophthalmology, 1997, 104: 1508–1520.

Scanned with OKEN Scanner

Scanned with OKEN Scanner

Capitolul 6
RETINA

DECOLAREA RETINIANĂ REGMATOGENĂ

FLORIN BALTĂ

DEFINIȚIE

Decolarea retiniană reprezintă separarea retinei neurosenzoriale, alcătuită din primele nouă straturi retiniene interne, de al zecelea strat, cel al epiteliului pigmentar. Decolarea retiniană nu este o boală primară a retinei şi apare prin acumularea de lichid în spațiul virtual dintre retina neurosenzorială şi epiteliul pigmentar.

CLASIFICAREA DECOLĂRII RETINIENE

Decolarea retiniană poate fi: – regmatogenă, care apare datorită unei rupturi sau discontinuități în straturile retiniene (circa 90% din cazuri)

– neregmatogenă: – tracțională, în care decolarea apare datorită unei tracțiuni vitreo-retiniene

– exudativă, ce apare secundar acumulării de fluid în spațiul subretinian

Fiecare categorie are mecanisme etiopatogenice, aspecte clinice şi tratamente specifice.

DECOLAREA RETINIANĂ REGMATOGENĂ

Este cel mai frecvent tip de decolare retiniană şi prezintă cel puțin o ruptură retiniană.

Incidența decolării retiniene regmatogene este de circa 10 cazuri noi la 100 000 de persoane, pe an.

DECOLAREA RETINIANĂ TRACȚIONALĂ

Decolarea retiniană tracțională se produce ca urmare a apariției şi dezvoltării unor membrane fibroase sau fibrovasculare în cavitatea vitreeană, ce determină tracționarea şi separarea retinei neurosenzoriale de epiteliul pigmentar retinian, urmată de acumularea de lichid subretinian.

Datorită forțelor de tracțiune prezente, se pot produce rupturi secundare la nivelul straturilor retiniene, iar în acest caz decolarea retiniană se transformă din tracțională în „tracțională, secundar regmatogenă".

DECOLAREA RETINIANĂ EXUDATIVĂ

Decolarea retiniană exudativă apare secundar acumulării de fluid în spațiul subretinian dintre retina neurosenzorială şi stratul epiteliului pigmentar retinian, în patologia tumorală şi inflamatorie.

ETIOPATOGENIE

MECANISME ETIOPATOGENICE ÎN DECOLAREA RETINIANĂ REGMATOGENĂ

Decolarea retiniană regmatogenă nu se poate produce fără să existe decolarea vitrosului posterior. Decolarea vitrosului posterior este un proces natural, ce se produce mai devreme sau mai târziu la toți oameni. El se produce mai devreme la ochii cu miopie, după traumatisme, post-operator sau în inflamații oculare. Decolarea vitrosului posterior, obligatorie în apariția decolării retiniene, poate fi însoțită de simptome sau nu. Dacă în momentul decolării vitrosului posterior, în una sau mai multe

zone de aderență retiniană accentuată, apar una sau mai multe rupturi retiniene, atunci prin aceste rupturi retiniene lichidul din lacuna vitreeană poate începe să intre între retină și epiteliul pigmentar, ducând la apariția decolării retiniene regmatogene. Decolarea retiniană persistă și evoluează dacă volumul de lichid ce ajunge în spațiul subretinian este mai mare decât capacitatea de absorbție a epiteliului pigmentar. În acest fel, o decolare retiniană localizată va deveni, mai devreme sau mai târziu totală. Lichidul din cavitatea vitreeană, provine și din umoarea apoasă secretată de către corpul ciliar.

Pentru apariția și dezvoltarea unei decolări retiniene regmatogene este necesară prezența unei rupturi retiniene, netamponată de vitros, dar cu tracțiune vitreoretiniană prezentă.

Elementul esențial în decolarea retiniană regmatogenă îl reprezintă ruptura retiniană. Majoritatea se produc printr-un mecanism de tracțiune vitreoretiniană. Sunt descrise și:

- gaură retiniană: ce se produce prin atrofierea retinei
- dializă retiniană: ruptură retiniană la nivelul orei serrata ce se produce frecvent după un traumatism ocular forte
- ruptură retiniană gigantă: este o ruptură retiniană ce se întinde pe mai mult de 90 de grade din circumferința globului ocular.

Gaura maculară este o soluție de continuitate în centrul maculei, la nivelul foveei. În cazurile de gaură maculară idiopatică nu apare decolare retiniană regmatogenă.

Însă în cazuri de miopie forte, gaura maculară poate conduce la apariția unei decolări retiniene. Trebuie menționat că există și decolări retiniene regmatogene, cu rupturi retiniene periferice, care prezintă și gaură maculară.

În circa 50% din decolările retiniene regmatogene există cel puțin două rupturi (!). Când există mai multe rupturi retiniene, atunci ruptura retiniană „primară" este cea de la care apare și se dezvoltă decolarea retiniană, iar rupturile „secundare" sunt celelalte rupturi.

După localizare, rupturile retiniene pot fi:

– periferice (majoritatea), când sunt situate în afara arcadelor vasculare retiniene temporale. Rupturile retiniene periferice pot fi clasificate în funcție de cadranul în care sunt situate în: supero-temporale (circa 60% din cazuri), infero-temporale (15%), supero-nazale (15%), infero-nazale (10%).

– centrale, dacă se află în interiorul arcadelor temporale

Decolarea retiniană poate fi: parțială, când interesează unul, două sau trei cadrane, și totală, când interesează toată suprafața retinei.

Factorii predispozanți

În decolarea retiniană regmatogenă sunt:

– miopia

– afakia și pseudofakia (prin creșterea frecvenței de apariție a decolării posterioare a vitrosului, după extracția cristalinului și/sau a capsulotomiei posterioare)

– traumatismele oculare

– vârsta peste 40 de ani

– glaucomul

– antecedentele personale sau familiale de decolare retiniană regmatogenă

Degenerescențele periferiei retiniene ce predispun la decolare retiniană regmatogenă sunt:

– Degenerescența lattice – „degenerescența în palisadă"

– Degenerescența jivrată „în urmă de melc" (*snailtrack*)

– Retinoschizisul degenerativ.

Degenerescența în palisadă „lattice"

Este o afecțiune a retinei periferice, în care apar zone ovalare sau liniare de retină atrofică.

Prevalența este de 8–10% din populația generală, iar incidența este crescută la miopi, la pacienții cu decolare retiniană regmatogenă, în cazurile familiale de degenerescență lattice și în sindroamele Marfan, Ehler-Danlos sau Stickler.

Degenerescența lattice apare în periferia retinei unde există tracțiuni vitreo-retiniene anormale ce determină absența dezvoltării la acest nivel a membranei limitante interne. Histopatologic apar:

– subțierea retinei la acest nivel pentru că există grade diferite de atrofie a straturilor interne retiniene, iar membrana limitantă internă este absentă

– proliferare perivasculară a țesutului glial ceea ca face să apară aspectul de „linii albe, fine"

– sclerozări ale vaselor retiniene, care rămân totuși, funcționale

– modificări ale epiteliului pigmentar (hipertrofie sau atrofie)

– modificări ale vitrosului în dreptul leziunilor de lattice: lichefiere, condensare și aderențe vitreo-

Scanned with OKEN Scanner

retiniene la marginile acestor leziuni. Înţelegerea acestei ultime caracteristici este importantă, deoarece atunci când se încearcă eliberarea tracţiunilor de la nivelul rupturilor retiniene, în timpul vitrectomiei, nu se poate decola vitrosul de retină la nivelul degenerescenţelor în palisadă, ci doar de jur împrejurul acestora.

Degenerescenţa jivrată „în urmă de melc" (*snailtrack*)

Este caracterizată de existenţa unor benzi paralele cu ora serrata, benzi ce prezintă pe suprafaţa lor multiple puncte albe strălucitoare. Prezintă şi găuri la nivelul lor. Se întâlnesc mai frecvent la persoanele tinere cu miopie forte.

Retinoschizisul degenerativ

Apare prin scindarea progresivă a retinei senzoriale în două straturi. Scindarea poate apare la nivelul stratului plexiform extern al retinei (retinoschizisul degenerativ tipic) sau, mai rar, la nivelul stratului fibrelor nervoase (retinoschizisul reticular).

Prevalenţa retinoschizisului degenerativ este de circa 7% în populaţia normală. Apare mai frecvent la persoanele cu hipermetropie.

Retinoschizisul se dezvoltă prin coalescenţa microchisturilor din zonele cu degenerescenţă periferică microchistică. Procesul debutează în cadranul inferotemporal şi se extinde posterior şi circumferenţial, de obicei nedepăşind ecuatorul (retinoschizisul tipic), rareori implicând fovea (retinoschizisul reticular).

Alte degenerescenţe ale periferiei retinei ce pot fi prezente, dar care nu predispun la apariţia decolării retiniene regmatogene sunt:

– Degenerescenţa pavimentoasă (pavingstone/ cobblestone)
– Degenerescenţa microchistică
– Semnul „alb cu presiune" (*white with pressure*)
– Semnul „alb fără presiune" (*white without pressure*)
– Degenerescenţa reticulară (*honeycomb*)
– Degenerescenţa în „fulgi de zăpadă" (*snowflakes*).

MECANISME ETIOPATOGENICE ÎN DECOLAREA RETINIANĂ TRACŢIONALĂ

Decolarea retiniană tracţională constă în tracţionarea şi separarea retinei neurosenzoriale de epiteliul pigmentar retinian, datorată dezvoltării unor membrane fibroase sau fibrovasculare în cavitatea vitreană.

Decolarea retiniană tracţională se poate produce în retinopatiile proliferative (retinopatia diabetică proliferativă, obstrucţiile vasculare retiniene, retinopatia din siclemie), în retinopatia prematurităţii din stadiile patru şi cinci, în traumatismele oculare perforante (inclusiv traumatisme operatorii), în vitreoretinopatia proliferativă, în uveitele posterioare şi intermediare şi secundar membranelor epiretiniene maculare.

Tracţiunea vitreoretiniană se dezvoltă insidios şi nu este asociată cu decolare posterioară de vitros.

Aşa cum a fost deja menţionat, decolarea retiniană tracţională poate deveni regmatogenă dacă se produce şi o ruptură la nivelul retinei.

DIAGNOSTIC CLINIC ÎN DECOLAREA RETINIANĂ REGMATOGENĂ

În decolarea retiniană regmatogenă, diagnosticul este pus în principal pe baza datelor clinice, de istoric al bolii şi examen clinic amănunţit al ambilor ochi. Examenele paraclinice (mai ales ecografia oculară) sunt utile atunci când mediile oculare nu sunt transparente şi pentru documentarea cazului.

Din anamneză ne interesează simptomatologia oculară şi antecedentele personale (decolarea retiniană poate să apară în unele boli precum diabet, hemoglobinopatii, angiomatoze, tumori sau sindroamele Marfan, Stickler şi Ehlers-Danlos), precum şi cele heredo-colaterale.

Existenţa cazurilor de decolare retiniană în familie indică un prognostic mai rezervat al pacientului examinat şi necesitatea examinării altor membri din respectiva familie.

Antecedentele oculare, în special traumatismele oculare directe, pot evidenţia riscul apariţiei decolării retiniene. Risc crescut prezintă contuziile oculare, corpii străini intraoculari, plăgile sclerale perforante, iar dintre traumatismele operatorii: operaţiile de cataractă şi cele pentru decolare retiniană.

Traumatismele oculare indirecte, cum ar fi loviturile la nivelul capului sau căderi ale corpului, au un risc mic de decolare retiniană.

Anamneza trebuie să includă şi întrebări despre posibila existenţă a unor boli oculare precum

Scanned with OKEN Scanner

miopie, ambliopie, glaucom, retinopatii proliferative sau hemoftalmus.

SIMPTOME OCULARE

Cele mai des întâlnite **simptome oculare** din decolarea retiniană regmatogenă sunt fosfenele, miodezopsiile, metamorfopsiile, scăderea vederii şi apariţia unei umbre în câmpul vizual.

Fosfenele reprezintă senzaţia de „scântei" sau „fulgere" în ochi, produse de excitarea mecanică a retinei, excitare ce poate apare atunci când vitrosul se separă de retină în decolarea vitrosului posterior. Doar în 10% din cazurile de decolare a vitrosului posterior însoţite de fosfene există şi rupturi retiniene asociate.

Miodezopsiile sau „muştele zburătoare" din câmpul vizual au o importanţă deosebită atunci când au apariţie bruscă (sau înmulţirea bruscă a unor miodezopsii deja cunoscute), aceasta fiind cea mai comună simptomatologie a decolării acute a vitrosului posterior. O dată cu decolarea vitrosului posterior se produce decolarea unui inel de ţesut glial de pe suprafaţa papilei (inelul Weiss), ce poate fi perceput de către bolnav ca o opacitate mai mare în câmpul vizual temporal, aproape de axa vizuală. Numeroase miodezopsii, descrise de bolnav ca „o ploaie de puncte negre" urmate eventual după câteva ore de apariţia unor opacităţi mai mari, sunt descrise în hemoragii vitreene acute prin rupturi retiniene.

Amputarea câmpului vizual cu apariţia unei „umbre" poate fi simptom de decolare retiniană şi este un fenomen cu caracter progresiv spre centru, ducând în final la scăderea acuităţii vizuale. De obicei dimineaţa amputarea câmpului vizual se reduce, urmată de amplificarea în cursul zilei. Acest fenomen se datorează resorbţiei mai accentuate a lichidului subretinian în timpul repausului ocular din timpul nopţii. Amputarea câmpului vizual apare atunci când retina se decolează posterior de ecuator. Decolarea retinei anterior de ecuator nu este percepută de bolnav şi nu poate fi demonstrată prin perimetrie. Decolarea retinei posterior de ecuator poate fi demonstrată prin perimetrie, dar este percepută de obicei de către bolnav doar când decolarea se apropie de polul posterior. Cu cât retina este mai elevată şi cu cât decolarea este mai veche cu atât densitatea deficitului relativ de câmp vizual este mai mare. Spre deosebire de fosfene şi miodezopsii, care nu au valoare de localizare a rupturilor retiniene, amputarea iniţială a câmpului vizual indică aria de retină iniţial decolată, aceasta fiind, de obicei, şi zona în care se afla ruptura retiniană primară. Localizarea retinei afectate în raport cu amputarea câmpului vizual trebuie să ţină seama de faptul că imaginea ce se formează pe retină este inversată atât stânga-dreapta cât şi sus-jos.

Scăderea acuităţii vizuale se datorează decolării retinei în regiunea maculară. Dacă momentul amputării câmpului vizual ne dă indicaţii despre când a început decolarea retiniană, momentul scăderii acuităţii vizuale oferă indicaţii asupra perioadei când s-a produs decolarea centrului maculei. Cu cât se obţine mai repede reataşarea retinei, cu atât mai bune sunt şansele de îmbunătăţire a acuităţii vizuale.

Metamorfopsiile reprezintă deformarea imaginii şi indică de asemenea decolarea retinei în regiunea maculară; însoţesc scăderea acuităţii vizuale.

Proiecţia luminoasă poate fi deficitară mai ales în decolările retiniene foarte vechi.

EXAMENUL POLULUI ANTERIOR

La acest examen se pot întâlni următoarele semne:

Pupila poate prezenta în decolările retiniene extinse un defect pupilar aferent relativ (pupila Marcus Gunn). Se examinează reflexul fotomotor direct în comparaţie cu cel consensual orientând alternativ, relativ rapid, lumina către o pupilă şi apoi către cealaltă, iar testul este pozitiv atunci când pupila iluminată se dilată, reflexul fotomotor consensual fiind mai puternic decât cel direct.

Motilitatea oculară poate fi alterată după operaţia pentru decolare retiniană şi este indicată examinarea preoperatorie a motilităţii.

Tensiunea intraoculară este frecvent mai mică cu circa 5 mmHg la ochiul cu decolare retiniană decât la ochiul congener. Este recomandabilă utilizarea metodei de tonometrie non-contact datorită posibilităţii ca tonometria să deformeze epiteliul cornean şi să îngreuneze vizibilitatea fundului de ochi dacă se intenţionează efectuarea imediată a intervenţiei chirurgicale.

Camera anterioară poate prezenta o reacţie uveală uşoară, cu apariţia fenomenului Tyndall. Uneori reacţia inflamatorie este suficient de severă pentru a duce la apariţia de sinechii iriene posterioare.

Scanned with OKEN Scanner

O reacție inflamatorie severă însoțită de hipotonie marcată și eventual, de decolări de coroidă, prezintă un risc crescut de apariție post-operator a vitreoretinopatiei proliferative, iar intraoperator de apariție a decolărilor de coroidă.

Examenul biomicroscopic al vitrosului anterior poate evidenția prezența de celule pigmentare, ce au fost foarte sugestiv comparate cu „praf de tutun". Dacă nu există antecedente de traumatism ocular, operație de cataractă, sau uveită, prezența acestor celule pigmentare sugerează cu mare probabilitate existența unei rupturi retiniene și indică un risc crescut de apariție a vitreoretinopatiei proliferative.

EXAMENUL POLULUI POSTERIOR

Examenul polului posterior prin oftalmoscopia indirectă cu indentație sclerală este principala metodă de examinare a retinei și a vitrosului și este cea mai importantă etapă în evaluarea bolnavului cu decolare retiniană. Obiectivele examinării sunt aprecierea extinderii și topografiei decolării retiniene, identificarea și localizarea tuturor rupturilor retiniene, evaluarea altor elemente de patologie vitreo-retiniană, toate acestea urmate de înregistrarea grafică a elementelor observate la examenul fundului de ochi prin desenarea schemei Amsler.

Retina decolată apare elevată, cu suprafață convexă, ușor încrețită și palidă datorită edemului intraretinian, mobilă cu mișcările ochiului. În zona retinei decolate se pierde vizibilitatea desenului coroidian și, pentru că vasele retiniene apar mai întunecate în zona decolată, se estompează contrastul dintre arteriole și venule.

Rupturile retiniene apar ca discontinuități în suprafața retinei și datorită contrastului între retina decolată și coroidă, rupturile retiniene apar de culoare roșie. În situațiile în care coroida este hipopigmentată, precum miopia forte, contrastul scade și rupturile mici pot trece neobservate.

Dacă regiunea maculară este decolată, apare adesea aspectul de pseudogaură maculară, datorită grosimii mai reduse a retinei în fovee. Aceasta nu trebuie confundată cu o gaură maculară, ce poate apare mai frecvent în miopia forte sau în contuziile oculare. Diferențierea între gaura și pseudogaura maculară se poate face, în cadrul biomicroscopiei fundului de ochi, baleind cu fanta îngustă regiunea foveei.

În decolările retiniene vechi apar câteva semne caracteristice precum subțierea retinei datorată atrofierii în timp a retinei decolate, apariția chisturilor intraretiniene secundare ce necesită un an pentru a se dezvolta sau formarea liniilor de demarcație subretiniene. Acestea din urmă se dezvoltă la limita dintre retina decolată și cea atașată și necesită circa trei luni pentru a se forma. Sunt inițial pigmentate, au tendința de a pierde pigmentul în timp și au o formă arcuită, convexă față de ora serrata. Deși reprezintă zone de aderență crescută, ele sunt adesea depășite de lichidul subretinian. Tot în decolările retiniene vechi de câteva luni apar și fibroze subretiniene.

Este esențială și aprecierea existenței elementelor de vitreoretinopatie proliferativă, deoarece influențează atât alegerea modalității terapeutice, cât și prognosticul anatomic și funcțional al decolării retiniene. În vitreoretinopatia proliferativă se descriu:

– *Stadiul A*: Încețoșarea vitrosului, celule pigmentare în vitros și grămezi de pigment pe suprafața retinei inferioare

– *Stadiul B*: Încrețirea suprafeței interne a retinei, rigiditatea retinei, tortuozitatea vaselor, margini rulate și neregulate ale rupturilor retiniene, și scăderea mobilității vitrosului

– *Stadiul C*: Posterior de ecuator: cute retiniene în toată grosimea retinei, cu dispoziție focală, difuză sau circumferențială, fibroze subretiniene

Anterior de ecuator: cute retiniene în toată grosimea retinei, cu dispoziție focală, difuză sau circumferențială, fibroze subretiniene, deplasarea anterioară a bazei vitrosului, condensare și fibroză vitreeană.

Pentru stadiul C vom preciza și numărul meridianelor orare afectate, de la unu la 12.

Oftalmoscopia indirectă permite o imagine stereoscopică a polului posterior și o bună profunzime a imaginii. Utilizând lentila asferică de 20 dioptrii se obține un câmp vizual de 37–40 grade și o mărire de circa trei ori a imaginii.

Avantajele oftalmoscopiei indirecte asupra celei directe includ iluminarea mai puternică și rezoluția superioară ce permit o mai bună vizibilitate prin medii cu transparență redusă, precum și vizibilitatea retinei periferice. În plus examinarea se face de la distanță, permițând utilizarea sa și în timpul operației sau pentru examinarea copiilor necooperanți. Oftalmoscopia indirectă poate fi combinată cu indentația sclerală și dispozitivul include posibilitatea folosirii unei oglinzi care preia imaginea examinatorului și o transmite în lateral, fiind utilă

Scanned with OKEN Scanner

şi în scop didactic. Un alt avantaj îl reprezintă mărirea imaginii, care nu depinde de viciul de refracţie al globului ocular examinat, ceea ce permite o claritate mult superioară mai ales în miopia forte, la care riscul apariţiei decolării retiniene este crescut. Deci, oftalmoscopia indirectă cu indentaţie sclerală este o metodă foarte utilă pentru evaluarea bolnavului cu decolare retiniană.

Recomandăm ca examinarea bolnavului cu decolare retiniană să se facă într-o cameră obscură, cu pacientul în clinostatism, cu pupilele dilatate la maximum. Este foarte importantă şi utilizarea indentaţiei sclerale, ce permite nu doar examinarea retinei până la ora serrata, ci şi o imagine în dinamică, foarte utilă în punerea în evidenţă a unor rupturi retiniene de mici dimensiuni şi diferenţierea acestora de mici hemoragii. Este indicat ca examinarea să se facă sistematic, eventual începută de la meridianul orei 12 şi continuată în sens orar, pe întreaga circumferinţă a globului ocular.

Următoarea etapă importantă este înregistrarea grafică a elementelor observate la examenul fundului de ochi prin desenarea schemei Amsler. Pentru a obţine un desen complet trebuie să se ţină seama de faptul că imaginea obţinută prin oftalmoscopie indirectă este inversată stânga-dreapta şi sus-jos, şi în plus trebuie urmărite următoarele etape: desenarea papilei şi a vaselor ce pornesc din papilă, marcarea marginilor decolării retiniene dinspre papilă spre ora serrata, desenarea rupturilor retiniene, respectându-se cât mai exact posibil poziţia faţă de meridiane şi faţă de ecuatorul globului ocular, şi desenarea tuturor celorlalte elemente de patologie vitreoretiniană asociate.

IDENTIFICAREA RUPTURILOR RETINIENE

Reprezintă cea mai importantă etapă în evaluarea bolnavului cu decolare retiniană, întrucât succesul tratamentului depinde de blocarea corespunzătoare a tuturor rupturilor retiniene.

Un element important de orientare îl reprezintă configuraţia lichidului subretinian. Lichidul subretinian se acumulează sub efectul gravitaţiei şi forma decolării retiniene depinde de limitele anatomice ale retinei (ora serrata şi papilă), precum şi de poziţia rupturii retiniene primare. Dacă ruptura retiniană este localizată superior, lichidul subretinian se acumulează pe aceeaşi parte mai întâi inferior de ruptură, apoi ocoleşte papila şi se acumulează superior pe partea opusă, de obicei nedepăşind nivelul la care se afla ruptura retiniană primară.

Regulile Lincoff sunt utile în localizarea rupturilor retiniene primare:

– Pentru decolările retiniene supero-temporale sau supero-nazale, în 98% din cazuri ruptura retiniană primară se află în limita a 1 1/2 ore de la limita superioară a decolării

– Pentru decolările retiniene totale sau superioare ce intersectează meridianul orei 12, în 93% din cazuri ruptura retiniană se afla în dreptul meridianului orei 12, într-o arie cuprinsă în limita a 1 1/2 ore de o parte şi de alta a acestui meridian

– Pentru decolările retiniene inferioare, în 95% din cazuri ruptura retiniană primară se află în partea în care marginea superioară a decolării este situată mai sus

Trebuie menţionat că regulile Lincoff se aplică şi la decolări retiniene operate şi recidivate, însă trebuie ţinut cont şi de zonele de aderenţă corio-retiniană, zone ce pot modifica limitele decolării retiniene.

Alte elemente de orientare utile sunt:

– într-o decolare retiniană buloasă inferioară, ruptura retiniană primară se află deasupra meridianului orizontal

– într-o decolare retiniană inferioară cu margini simetrice de o parte şi de alta a papilei, ruptura retiniană primară se află în dreptul meridianului orei şase

– atunci când decolarea retiniană interesează polul posterior fără a ajunge la ora serrata, la ochii cu miopie forte sau după contuzii oculare, cauza este cel mai frecvent o gaură maculară

– la o decolare retiniană inferioară asociată cu colobom posterior, rupturile retiniene sunt de obicei mici şi se află în aria colobomului

– într-o decolare retiniană totală la afak, în care nu este evidentă iniţial nici o ruptură retiniană, există adesea mici găuri retiniene atrofice sau mici rupturi cu clapetă, situate la marginea posterioară a bazei vitrosului în cadranele superioare

– ochii la care decolarea retiniană apare precoce după vitrectomie prin pars plana pe 20 Gauge au rupturi retiniene situate la marginea posterioară a bazei vitrosului pe meridianele din dreptul sclerotomiilor.

Pentru ca tratamentul să aibă succes, este extrem de importantă identificarea tuturor rupturilor,

Scanned with OKEN Scanner

mai ales că în aproximativ 50% din cazuri există mai mult de o ruptură retiniană.

Uneori, examenul evidențiază mici pete de culoare roşie ce pot fi hemoragii retiniene sau rupturi retiniene. Pentru a le diferenția, foarte utilă este indentația scleralã care permite aprecierea localizării petei roşii în planul retinei în cazul hemoragiei şi în planul epiteliului pigmentar în cazul rupturii retiniene.

BIOMICROSCOPIA FUNDULUI DE OCHI

Este utilă mai ales în cazurile cu leziuni de mici dimensiuni ce pot trece neobservate la examenul oftalmoscopic indirect datorită măririi relativ mici a imaginii.

Examenul biomicroscopic al fundului de ochi se poate face cu lentile non-contact dublu asferice de 60 D, 78 D sau 90 D, cu lentila de contact Goldmann cu trei oglinzi sau cu lentila panfundoscopică de contact.

Indicațiile biomicroscopiei fundului de ochi sunt legate de:

– căutarea unor rupturi retiniene de mici dimensiuni în zonele în care topografia decolării retiniene ar sugera prezența acestora, rupturi ce nu au fost decelate prin oftalmoscopie indirectă

– examinarea zonelor de retină subțire pentru a aprecia dacă sunt prezente defecte retiniene ce interesează toată grosimea retinei (la examinarea cu lentila Goldmann cu trei oglinzi, prin folosirea sistemului de iluminare cu fantă, prin înclinația variabilă a unghiului luminii incidente se poate aprecia grosimea leziunii şi localizarea pre-, intra- sau sub-retiniană)

– studiul anatomiei vitreoretiniene la ochii cu patologie vitreoretiniană complexă, ca în retinopatia diabetică proliferativă

– examinarea mai detaliată a papilei şi a maculei

Examenul cu lentila Goldmann cu trei oglinzi este important în evaluarea bolnavului cu decolare retiniană. Trebuie menționat că imaginea cu lentila Goldmann este inversată doar sus-jos, nu şi dreapta-stânga. Partea centrală permite examenul polului posterior în limita a 30 grade, oglinda ecuatorială permite examinarea fundului de ochi de la 30 grade central până la ecuator, oglinda periferică permite examinarea regiunii cuprinse între ecuator şi ora serrata, iar oglinda gonioscopică poate fi utilizată pentru examenul periferiei retiniene extreme şi a zonei pars plana. Deşi este dificilă tehnic, este foarte utilă deprinderea utilizării lentilei Goldmann cu indentație scleralã, datorită calității informațiilor obținute.

Lentila de contact panfundoscopică permite examinarea polului posterior până la ecuator într-o singură imagine, dar imaginea este inversată ca la oftalmoscopia indirectă, atât sus-jos cat şi dreapta-stânga.

Lentilele non-contact de 60 D, 78 D şi 90 D obțin o imagine inversată ca la oftalmoscopul indirect, având avantajul lipsei de contact cu globul ocular, şi sunt foarte utile în evaluarea ataşării regiunii maculare.

OFTALMOSCOPIA DIRECTĂ

Oferă o imagine dreaptă cu o mărire de circa 15 ori şi poate fi utilă pentru examenul maculei, a papilei şi a opacităților vitreene, fiind însă mai greu de utilizat în cazurile de miopie forte sau când există opacități chiar şi moderate ale mediilor.

DIAGNOSTIC PARACLINIC

În anumite cazuri se indică efectuarea unor teste retiniene precum ecografia, angiofluorografia, tomografia în coerență optică, electroretinografia sau potențialul evocat vizual.

ECOGRAFIA OCULARĂ

Este utilă în aprecierea structurilor oculare atunci când mediile oculare sunt opace. Tipic, în ecografia modul A, retina prezintă reflectivitate înaltă urmată de hiporeflectivitatea dată de lichidul subretinian. În decolarea retiniană totală, aspectul ecografic în modul B este tipic, retina rămânând fixată la nivelul capului nervului optic şi generând un ecou ecografic continuu asemănător cu litera „V" (imagine „în pâlnie"), cu vârful în dreptul umbrei nervului optic. Prin mişcările globului ocular pe sonda fixă se poate aprecia şi supleţea retinei decolate. În decolările vechi pot fi întâlnite imagini chistice.

Uneori este dificil de diferențiat decolarea retiniană de hialoida posterioară îngroşată şi parțial decolată. În aceste cazuri devine utilă

Scanned with OKEN Scanner

examinarea ecografică în dinamică, prin aprecierea mişcărilor structurilor intraoculare, în timp ce pacientul mişcă globul ocular. Retina prezintă o mişcare ondulatorie după o sacadă bruscă, în timp ce hialoida posterioară îngroşată se mişcă mai brusc şi cu o amploare mai mică.

ANGIOFLUOROGRAFIA

Este indicată când se suspicionează prezenţa unei decolări retiniene exudative, ca în cazul unor leziuni coroidiene.

TOMOGRAFIA ÎN COERENŢĂ OPTICĂ

Este utilă în decolarea retiniană regmatogenă pentru evaluarea extensiei decolării la nivel macular în cazurile cu aspect oftalmoscopic incert. În plus, examenul OCT permite diagnosticul diferenţial al decolării regmatogene prin gaură maculară (întâlnit mai frecvent la pacienţii miopi) cu aspectul de pseudogaură întâlnit în cazurile cu macula decolată. Imaginea OCT arată defectul de continuitate în toată grosimea straturilor retiniene în primul caz, iar la pseudogaura maculară arată structura normală a foveei la nivelul retinei maculare decolate. Menţionăm că OCT-ul poate fi foarte util şi pentru analizarea structurii straturilor retinei decolate.

Examenul tomografic este esenţial în cazurile de decolare retiniană tracţională, mai ales cu implicare maculară, pentru confirmarea tracţiunii, pentru topografia decolării şi a implicării maculare sau foveale, pentru aprecierea grosimii membranelor tracţionale şi pentru calcularea abordului chirurgical la pelajul membranelor preretiniene. În decolarea exudativă, tomografia în coerenţă optică poate diagnostica boala de bază, de exemplu o membrană neovasculară coroidiană în degenerescenţa maculară legată de vârstă, forma exudativă.

ELECTRORETINOGRAFIA

Constă în înregistrarea răspunsurilor electrice sumate ale celulelor şi este recomandată coroborarea cu celelalte examene paraclinice. Atunci când echografic se obţine un aspect ce sugerează prezenţa unei decolări retiniene şi traseul electroretinografic este normal, poate fi un caz cu decolare parţială de vitros posterior îngroşat.

POTENŢIALUL EVOCAT VIZUAL

Reprezintă activitatea electrică a cortexului vizual şi poate fi util în aprecierea potenţialului vizual la ochii cu medii opace, mai ales pentru funcţionalitatea maculei şi a căilor optice.

DIAGNOSTIC DIFERENŢIAL

Diagnosticul diferenţial al decolării retiniene regmatogene se face în principal cu decolarea retiniană tracţională sau exudativă, cu retinoschizisul şi cu decolarea de coroidă.

Deoarece tracţiunea vitreo-retiniană se dezvoltă insidios, nefiind asociată cu decolare posterioară de vitros, în decolarea retiniană tracţională miodezopsiile şi fosfenele sunt de obicei absente. Pacientul poate sesiza însă un defect de câmp vizual care progresează extrem de încet sau poate staţiona luni sau ani. În momentul în care şi macula este implicată în procesul de tracţiune vitreoretiniană, apare scăderea marcată a acuităţii vizuale.

Decolarea retiniană tracţională prezintă oftalmoscopic anumite particularităţi care o diferenţiază de cea regmatogenă sau de cea exudativă, respectiv prezenţa membranelor fibroase sau fibrovasculare situate în cavitatea vitreeană în faţa retinei decolate, cantitatea redusă de lichid subretinian şi topografia acestuia ce nu se modifică în funcţie de poziţia capului sau în repaus. În plus decolarea retiniană este localizată în dreptul membranelor ce o tracţionează şi nu se extinde între papilă şi ora serrata ca în cazul decolării retiniene regmatogene. Suprafaţa retinei decolate este concavă, cu maximum de elevare în zona de tracţiune vitreoretiniană, rupturile retiniene sunt absente şi retina decolată este imobilă. În unele cazuri tracţiunea poate produce rupturi ale retinei şi decolarea retiniană capătă caracteristicile unei decolări regmatogene, având tendinţă de progresie rapidă către decolare retiniană totală. Semnul Shafer (prezenţa pigmentului în vitrosul anterior) poate fi prezent dacă etiologia decolării tracţionale este traumatică.

Diagnosticul diferenţial cu decolarea retiniană tracţională se face în principal clinic, preferabil cu confirmarea tracţiunii prin examenul tomografic în coerenţă optică sau ecografic în cazurile cu medii opace.

Scanned with OKEN Scanner

Diagnosticul diferențial cu decolarea exudativă se face mai întâi din punctul de vedere al simptomatologiei. Aceasta variază mult în funcție de etiologie, iar pacientul poate acuza dureri oculare însoțite de ochi roșu și poate sesiza o scădere a acuității vizuale sau un defect de câmp vizual. Alteori persoanele din anturaj remarcă leucocoria.

Din punct de vedere clinic, decolarea retiniană exudativă are un aspect bulos, cu suprafața retinei netedă, convexă, lipsită de pliuri, și se caracterizează prin absența rupturilor retiniene sau a tracțiunilor și prin mobilitatea lichidului subretinian legată de poziția capului pacientului. Astfel, în ortostatism lichidul subretinian se acumulează sub retina inferioară, iar în clinostatism retina inferioară se aplatizează și lichidul subretinian va decola macula și retina superioară prin mobilizare posterioară. În formele cronice se pot observa depozite de exudate dure, iar în cazurile vechi se observă o mobilizare pigmentară în zona decolată sub formă de „pete de leopard".

Etiologia decolării exudative poate fi precizată prin investigații de laborator (VDRL, FR, ANA, VSH) și examen oftalmoscopic, iar atunci când mediile intraoculare nu permit o bună vizualizare se folosește ultrasonografia globului ocular. În plus, examenul angiofluorografic poate evidenția cauza decolării, respectiv o patologie tumorală sau prezența neovascularizației coroidiene.

Datorită absenței forțelor de tracțiune vitreoretiniene, miodezopsiile și fosfenele lipsesc în retinoschizisul degenerativ. Defectul de câmp vizual este tipic absolut, dar rar sesizat de pacient. La examenul fundului de ochi, de obicei în periferia infero-temporală, se observă decolarea imobilă cu formă convexă, cu cele două straturi subțiri ale retinoschizisului, ce pot prezenta rupturi la nivelul ambelor foițe.

În decolarea coroidiană lipsesc de asemenea fosfenele și miodezopsiile, iar defectul de câmp vizual poate fi observat doar dacă decolarea este foarte amplă. Diagnosticul diferențial cu decolarea regmatogenă se face prin tensiunea intraoculară foarte scăzută, camera anterioară de profunzime mică și prezența decolărilor imobile ale coroidei, de culoare brună și formă convexă. Extensia decolărilor este limitată de aderențele de la nivelul canalelor sclerale ale venelor vorticoase și rar se extind la polul posterior. În cazurile cu decolări ample, elevațiile proemină spre axul vizual și au fost denumite: kissing choroidals.

EVOLUȚIE ȘI COMPLICAȚII

Evoluția naturală a decolării retiniene fără tratament este de la o decolare retiniană localizată în imediata apropiere a rupturii retiniene primare către decolarea retiniană totală, ce cuprinde toată suprafața retinei.

Vitreoretinopatia proliferativă complică decolarea retiniană regmatogenă și mai ales decolarea retiniană operată.

Din punct de vedere etiopatogenic, rolul central în formarea membranelor vitreene revine celulelor din epiteliul pigmentar retinian. Ele ajung în cavitatea vitreeană prin rupturile retiniene și încep o activitate metabolică similară cu a fibroblaștilor, producând factori de creștere ce duc la sinteza colagenului și fibronectinei. Rezultatul acestor mecanisme este reprezentat de formarea membranelor intravitreene, preretiniene și subretiniene.

Cu cât rupturile retiniene sunt mai mari și mai numeroase, cu atât numărul celulelor din epiteliul pigmentar retinian care ajung în cavitatea vitreeană este mai mare și riscul de a apare o formă mai gravă de vitreoretinopatie proliferativă este mai mare.

Atunci când vitreoretinopatia proliferativă complică o decolare retiniană neoperată, aspectul clinic al decolării se modifică în sensul reducerii mobilității retinei decolate. Indirect, semnifică o vechime mai mare a decolării retiniene. Modificările apărute în decolările vechi au fost descrise în subcapitolul patru: Diagnostic clinic.

Complicațiile decolării retiniene regmatogene mai includ glaucomul secundar neovascular, cataracta complicată, decolarea de coroidă și phthisis bulbi.

TRATAMENT

Tratamentul în decolarea retiniană regmatogenă este strict chirurgical. Obiectivul principal al intervenției chirurgicale de reatașare a retinei este reprezentat de închiderea funcțională permanentă a tuturor rupturilor retiniene, aducerea și menținerea retinei din jurul rupturilor retiniene în contact cu epiteliul pigmentar, precum și prevenirea redeschiderii rupturii retiniene după efectuarea tratamentului.

În prezent se folosesc mai multe tehnici chirurgicale în tratamentul decolărilor retiniene regmatogene, respectiv:

Scanned with OKEN Scanner

– vitrectomia cu tamponament intern cu aer, gaze expandabile sau cu ulei de silicon

– indentația sclerală, limitată doar la nivelul rupturilor retiniene sau cu cerclajul globului ocular, asociată cu criopexie, cu sau fără drenajul lichidului subretinian

– retinopexia pneumatică asociată cu fotocoagulare LASER sau criopexie

Toate aceste intervenții chirurgicale se pot efectua în anestezie locală sau generală, în funcție de preferințele chirurgului și ale pacientului. Noi utilizăm anestezia locală în 90% din cazuri. Folosim anestezia generală doar pentru copii și pentru bolnavii care nu cooperează pentru anestezia locală. Descrierea tehnicii preferate pentru anestezia locală retrobulbară este prezentată la capitolul VITRECTOMIA POSTERIOARĂ.

În operațiile de vitrectomie și retinopexie pneumatică se aduce retina în contact cu epiteliul pigmentar, iar în operațiile de indentație sclerală se aduce epiteliul pigmentar în contact cu retina. Mecanismul este însă același și constă în blocarea trecerii lichidului din cavitatea vitreană în spațiul subretinian. Închiderea anatomică și funcțională permanentă a rupturilor retiniene se realizează prin aderențele corioretiniene din jurul rupturilor obținute prin fotocoagulare LASER sau prin crioaplicații (fotocoagularea LASER nu se poate utiliza decât dacă retina este în contact cu epiteliul pigmentar).

VITRECTOMIA POSTERIOARĂ

Există tendința ca **vitrectomia posterioară** să fie prima opțiune în tratamentul decolărilor retiniene regmatogene, deși marea majoritate a decolărilor retiniene regmatogene pot fi tratate prin tehnici chirurgicale extraoculare, cum este indentația sclerală. Pentru ca indentația sclerală limitată la nivelul rupturilor retiniene, să aibă succes, este necesar ca operatorul să identifice toate rupturile retiniene la examenul preoperator, iar în timpul intervenției chirurgicale să localizeze exact proiecția sclerală a rupturilor. Dacă o singură ruptură retiniană rămâne neblocată (neidentificată sau incorect localizată), fie decolarea retiniană nu va fi rezolvată, fie va recidiva.

În alegerea tipului de intervenție chirurgicală intervin caracteristicile și localizarea rupturilor retiniene, vechimea decolării retiniene, situația regiunii maculare (decolată sau nu), existența pseudofakiei, prezența vitreoretinopatiei proliferative, experiența chirurgului, dotarea tehnică.

Pentru decolările retiniene recente, poate fi foarte util pansamentul binocular menținut 24 de ore din momentul diagnosticării decolării retiniene regmatogene. Pansamentul binocular se asociază cu repaus fizic la pat în decubit dorsal, cu capul ridicat pe pernă la cel puțin 30 de grade față de planul corpului. Această metodă poate fi utilizată de rutină, mai ales dacă se utilizează tehnici chirurgicale limitate la nivelul rupturilor retiniene.

Pansamentul binocular este cea mai bună metodă de repaus ocular. Într-un procent foarte mic de cazuri se obține reatașarea retinei la nivelul rupturii retiniene, astfel încât să se poată practica fotocoagulare LASER (un inel obligatoriu complet format din trei–patru rânduri de puncte de aplicație de LASER în jurul rupturii) sau criopexie sub control oftalmoscopic indirect, pentru a bloca ruptura retiniană, evitându-se astfel o intervenție chirurgicală amplă. Pentru aplicațiile LASER se folosesc spoturi de 200–250 micrometri, durata de 100 milisecunde și putere suficientă pentru a obține un spot alb, de obicei în jurul valorii de 300 miliwați.

În alte cazuri retina se reaplatizează puțin, ceea ce poate ușura localizarea intraoperatorie a rupturilor retiniene. Când decolarea retiniană nu este totală, pansamentul binocular poate împiedica progresia acesteia și poate preveni decolarea maculei dacă aceasta nu s-a produs încă. Când există asociată o hemoragie vitreeană secundară unei rupturi retiniene, pansamentul binocular împreună cu poziția mai ridicată a capului ajută la sedimentarea sângelui în partea inferioară a globului ocular permițând evidențierea rupturii retiniene și tratarea acesteia prin metode neinvazive, evitându-se intervenția chirurgicală.

Tehnica chirurgicală a vitrectomiei este descrisă în capitolul VITRECTOMIA POSTERIOARĂ.

INDENTAȚIA SCLERALĂ

A doua metodă chirurgicală, ce este din ce în ce mai rar utilizată, este reprezentată de **indentația sclerală** localizată, limitată la nivelul rupturilor retiniene, cu sau fără cerclajul globului ocular, asociată cu criopexie, cu sau fără drenajul lichidului subretinian.

Diagnosticul complet al decolării retiniene regmatogene și mai ales depistarea tuturor

Scanned with OKEN Scanner

rupturilor retiniene este esențial pentru succesul acestui tip de tratament chirurgical. Această intervenție pleacă de la premisa chirurgiei minimale în decolarea retiniană regmatogenă și este strict limitată la aria rupturilor retiniene.

În cazurile când macula nu este decolată este indicat ca operația să fie efectuată cât mai repede posibil, preferabil în primele 24 de ore. Se poate asocia repausul ocular (pansament binocular și repaus fizic la pat).

Prima etapă a intervenției constă în decolarea conjunctivei la limb, cel mai frecvent pe 360 de grade. Uneori se poate deschide doar în dreptul cadranului în care se va lucra pentru blocarea rupturii retiniene. Se practică și incizii radiare la nivelul conjunctivei, perpendiculare pe limb, în dreptul orelor trei și nouă. Se deschide apoi capsula Tenon, pentru a permite accesul la inserțiile mușchilor extraoculari. Se identifică apoi inserțiile mușchilor drepți, se decolează capsula Tenon de la nivelul lor și se ancorează inserția printr-un fir de tracțiune, cu ajutorul unui cârlig de mușchi. De cele mai multe ori este suficientă izolarea a trei mușchi drepți, în funcție de localizarea decolării și a rupturii retiniene. Izolarea tuturor celor patru mușchi permite însă o manipulare și fixare mai bună a globului ocular și ajută inspecția amănunțită a sclerei pentru prezența stafiloamelor, a subțierilor patologice sau a anomaliilor vasculare, de care trebuie ținut cont în timpul intervenției.

Localizarea rupturilor retiniene este etapa esențială pentru toate intervențiile de indentație sclerală. Localizarea rupturilor se face cu ajutorul oftalmoscopiei indirecte cu lentilele de 20 sau 28 de dioptrii. În situațiile când pupila este mică și nu se dilată se poate folosi lentila de 28 de dioptrii, care are un câmp vizual mai mare (60 de grade) cu mărire mai mică a imaginii (2,2 ×). Localizarea unei rupturi retiniene se face cel mai bine cu ajutorul sondei de criopexie, dar se poate folosi un indentor scleral, sau chiar o pensă cu dinți. Ajutorul fixează globul ocular cu ajutorul a două fire de tracțiune pe doi mușchi extrinseci la 180 de grade unul de celalalt și rotește globul ocular astfel încât aria rupturii retiniene să fie în partea opusă operatorului. Operatorul ține într-o mână lentila și în cealaltă crioda, cu care aplică o forță ușoară de indentație asupra globului ocular dinspre ora serrata, pe meridianul corespunzător rupturii, până apare în lentilă imaginea indentației. Apoi operatorul deplasează crioda mai central și/sau mai lateral până când indentația ajunge în dreptul rupturii retiniene și se declanșează înghețarea vârfului sondei de criopexie.

În următoarea etapă se marchează pe scleră cu un marker steril punctul care corespunde proiecției la scleră a rupturii retiniene.

Această metodă de localizare a rupturii cu ajutorul criodei are avantajul că aria de epiteliu pigmentar care îngheață arată exact locul pe scleră care este indentat de vârful criodei. În plus, imediat după înghețare, punctul de pe scleră în care se află vârful criodei este ușor de recunoscut datorită culorii mai închise decât sclera din jur. Se pot folosi și alte instrumente pentru a indenta sclera în dreptul rupturii retiniene, dar acuratețea localizării nu este la fel de mare.

O alternativă la această metodă presupune ca operatorul să țină cu o mână firele de tracțiune și cu cealaltă lentila, iar ajutorul să țină cu o mână crioda și cu cealaltă un depărtător orbitar, ajutorul fiind ghidat verbal de către operator să deplaseze crioda mai central sau mai periferic, către ora 12 sau către ora 6.

Pentru a verifica precizia localizării se poate folosi o pensă dreaptă și fină, preferabil cu dinți, cu care se fixează sclera în dreptul punctului marcat cu markerul și se indentează ușor, astfel examinându-se cu ajutorul oftalmoscopiei indirecte dacă punctul indentat corespunde rupturii retiniene.

În cazurile în care rupturile retiniene sunt de dimensiuni mai mari, este recomandat ca marcajul să vizeze marginile rupturii retiniene. De exemplu, pentru o ruptură retiniană cu clapetă se localizează atât vârful cât și baza capetei rupturii retiniene.

Criopexia se utilizează pentru închiderea funcțională și anatomică a rupturii retiniene prin producerea unui grad de inflamație locală la nivel corioretinian și formarea unor aderențe la acest nivel. Este nevoie de câteva zile pentru ca cicatricile să se formeze. Dacă ruptura retiniană este mică, un singur punct de criopexie este suficient pentru a acoperi epiteliul pigmentar de jur împrejurul rupturii. Este indicat ca folosirea criopexiei să fie efectuată strict în jurul rupturilor retiniene și să fie limitată la maximum, doar asupra leziunilor semnificative, deoarece riscul apariției sau dezvoltării vitreoretinopatiei proliferative crește direct proporțional cu numărul de crioaplicații.

Scanned with OKEN Scanner

Pentru criopexie, puterea se setează manual cu control oftalmoscopic, astfel că în momentul în care crioda este activată şi retina începe sa se albească, înghețarea trebuie oprită. Menționăm că este foarte important ca sonda de criopexie să nu fie îndepărtată de pe scleră înainte ca aceasta să se dezgheţe complet, datorită riscului de rupturi coroidiene şi hemoragii secundare. Un singur rând confluent de puncte de criopexie trebuie aplicat în jurul rupturilor, evitându-se pe cât posibil tratarea epiteliului pigmentar din mijlocul rupturii retiniene, deoarece din această zonă celulele pigmentare pot ajunge în cavitatea vitreeană crescând riscul apariției vitreoretinopatiei proliferative şi formării de membrane preretiniene. Din acelaşi motiv este recomandată evitarea înghețării repetate sau excesive a aceleiaşi zone.

Ariile retiniene suspectate de a prezenta rupturi retiniene pot fi tratate prin criopexie, rupturile retiniene apărând închise la culoare pe fondul alb al retinei înghețate din jur. Menționăm că uneori, mici granule de pigment sau mici hemoragii dau un aspect similar, fiind imposibil de diferențiat aceste leziuni între ele.

Indentația sclerală presupune suturarea unui explant la nivelul peretelui extern al sclerei, ce aplică forță de apăsare asupra straturilor oculare la acel nivel şi aduce epiteliul pigmentar în contact cu retina decolată. Cele mai folosite materiale la ora actuală sunt explantele de silicon, respectiv bureții şi benzile de silicon.

Alegerea tehnicii de indentație sclerală se face în funcție de numărul, mărimea şi localizarea rupturilor retiniene, de elemente asociate de patologie vitreo-retiniană şi de experiența chirurgului.

Pentru efectuarea unei tehnici chirurgicale minimale se alege cel mai frecvent utilizarea bureților de silicon.

Se recomandă utilizarea bureților de silicon tip jumătate de cilindru 5 × 2,5 mm, sau jumătate oval 7,5 × 2,5 mm (figura 6.1). O alternativă bună o reprezintă buretele oval de 5 × 3 mm, rotund de 5 mm sau oval de 7,5 × 5,5 mm tăiate pe jumătate.

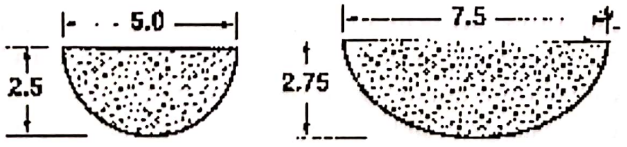

Figura 6.1. Tipuri de material pentru identația sclerală.

Dimensiunile buretelui sau benzii de silicon trebuie alese astfel încât marginile rupturilor retiniene să se afle pe indentația sclerală. Regula generală este ca mărimea buretelui să fie cu 1 mm mai mare decât ruptura în toate axele. Majoritatea rupturilor retiniene au dimensiuni până la 3 mm şi pot fi blocate cu un singur burete de silicon lat de 5 mm. Atunci când rupturile retiniene sunt mai mari sau când se dorește obținerea unei indentații sclerale mai profunde pentru rupturi retiniene centrale sau situate lângă zone cu tracțiune vitreo-retiniană importantă, se recomandă utilizarea buretelui de silicon lat de 7,5 mm.

O alternativă la folosirea bureților de silicon o reprezintă indentația sclerală cu balon. Aceasta este indicată în decolările retiniene regmatogene cu o singură ruptură sau cu un grup de rupturi localizate într-o arie retiniană de maxim o oră. Avantajele acestei metode constau în faptul că nu necesită sutură la scleră, se minimalizează riscul de perforație sclerală, se poate îndepărta ulterior, eliminând astfel diplopia, şi nu lasă defect cosmetic ocular.

Configurația indentației sclerale se stabileşte în funcție de numărul, mărimea şi localizarea rupturilor retiniene. Indentația poate fi orientată radiar, circumferențial, sau combinat circumferențial şi radiar. Este recomandată utilizarea indentației radiare ori de cate ori aceasta este posibilă. Dacă există o singură ruptură retiniană se plasează de obicei un burete de silicon radiar, iar dacă sunt mai multe rupturi în cadrane diferite se poate folosi câte un burete radiar pentru fiecare ruptură retiniană.

Indentația sclerală circumferențială sau cerclajul globului ocular se folosesc mai ales dacă există tracțiuni vitreoretiniene asociate importante. În cazul folosirii indentației sclerale circumferențiale pe mai mult de 90 de grade pot apărea cute retiniene radiare datorate efectului de scurtare a circumferinței globului ocular. Dacă una din aceste cute apare în dreptul rupturii retiniene, se poate produce fenomenul descris ca „gură de peşte" (fishmouthing), în care se poate acumula lichid subretinian prin ruptura retiniană cu persistența decolării retiniene, deşi aceasta este indentată, din cauza apariției unei cute radiare la nivelul rupturii retiniene. Acest fenomen poate fi contracarat printr-o indentație sclerală radiară în dreptul cutei retiniene sau poate fi prevenit prin orientarea de la început radiară a indentației sclerale, mai ales în cazul rupturilor retiniene în clapetă.

Scanned with OKEN Scanner

În cazul dializelor retiniene trebuie localizate capetele dializei şi marginea centrală a acesteia, şi este indicată utilizarea unei indentaţii sclerale circumferenţiale care să depăşească atât capetele dializei, cât şi marginea centrală a acesteia.

Pentru sutura explantelor de silicon se folosesc fire în „U". Acestea se plasează astfel încât distanţa dintre capete să fie mai mare decât lăţimea explantului. Firele se suturează peste explant, ceea ce face ca explantul de silicon să fie împins către interiorul globului ocular, obţinându-se astfel indentaţia sclerală. După verificarea finală a poziţionării explantului şi sutura acestuia la scleră, firele sunt trase la marginea posterioară a buretelui siliconic.

Această procedură fără drenajul lichidului subretinian are rate de succes chirurgical comparabile cu intervenţiile cu drenaj şi mai are în plus avantajul major de a evita complicaţiile drenajului transcoroidian. Dezavantajul intervenţiilor non-drenaj este reprezentat de necesitatea unei tensiuni oculare intraoperatorii suficient de mici încât să permită indentaţia sclerală şi sutura strânsă a explantului, fără riscul de ocluzie al arterei centrale a retinei. Manevrele de depresie sclerală, aplicaţiile de criopexie şi pauzele de câteva minute între sutura firelor la scleră pot în unele cazuri să scadă suficient tensiunea intraoculară, însă de obicei sunt necesare metodele chirurgicale sau medicale de hipotonizare a globului ocular.

La intervenţiile fără drenaj pentru decolări retiniene recente, cea mai mare parte a lichidului subretinian se resoarbe de obicei în orele ce urmează intervenţiei chirurgicale, iar resorbţia completă se realizează în câteva zile. În situaţiile în care după acest interval mai rămâne lichid rezidual neabsorbit, cauza poate fi lichidul depus inferior (pacientul trebuie reexaminat culcat), lichidul este de-a lungul vaselor retiniene mari, lichidul este asociat cu decolare coroidiană sau este regmatogen (eşec chirurgical sau gaură nediagnosticată).

Controlul oftalmoscopic indirect intraoperator este obligatoriu după strângerea fiecărui fir de sutură, mai ales pentru verificarea permeabilităţii arterei centrale a retinei. După strângerea unui fir de sutură, datorită creşterii tensiunii intraoculare apar frecvent pulsaţii ale arterei centrale a retinei. Aceasta înseamnă creşterea tensiunii intraoculare peste nivelul tensiunii diastolice din artera centrală a retinei, care depinde de nivelul tensiunii arteriale. Dacă artera centrală a retinei este neperfuzată chiar şi câteva secunde, papila apare decolorată, albă, iar arterele apar golite de sânge. Un alt semn frecvent al creşterii intraoperatorii temporare a tensiunii intraoculare este producerea unui grad de edem cornean, cu scăderea vizibilităţii fundului de ochi. În această situaţie, se poate aştepta câteva minute până la apariţia pulsaţiilor arterei centrale a retinei, iar dacă după acest interval artera nu este perfuzată, se poate practica paracenteza camerei anterioare. Ca metode alternative de scădere a tensiunii intraoculare crescute intraoperator se poate administra Acetazolamida intravenos în doză de 250–500 mg. Dacă este necesar, paracenteza camerei anterioare se poate repeta de câteva ori în timpul operaţiei, dacă aceasta se reface între timp, altfel existând riscul încarcerării irisului în buzele paracentezei.

La finalul intervenţiei se suturează capsula Tenon şi conjunctiva cu fire resorbabile 7.0 sau 8.0. Dacă este posibil tehnic, se recomandă sutura separată a capsulei Tenon anterior de inserţiile muşchilor drepţi în toate cadranele, deoarece acoperirea separată a buretelui siliconic şi firelor sale neresorbabile de sutură înlătură tensiunea din stratul conjunctivei şi diminuă riscul erodării ţesuturilor. Conjunctiva se suturează la nivelul limbului cu fire separate resorbabile, iar la final se injectează subconjunctival antibiotic şi antiinflamator.

Etapa esenţială a operaţiei de reataşare retiniană o reprezintă controlul oftalmoscopic indirect al indentaţiei sclerale, care confirmă blocarea tuturor rupturilor retiniene. Trebuie verificat ca indentaţia sclerală radiară să fie centrată pe ruptura retiniană şi să o depăşească central, iar în cazul indentaţiei circumferenţiale ca proeminenţa maximă să depăşească marginea centrală a rupturii retiniene.

Indentaţia sclerală asociată cu cerclajul globului ocular, criopexie şi drenajul lichidului subretinian

O alternativă la intervenţia prezentată mai înainte, o reprezintă **indentaţia sclerală asociată cu cerclajul globului ocular, criopexie şi drenajul lichidului subretinian**. Faţă de tehnica precedentă se practică suplimentar drenajul transcoroidian al lichidului subretinian, fie înaintea localizării rupturilor retiniene asociată cu refacerea tonusului globului ocular prin injectarea intravitreeană de aer sau gaz, fie după plasarea firelor în „U". Se plasează şi o bandă de cerclaj pe exteriorul globului ocular, ce se strânge la sfârşitul operaţiei.

Scanned with OKEN Scanner

Se practică mai ales când sunt multe rupturi retiniene, şi/sau când acestea sunt de dimensiuni mai mari, astfel încât materialul siliconic necesar indentaţiei este voluminos.

Drenajul lichidului subretinian este asociat frecvent cu cerclajul globului ocular cu material siliconic. Locul drenajului se alege utilizând examinarea intraoperatorie a fundului de ochi. Este recomandabil ca acesta să fie situat ecuatorial, de preferinţă aproape de meridianele orizontale, deasupra sau dedesubtul muşchilor drepţi orizontali.

Din punct de vedere tehnic, există mai multe variante pentru drenajul lichidului subretinian. Cea mai frecvent folosită metodă presupune efectuarea unei sclerotomii radiale de trei–patru mm în dreptul zonei de decolare cu cel mai înalt nivel de lichid subretinian, dar care să evite traseul vaselor coroidiene majore. În următoarea etapă se plasează firele de sutură la nivelul plăgii şi se lasă detensionate şi neînodate. Prin depărtarea uşoară a buzelor sclerotomiei se permite hernierea unui pliu mic de coroidă, iar la acest nivel se aplică diatermie pe straturile coroidiene pentru a evita riscul unei hemoragii. Incizia de drenaj se face fie cu sonda de diatermie sau, ulterior, cu un ac de 25 Gauge. Drenajul se verifică prin oftalmoscopie indirectă, iar apoi se strîng şi se înnoadă firele de la nivelul sclerotomiei. La final se injectează gaz intravitreean pentru a reface tonusul ocular.

Complicaţii

Indentaţia sclerală este o intervenţie cu multiple **complicaţii** potenţiale.

a. Intraoperator se poate produce perforarea sclerei în timpul manevrelor de sutură, cu hemoragie subretiniană sau supracoroidiană secundară.

Riscul principal intraoperator legat de drenajul lichidului subretinian este reprezentat de hemoragia subretiniană sau supracoroidiană, care se poate produce în timpul perforării coroidei. Aceasta poate să apară cu o frecvenţă de până la 20% din cazuri, chiar în cazul folosirii unei tehnici corecte şi poate avea grade variate, probleme deosebite ridicând acumularea unei cantităţi importante de sânge sub retina maculară. În cazul producerii unei hemoragii intraoculare, sclerotomia trebuie închisă în cel mai scurt timp şi presiunea intraoculară crescută peste valoarea presiunii de perfuzie oculară. Alte complicaţii ale drenajului includ încarcerarea retinei şi a vitrosului în sclerotomie, decolarea de coroidă datorită variaţiilor mari ale presiunii intraoculare în timpul drenajului şi endoftalmita.

b. Complicaţiile post-operatorii precoce constau în:

– creşterea post-operatorie precoce a tensiunii intraoculare prin expansiunea gazului injectat intravitreean, din cauza supra dozajului, existând riscul implicit de ocluzie a arterei centrale a retinei

– glaucom cu unghi închis, cu sau fără bloc pupilar, produs prin deplasarea anterioară a diafragmei irido-cristaliniene, secundară unei mici decolări a corpului ciliar

– modificarea refracţiei oculare, prin astigmatism neregulat produs de explanturile radiare largi sau foarte groase, sau prin creşterea miopiei datorată cerclajului globului ocular, ce determină deplasarea anterioară a cristalinului şi creşterea lungimii axului antero-posterior

– decolare coroidiană seroasă sau hemoragică, datorată variaţiilor de presiune intraoculară, criopexiei excesive, procedurilor de drenaj al lichidului subretinian sau hemoragiilor supracoroidiene

– endoftalmită acută sau infecţie localizată la nivelul explantului şi firelor de sutură

– diplopie, prin efectul mecanic produs de prezenţa explantului sau prin efect toxic al anesteziculuí

c. Complicaţii post-operatorii tardive includ:

– vitreoretinopatia proliferativă. Aceasta apare tipic la patru–şase săptămâni post-operator cu producerea fibrozei pre- şi sub-retiniene şi redeschiderea rupturii sau formarea unor rupturi retiniene noi. Mecanismul etiopatogenic şi stadializarea au fost descrise în subcapitolele patru şi şapte. Factorii de risc majori constau în criopexia excesivă şi mai ales folosirea gazelor expandabile cu timp lung de resorbţie.

– cataractă capsulară posterioară datorată prezenţei gazului intravitreean

– endoftalmita tardivă sau formarea unui granulom de corp străin la nivelul buretelui siliconic

– dislocarea sau expulzarea explantului

– formarea membranelor preretiniene maculare, de obicei în cadrul vitreoretinopatiei proliferative, cu alterarea acuităţii vizuale

– edem macular cistoid secundar.

Principalele cauze de eşec ale intervenţiei includ:

– rupturi retiniene nediagnosticate sau diagnosticate, dar incorect indentate

– explant de dimensiune insuficientă sau malpoziţionat

– redeschiderea rupturii datorită criopexiei insuficiente, ce nu acoperă întreaga ruptură retinană şi marginile ei

Scanned with OKEN Scanner

– formarea vitreoretinopatiei proliferative cu redeschiderea rupturii sau formarea unor noi rupturi

– formarea de rupturi noi în zonele adiacente, în special pe degenerescențe lattice, prin tratament excesiv.

RETINOPEXIA PNEUMATICĂ

Asociată cu fotocoagulare LASER sau criopexie, aceasta este o metodă chirurgicală care constă în injectarea intravitreană a unui gaz. Cel mai frecvent se folosește gaz expandabil cu timp lung de resorbție, precum perfluoropropan (C3F8) sau hexafluorura de sulf (SF6). Alternativa o reprezintă aerul steril, ce are timp scurt de resorbție de aproximativ patru–șapte zile.

Această intervenție are indicație în decolările retiniene regmatogene recente (și deci mobile) și necomplicate, localizate la nivelul celor două treimi superioare ale globului ocular și care prezintă doar o singură ruptură retiniană, sau în decolările cu mai multe rupturi grupate în mai puțin de o oră din circumferința retinei. Se poate efectua inclusiv la pacienți afaki și cu pseudofak.

Se poate utiliza și în decolările retiniene operate prin tehnici chirurgicale limitate la zona rupturilor, la care retina nu prezintă tendința de reatașare la două–trei zile post-operator, deși indentația scleral a fost efectuată tehnic corect. În aceste cazuri se poate folosi doar aer steril în loc de gaz expandabil, deoarece este suficient un tamponament de scurtă durată pentru a rezolva decolarea retiniană în aceste cazuri.

Contraindicațiile relative ale acestei tehnici includ decolările retiniene cu rupturi mai mari de o oră de meridian, cele cu rupturi multiple, ce cu rupturi inferioare între ora patru și opt, prezența vitreoretinopatiei proliferative și prezența unor afecțiuni fizice ce determină incapacitatea menținerii poziției capului în post-operator.

Instrumentarul necesar include seringa cu gaz steril, ac de 30 Gauge, filtru pentru gaz cu pori de 0,22 microni.

Din punct de vedere tehnic se recomandă ca manevra să fie efectuată în condiții de sterilitate chirurgicală și constă în injectarea prin pars plana, la patru mm de limb (3,5 mm de limb la pacienții afaki și pseudofaki) printr-un ac de 30 Gauge, a unei cantități de 0,2–0,3 centimetri cubi de gaz steril trecut prin filtru, sub control oftalmoscopic indirect, uneori precedată de o paracenteză a camerei anterioare pentru hipotonizarea globului ocular.

Pacientul trebuie poziționat astfel încât gazul intravitrean, care are tendința să se ridice, să tamponeze ruptura sau rupturile retiniene. Poziția trebuie menținută circa 70% din timp.

Dacă retina se atașează în dreptul rupturilor retiniene, se trece la declanșarea formării de cicatrici corioretiniene în jurul rupturilor prin aplicații de LASER sau prin crioaplicații.

Complicațiile ce pot apare după retinopexia pneumatică includ endoftalmita, vitreoretinopatia proliferativă, rupturi retiniene secundare, inclusiv gaură maculară și injectarea accidentală de gaz subretinian.

Menționăm că trebuie interzis zborul cu avionul până când gazul se resoarbe complet.

Succesul raportat de diverși autori este în jurul a 80% după o singură procedură, iar dacă decolarea retiniană a maculei a fost mai recentă de două săptămâni, acuitatea vizuală post-operatorie poate fi mai bună decât la cazurile tratate cu indentație sclerală.

BIBLIOGRAFIE

1. Charteris D., Sethi C., Lewis G., Proliferative vitreoretinopathy – developments in adjunctive treatment and retinal pathology, Ed. Mosby, 2002, p. 369–74.
2. Kansky J., Clinical Ophtalmology, Ed. Elsevier, 2007, p. 695–733.
3. Girard P., Mimoun G., Clinical risk factors for proliferative retinopathy after retinal detachment surgery, 1994, p. 417–24.
4. Dumitrache M., Tratat de oftalmologie, Ed. Universitară „Carol Davila", 2005, p. 569–620.
5. Yanoff M., Duker J., Ophtalmology, Ed. Mosby, 2004, p. 783–811, 973–1006.
6. Dumitrache M., Explorări și investigații în oftalmologie, Ed. Universitară „Carol Davila", 2011, p. 247–54, 305–400.
7. Schuman J., Puliafito C., Fujimoto J., Optical coherence tomography of ocular diseases, Ed. Slack Incorporated, 2004, p. 39–83.
8. Tasman W., Jaeger A., Duane's Clinical Ophthalmology, Ed. Lippincott, Williams & Wilkins, 2009, p. 1078–125.
9. Yanoff M., Ducker J., Ophthalmology: Expert consult premium edition, Ed. Mosby, 2008, p. 511–32.
10. Williams G., Aaberg T., Techniques of scleral buckling, vol. 3, Ed. Mosby, 2001, p. 2010–46.
11. Schwartz S., Flynn H., Primary retinal detachment: scleral buckling or pars plana vitrectomy?, COO Journals, Ed. Lippincott, Williams & Wilkins, 2006, p. 245–50.
12. Williams G., Aaberg T., „Techniques of scleral buckling", vol. 3, Ed. Mosby, 2001, p. 2010–2046.

Scanned with OKEN Scanner

PATOLOGIA CHIRURGICALĂ MACULARĂ

DANIEL BRĂNIŞTEANU

Adeziunea crescută a hialoidei posterioare la suprafaţa internă a retinei joacă un rol determinant în patologia suprafeţei maculare. O aderenţă vitreoretiniană anormală la acest nivel este direct implicată în apariţia sindromului de tracţiune vitreoretiniană, a membranelor epiretiniene maculare, a găurii maculare, retinoschizisului macular miopic, edemului macular tracţional şi chiar în degenerescenţa maculară legata de vârsta neovasculară [1, 2].

SINDROMUL DE TRACŢIUNE VITREORETINIANĂ

DEFINIŢIE ŞI GENERALITĂŢI

Sindromul de tracţiune vitreoretiniană este consecinţa clivajului incomplet al hialoidei posterioare cu persistenţa unor aderenţe vitreoretiniene maculare. Accentuarea acestor tracţiuni antero-posterioare va conduce la modificări structurale ale retinei maculare subjacente (retinoschizis, edem macular cistoid, dezlipire de retină prin tracţiune, gaura maculară) cu implicaţii majore asupra funcţiei vizuale [3–10]. Leziunile maculare induse de sindromul de tracţiune vitreoretiniană seamănă cu cele induse de contracţia membranelor epiretiniene maculare, situaţie în care, de regulă, există o decolare posterioară de vitros completă [11].

Deşi a fost semnalat de către Reese şi colab. în urmă cu aproximativ patru decenii [10], abordarea chirurgicală a acestei patologii a fost posibilă doar odată cu punerea la punct a tehnicilor moderne de chirurgie vitreoretiniană bazate pe vitrectomia posterioară prin pars-plana.

PATOGENEZĂ ŞI TABLOU CLINIC

Patogeneza sindromului de tracţiune vitreoretinianiană este încă incomplet elucidată. Aderenţa anormală a hialoidei posterioare la suprafaţa internă a retinei maculare împiedică realizarea decolării posterioare de vitros. Tracţiunile ulterioare antero-posterioare generează, pe de o parte, modificări cistoide maculare, iar pe de altă parte stimulează o proliferare fibroglială preretiniană care limitează şi mai mult decolarea vitrosului [12].

Patologia este mai frecvent raportată la femei, după decada a şasea, fără diferenţe între rase. În aproximativ 10% dintre cazuri aderenţele cedează spontan cu dispariţia simptomatologiei [13–15]. Majoritatea cazurilor sunt staţionare sau lent progresive. O parte însă evoluează cu accentuarea proliferării fibrogliale preretiniene şi a tracţiunilor asupra retinei cu implicare majoră în etiopatogenia membranelor epiretiniene şi găurilor maculare.

Simptomatologia oculară se instalează după câteva săptămâni de la debutul patologiei şi este reprezentată de metamorfopsii discrete şi/sau scăderea uşoară a acuităţii vizuale. Majoritatea cazurilor au un caracter neprogresiv şi este necesară doar evaluarea periodică a pacientului. O parte dintre cazuri vor progresa gradual cu accentuarea metamorfopsiilor şi instalarea edemului macular cistoid care afectează semnificativ acuitatea vizuală centrală.

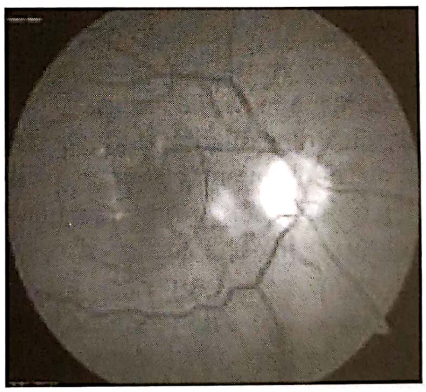

Figura 6.2. Tracţiuni anteroposterioare în sectorul temporal al ariei maculare şi nazal de disc (cazuistica personală).

Sindromul de tracţiune vitreoretiniană este diagnosticat la examenul biomicroscopic al fundului de ochi odată cu vizualizarea directă a tracţiunilor antero-posterioare maculare (figura 6.2). În cazurile avansate se poate observa aria maculară îngroşată cu o constelaţie de lojete intraretiniene chistice caracteristice edemului macular cistoid.

Scanned with OKEN Scanner

Examenul paraclinic în sindromul de tracţiune vitreoretiniană este reprezentat de ecografia oculară, angiografia fluoresceinică şi tomografia în coerenţă optică.

Ecografia oculară modul B surprinde în majoritatea cazurilor zonele de aderenţă ale hialoidei posterioare la aria maculară pe fondul decolării posterioare de vitros ceea ce diferenţiază aceasta patologie de membranele epiretiniene maculare.

Angiografia fluoresceinică evidenţiază distorsiunile arborelui vascular macular şi leakage-ul tardiv caracteristic edemului macular cistoid.

Tomografia în coerenţă optică domeniul spectral permite realizarea unor secţiuni optice „in vivo" de mare acurateţe, de o maniera rapidă şi noninvazivă. Ea s-a impus rapid ca o metoda indispensabilă de diagnostic şi evaluare a acestor cazuri. Evaluarea tridimensională a aderenţelor vitreoretiniene împreună cu cea a aspectului leziunilor intraretiniene a permis o mai bună înţelegere şi abordare a cazurilor (figura 6.3) [16].

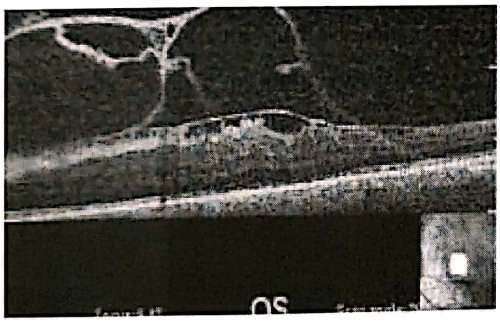

Figura 6.3. B-scan OCT spectral: tracţiuni vitreoretiniene antero-posterioare, fibroză preretiniană şi decolare posterioară de vitros incompletă (cazuistica personală).

DIAGNOSTIC DIFERENŢIAL

Sindromul de tracţiune vitreoretiniană este cel mai frecvent confundat cu membranele epiretiniene maculare de care se diferenţiază prin absenţa decolării posterioare totale de vitros. Găurile maculare la debut şi cele lamelare pot de asemenea, mima un sindrom de tracţiune vitreoretiniană. Tomografia în coerenţă optică permite imediat un diagnostic de precizie.

TRATAMENT

Majoritatea cazurilor nu necesită tratament deoarece patologia se autolimitează şi are un impact minor asupra vederii. Apariţia leziunilor chistice intraretiniene şi accentuarea proliferării fibrogliale preretiniene induce o scădere marcată a acuităţii vizuale şi în aceste condiţii este recomandată îndepărtarea lor chirurgicală.

Progresele majore ale ultimului deceniu în vitrectomia posterioară prin pars-plana constau în special în reducerea semnificativă a grosimii instrumentelor (23/25 Gauge) şi abordul direct transconjunctival fără suturi.

Intervenţia chirurgicală se desfăşoară de regulă sub anestezie locală, scopul procedurii fiind reprezentat atât de eliminarea tracţiunilor anteroposterioare cât şi de îndepărtarea de pe suprafaţa retinei a proliferărilor fibrogliale. Abordul direct cu pensa este cel mai frecvent utilizat, se recomandă îndepărtarea în bloc a proliferării epiretiniene după identificarea unui plan de clivaj reperat intraoperator sau ghidat preoperator de tomografia în coerenţă optică (figura 6.4) [16]. Utilizarea unui colorant vital cum este albastrul de tripan facilitează îndepărtarea completă a proliferării nedorite. Un aspect particular constatat intraoperator în aproximativ 15% dintre cazuri este existenţa unei proliferări preretiniene aparent duble: stratul anterior este reprezentat de hialoida posterioară îngroşată şi trebuie îndepărtat iar cel de al doilea „strat", aderent de suprafaţa internă a retinei şi care nu trebuie îndepărtat este consecinţa stazei axoplasmice secundară suferinţei fibrelor nervoase retiniene şi care cedează spontan după chirurgie [17].

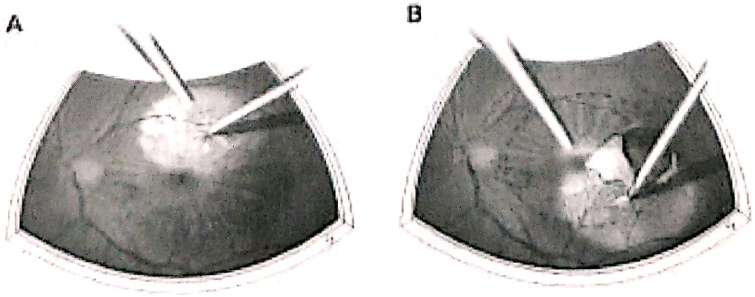

Figura 6.4. Îndepărtarea unei proliferări epiretiniene maculare: după crearea unei aperturi cu ajutorul unui ac de 25 G într-o zona de clivaj reperată anterior prin OCT (A) se îndepărtează cu ajutorul unei pense membrana de o manieră circulară.

Scanned with OKEN Scanner

Îndepărtarea simultană a membranei limitante interne imediat este controversată. Raţiunea ipotetică de a reduce rata recurenţei membranei nu a fost confirmată.

Prognosticul anatomic post-operator este favorabil cu reluarea treptată a citoarhitecturii normale a retinei maculare, lucru confirmat de OCT (figura 6.3). Tracţiunile antero-posterioare şi proliferările induse de către acestea pe suprafaţa retinei nu recidivează. Succesul funcţional este confirmat de dispariţia metamorfopsiilor şi ameliorarea acuităţii vizuale centrale.

Având în vedere posibilitatea apariţiei unor incidente intraoperatorii (rupturi retiniene iatrogene, hemoragie vitreană) şi post-operatorii (cataractă, dezlipire de retină, endoftalmita) în ultimii ani a fost evaluată posibilitatea rezoluţiei non-chirurgicale a acestei patologii prin administrarea intravitreană, unică sau repetată de microplasmin. Rezultatele preliminarii ale acestei vitreolize enzimatice sunt încurajatoare, cu dispariţia aderenţelor după tratament, chirurgia nemaifiind necesară [18–19].

MEMBRANELE EPIRETINIENE MACULARE

DEFINIŢIE ŞI GENERALITĂŢI

Membranele epiretiniene maculare sunt definite ca proliferări fibrocelulare avasculare ce acoperă suprafaţa internă a retinei de care aderă parţial sau în totalitate şi care generează o suferinţă a retinei subjacente. Membranele apar pe retina indemnă (membrane idiopatice) sau reprezintă consecinţa unor patologii oculare diverse (membrane secundare după boli vasculare ale retinei, hemoragie vitreană, inflamaţii intraoculare, traumatisme etc.) sau intervenţii chirurgicale (membrane secundare după rupturi retiniene fotocoagulate, dezlipire de retină regmatogenă operată, chirurgia cataractei).

Membranele idiopatice sunt cel mai frecvent întâlnite după vârsta de 50 de ani, cu o prevalenţă apreciată la aproximativ 6% şi o bilateralitate cuprinsă între 20–30% dintre cazuri. Incidenţa aparent crescută la femei pare sa fie justificată de o speranţă de viaţă mai mare [20].

Membranele secundare apar cel mai frecvent după chirurgia cataractei (9%) [20,21], chirurgia convenţională a dezlipirii de retina (3–8,5%), fotocoagularea profilactică a rupturilor retiniene (2%), principalii factori de risc fiind reprezentaţi de vârsta înaintată, prezenţa prealabilă a unei sângerări vitreene, rupturile retiniene mari, utilizarea în exces a crioaplicaţiilor transsclerale. Edemul macular cronic a fost de asemenea implicat în apariţia unor membrane epiretiniene maculare.

PATOGENEZĂ

În peste 90% dintre cazurile de membrane epiretiniene idiopatice există o decolare posterioară de vitros totală. În aceste circumstanţe se consideră că membrana este produsă de celulele retiniene gliale (astrocite, celule Muller) care migrează pe suprafaţa interna a retinei prin discontinuităţi ale membranei limitante interne. Odată ajunse pe suprafaţa retinei, celulele proliferează şi se contractă. O altă ipoteză este reprezentată de proliferarea şi contracţia hialocitelor rămase pe suprafaţa internă a retinei după decolarea posterioară a vitrosului.

În membranele epiretiniene secundare au fost identificate astrocite şi alte componente celulare (fibrocite, miofibroblaşti, celule ale epiteliului pigmentar retinian, hialocite, celule inflamatorii şi celule vasculare) în proporţie diferită, în funcţie de patologia cauzatoare [22]. În cazul rupturilor retiniene apariţia membranelor este considerată o formă uşoară de vitreoretinopatie proliferativă indusă de celulele epiteliului pigmentar retinian eliberate în cavitatea vitreană. În inflamaţiile oculare, ruptura barierei hemato-retiniene reprezintă cel mai probabil mecanism de producere a membranei.

Contracţia membranei epiretiniene se realizează când celulele mai sus amintite capătă proprietăţi miofibroblastice. Analiza la microscopul electronic a membranelor epiretiniene evidenţiază o reţea colagenică impresionantă (produsă de celulele membranei) în contact strâns cu membrana limitantă internă şi stratul fibrelor nervoase retiniene [23].

TABLOU CLINIC

Majoritatea membranelor epiretiniene maculare au un debut asimptomatic. În timp pot apare metamorfopsii şi/sau începţoşarea vederii de o manieră variabilă. Statistic, o progresie lentă este remarcată doar la 10–25% dintre cazuri după

Scanned with OKEN Scanner

2 ani de urmărire. În aceste condiții, aproximativ 2/3 dintre pacienți conservă acuități vizuale egale sau mai bune de 2/3. Peste 65% dintre membranele idiopatice au o acuitate vizuală mai mare de 0,7, în timp ce 85% dintre membranele secundare au o acuitate vizuală mai mare de 0,3 (figura 6.5). Doar 5% dintre cazuri vor evolua înspre scăderea acuității vizuale sub 0,1 cu fenomene vizuale semnificative cum sunt metamorfopsiile majore și micropsiile.

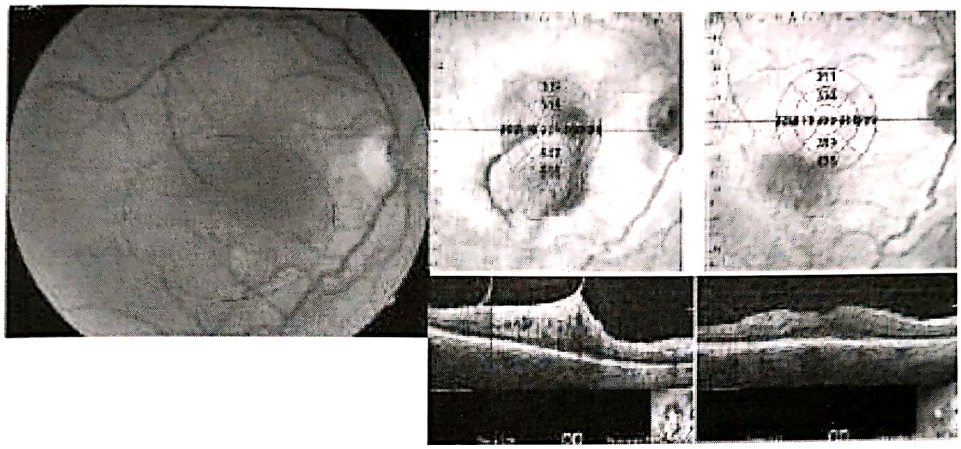

Figura 6.5. Imaginea funduscopică a unui ochi cu sindrom de tracțiune vitreoretiniană (*stgânga*). Imagini tomografice volumetrice și B-scan pre și post-operatorii ce evidențiază ameliorarea netă a citoarhitecturii la 3 luni după dispariția tracțiunilor (*dreapta*) (cazuistica personală).

Diagnosticul membranelor epiretiniene maculare este unul facil. Biomicroscopia fundului de ochi evidențiază proliferarea epiretiniană care poate îmbrăca, după Gass [24], diverse grade de severitate:

– Gradul 0: membrană translucidă, fără deformarea arborelui vascular, așa numita „maculopatie de celofan"

– Gradul 1: membrana distorsionează suprafața internă a retinei și generează un aspect de falduri fine, radiare; capilarele retiniene paramaculare sunt distorsionate; nu există hemoragii retiniene, exsudate sau alterări ale epiteliului pigmentar retinian (figura 6.6)

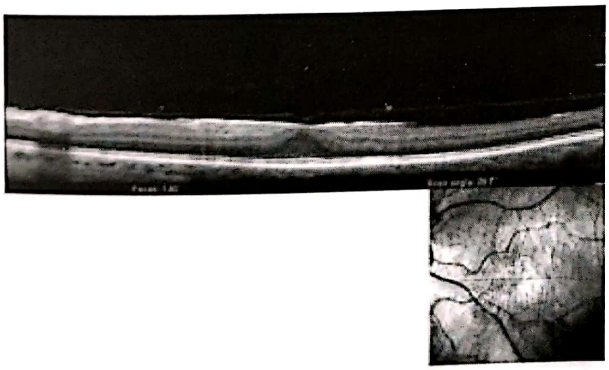

Figura 6.6. Membrana epiretiniană grad 1 ce distorionează suprafața internă a retinei și modifică citoarhitectura ariei foveale (B-scan OCT spectral alături de imaginea SLO – cazuistica personală).

– Gradul 2: membrana are un aspect opac, distorsionează marcat aria maculară, induce apariția de hemoragii retiniene, exsudate vătoase, decolare de retină neurosenzorială, scade marcat acuitatea vizuală sub 0,1 („pucker macular") (figura 6.7). Aspectul de pseudogaură maculară este dat de contracția simultană a membranei epiretiniene și membranei limitante interne subjacente în aria foveală (8–20% dintre cazuri).

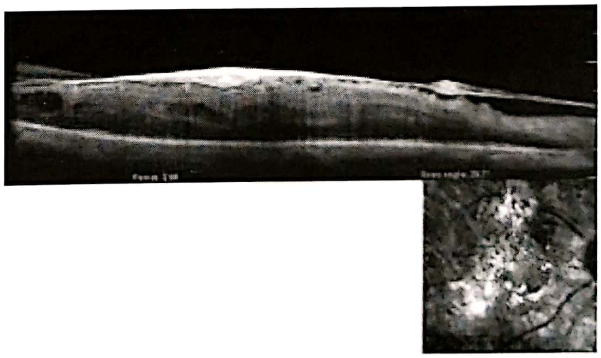

Figura 6.7. Membrana epiretiniană grad 2 („pucker macular") ce distorsionează major suprafața internă a retinei, induce rupturi în stratul fotoreceptorilor, leziuni cistoide în stratul nuclear și zone focale de decolare seroasă de retină neurosenzorială (B-scan OCT spectral alături de imaginea SLO – cazuistica personală).

Decolarea posterioară de vitros este prezentă în marea majoritate a cazurilor. Membranele epiretiniene

Scanned with OKEN Scanner

maculare însoțesc 30% dintre găurile maculare. Atunci când se asociază o tracțiune vitreoretiniană antero-posterioară macula dezvoltă leziuni cistoide iar prognosticul funcțional este rezervat. Modificările secundare ale epiteliului pigmentar retinian constau în zone de atrofie sau hipertrofie și reprezintă un factor prognostic rezervat.

Un număr redus de membrane se detașează spontan de pe suprafața retinei în condițiile pre-existenței decolării posterioare de vitros.

Diagnosticul diferențial al membranelor epiretiniene maculare se realizează în special cu sindromul de tracțiune vitreoretiniană, găurile maculare și dezlipirea de retină prin tracțiune.

INVESTIGAȚII PARACLINICE

Până la apariția tomografiei în coerență optică, angiografia fluoresceinică a reprezentat metoda standard de evaluare a acestor cazuri. Distorsiunea arborelui vascular, leakage-ul și modificările cistoide reprezintă indicatorii suferinței marcate a retinei maculare subjacentei membranei.

Tomografia în coerență optică reprezintă astăzi metoda standard de evaluare a acestor cazuri. Noua tehnologie spectrală permite diferențierea netă a membranei de reflectivitatea stratului fibrelor nervoase retiniene. Sunt de asemenea surprinse, cu multă acuratețe, modificările citoarhitecturii retinei [25]. Hiperreflectivitatea exagerată la nivelul stratului fotoreceptorilor a fost etichetată recent ca semn prognostic negativ asupra funcției vizuale atât în sindromul de tracțiune vitreoretiniană cât și în membranele epiretiniene [26].

TRATAMENT

Nu există un moment clar precizat al îndepărtării unei membrane epiretiniene maculare în stadiile inițiale ale evoluției. Răspunsul dacă o intervenție precoce este benefică va fi oferit de rezultatele studiului „Epiretinal Fibrosis, Effect of Early Surgery" aflat încă în derulare.

Multe dintre cazuri rămân staționare sau prezintă o ușoară progresie în timp caracterizată printr-o disfuncție vizuală minoră fără a necesita chirurgie. O parte dintre cazuri se rezolvă spontan prin detașarea membranei. Atunci când membrana este de grad 2 sau funcția vizuală este „clinic semnificativ" afectată (sub 0,3 sau este mai bună dar pacientul are metamorfopsii importante) este justificată îndepărtarea lor chirurgicală. Vitrectomia posterioară transconjunctivală de 25 sau 23 Gauge reprezintă opțiunea de elecție.

În general, în patologia maculară este preferată anestezia locală (retrobulbară sau parabulbară) potențată de sedare intravenoasă.

Intervenția chirurgicală pentru îndepărtarea unei membrane epiretiniene este una dintre preferatele chirurgului vitreo-retinian. Acest lucru este explicat de parcursul rapid și spectaculos al chirurgiei care presupune, după îndepărtarea vitrosului, un abord direct al membranei cu pensa. Membrana este reperată direct, intraoperator, iar mulți chirurgi preferă, pentru a nu omite resturi membranare, impregnarea acesteia cu albastru tripan, verde de indocianin sau triamcinolon acetonid. Există rețineri în privința utilizării verdelui de indocianin datorită efectului toxic retinian [27–30]. Membrana este „agățată" undeva în periferie, se identifică un plan de clivaj și apoi cu ajutorul unei pense se încearcă îndepărtarea ei în bloc (figura 6.8). În cazul îndepărtării unor membrane aderente retina subjacentă capătă tranzitoriu un aspect albicios datorită stazei axoplasmice în stratul fibrelor nervoase retiniene. Mici hemoragii peteșiale superficiale, autolimitante, pot urma ablației membranei și nu influențează prognosticul funcțional.

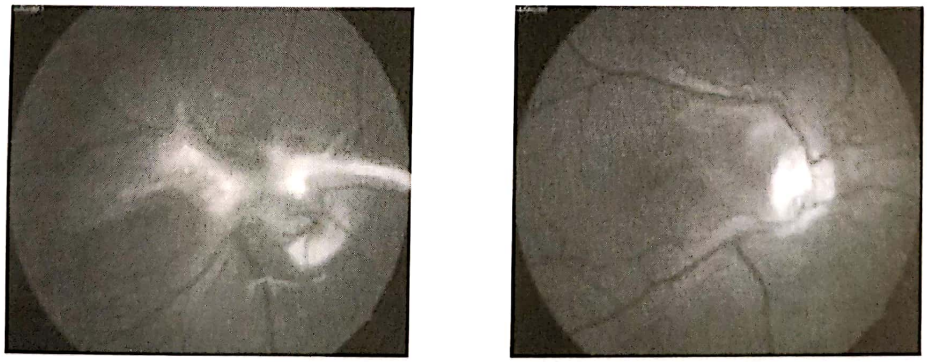

Figura 6.8. Aspect pre- și post-operator într-o membrană epiretiniană maculară secundară toxocariozei (cazuistica personală).

Scanned with OKEN Scanner

Nu există o concordanță între aspectul membranei și dificultatea intervenției. Membrane aparent subțiri se dovedesc intraoperator foarte aderente și fragile, ridică retina neurosenzorială de pe epiteliul pigmentar retinian în momentul tracționării și de aceea ar fi de preferat o tehnică bimanuală.

Pe baza experienței acumulate în îndepărtarea acestor membrane s-a încercat stabilirea unor factori prognostici ai succesului funcțional. Acuitatea vizuală slabă preoperatorie, leziunile cistoide intramaculare, leakage-ul vascular și leziunile epiteliului pigmentar retinan reprezintă factori prognostici negativi. Etiologia membranei influențează, de asemenea, prognosticul funcțional care este considerat mai bun în membranele idiopatice.

Așa cum se întâmplă în chirurgia vitreo-retiniană acuitatea vizuală nu suferă ameliorări majore în perioada post-operatorie imediată. Dispariția metamorfopsiilor și ameliorarea progresivă a acuității vizuale cu cel puțin 2 linii Snellen este înregistrată în 65–90% dintre cazuri după primele 2–3 luni post-operator odată cu dispariția tracțiunilor și ameliorarea citoarhitecturii retinei (figurile 6.9, 6.10). Un rezultat anatomic final poate fi considerat între 6 și 12 luni post-operator [31]. Date preliminare raportează un efect benefic în scurtarea perioadei de recuperare post-operatorie atunci când se administrează în primele luni post-operator antiinflamatorii nesteroidiene topice de tipul Ketorolac 0,5% sau Nepafenac 0,1%.

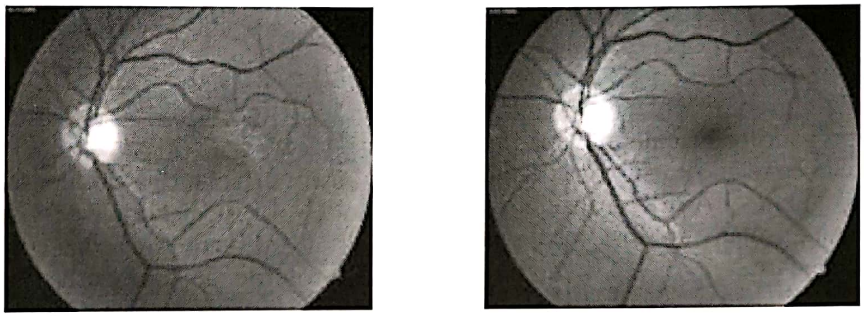

Figura 6.9. Membrană epiretiniană maculară idiopatică: aspect clinic pre- și postoperator (cazuistica personală).

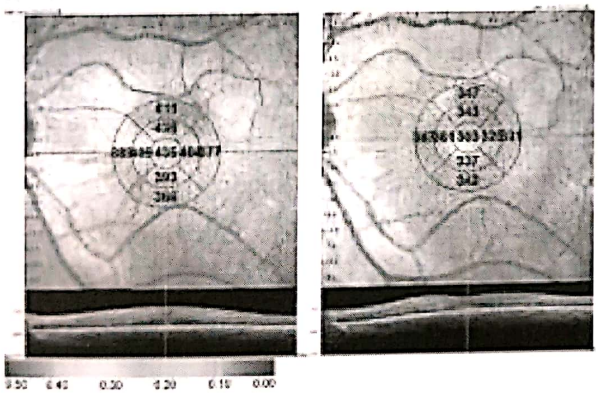

Figura 6.10. Aspect OCT volumetric și B-scan pre- și post-operator la 6 luni al cazului.

Pe lângă complicația programată a vitrectomiei posterioare prin pars plana (cataracta – 75% dintre cazuri la 2 ani), o intervenție chirurgicală pentru îndepărtarea membranelor epiretiniene se poate complica cu rupturi retiniene și dezlipire de retină (1–7%), recurența membranei (5%), persistența unor resturi membranare (20%), scotoame paracentrale sau modificări de câmp vizual secundare ablației, fototoxicității sau toxicității directe a colorantului. O rată crescută a recidivei membranei a fost evidențiată la persoanele tinere (12,5% la 2 ani, 23% la 3 ani de la operație) [32–34]. Îndepărtarea concomitentă a membranei limitante interne pare a avea un efect benefic atât în ceea ce privește reducerea semnificativă a ratei recidivelor cât și în obținerea unei rezultat funcțional superior [35–37]. Pe de altă parte îndepărtarea membranei limitante interne a fost asociată cu disrupții iatrogene între segmentul extern și cel intern al fotoreceptorilor motiv pentru care se recomandă precauție [38].

Ca alternativă la tratamentul clasic al acestor cazuri s-a propus o metodă directă de îndepărtare a membranelor epiretiniene maculare, prin abord transvitrean fără vitrectomie. Deși metoda are o eficiență comparabilă, s-a evidențiat o rată crescută a complicațiilor și recidivei membranei [39].

GAURA MACULARĂ

DEFINIȚIE ȘI GENERALITĂȚI

Găurile maculare sunt definite ca defecte în retina centrală ce interesează întreaga grosime de

Scanned with OKEN Scanner

la membrana limitantă internă la segmentul extern al fotoreceptorilor. Patologia este cunoscută de mai bine de 100 de ani, fiind inițial asociată exclusiv traumatismelor contuzive. La începutul anilor '70 este recunoscut faptul că peste 80% din totalul găurilor maculare sunt idiopatice.

Prevalența găurii maculare idiopatice la persoane cu vârsta peste 55 de ani este estimată între 0,16% (în China), 0,17% (în India) și 0,33% (în Statele Unite). Incidența maximă este notată în decada a șaptea de viață cu o predominanță crescută la femei.

Găurile maculare secundare au fost asociate cu patologii diverse, cel mai frecvent traumatismele (aproximativ 6% din ochii care au suferit o contuzie forte vor dezvolta gaură macular). În miopia degenerativă schizisul foveal poate conduce în 31% dintre cazuri la apariția unei găuri maculare. Edemul macular cistoid secundar obstrucțiilor vasculare și inflamațiilor intraoculare este frecvent implicat în apariția găurilor maculare. După îndepărtarea membranelor epiretiniene, chirurgia dezlipirii de retină, fotocoagulare LASER, capsulotomie YAG sau retinopatie solară au fost menționate găuri maculare secundare.

FIZIOPATOLOGIE

Mecanismul exact de producere al găurii maculare idiopatice este incomplet înțeles. Cea mai mare importanță este atribuită, în continuare, forțelor antero-posterioare și a celor tangențiale pe care fibrele vitreene le exercită asupra suprafeței retinei centrale.

Gass a descris pentru prima dată implicarea forțelor vitreene în producerea găurii maculare și a elaborat o stadializare clinică a evoluției găurilor maculare folosită și astăzi [40]. În stadiile inițiale, forțele tangențiale par a avea o pondere importantă în generarea decolării foveolare și foveale. Dacă aceste forțe încetează, leziunile se remit spontan. Dacă nu, leziunea macular va progresa înspre defecte complete care devin din ce în ce mai importante și se însoțesc de decolarea retinei neurosenzoriale la nivelul marginilor defectului. Expunerea prelungită a epiteliului pigmentar retinian la nivelul defectului induce atrofia acestuia și apariția unor depozite gălbui caracteristice găurilor maculare de lungă durată.

Examenul tomografic a contribuit în mare măsură, la înțelegerea mecanismelor etiopatogenice și chiar a permis o restadializare tomografică. A fost pusă în evidență, în multe cazuri, o decolare vitreană perifoveală subclinică (gaură macular stadiul 0 [41]) care reprezintă, în circumstanțele persistenței aderențelor vitreene periferice mecanismul inițial al producerii găurii maculare[42–44].

Apariția membranelor epiretiniene, atrofia fotoreceptorilor foveali și forțele hidraulice par a avea, de asemenea, un rol important în producerea găurii maculare.

În găurile maculare secundare, etiopatogenia este strâns legată de patologia cauzatoare. De exemplu, în găurile maculare post-traumatice mecanismul de producere este inițiat de alterările epiteliului pigmentar retinian secundar rupturii coroidiene și hemoragiei subretiniene subjacente. Ruperea unui chist de mari dimensiuni din aria foveală reprezintă cea mai frecventă modalitate de producere a găurii maculare secundare edemului macular cistoid din ocluziile venoase, diabet sau uveite.

CLASIFICARE ȘI TABLOU CLINIC

Clasificarea clinică a găurilor maculare în 4 stadii evolutive a fost elaborată de Gass în 1988 [40]. Această clasificare este astăzi completată de informațiile oferite de tomografia în coerență optică [42, 43].

Gaura macular stadiul 1 se caracterizează prin absența defectului central caracteristic dar reducerea sau absența depresiunii foveale. Ea este subclasificată în stadiile 1A și 1B după cum decolarea interesează doar zona foveolară sau aria foveală. Examenul tomografic constată separarea perifoveala a hialoidei posterioare și zone focale de aderență alături de apariția unui spațiu optic clar intraretinian denumit „pseudochist" (figura 6.11).

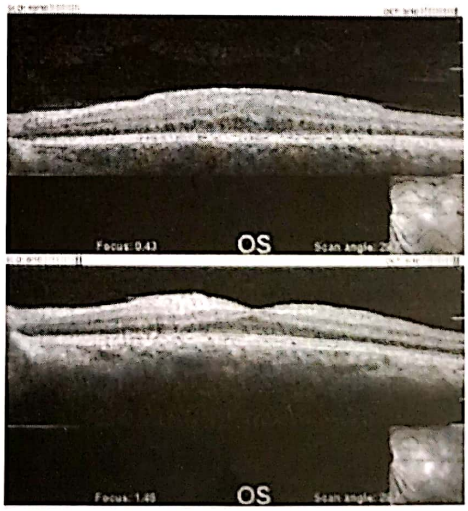

Figura 6.11. ameliorarea netă a aspectului anatomic o dată cu cel funcțional de la 0,5 la 0,8 fc (cazuistica personală).

Scanned with OKEN Scanner

Apariția unui mic defect central sau excentric la nivelul marginii zonei de decolare indică evoluția înspre stadiul 2, de gaură maculară constituită. Din punct de vedere tomografic se disting stadiile 2A, în care deschiderea la nivelul suprafeței interne este incompletă, iar tracțiunile la acest nivel sunt evidente, în timp ce stadiul 2B este caracterizat de deschiderea completă, cu opercul și cu eliberarea aderențelor. Eliberarea spontană a tracțiunilor în stadiul 2A va conduce la oprirea în evoluție a defectului care poate fi constatat tomografic sub aspectul de gaură maculară lamelară cu acuitate vizuală și prognostic funcțional bun în ciuda prezenței defectului în retina neurosenzorială (figura 6.12). În caz contrar defectul se lărgește treptat și gaura maculară progresează înspre stadiile 3 și 4 pe parcursul a câteva săptămâni sau luni atingând un diametru între 300 și 1 500 μm. În aceste stadii există, de regulă o decolare posterioară de vitros parțială sau completă, iar operculul retinian poate fi remarcat în fața găurii în 20–40% dintre cazurile de gaură maculară stadiul 3 sau pe fața posterioară liberă a hialoidei în 50–70% dintre cazurile de gaură maculară stadiul 4. Tomografia în coerență optică evidențiază defectul total și decolarea de retină la nivelul marginii găurii alături de leziunile cistoide intraretiniene.

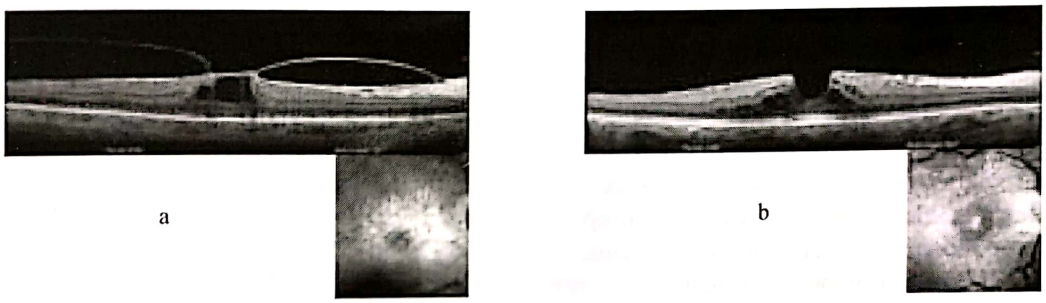

Figura 6.12. a: Imagine tomografică B-scan alături de imaginea SLO într-o gaură maculară st. 1B: se remarcă separarea perifoveală a hialoidei și „pseudochistul" intraretinian; b: Imagine tomografică B-scan alături de imaginea SLO într-o gaură maculară lamelară: se remarcă defectul retinian incomplet și absența tracțiunilor vitreene (cazuistica personală).

Găurile maculare sunt frecvent asimptomatice la debut. Semnele minore, caracteristice debutului patologiei se manifestă în special la vederea de aproape și sunt reprezentate de vedere încețoșată și metamorfopsii pe care pacientul le descoperă întâmplător la acoperirea ochiului congener. În aceste stadii multe găuri sunt diagnosticate de către oftalmolog la un examen de rutină.

În stadiile avansate se instalează un scotom central pe care pacientul îl sesizează și care reprezintă, în majoritatea cazurilor, motivul solicitării consultului. Instalarea leziunilor cistoide la nivelul marginilor rupturii și a lichidului subretinian la acest nivel generează micropsii și/sau metamorfopsii.

Acuitatea vizuală este influențată proporțional cu stadiul găurii, extensia și localizarea acesteia. În general, găurile maculare stadiul 1A, 1B și 2 induc metamorfopsii și o scădere moderată a acuității vizuale (între 0,8 și 0,4), scotomul central fiind absent. În găurile maculare stadiul 3 și 4 scotomul central este prezent, acuitatea vizuală scade la 0,1, iar metamorfopsiile sunt severe. Acuitatea vizuală corelează atât cu mărimea găurii maculare cât și cu existența unei decolări a retinei neurosenzoriale la nivelul marginilor găurii. Acești parametri reprezintă, de asemenea, indicatori ai vechimii găurii maculare.

Găurile maculare nu-și ameliorează spontan simptomele deși sunt publicate câteva cazuri izolate. În general vederea continuă să scadă și se stabilizează sub 0,05, scotomul central fiind foarte deranjant. Există un risc de 12% pe termen lung ca ochiul congener să dezvolte o gaură maculară idiopatică.

Diagnosticul găurii maculare este unul eminamente clinic. Examenul biomicroscopic al fundului de ochi pune în evidență defectul central, rotund sau ușor ovalar, asociat sau nu cu fine depozite gălbui, de lipofuscina, la nivelul bazei. Modificările asociate sunt reprezentate de prezența operculului suspendat deasupra găurii, leziunile cistoide ale retinei adiacente găurii, prezența unui inel de lichid sub marginea găurii și o fină membrană epiretiniană ce conferă un aspect radiar perilezional.

Iluminarea cu o fantă subțire a defectului central va fi descrisă de pacient ca o linie

Scanned with OKEN Scanner

întreruptă datorită absenței retinei neurosenzoriale la acest nivel (semn Watzke-Allen).

EVALUARE PARACLINICĂ

Grila Amsler reprezintă o metodă rapidă și ieftină de evaluare a prezenței și evoluției găurii maculare deși ea nu prezintă specificitate pentru această patologie.

Tomografia în coerență optică reprezintă astăzi cea mai utilizată metodă paraclinică de diagnosticare, stadializare și urmărire a găurilor maculare indiferent de etiologia lor. Semiologia tomografică a fost explicit prezentată în subcapitolul anterior.

Angiografia fluoresceinică reprezintă, de asemenea, o metodă utilă în diferențierea găurilor maculare de leziuni cu aspect clinic asemănător așa cum sunt edemul macular cistoid sau neovascularizația coroidiană foveală. Aspectul angiografic caracteristic găurii este de defect de fereastră precoce care nu se accentuează în timp.

Ecografia mod B este utilă doar în evaluarea tracțiunilor vitreoretiniene întrucât nu are sensibilitatea necesară pentru de a obiectiva gaura macular.

Microperimetria macular și electroretinograma multifocală sunt utile în stabilirea concordanței dintre evoluția post-operatorie anatomică și cea funcțională.

DIAGNOSTIC DIFERENȚIAL

Găurile maculare sunt cel mai frecvent confundate cu pseudogăurile maculare din membranele epiretiniene maculare, drusenul central, retinopatia solară, edemul macular cistoid de diverse etiologii și maculopatiile exsudative (corioretinopatia seroasă centrală sau degenerescența macular legată de vârstă). Examenul clinic și investigațiile paraclinice stabilesc diagnosticul de precizie.

TRATAMENT

Găurile maculare au fost considerate mult timp ca intratabile. Tentativele inițiale de tratament medicamentos cu anxiolitice sau vasodilatatoare prezintă astăzi doar un interes istoric.

O primă abordare chirurgicală a fost reprezentată de identația scleral localizată și/sau endotamponada directă cu gaz expandabil. Rezultatele mediocre obținute au stimulat ideea creării unor aderențe ferme la nivelul marginii găurii prin fotocoagulare pentru a preveni atât accentuarea fluidului subretinian cât și extensia găurii. Deși metoda a reprezentat un succes în controlul aspectului anatomic, din punct de vedere funcțional rezultatele au fost limitate doar în cazurile cu margini proeminente, acest lucru fiind explicat de distrucția iatrogenă a epiteliului pigmentar retinian și retinei neurosenzoriale. Fotocoagularea marginilor găurii este astăzi rareori utilizată [45, 46].

Înțelegerea ulterioară a importanței tracțiunilor tangențiale și a celor antero-posterioare i-a determinat pe Gonvers și Machemer să recomande, pentru prima dată, în 1982, abordarea cazurilor prin vitrectomie posterioară și endotamponadă cu gaz expandabil [47]. Kelly și Wendel au raportat în 1991 o rată de succes anatomic de 58% și o îmbunătățire a acuității vizuale cu mai mult de 2 linii în 42% dintre cazurile operate prin metoda propusă având la bază vitrectomia posterioară prin pars-plana, îndepărtarea membranelor epiretiniene identificabile și endotamponadă cu gaz urmată de menținerea unei poziții stricte cu fața în jos timp de o săptămână post-operator [48]. Aceste prime rezultate favorabile au fost confirmate de „Vitrectomy for Treatment of Macular Hole Study Group" [49, 50] care a demonstrat un beneficiu net al chirurgiei versus observație în găurile maculare stadiul 2, 3 și 4, dar a atras atenția asupra principalelor efecte adverse ale chirurgiei (alterările epiteliului pigmentar macular și cataracta).

Chirurgia convențională presupune un abord standard prin 3 porturi cu instrumente de 20 de Gauge. După îndepărtarea vitrosului central urmează momentul delicat al îndepărtării tracțiunilor perimaculare. Hialoida posterioară este deja decolată în găurile maculare stadiul 4 dar în stadiile 2 și 3 ea este aderentă de suprafața retinei și necesită a fi îndepărtată. Pentru a facilita identificarea și îndepărtarea hialoidei posterioare se poate utiliza sucțiunea fină cu capul vitreotomului sau mai sigur o canulă de aspirație cu cap siliconat. Pentru o mai bună vizualizare se pot folosi coloranți vitali cum sunt albastrul tripan sau verdele de indocianin. Injectarea intravitreană de triamcinolon acetonid reprezintă o metodă excelentă de identificare a resturilor corticale vitreene. Detașarea hialoidei posterioare este confirmată de apariția inelului Weiss. Membranele epiretiniene identificate intraoperator trebuie, de asemenea, îndepărtate cu

Scanned with OKEN Scanner

ajutorul unei pense. După ablația completă a vitrosului se inspectează periferia retinei pentru a nu omite rupturi iatrogene, se realizează un schimb lichid-aer complet şi se închid sclerotomiile în ordine inversă asigurând în interiorul ochiului un amestec non-expandabil de aer şi gaz (cel mai frecvent SF6 – sulfur hexaflorid). Post-operator pacientul va menține poziția posturală pentru aproximativ 10 zile (timpul considerat necesar pentru a obține aplatizarea şi închiderea găurii) şi nu va călători la altitudine atât timp cât există gaz în ochi.

Această chirurgie oferă, în general, o rată de succes anatomică estimată între 70 şi 80%, cu o creştere mai mare de 2 linii de acuitate în aproximativ 50% dintre cazuri.

Preocupările ultimelor decenii în chirurgia găurii maculare, chiar dacă în esență tehnica chirurgicală a rămas aceeaşi, au fost concentrate asupra obținerii unor rezultate anatomice şi funcționale superioare prin utilizarea de adjuvanți farmacologici ai închiderii găurii, îndepărtării concomitente a membranei limitante interne, utilizarea unui instrumentar minim invaziv şi a scurtării duratei poziției posturale.

Identificarea unor adjuvanți utilizați intraoperator pentru a facilita închiderea găurii maculare rămâne un deziderat. Trialurile clinice au infirmat efectul benefic al serului autolog, trombinei sau factorului de creştere beta (TGF-beta 2).

Îndepărtarea membranei limitante interne din aria maculară în momentul chirurgiei necesită experiență şi creşte semnificativ dificultatea şi riscurile gestului chirurgical, însă creşte rata de succes anatomic la 90% (figura 6.13). O bună abordare a membranei limitante interne presupune impregnarea ei inițială cu un colorant vital cum este verdele de indocianin 0,05%, verdele de infracianin 0,5% sau albastrul tripan 0,06%. Chiar dacă eficacitatea tripanului nu este la fel de impresionantă ca cea a verdelui de indocianin, utilizarea sa pe scară largă este justificată de lipsa efectului toxic retinian. Membrana limitantă internă este agățată, de regulă, undeva în marginea ariei maculare cu o pensă specială şi apoi este îndepărtată, în bloc, de o manieră circulară asemănătoare capsulorhexis-ului din chirurgia cataractei, motiv pentru care tehnica a fost denumită maculorhexis. Îndepărtarea membranei limitante interne este urmată în unele cazuri de inducerea unui aspect palid, albicios al retinei subjacente şi apariția de mici hemoragii peteşiale care confirmă îndepărtarea limitantei şi în acelaşi timp facilitează completarea exciziei. Acest traumatism iatrogen asupra retinei este responsabil de o perioadă mai lungă de recuperare funcțională în ciuda rezultatului anatomic superior [51]. Acuitatea vizuală finală este comparabilă atunci când se îndepărtează suplimentar şi limitanta internă [52].

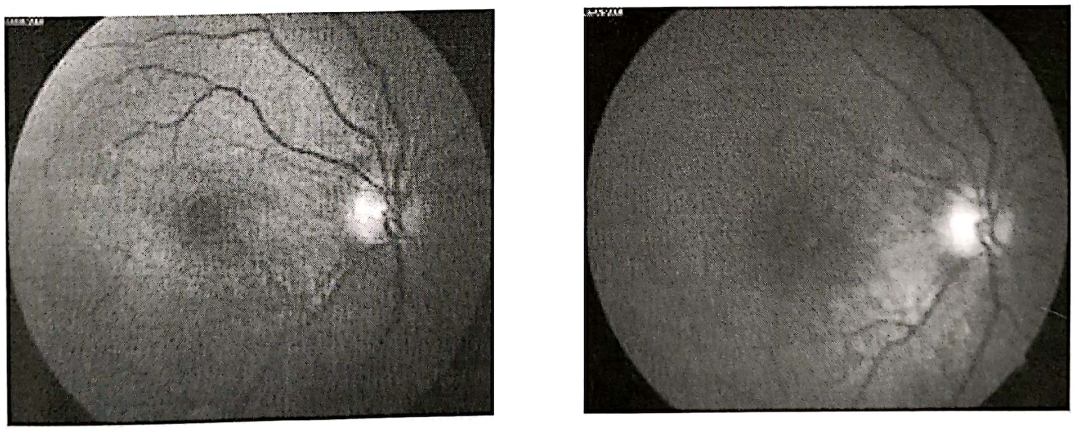

Figura 6.13. Aspect clinic pre- şi post-operator într-un caz de gaură maculară idiopatică (cazuistica personală).

Modul în care îndepărtarea limitantei interne contribuie la succesul chirurgiei este încă incomplet înțeles. Majoritatea chirurgilor consideră că îndepărtarea tuturor tracțiunilor de pe suprafața internă a retinei reprezintă factorul decisiv [53]. Oricum, rata de succes anatomic primar superioară şi implicit rata mai mică a reintervențiilor confirmă necesitatea îndepărtării sistematice a limitantei interne în chirurgia găurilor maculare indiferent de stadiul sau mărimea acestora.

În timpul chirurgiei se va evita contactul direct al instrumentelor cu gaura maculară pentru a nu

Scanned with OKEN Scanner

induce leziuni iatrogene, în special la nivelul epiteliului pigmentar retinian. Tehnica de alipire mecanică intraoperatorie cu ajutorul instrumentelor, urmată de compresia marginii găurii urmează să-şi valideze atât siguranţa, cât şi eficacitatea în creşterea ratei de succes a chirurgiei găurilor maculare 3 şi 4 peste 400 µm diametru [54, 55].

În mod convenţional endotamponada în găurile maculare se realizează cu un amestec nonexpandabil de aer şi sulfur hexaflorid sau perfluoropropan. Rata de succes anatomic corelează direct cu durata endotamponadei care însă scade calitatea vieţii pacientului prin pronaţia restrictivă şi expunerea suplimentară la riscuri mari de creştere a presiunii intraoculare sau cataractă. În tot acest timp există restricţia de a urca sau călători la altitudine. În condiţii selectate (pacienţi care nu pot respecta pronaţia sau necesită a călători cu avionul imediat după chirurgie) este indicată endotamponada cu ulei siliconic cu rezultate anatomice şi funcţionale inferioare endotamponadei cu gaz [56, 57].

Entuziasmul generat de creşterea ratei de succes anatomic după îndepărtarea concomitentă a limitantei interne a impulsionat reducerea duratei endotamponadei. Există suficiente rapoarte în ultimii ani care obiectivează închiderea găurii maculare după numai 1 zi de endotamponadă, cu condiţia ca mărimea bulei în acest timp să fie de cel puţin 70% [58–61].

Chirurgia vitreoretiniană transclerală de 25 şi 23 Gauge îşi găseşte, în gaura macular, o foarte bună indicaţie. Chiar dacă rezultatele funcţionale finale sunt similare cu chirurgia de 20 Gauge există un traumatism redus al actului chirurgical care va permite recuperarea mai rapidă postoperatorie şi absenţa astigmatismului indus de sutura sclerotomiilor. Principalele dezavantaje ale chirurgiei de 23 dar mai ales de 25 de Gauge sunt reprezentate de riscul crescut infecţios şi cel al hipotoniei post-operatorii. Aceste riscuri pot fi reduse dacă se respectă arhitectura corectă a inciziilor şi se realizează o endotamponadă cu gaz la sfârşitul intervenţiei [62–65].

Având în vedere riscul cataractogen al vitrectomiei posterioare, unii chirurgi preferă chirurgia cataractei simultan cu vitrectomia. Pe de altă parte adepţii chirurgiei seriate aduc drept argument faptul că o chirurgie simultană a cataractei ar putea pune în pericol rezultatul final prin disrupţia temporară a barierei hemato-retiniene şi inducerea edemului macular cistoid. Rezultatele unui trial clinic sugerează absenţa unor diferenţe în ceea ce priveşte rezultatul anatomic la 12 luni [66]. Mai mult decât atât, în grupul cu chirurgie simultană recuperarea funcţională a fost una mai rapidă.

Chirurgia găurii maculare nu este lipsită de riscuri intra şi post-operatorii. Cele mai frecvente complicaţii intraoperatorii sunt reprezentate de rupturile iatrogene şi lezarea găurii sau a retinei adiacente ceea ce se va traduce prin accentuarea dimensiunilor găurii şi apariţia de scotoame paracentrale, arcuate sau periferice. Principalele complicaţii post-operatorii sunt reprezentate de dezlipirea de retină regmatogenă (2–14%), cataracta şi persistenţa găurii. În această ultimă eventualitate studiile histologice au evidenţiat o proliferare colagenică masivă de la nivelul zonelor restante de limitanta internă. Acelaşi mecanism este responsabil şi de recidiva găurii maculare (5%).

Practic, toate găurile maculare începând cu stadiul 2 trebuie să beneficieze de chirurgie. Principalul factor de prognostic nefavorabil postoperator este reprezentat de dimensiunea găurii peste 400 µm.

Nu trebuie abandonată, în final, ideea de a găsi o soluţie nonchirurgicală pentru găurile maculare. După injectarea intravitreana de plasmin s-a putut constata, în unele situaţii, rezoluţia spontană a găurii ceea ce susţine conceptul de „chemovitrectomie" [67]. Trialurile clinice aflate în derulare vor stabili indicaţiile şi limitele acestei opţiuni terapeutice revoluţionare.

NEOVASCULARIZAŢIA COROIDIANĂ MACULARĂ

DEFINIŢIE ŞI GENERALITĂŢI

Neovascularizaţia coroidiană (sinonim neovascularizaţie subretiniană) defineşte prezenţa în spaţiul subretinian de neovase cu origine coroidiană. Aceste vase anormale pătrund prin rupturi ale membranei Bruch şi se localizează între coroidă şi epiteliul pigmentar retinian (tipul Gass 1 – figura 6.14) sau între epiteliul pigmentar retinian şi retina neurosenzorială (tipul Gass 2 – figura 6.15). Neovascularizaţia subretiniană macular (NSR) defineşte prezenţa acestora în aria macular şi reprezintă una din cauzele majore de scădere a vederii centrale.

Scanned with OKEN Scanner

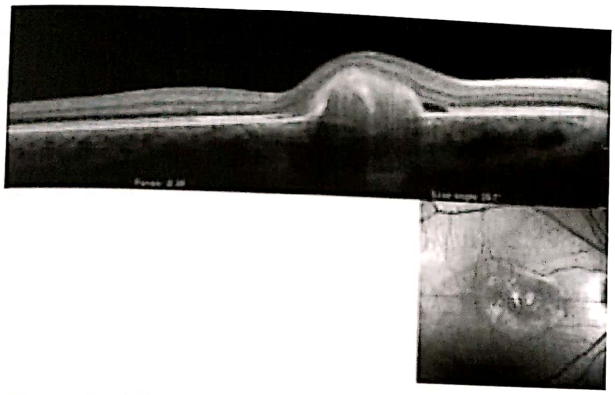

Figura 6.14. Imagine tomografică B-scan în NSR alături de imaginea SLO: membrana este localizată între coroidă şi epiteliul pigmentar retinian (cazuistica personală).

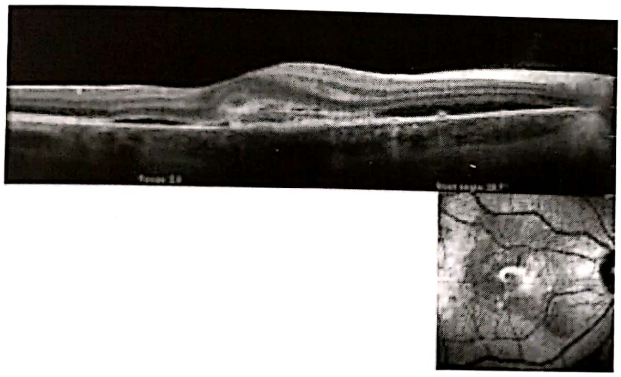

Figura 6.15. Imagine tomografică B-scan în NSR alături de imaginea SLO: membrana este localizată între epiteliul pigmentar retinian şi retina neurosenzorială decolare seroasă de retină asociată (cazuistica personală).

CLASIFICARE

Neovascularizaţia subretiniană este considerată o complicaţie posibilă a oricărei afecţiuni care implică epiteliul pigmentar retinian şi membrana Bruch. Deşi sunt cunoscute peste 40 de afecţiuni oculare ce pot induce NSR, cele mai frecvent implicate în NSR maculară sunt prezentate în tabelul 6.1.

Frecvenţa NSR diferă în funcţie de patologie. Studiile largi populaţionale au evidenţiat o incidenţă de 1.2% a neovascularizaţiei la pacienţii cu degenerescenţă maculară legată de vârstă (DMLV), reprezentând în total 90% din cazurile de scădere majoră a vederii. În miopia forte, cea de a doua mare cauză, incidenţa este estimată la 10% dintre pacienţi, 60–75% dintre membrane fiind subfoveale. În coroidopatii incidenţa NSR poate apare la 50% dintre cazuri.

NSR este asociată multor patologii şi de aceea distribuţia pe vârstă sau sexe diferă semnificativ.

Tabelul 6.1

Afecţiuni oculare ce pot induce NSR

Degenerescenţa maculară legată de vârstă
Miopia forte
Striurile angioide
Histoplasmoza
Ruptura coroidiană
NSR idiopatică
Fundus flavimaculatus
Fotocoagularea LASER
Retinopatia pigmentară
Toxoplasmoza
Melanomul malign coroidian
Hemangiomul coroidian
Retinopatia de iradiere
Coroidita multifocală
Colobomul corioretinian
Sarcoidoza
Tuberculoza
Coroidopatia geografică/serpiginoasă
Corpul strain metalic intraretinian
Sdr. Vogt-Koyanagi-Harada

ETIOPATOGENIE

Mecanismul exact de producere al neovascularizaţiei coroidiene este încă neelucidat. Se consideră astăzi ca neovasele reprezintă faza iniţială a procesului de constituire al cicatricii subretiniene. Examenul anatomopatologic ale specimenelor îndepărtate chirurgical a relevat alterări importante ale factorilor proangiogenici şi antiangiogenici alături de diverse componente celulare, fibrocite, macrofage, colagen şi fibrină. În mod particular există o expresie marcată a VEGF şi TGFβ la nivelul celulelor membranei ce nu poate fi contracarată de factorul derivat din epiteliul pigmentar (PEDF) ca principal antiangiogen. Acest lucru sugerează rolul etiologic marcat al hipoxiei. Indiferent de cauza NSR se remarcă defecte ale epiteliului pigmentar retinian şi membranei Bruch. Determinismul genetic al apoptozei este implicat în apariţia degenerescenţei maculare legată de vârstă.

SIMPTOMATOLOGIE ŞI TABLOU CLINIC

În stadiile iniţiale pacienţii remarcă voalarea vederii, în special la vederea de aproape. Apariţia fluidului subretinian este asociată imediat cu metamorfopsiile în timp ce decolările de epiteliu pigmentar retinian induc şi modificări ale mărimii

Scanned with OKEN Scanner

imaginii. Alterarea sensibilității la contrast și a simțului cromatic, alături de adaptarea dificilă la întuneric și lumină reprezintă alte simptome precoce. În decolările seroase care implică aria foveală metamorfopsiile sunt importante și se instalează un scotom central relativ care devine absolut în cazul unei sângerări. În general acuitatea vizuală de aproape este mai rapid și mai sever afectată. Membranele neovasculare foveale pot genera, în funcție de localizare și evoluție și scotoame paracentrale, absolute sau relative.

Deși în stadiile finale cicatricea subretiniană induce o scădere marcată a calității vieții prin scotomul central, pacientul păstrează un anume grad de vedere ambulatorie.

Biomicroscopia fundului de ochi cu lentila de contact sau non-contact permite precizarea diagnosticului în majoritatea cazurilor. Atunci când este surprinsă în stadii precoce NSR are un aspect gri-cenușiu, mai bine sau mai slab delimitat în funcție de cantitatea de fluid subretinian pe care o induce. Filtrul aneritru și cel infraroșu accentuează vizualizarea membranei care este cel mai frecvent localizată subfoveal sau juxtafoveal. Odată cu instalarea exsudației sau hemoragiei identificarea membranei în complexul lezional este imposibilă în absența investigațiilor paraclinice. Apariția exsudatelor dure în straturile interne ale retinei afectate și la periferia leziunii maculare este specifică exudației cronice. În stadiile finale se formează o cicatrice subretiniană cu aspect albsidefiu aderentă de epiteliul pigmentar atrofic.

INVESTIGAȚII PARACLINICE

Angiografia fluoresceinică (AGF) reprezintă metoda cea mai utilizată în evaluarea NSR. Membranele clasice prezintă o hiperfluorescență precoce cu delimitarea clară a dimensiunilor acesteia, urmată de un leakage progresiv în interiorul leziunii. Angiografia cu verde de indocianin este recomandată în acele situații în care identificarea membranei nu este posibilă prin AGF (membrane oculte – 10%). Tomografia în coerență optică domeniul spectral (OCT) permite o evidențiere rapidă și non-invazivă a modificărilor intra și subretiniene. Evaluarea cu mare acuratețe a cantității fluidului subretinian și a citoarhitecturii retinei a transformat OCT în principalul mijloc de urmărire și decizie a retratamentului cazurilor prin terapia intravitreană. Cu toate aceste avantaje tomografia nu poate înlocui angiografia în evaluarea NSR.

Microperimetria maculară realizează cu mare acuratețe o hartă a sensibilității retinei la acest nivel. Monitorizarea pacientului prin această tehnică permite o mai bună evaluare în dinamică a eficacității metodelor terapeutice propuse.

TRATAMENT

Cunoștințele actuale asupra patogenezei NSR au canalizat tratamentul ultimilor ani pe direcția antiangiogenezei. Deși pentru utilizare intravitreană au fost până acum aprobați doar aptamerul împotriva VEGF 165 (pegaptanib sodic – Macugen®) și fragmentul de anticorp monoclonal recombinant pentru toate formele de VEGF-A (ranibizumab – Lucentis®), de o largă utilizare „off-label" se bucură un anticorp monoclonal recombinant ce inhibă toți isoformii VEGF (bevacizumab – Avastin®). Recent a fost aprobat pentru utilizare intravitreană primul VEGF-trap (aflibercept – Eylea®) care are avantajul unei administrări mai rare decât compușii anti-VEGF. Avantajul major al terapiei antiangiogenice intravitreene este posibilitatea reală de a îmbunătăți vederea și de aceea reprezintă tratamentul de elecție în toate formele de NSR. Dezavantajele principale sunt reprezentate de necesitatea unor tratamente lunare până la dispariția exudației și a fenomenului de tahifilaxie. Combinarea acestui tratament cu terapia fotodinamică sau alte clase terapeutice este în investigare atât pentru creșterea eficacității actului terapeutic cât și pentru reducerea necesității retratamentelor.

Distrucția NSR prin LASER termal și-a dovedit eficiența pe termen scurt în membranele neovasculare extrafoveale. Rata crescută a recidivelor ca și imposibilitatea utilizării acestuia pentru membranele subfoveale limitează considerabil această tehnică. Termoterapia transpupilară nu și-a dovedit eficiența în tratamentul NSR [68–75].

Chirurgia NSR și a hemoragiei subretiniene secundare are o experiență de mai bine de două decenii, reprezentând inițial singura modalitate de tratament a acestor cazuri.

Lavajul chirurgical al sângelui subretinian s-a dovedit dificil de efectuat pe de o parte datorită consistenței crescute a cheagului iar pe de altă parte riscului crescut de recidivă.

Scanned with OKEN Scanner

Îndepărtarea sângelui este facilitată de injectarea directă subretiniană, intraoperatorie, de activator tisular al plasminogenului (tPA) care lichefiază cheagul. Soluția non-chirurgicală de dislocare pneumatică a hemoragiei presupune inițial lichefierea ei prin injectarea intravitreană de tPA şi apoi introducerea unei bule de gaz expandabil cu menținerea pronației pentru 24 de ore.

Membrana neovasculară este abordată în timpul vitrectomiei posterioare prin pars-plana, după îndepărtarea hialoidei posterioare. Retinotomia de acces realizată cu ajutorul unui ac retinian în vecinătatea membranei permite totodată decolarea iatrogenă a retinei neurosenzoriale prin injectarea de soluție salină balansată. NSR este întâi dislocată din spațiul subretinian şi apoi îndepărtată cu un forceps special având grijă să nu se lezeze sau îndepărteze concomitent epiteliul pigmentar retinian. La sfârşitul intervenției se realizează securizarea marginilor retinotomiei prin endolaser şi o endotamponadă cu gaz expandabil. Pricipalele complicații intraoperatorii sunt reprezentate de sângerarea declanşată de mobilizarea membranei şi lezarea epiteliului pigmentar retinian. Creşterea temporară a presiunii intraoculare şi utilizarea de perfluorocarbon lichid reduce semnificativ riscul hemoragic. După această abordare au fost raportate complicații post-operatorii ca dezlipirea de retină, membranele epiretiniene maculare, endoftalmita şi cataracta. Recurența NSR este notată în până la 50% dintre cazuri.

Un rezultat funcțional favorabil a fost asociat cu îndepărtarea NSR tip 2 fiind binecunoscută necesitatea menținerii intacte a epiteliului pigmentar retinian. Publicațiile inițiale raportau o stabilizare a funcției vizuale într-un procent important de cazuri în ciuda complicațiilor intra şi post-operatorii semnificative [76]. Pentru a verifica eficacitatea şi siguranța ablației chirurgicale a NSR de diverse etiologii a fost inițiat „Submacular Surgery Trial" (SST) care a confirmat rezultatele funcționale mediocre în NSR secundară degenerescenței maculare legată de vârstă, dar a sugerat un beneficiu modest în ceea ce priveşte NSR de alte etiologii în cazul unei acuități vizuale inițiale inferioară lui 0,2 [77]. Din aceste motive, ablația chirurgicală primară a NSR este rar practicată astăzi, mai ales în degenerescența maculară legată de vârstă acolo unde complexul lezional implică şi epiteliul pigmentar retinian. O posibilă indicație ar fi reprezentată de NSR refractară la celelalte opțiuni terapeutice ce generează o exsudație şi/sau sângerarea subretiniană cronică. În aceste circumstanțe chirurgia aduce beneficii funcționale în ciuda leziunii atrofice centrale (figura 6.16). Pentru a ameliora rezultatul funcțional s-a încercat transplantarea de epiteliu pigmentar fetal, după îndepărtarea membranei. Din nefericire aderența slabă a acestuia de o membrana Bruch îmbătrânită conduce la un rezultat funcțional sub aşteptări.

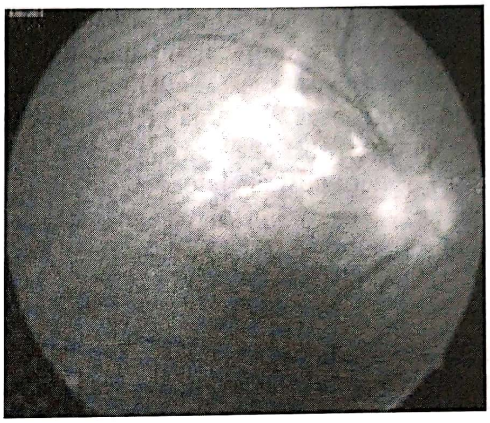

Figura 6.16. Aspect postoperator după îndepărtarea chirurgicală a unei NSR: zona centrală de atrofie generează un scotom central mai puțin supărător decât exsudația masivă cronică şi hemoragiile recurente (cazuistica personală).

Brahiterapia epiretiniană intraoperatorie a NSR oferă rezultate preliminare încurajatoare, în contrast cu iradierea externă [78, 79].

Tehnicile chirurgicale de translocație maculară au fost imaginate pentru a plasa retina foveală pe un complex indemn reprezentat de epiteliu pigmentar retinian – membrana Bruch – coriocapilară. NSR inițial subfoveală sau juxtafoveală devine post-operator extrafoveală şi poate fi distrusă cu LASER-ul termal. În general sunt utilizate două tipuri de translocație maculară:

- Translocația limitată: constă în decolarea iatrogena a retinei neurosenzoriale cu ajutorul unor ace retiniene prin care se injectează soluție salină balansată după realizarea unei vitrectomii totale; strângerea suturilor preplasate la sclera ecuatorială superotemporală sau inferotemporală permite, în momentul reatașării retinei, obținerea unei translocări inferioare, respectiv superioare, de maxim 1 200 μ față de poziția inițială a NSR.
- Translocația maculară după retinotomie pe 360° permite o deplasare mai importantă a ariei foveale. Acest lucru este obținut după inducerea unei decolări iatrogene complete a retinei neurosenzoriale

Scanned with OKEN Scanner

la sfârşitul vitrectomiei, realizarea unei retinotomii pe 360°, îndepărtarea NSR şi reataşarea retinei foveale într-o nouă poziţie. Securizarea retinotomiei prin endolaser pe 360° şi endotamponada cu ulei siliconic sunt esenţiale. Contracararea diplopiei este obligatorie printr-o chirurgie de rotaţie a musculaturii extraoculare care creşte complexitatea actului chirurgical.

Tehnicile chirurgicale de translocaţie mai sus amintite nu au atins aderenţa dorită în practica clinică curentă. Acest lucru este justificat de complexitatea actului chirurgical (în special în translocaţia cu retinotomie pe 360°), de rezultatele funcţionale inconstante şi rata crescută a complicaţiilor intra- şi post-operatorii, cu mare risc de pierdere a vederii post-operator [80–86].

BIBLIOGRAFIE

1. Krebs I., Brannath W., Glittenberg C., Zeller F., Sebag J., Binder S., Posterior vitreomacular adhesion a potential risk factor for exudative age related macular degeneration, Am. J. Ophthalmol., 2007, 144(5): 741–6.
2. Mojana F., Chang L., Bartsch D.U., The role of abnormal vitreomacular adhesion in age related macular degeneration: spectral optical coherence tomography and surgical results, Am. J. Ophthalmol., 2008, 146(2): 218–27.
3. Nasrallah F.P., Jalkh A.E., Van Coppenolle F., The role of the vitreous in diabetic macular edema, Ophthalmology, 1988, 95: 1335–9.
4. Lewis H.L., Abrams G.W., Blumenkranz M.S., Campo R.V., Vitrectomy for diabetic macular traction and edema associated with posterior hyaloid traction, Ophthalmology, 1992, 99: 753–9.
5. Michels R.G., Macular pucker. In: Ryan S.J. (editor), Retina, Saint Louis: Mosby, 1989: 419–30.
6. Gass J.D.M., Vitreous traction maculopathy. In: Stereoscopic atlas of macular diseases, Saint Louis: Mosby, 1987: 678–83.
7. Falcone P.M., Vitreomacular traction syndrome confused with pseudophakic cystoid macular edema. Ophthalmic Surg. Lasers, 1996, 27: 392–4.
8. Gaudric A., Haouchine B., Massin P., Macular hole formation, Arch. Ophthalmol., 1999, 117: 744–51.
9. Kakehashi A., Schepens C.L., Trempe C.L., Vitreomacular observations II. Data on the pathogenesis of idiopathic macular breaks, Graefes Arch. Klin. Exp. Ophthalmol., 1996, 234: 425–33.
10. Reese A.B., Jones I.R., Cooper W.C., Macular changes secondary to vitreous traction, Am. J. Ophthalmol., 1967, 51: 544–9.
11. Green W.R., Vitreoretinal juncture. In: Ryan S.J. (editor). Retina, Saint Louis: Mosby, 1989: 13–69.
12. Smiddy W.E., Green W.R., Michels R.G., Dela Cruz Z., Ultrastructural studies of vitreomacular traction syndrome, Am. J. Ophthalmol., 1989, 107: 177–85.
13. Hikichi T., Yoshida A., Trempe C.L., Course of vitreomacular traction syndrome, Am. J. Ophthalmol., 1995, 119: 55–61.
14. Sulkes D.J., Ip M.S., Baumal C.R., Spontaneous resolution of vitreomacular traction documented by optical coherence tomography, Arch. Ophthalmol., 2000, 118: 286–7.
15. Kusaka S., Saito Y., Okada A.A., Optical coherence tomography in spontaneously resolving vitreomacular traction syndrome, Ophthalmologica, 2001, 215: 139–141.
16. Chung E.J., Young J.L., Lee H., Hyoung J.K., OCT-guided Hyaloid Release for Vitreomacular Traction Syndrome, Korean J. Ophthalmol., 2008, 22(3): 169–73.
17. MacDonald H.R., Johnson R.N., Schatz H., Surgical results in the vitreomacular traction syndrome, Ophthalmology, 1994, 101: 1397–403.
18. Stalmans P., Delaey C., De Smet M.D., Van Dijkman E., Pakola S., Intravitreal injection of microplasmin for treatment of vitreomacular adhesion: results of a prospective, randomized, sham-controlled phase II trial (the MIVI-IIT trial), Retina, 2010, 30(7): 1122–7.
19. De Smet M.D., Gandorfer A., Stalmans P., Veckeneer M., Feron E., Pakola S. *et al.*, Microplasmin intravitreal administration in patients with vitreomacular traction scheduled for vitrectomy: the MIVI I trial, Ophthalmology, 2009, 116(7): 1349–55.
20. Fraser-Bell S., Guzowski M., Rochtchina E., Wang J.J., Mitchell P., Five-year cumulative incidence and progression of epiretinal membranes: the Blue Mountains Eye Study, Ophthalmology, 2003, 110(1): 34–40.
21. Jahn C.E., Minich V., Moldaschel S., Stahl B., Jedelhauser P., Kremer G. *et al.*, Epiretinal membranes after extracapsular cataract surgery, J. Cataract Refract. Surg., 2001, 27(5): 753–60.
22. Pournaras C.J., Donati G., Brazitikos P.D., Kapetanios A.D., Dereklis D.L., Stangos N.T., Macular Epiretinal Membranes, Seminars in Ophthalmology, 2000, 15(2): 100–7.
23. Letson A.D., Davidorf F.H., McDonald C., Scanning electron microscopy of an epiretinal membrane, Ophthalmol. Forum, 1983, 1: 44–133.
24. Gass J.D.M., Macular dysfunction caused by epiretinal membrane contraction. In: Stereoscopic Atlas of Macular Diseases: Diagnosis and Treatment, 4th ed., Saint Louis: Mosby, 1997, p. 938–950.
25. Schmidt-Erfurth U., Leitgeb R.A., Michels S., Three-dimensional ultrahigh-resolution optical coherence tomography of macular diseases, Invest. Ophthalmol. Vis. Sci., 2005, 46: 3393–402.
26. Kazushige Tsunoda, Ken Watanabe, Kunihiko Akiyama, Tomoaki Usui, Toru Noda, Highly Reflective Foveal Region in Optical Coherence Tomography in Eyes with Vitreomacular Traction or Epiretinal Membrane, Ophthalmology, DOI: 10.1016/j.ophtha.2011.08.026;
27. Ikagawa H., Yoneda M., Iwaki M., Isogai Z., Tsujii K., Yamazaki R. *et al.*, Chemical toxicity of indocyanine green damages retinal pigment epithelium, Invest. Ophthalmol. Vis. Sci., 2005, 46: 2531–9.
28. Cekic O., Morimoto T., Ohji M., Sawa M., Hasegawa T., Sakaguchi H. *et al.*, Nonaxoplasmic transfer of indocyanine green into the optic nerve after intravitreal application, Retina, 2004, 24: 412–5.

Scanned with OKEN Scanner

29. Uemura A., Kanda S., Sakamoto Y., Kita H., Visual field defects after uneventful vitrectomy for epiretinal membrane with indocyanine green-assisted internal limiting membrane peeling, Am. J. Ophthalmol., 2003, 136: 252–7.
30. Ando F., Yasui O., Hirose H., Ohba N., Optic nerve atrophy after vitrectomy with indocyanine green-assisted internal limiting membrane peeling in diffuse diabetic macular edema. Adverse effect of ICG-assisted ILM peeling, Graefes Arch. Clin. Exp. Ophthalmol., 2004, 242: 995–9.
31. Jongshin Kim, Kyoung Min Rhee, Se Joon Woo, Young Suk Yu, Long-term Temporal Changes of Macular Thickness and Visual Outcome after Vitrectomy for Idiopathic Epiretinal Membrane, American Journal of Ophthalmology, 2010, 150(5): 701–9.
32. Banach M.J., Hassan T.S., Cox M.S., Margherio R.R., Williams G.A., Garretson B.R. *et al.*, Clinical course and surgical treatment of macular epiretinal membranes in young subjects, Ophthalmology, 2001, 108: 23–6.
33. Smiddy W.E., Michels R.G., Gilbert H.D., Green W.R., Clinicopathologic study of idiopathic macular pucker in children and young adults, Retina, 1992, 12: 232–6.
34. Benhamou N., Massin P., Spolaore R., Paques M., Gaudric A., Surgical management of epiretinal membrane in young patients, Am. J. Ophthalmol., 2002, 133: 358–64.
35. Park D.W., Dugel P.U., Garda J., Sipperley J.O., Thach A., Sneed S.R. *et al.*, Macular pucker removal with and without internal limiting membrane peeling: pilot study, Ophthalmology, 2003, 110: 62–4.
36. Kwok A.K., Lai T.Y., Yuen K.S., Epiretinal membrane surgery with or without internal limiting membrane peeling, Clin. Experiment. Ophthalmol., 2003, 31: 470–5.
37. Haritoglou C., Eibl K., Schaumberger M., Mueller A.J., Priglinger S., Alge C. *et al.*, Functional outcome after trypan blue-assisted vitrectomy for macular pucker: a prospective, randomized, comparative trial, Am. J. Ophthalmol., 2004, 138: 1–5.
38. Epiretinal membrane removal disrupts photoreceptors, diminishes visual outcomes, Am. J. Ophthalmol., 2009, 147(3): 473–80.
39. Sawa M., Ohji M., Kusaka S., Sakaguchi H., Gomi F., Saito Y. *et al.*, Nonvitrectomizing vitreous surgery for epiretinal membrane long-term follow-up, Ophthalmology, 2005, 112: 1402–8.
40. Donald J., Gass M., Idiopathic Senile Macular Hole – Its Early Stages and Pathogenesis, Arch. Ophthalmol., 1988, 106(5): 629–39.
41. Chan A., Duker J.S., Schuman J.S., Stage 0 macular holes: observations by optical coherence tomography, Ophthalmology, 2004, 111(11): 2027–32.
42. Gaudric A., Haouchine B., Massin P., Paques M., Blain P., Erginay A., Macular hole formation: new data provided by optical coherence tomography, Arch. Ophthalmol., 1999, 117(6): 744–51.
43. Johnson M.W., Perifoveal vitreous detachment and its macular complications, Trans. Am. Ophthalmol. Soc., 2005, 103: 537–67.
44. Spaide R.F., Wong D., Fisher Y., Goldbaum M., Correlation of vitreous attachment and foveal deformation in early macular hole states, Am. J. Ophthalmol., 2002, 133(2): 226–9.
45. Makabe R., Krypton laser coagulation in idiopathic macular holes, Klin. Monbl. Augenheilkd., 1990, 196(4): 202–4.
46. Bovey E.H., Hediguer S.E., Gonvers M., Laser treatment of macular holes, Klin. Monbl. Augenheilkd., 1996, 208(5): 297–300.
47. Gonvers M., Machemer R., A new approach to treating retinal detachment with macular hole, Am. J. Ophthalmol., 1982, 94(4): 468–72.
48. Kelly N.E., Wendel R.T., Vitreous surgery for idiopathic macular holes. Results of a pilot study, Arch. Ophthalmol., 1991, 109(5): 654–9.
49. Freeman W.R., Azen S.P., Kim J.W., Vitrectomy for the treatment of full-thickness stage 3 or 4 macular holes. Results of a multicentered randomized clinical trial. The Vitrectomy for Treatment of Macular Hole Study Group, Arch. Ophthalmol., 1997, 115(1): 11–21.
50. Kim J.W., Freeman W.R., Azen S.P., Prospective randomized trial of vitrectomy or observation for stage 2 macular holes. Vitrectomy for Macular Hole Study Group, Am. J. Ophthalmol., 1996, 121(6): 605–14.
51. Haritoglou C., Reiniger I.W., Schaumberger M., Five-year follow-up of macular hole surgery with peeling of the internal limiting membrane: update of a prospective study, Retina, 2006, 26(6): 618–22.
52. Lois N., Burr J., Norrie J., Vale L., Cook J., McDonald A. *et al.*, Full-thickness Macular Hole and Internal Limiting Membrane Peeling Study (FILMS) Group. Internal limiting membrane peeling versus no peeling for idiopathic full-thickness macular hole: a pragmatic randomized controlled trial, Invest. Ophthalmol. Vis. Sci., 2011, 52(3): 1586–92.
53. Uemoto R., Yamamoto S., Takeuchi S., Epimacular proliferative response following internal limiting membrane peeling for idiopathic macular holes, Graefes Arch. Clin. Exp. Ophth., 2004, 242: 1777–80.
54. Alpatov S., Shchuko A., Malyshev V., A new method of treating macular holes, Eur. J. Ophthalmol., 2007, 17(2): 246–52.
55. Michalewska Z., Michalewski J., Nawrocki J., Long-term decrease of retinal pigment epithelium defects in large stage iv macular holes with borders mechanically joined during surgery, Case Report Ophthalmol., 2011, 2(2): 215–21.
56. Tafoya M.E., Lambert H.M., Vu L., Visual outcomes of silicone oil versus gas tamponade for macular hole surgery, Semin. Ophthalmol., 2003, 18(3): 127–31.
57. Lai J.C., Stinnett S.S., McCuen B.W., Comparison of silicone oil versus gas tamponade in the treatment of idiopathic full-thickness macular hole, Ophthalmology, 2003, 110(6): 1170–4.
58. Rubinstein A., Ang A., Patel C.K., Vitrectomy without postoperative posturing for idiopathic macular holes, Clin. Experiment. Ophthalmol., 2007, 35(5): 458–61.
59. Dhawahir-Scala F.E., Maino A., Saha K., To posture or not to posture after macular hole surgery, Retina, 2008, 28: 60–5.
60. Tranos P.G., Peter N.M., Nath R., Macular hole surgery without prone positioning, Eye, 2007, 21(6): 802–6.
61. Eckardt C., Eckert T., Eckardt U., Porkert U., Gesser C., Macular hole surgery with air tamponade and optical coherence tomography-based duration of face-down posturing, Retina, 2008, 28: 1087–96.

Scanned with OKEN Scanner

62. Taban M., Ventura A.A., Sharma S., Kaiser P.K., Dynamic evaluation of sutureless vitrectomy wounds: an optical coherence tomography and histopathology study, Ophthalmology, 2008, 115(12): 2221–8.
63. Taban M., Sharma S., Ventura A.A., Kaiser P.K., Evaluation of wound closure in oblique 23-Gauge sutureless sclerotomies with visante optical coherence tomography, Am. J. Ophthalmol., 2009, 147(1): 101–7.
64. Woo S.J., Park K.H., Hwang J.M., Kim J.H., Yu Y.S., Chung H., Risk factors associated with sclerotomy leakage and postoperative hypotony after 23 Gauge transconjunctival sutureless vitrectomy, Retina, 2009, 29: 456–63.
65. Chiang A., Kaiser R.S., Avery R.L., Endophthalmitis in microincision vitrectomy: outcomes of gas-filled eyes, Retina, 2011, 31(8): 1513–7.
66. Muselier A., Dugas B., Burelle X., Passemard M., Hubert I., Mathieu B. *et al.*, Macular hole surgery and cataract extraction: combined vs consecutive surgery, Am. J. Ophthalmol., 2010, 150(3): 387–91.
67. Sakuma T., Tanaka M., Inoue M., Efficacy of autologous plasmin for idiopathic macular hole surgery, Eur. J. Ophthalmol., 2005, 15(6): 787–94.
68. Desmettre T., Maurage C.A., Mordon S., Transpupillary thermotherapy (TTT) with short duration laser exposures induce heat shock protein (HSP) hyperexpression on choroidoretinal layers, Lasers Surg. Med., 2003;33(2): 102–7.
69. Friberg T.R., Pandya A., Nazari K., Transpupillary thermotherapy (TTT) for age-related macular degeneration, Semin. Ophthalmol., 2001, 16(2): 70–80.
70. Mueller A.J., Ulbig M., Kampik A., TTT for occult CNV: check the power, Br. J. Ophthalmol., 2002, 86(10): 1194.
71. Newsom R., TTT and CNV, Br. J. Ophthalmol., 2001, 85(10): 1268–9.
72. Newsom R.S., McAlister J.C., Saeed M., McHugh J.D., Transpupillary thermotherapy (TTT) for the treatment of choroidal neovascularisation, Br. J. Ophthalmol., 2001, 85(2): 173–8.
73. Park C.H., Duker J.S., Mainster M.A., Puliafito C.A., Reichel E., Transpupillary thermotherapy (TTT) of occult choroidal neovascularization: a retrospective, noncomparative case series of fifty-seven eyes, Semin. Ophthalmol., 2001, 16(2): 66–9.
74. Verma L., Sinha A., Nainiwal S., Tewari H.K., Transpupillary thermo therapy for the treatment of choroidal neovascularisation secondary to age related macular degeneration in Indian eyes, Indian J. Ophthalmol., 2004, 52(1): 86–7.
75. Verma L., Tewari H.K., Nainiwal S., Ravindranathan J., Transpupillary thermotherapy in subfoveal choroidal neovascular membrane secondary to age-related macular degeneration, Indian J. Ophthalmol., 2004, 52(1): 35–40.
76. Capone A. Jr., Submacular surgical procedures, Int. Ophthalmol. Clin. Fall., 1995, 35(4): 83–93.
77. Hawkins B.S., Bressler N.M., Bressler S.B., Surgical removal vs observation for subfoveal choroidal neovascularization, either associated with the ocular histoplasmosis syndrome or idiopathic: I. Ophthalmic findings from a randomized clinical trial: Submacular Surgery Trials (SST) Group H Trial: SST Report No. 9, Arch. Ophthalmol., 2004, 122(11): 1597–611.
78. Ciulla T.A., Danis R.P., Klein S.B., Proton therapy for exudative age-related macular degeneration: a randomized, sham-controlled clinical trial, Am. J. Ophthalmol., 2002, 134(6): 905–6.
79. Sivagnanavel V., Evans J.R., Ockrim Z., Chong V., Radiotherapy for neovascular age-related macular degeneration, Cochrane Database Syst. Rev., Oct. 18, 2004, CD004004.
80. Ichibe M., Yoshizawa T., Funaki S., Severe hypotony after macular translocation surgery with 360-degree retinotomy, Am. J. Ophthalmol., 2002, 134(1): 139–41.
81. Neugebauer A., Fricke J., Sensory problems after macular translocation, Ophthalmology, 2002, 99(3): 156–9.
82. Sterker I., Wolf S., Wiedemann P., Strabological results in patients with macular translocation surgery and counterrotation of the globe as a secondary procedure, Strabismus, 2002, 10(2): 111–7.
83. Fujii G.Y., Pieramici D.J., Humayun M.S., Complications associated with limited macular translocation, Am. J. Ophthalmol., 2000, 130(6): 751–62.
84. Kadonosono K., Takeuchi S., Iwata S., Uchio E., Itoh N., Akura J., Macular fold after limited macular translocation treated with scleral shortening release and intravitreal gas, Am. J. Ophthalmol., 2001, 132(5): 790–2.
85. Kim T., Krishnasamy S., Meyer C.H., Toth C.A., Induced corneal astigmatism after macular translocation surgery with scleral infolding, Ophthalmology, 2001, 108(7): 1203–8.
86. Buffenn A.N., De Juan E., Fujii G., Hunter D.G., Diplopia after limited macular translocation surgery, J. AAPOS, 2001, 5(6): 388–9.

Scanned with OKEN Scanner

BOLI VASCULARE RETINIENE

HORIA STANCA

EDEMUL MACULAR DIABETIC

Edemul retinian ce ameninţă sau interesează macula reprezintă o consecinţă vizuală importantă a permeabilităţii vasculare retiniene anormale din retinopatia diabetică (RD). Edemul macular diabetic (EMD) rezultă prin modificări retiniene microvasculare. Această compromitere a barierei hemato-retiniene conduce la scurgerea (*leakage*) de constituenţi plasmatici la nivelul retinei înconjurătoare [2]. Există dovezi că VEGF este stimulat în EMD şi Retinopatia Diabetică Proliferativă [3]. Un studiu sugerează că patogeneza edemului macular diabetic nu este doar legată de dependenţa de VEGF, dar şi de alte citokine angiogenice şi inflamatorii, care pot fi suprimate de corticosteroizi [4].

Diabetul este principala cauză de orbire în populaţia de vârstă activă (20–64 de ani), iar edemul macular clinic semnificativ (EMCS) contribuie major la această pierdere a vederii. În absenţa tratamentului oftalmologic, persoanele cu diabet au un risc de 25–30% de pierdere a vederii; cu tratament, riscul scade cu 50%.

DIAGNOSTIC

Examenul stereoscopic al fundului de ochi ar trebui efectuat tuturor pacienţilor cu DZ pentru a evalua edemul macular diabetic sau retinopatia diabetică, fiind foarte utilă biomicroscopia fundului de ochi cu lentile speciale ce permit evaluarea fină a modificărilor maculare intra- şi subretiniene. Edemul macular diabetic este definit ca o îngroşare a retinei până la două diametre papilare de centrul maculei. Edemul focal este asociat cu inele de exudate dure, rezultat al leakage-ului de la nivelul microanevrismelor. Edemul difuz rezultă din ruperea barierei hemato-retiniene, cu *leakage* de la nivelul microanevrismelor, capilarelor şi arteriolelor retiniene. Chiar dacă acuitatea vizuală (AV) nu ajută în diagnosticarea Edemului Macular Clinic Semnificativ, cel puţin iniţial (pacienţii pot avea o AV de 20/20), este un parametru important în urmărirea progresiei EMCS (figurile 6.17, 6.18).

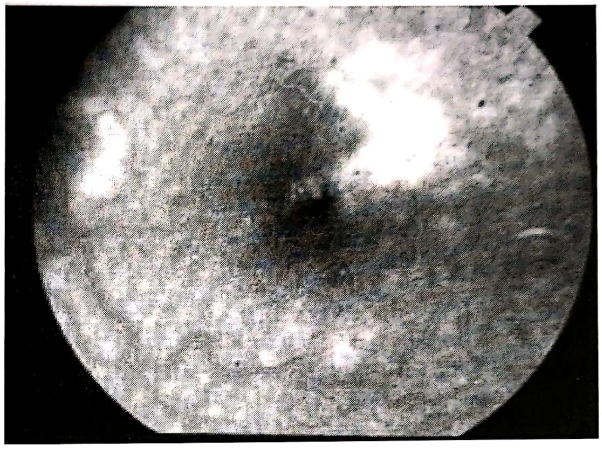

Figura 6.17. EMD focal AFG.

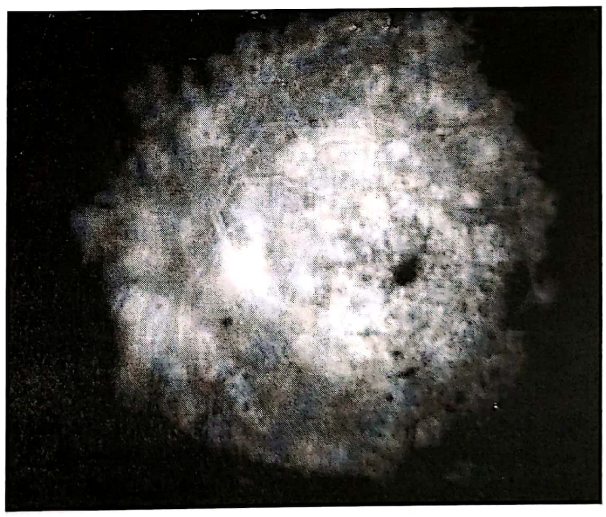

Figura 6.18. EMD difuz AFG.

Statusul hialoidei posterioare ar trebui să fie, de asemenea, precizat. În EMCS, hialoida posterioară este detaşată, întinsă şi îngroşată, biomicroscopia cu lentilă de contact fiind foarte utilă.

Alte investigaţii pot furniza informaţii valoroase pentru ghidarea tratamentului şi pentru o urmărire

Scanned with OKEN Scanner

pe termen lung. OCT a fost capabil să demonstreze că există o oarecare corelație între îngroșarea retinei și cea mai bună acuitate vizuală corectată (BCVA) și a permis demonstrarea a trei modificări structurale de bază ale retinei în edemul macular diabetic: îngroșarea retinei, edemul cistoid și decolarea seroasă retiniană [6]. Măsurarea cantitativă a grosimii maculare și analiza subiectivă a arhitecturii foveale este o cale precisă și reproductibilă pentru a monitoriza edemul macular.

Angiofluorografia (AFG) nu ajută în diagnosticul edemului macular clinic semnificativ, dar ar trebui efectuată în momentul în care se ia în considerare tratamentul edemului macular. AFG diferențiază și localizează zone de leakage focal versus leakage difuz ghidând astfel fotocoagularea LASER. Trebuie luată în considerare proximitatea zonei de *leakage* față de zona foveală avasculară.

TRATAMENT

Ca în toate complicațiile diabetului, gestionarea cu succes a edemului macular necesită un control bun al diabetului zaharat în sine.

Early Treatment Diabetic *Retinopathy Study* (ETDRS) a fost primul studiu care a furnizat un tratament de bază pentru această boală folosind **terapia LASER** [1]. Mai recent, Diabetic Retinopathy *Clinical Research Network* (DRCR.net) [22] arată că **agenții anti-VEGF** și/sau **corticosteroizii** administrați intravitrean pot avea un rol important în tratamentul edemului macular diabetic clinic semnificativ.

Tratament intravitrean

Triamcinolon acetonid intravitrean

S-a demonstrat că Triamcinolonul acetonid intravitrean (TAIV) reduce semnificativ edemul macular și îmbunătățește acuitatea vizuală, în special când edemul macular este pronunțat [7–9]. Acțiunea sa este maximală la 7–10 zile și durează 3–6 luni. Unele studii pledează pentru TAIV ca terapie primară, în timp ce altele îl etichetează ca terapie adjuvantă la fotocoagularea maculară [10]. Pacienții ar trebui consiliați privind riscul (30–40%) de creștere a tensiunii intraoculare, care de obicei poate fi controlată medicamentos. Alte efecte adverse includ: dezlipire de retină, cataractă și endoftalmită.

Ozurdex (implant intravitrean cu dexametazonă, cu acțiune prelungită de până la șase luni) este un nou produs ce are ca indicații actuale tratamentul edemului macular din ocluziile venoase, precum și uveitele intermediare sau posterioare non-infecțioase. Studiile MEAD, PLACID și CHAMPLAIN, toate în curs de finalizare în anul 2012, au ca scop demonstrarea eficienței și siguranței acestui corticosteroid în tratamentul edemului macular diabetic, rezultatele preliminare fiind foarte promițătoare.

Agenți anti-VEGF intravitrean

VEGF crește permeabilitatea vasculară retiniană cauzând ruperea barierei hemato-retiniene rezultând astfel edem retinian. Cei trei agenți anti-VEGF disponibili în prezent sunt: pegaptanib sodic, bevacizumab și ranibizumab.

Pegaptanibul sodic

Într-un studiu prospectiv de fază 2 se pare ca ar îmbunătăți rezultatele anatomice și vizuale la pacienții cu edem macular diabetic [11]. Studiile de fază 3 pentru edemul macular diabetic sunt în curs de desfășurare.

Ranibizumabul

Există o serie de studii de fază 2 și 3 care au arătat eficiența ranibizumabului în tratamentul edemului macular diabetic: RESOLVE [12], READ-2 [13] și RESTORE [14]. *Diabetic Retinopathy Clinical Research* a efectuat un studiu de fază 3, multicentric, randomizat, care a urmărit pacienți injectați placebo plus LASER prompt, injectați cu ranibizumab plus LASER prompt și injectați cu ranibizumab plus LASER întârziat sau 4 mg de triamcinolon injectat plus LASER prompt. Modificarea medie la un an a BCVA a fost semnificativ mai mare în grupul care a primit ranibizumab plus LASER (prompt sau amânat). La ochii cu pseudofak injectarea intravitreană de triamcinolon plus terapie LASER promptă pare a fi mai eficientă decât monoterapia LASER dar crește riscul de hipertensiune intraoculară [15]. Rezultatele extinse la doi ani sunt similare rezultatelor de la un an și consolidează concluzia că ranibizumabul trebuie luat în considerare pentru pacienții cu edem macular diabetic [16].

Bevacizumabul

Studii mici pilot, nerandomizate, au documentat o anumită eficiență a acestuia împotriva edemului

Scanned with OKEN Scanner

macular diabetic difuz. *Diabetic Retinopathy Clinical Research Network* a realizat un studiu clinic multicentric prospectiv randomizat de fază 2 pentru a determina siguranța și posibilele beneficii ale acestui agent. Ei au ajuns la concluzia că bevacizumab intravitrean poate reduce edemul macular diabetic, la anumiți ochi [12]. Un studiu de fază 3 ar fi necesar. Studiul BOLT (*Bevacizumab or Laser Therapy in the Management of Diabetic Macular Edema*) a publicat de curând datele la 12 luni: modificarea medie a acuității vizuale ETDRS la 12 luni în grupul LASER a fost (–) 0,5 litere, în timp ce grupul bevacizumab a câștigat o medie de 8 litere în aceeași perioadă [17]. În prezent bevacizumabul este folosit pe scară largă în tratamentul edemului macular diabetic, ca și medicație off-label, neindicată de către producător, dar care are însă acordul specialiștilor din domeniu (figurile 6.19, 6.20).

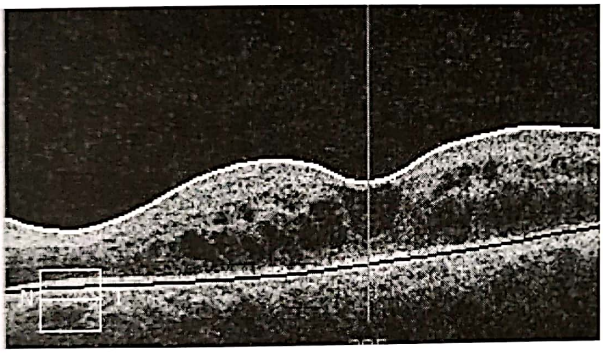

Figura 6.19. EMDiabetic aspect OCT preoperator.

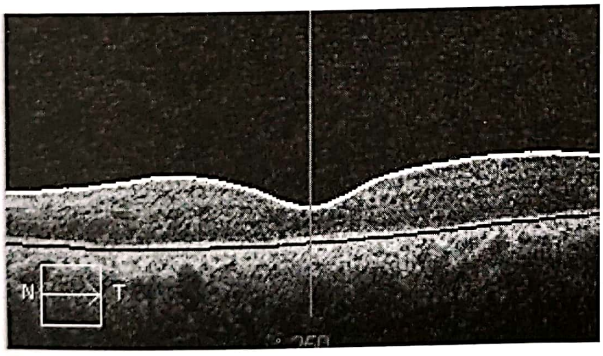

Figura 6.20. EMDiabetic aspect OCT post-injecție anti VEGF.

Terapia LASER

Fotocoagularea LASER este o terapie ce a demonstrat că reduce riscul de pierdere a vederii datorat edemului macular diabetic. Scopul terapiei LASER maculare este de a reduce progresia edemului macular diabetic; o îmbunătățire vizuală semnificativă este mai puțin frecventă. S-a demonstrat că fotocoagularea LASER reduce riscul de pierdere vizuală moderată datorată edemului macular diabetic de la 24% la 12%, după trei ani de la inițierea tratamentului. Tratamentul cu LASER este mai eficient atunci când e inițiat înainte ca acuitatea vizuală să se piardă datorită edemului macular diabetic, aceasta subliniază necesitatea de a monitoriza cu atenție pacienții.

Tratamentul cu LASER al edemului macular diabetic ar trebui să preceadă fotocoagularea panretiniană (PRP) cu cel puțin șase săptămâni, deoarece utilizarea panfotocoagulării înaintea terapiei LASER maculare ar putea înrăutăți edemul macular diabetic. Însă PRP nu trebuie să fie amânată la pacienții cu retinopatie diabetică nonproliferativă foarte severă sau cu risc ridicat de retinopatie diabetică proliferativă. Tratamentul cu LASER este direcționat către zone de leakage care au fost identificate fie prin examinare (zone de îngroșare a retinei), fie prin angiografie cu fluoresceină. LASER-ul produce arsuri cu diametrul de 50–100 μm. Tratamentul focal se adresează microanevrismelor ce prezintă leakage. Modelul de fotocoagulare grid sau grilă este utilizat pentru scurgeri difuze. O discuție extinsă asupra tipurilor de LASER-i ce pot fi folosiți în tratamentul EMCS se regăsește în capitolul referitor la tratamentul LASER al afecțiunilor retinei. Când difuzia lichidiană intraretiniană este extinsă se practică fotocoagularea tip grid macular. Se plasează spoturi cu diametru 50–200 microni (de regulă 80–100 microni) la distanța de un spot, maxim două, unul de altul, cu putere mică și durată de expunere scurtă (0,05 – 0,1 s). Se evită cu strictețe regiunea foveală avasculară, dar este bine a se cruța de asemenea și fascicolul interpapilomacular. Leziunile cărora li se adresează tratamentul LASER focal sau grilă includ următoarele: scurgeri focale extinse dincolo de 500 μm de centrul foveei, despre care se crede că provoacă îngroșarea retinei sau exudate dure; scurgeri focale la 300–500 μm din centrul foveei, care provoacă îngroșare și exudate retiniene dure și care au persistat după un prim tratament la un pacient cu acuitate vizuală mai mică de 20/40,cu condiția ca tratamentul să nu distrugă rețeaua capilară perifoveală; arii cu leakage difuz (microanevrisme, anomalii microvasculare intraretiniene – IRMA sau pat capilar macular cu scurgeri difuze); zone îngroșate avasculare, altele decât zona foveală avasculară normală.

Scanned with OKEN Scanner

Tratament chirurgical – Vitrectomia prin pars plana

Multe studii sugerează că tracţiunea vitreomaculară sau corpul vitros în sine pot juca un rol în creşterea permeabilităţii vasculare retiniene [20, 23]. Eliminarea vitrosului sau anularea tracţiunii vitreene cu ajutorul vitrectomiei, la unii pacienţi, pot fi urmate de dispariţia edemului macular şi îmbunătăţirea vederii. Acest lucru se realizează pe de-o parte prin îndepărtarea VEGF şi a citokinelor din cavitatea vitreană cu îmbunătăţirea transportului de oxigen spre retina hipoxică, iar pe de altă parte prin eliminarea tracţiunii tangenţiale sau chiar antero-posterioare, factor inductor al acumulării de lichid în maculă. Tracţiunile menţionate pot fi produse fie de către hialoida posterioară, îndepărtarea acesteia în timpul vitrectomiei fiind obligatorie, fie de către membrana limitantă internă, excizia ei nefiind recomandată de către toţi autorii. Tratamentul chirurgical poate fi aplicat numai la o categorie specifică de ochi cu edem macular diabetic. Pacienţii cu EMCS refractar şi o hialoidă posterioară mai rigidă, care nu au răspuns la tratamentul LASER macular, pot beneficia de vitrectomie cu posibila îmbunătăţire a AV. Pentru ochii cu edem macular diabetic difuz fără decolare posterioară de vitros, vitrectomia cu decolarea hialoidei posterioare poate fi eficientă în ameliorarea edemului macular diabetic şi poate duce la o creştere a acuităţii vizuale.

BIBLIOGRAFIE

1. Early Treatment Diabetic Retinopathy Study Research Group. Treatment techniques and clinical guidelines for photocoagulation of diabetic macular edema. Early Treatment Diabetic Retinopathy Study Report Number 2, Ophthalmology, Jul. 1987, 94(7): 761–74.
2. Albert D.M., Jakobiec F.A., Principles and Practice of Ophthalmology, 2nd ed., Philadelphia: WB Saunders Co, 2000.
3. Aiello L.P., Avery R.L., Arrigg P.G., Keyt B.A., Jampel H.D., Shah S.T. *et al.*, Vascular endothelial growth factor in ocular fluid of patients with diabetic retinopathy and other retinal disorders, N. Engl. J. Med., 1994, 331(22): 1480–7.
4. Sohn H.J., Han D.H., Kim I.T. *et al.*, Changes in aqueous concentrations of various cytokines after intravitreal triamcinolone versus bevacizumab for diabetic macular edema, Am. J. Ophthalmol., 2011, 152(4): 686–94.
5. National Diabetes Information Clearinghouse. National Diabetes Statistics, 2007, Accessed July 8, 2010.
6. Otani T., Kishi S., Maruyama Y., Patterns of diabetic macular edema with optical coherence tomography, Am. J. Ophthalmol., Jun. 1999, 127(6): 688–93.
7. Bonini-Filho M.A., Jorge R., Barbosa J.C., Calucci D., Cardillo J.A., Costa R.A., Intravitreal injection versus sub-Tenon's infusion of triamcinolone acetonide for refractory diabetic macular edema: a randomized clinical trial, Invest. Ophthalmol. Vis. Sci., Oct. 2005, 46(10): 3845–9.
8. Jonas J.B., Martus P., Degenring R.F., Kreissig I., Akkoyun I., Predictive factors for visual acuity after intravitreal triamcinolone treatment for diabetic macular edema, Arch. Ophthalmol., Oct. 2005, 123(10): 1338–43.
9. Patelli F., Fasolino G., Radice P., Russo S., Zumbo G., DI Tizio F.M. *et al.*, Time course of changes in retinal thickness and visual acuity after intravitreal triamcinolone acetonide for diffuse diabetic macular edema with and without previous macular laser treatment, Retina, 2005, 25(7): 840–5.
10. Avitabile T., Longo A., Reibaldi A., Intravitreal triamcinolone compared with macular laser grid photocoagulation for the treatment of cystoid macular edema, Am. J. Ophthalmol., 2005, 140(4): 695–702.
11. Cunningham E.T. Jr., Adamis A.P., Altaweel M., Aiello L.P., Bressler N.M., D'Amico D.J. *et al.*, A phase II randomized double-masked trial of pegaptanib, an anti-vascular endothelial growth factor aptamer, for diabetic macular edema, Ophthalmology, 2005, 112(10): 1747–57.
12. Massin P., Bandello F., Garweg J.G. *et al.*, Safety and efficacy of ranibizumab in diabetic macular edema (RESOLVE Study): a 12-month, randomized, controled, double-masked, multicenter phase II study, Diabetes Care, 2010, 33(11): 2399–405.
13. Nguyen Q.D., Shah S.M., Heier J.S. *et al.*, Primary End Point (Six Months) Results of the Ranibizumab for Edema of the macula in diabetes (READ-2) study, Ophthalmology, 2009, 116(11): 2175–81. e1
14. Lang G., RESTORE study group. Safety and efficacy of ranibizumab as monotherapy or adjunctive to laser photocoagulation in diabetic macular edema: 12-month results of the RESTORE study. Late-breaker presentation at EASDec Meeting, May 22, 2010.
15. Elman M.J., Aiello L.P., Beck R.W. *et al.*, Randomized trial evaluating ranibizumab plus prompt or deferred laser or triamcinolone plus prompt laser for diabetic macular edema, Ophthalmology, 2010, 117(6): 1064–1077. e35
16. Elman M.J., Bressler N.M., Qin H. *et al.*, Expanded 2-Year Follow-up of Ranibizumab Plus Prompt or Deferred Laser or Triamcinolone Plus Prompt Laser for Diabetic Macular Edema, Ophthalmology, 2011, 118(4): 609–14.
17. Michaelides M., Kaines A., Hamilton R.D. *et al.*, A prospective randomized trial of intravitreal bevacizumab or laser therapy in the management of diabetic macular edema (BOLT study) 12-month data: report 2, Ophthalmology, 2010, 117(6): 1078–1086. e2.
18. Hsu J. Drug delivery methods for posterior segment disease. Curr Opin Ophthalmol 2007; 18(3): 235–9.
19. Diabetic Retinopathy Clinical Research Network. A randomized trial comparing intravitreal triamcinolone acetonide and focal/grid photocoagulation for diabetic macular edema. Ophthalmology 2008; 115(9): 1447–9, 1449. e1–10.
20. Tachi N, Ogino N. Vitrectomy for diffuse macular edema in cases of diabetic retinopathy. Am J Ophthalmol 1996; 122(2): 258–60.

Scanned with OKEN Scanner

21. Scott I.U., Edwards A.R., Beck R.W., Bressler N.M., Chan C.K., Elman M.J. *et al.*, A phase II randomized clinical trial of intravitreal bevacizumab for diabetic macular edema, Ophthalmology, 2007, 114(10): 1860–7.
22. Elman M.J., Aiello L.P., Beck R.W. *et al.*, Diabetic Retinopathy Clinical Research Network. Randomized trial evaluating ranibizumab plus prompt or deferred laser or triamcinolone plus prompt laser for diabetic macular edema, Ophthalmology, 2010, 117: 1064–77.
23. Mavrokakis E., Khan B.U., Lam W.C., Macular Edema in Diabetes [online]. 2011 [cited 2011 Nov]. Available from: URL: http://www.emedicine.medscape.com/article/1224138-overview.

RETINOPATIA DIABETICĂ PROLIFERATIVĂ

GENERALITĂȚI

Pacienții cu diabet adesea dezvoltă complicații oculare precum anomalii ale corneei, glaucom, neovascularizație iriană, cataractă și neuropatie optică. Cea mai frecvent întâlnită însă complicație și cea mai severă prin potențialul invalidant vizual este de departe retinopatia diabetică (RD) [1, 4].

Potențiala pierdere de vedere în RD se poate asocia cu următoarele situații: edem macular (leakage capilar), ischemie maculară (ocluzie capilară), sechele ale neovascularizației ischemice induse. Neovascularizația retiniană presupune formarea de vase noi, anormale, fără pereți patenți, ca urmare a secreției de factori proliferativi declanșată de ischemie. Prin ele însele aceste vase rar compromit vederea, dar sunt extrem de fragile și permeabile, fiind rupte ușor de către tracțiunea vitreană, cu apariția hemoragiilor vitreene sau preretiniene, ce compromit evident vederea. Contracția vitrosului exercită tracțiuni retiniene prin intermediul acestor conexiuni fibrogliale. Consecințele acestor tracțiuni pot fi: edem retinian, heterotopie retiniană, decolare de retină tracțională, regmatogenă sau mixtă. Cel mai frecvent neovascularizația se observă la demarcarea retinei perfuzate de cea neperfuzată, fiind întâlnită în special de-a lungul arcadelor vasculare și la nivelul capului nervului optic.

Clasificarea actuală a RD presupune un stadiu precoce – Retinopatia Diabetică Nonproliferativă (RDNP) și un stadiu mai avansat – Retinopatia Diabetică Proliferativă (RDP). Acesta din urmă reprezintă manifestarea neovascularizației ischemic induse, în context diabetic.

CLINIC

Diagnosticul retinopatiei diabetice se bazează pe examenul oftalmologic amănunțit, inclusiv examinarea fundului de ochi pe pupila dilatată. În protocolul de diagnostic [10] sunt recomandate, pe lângă testarea AV, simțului cromatic, măsurarea PIO, următoarele: examen biomicroscopic al segmentului anterior, pe pupila strânsă, inclusiv gonioscopie, pentru detectarea eventualei neovascularizații la nivelul irisului sau unghiului iridocornean; examenul biomicroscopic al fundului de ochi pe pupila dilatată, cu lentila de contact sau non-contact (60 sau 90 D) pentru detectarea neovascularizației retiniene sau a edemului macular; examenul periferiei retiniene cu oftalmoscopul indirect sau cu lentile panfunduscopice; eventual AFG pentru determinarea anomaliilor de perfuzie retiniană, ischemiei foveale, microanevrismelor și neovascularizației subclinice; uneori OCT pentru analiza interfeței vitreo-maculare și identificarea componentei tracționale a edemului macular; ecografia oculară în prezența hemoragiei vitreene pentru precizarea statusului retinei; teste biochimice (glicemia a jeun, hemoglobina glicozilată, test de toleranță la glucoză în prezența dubiilor diagnostice); teste sanguine pentru hiperlipidemie, dacă se constată exudate extinse; măsurarea TA [14].

Așa cum am menționat anterior, RDP se exprimă clinic prin prezența neovascularizației. Aceasta apare cel mai frecvent lângă discul optic (NVD) sau la o distanță de până în trei diametre papilare față de vasele retiniene majore (NVE – *elsewhere* engl.).

Edemul macular este principala cauză de afectare a vederii la pacienții diabetici, fiind consecința permeabilității vasculare retiniene anormale. Edemul macular poate apare în orice stadiu al RD. În cazul RDP, edemul poate fi determinat și de către tracțiunea retiniană.

RDP se clasifică în precoce (la debut) și cu risc înalt [16]. Există descrisă și o formă avansată, care presupune apariția complicațiilor severe – decolare de retină tracțională, glaucom neovascular. RDP cu risc înalt se definește ca una dintre următoarele: NVD de orice grad asociată cu hemoragie vitreană; NVD moderat-severă cu sau fără hemoragie vitreană (peste 1/3 din suprafața discului optic); NVE moderată (peste ½ din suprafața discului optic) asociată cu hemoragie vitreană (figura 6.21).

Scanned with OKEN Scanner

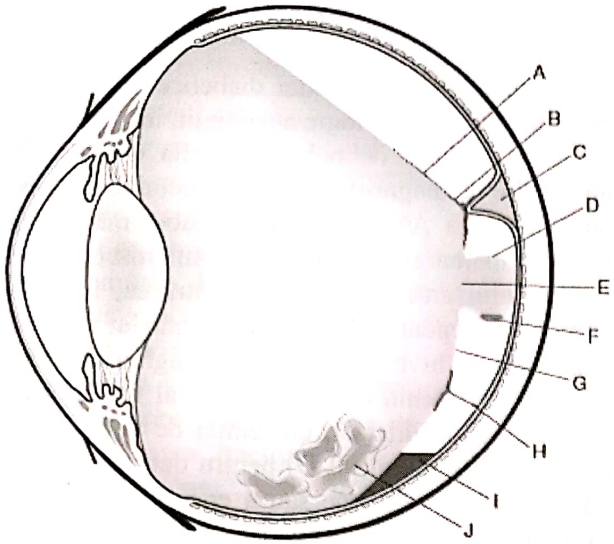

Figura 6.21. Decolare posterioară de vitros în RDP: A. sânge pe faţa post. a vitrosului, B. proliferări fibroneovasculare, C. fluid subretinian, D. organizare vitreană prin hialoida post., E. gaură în hialoida post., F. colecţie de sânge, G. faţa post. a vitrosului, H. neovas întins între retină şi hialoida post., I. Sânge între retină şi hialoida post., J. hemoragie vitreană declivă.

TRATAMENT

Controlul glicemiei şi menţinerea nivelului HbA1c în zona de 6–7% reprezintă scopurile tratamentului optim în DZ. Dacă aceşti parametri sunt menţinuţi în limite acceptabile atunci progresia retinopatiei diabetice este substanţial redusă, conform „The Diabetes Control and Complications Trial" [12].

Opţiunile terapeutice în RDP sunt reprezentate de fotocoagularea LASER retiniană, crioterapia, vitrectomia posterioară şi injectarea de diverşi agenţi medicamentoşi intravitrean.

Fotocoagularea LASER retiniană

Panfotocoagularea retiniană (PRP) este tratamentul de elecţie al RDP [9, 21] şi implică aplicarea de spoturi LASER pe întreaga suprafaţă a retinei, cu menajarea regiunii maculare. Indicaţiile PRP sunt reprezentate de: RDP cu risc înalt, pacienţii cu DZ tip II şi orice tip de neovascularizaţie, pacienţii cu RDNP severă ce nu pot fi urmăriţi regulat. *Sunt autori însă, care tratează orice formă de neovascularizaţie (fie NVD, fie NVE) fără asocierea de hemoragii preretiniene sau vitreene, mai ales la pacienţii greu de urmărit.* Scopul terapiei este regresia neovaselor existente şi prevenirea progresiei neovascularizaţiei. Aplicarea spoturilor LASER se extinde spre periferie pornind de la o circumferinţă delimitată nazal de o zonă situată la aproximativ 500 microni de discul optic (DO), temporal de o zonă aflată la două diametre papilare de fovee, iar superior şi inferior de către cele două arcade temporale. Diametrul spoturilor este 200–500 microni fiind spaţiate la distanţă de până la un spot unul de altul, puterea trebuie reglată astfel încât arsura retiniană produsă să fie moderată (alb-gri palid), iar durata de expunere este mică 0,1–0,2 sec. În funcţie de diametrul spotului folosit pot fi plasate între 1 200 şi 4 000 de spoturi, fiind necesare 2–5 şedinţe de terapie LASER. Nu este recomandată fotocoagularea directă şi extinsă a zonelor cu membrane fibrovasculare proeminente, tracţiune vitreo-retiniană sau decolare de retină tracţională. Efectele secundare întâlnite post-PRP sunt: reducerea AV pe timp de noapte, alterarea vederii colorate şi/sau a vederii periferice, reducerea cu una – două linii a AV la distanţă, înceţoşarea tranzitorie a vederii, pierderea temporară a acomodaţiei, fotopsii. Edemul macular preexistent PRP poate fi accentuat de către aceasta. O mare parte dintre efectele secundare pot fi prevenite sau reduse printr-un număr mai mare de şedinţe LASER, cu reducerea energiei folosite. Fotocoagularea până în periferia extremă este utilă în oprirea progresiei afecţiunii păstrând însă câmpul vizual central. În mod particular menajarea meridianelor orizontale, cât de mult posibil, maximizează câmpul vizual orizontal necesar pentru şofat, protejează acomodaţia şi inervaţia corneană (figura 6.22).

Fotocoagularea LASER focală sau în grilă (grid macular) este indicată în edemul macular localizat sau difuz. În situaţia coexistenţei edemului macular cu RDP, se realizează mai întâi tratamentul LASER al regiunii maculare, iar apoi panfotocoagularea în 3–4 şedinţe, dat fiind efectul inductor de edem al PRP. Mulţi autori recomandă să se facă concomitent fotocoagularea maculei şi respectiv a treimii nazale a retinei. De multe ori se pot asocia tratamentul LASER al edemului macular cu injectarea de substanţe în cavitatea vitreană de tipul agenţilor anti-VEGF sau corticosteroizilor în ideea potenţării acţiunii terapeutice [13].

Scanned with OKEN Scanner

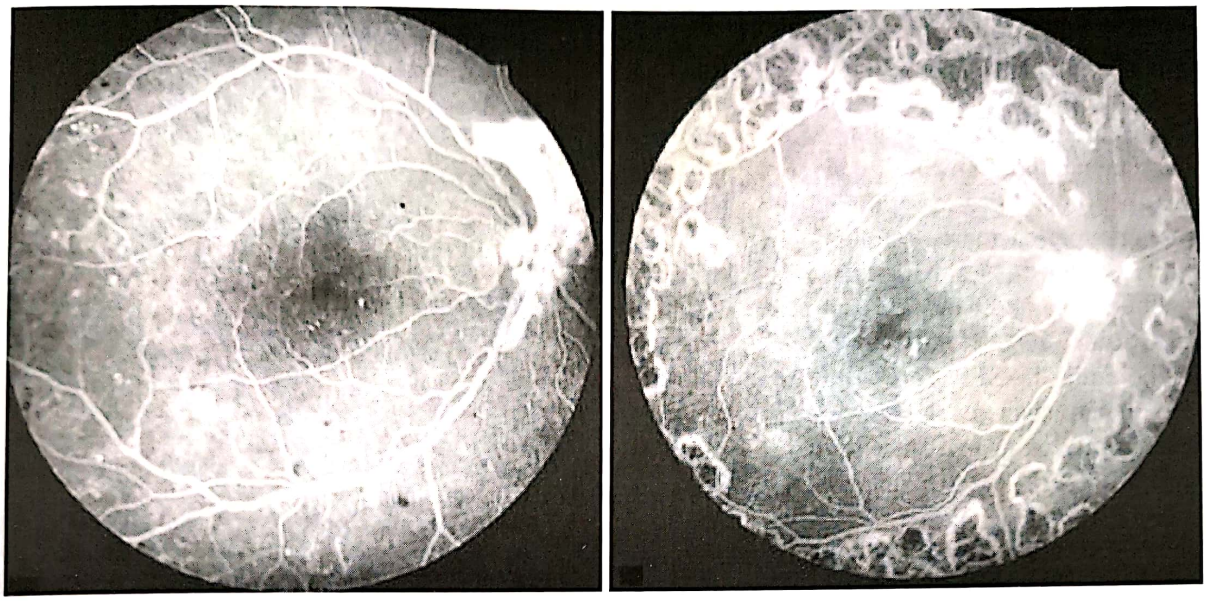

Figura 6.22. RDP cu NVD – înainte şi după PRP (regresia NVD).

Crioterapia

Are valoare mai mult istorică, fiind recomandată în prezența mediilor optice opacifiate (cataractă, hemoragii vitreene).

Vitrectomia posterioară

Este o tehnică chirurgicală vitreo-retiniană, ce presupune utilizarea unui aparat de vitrectomie, a unui sistem complex de vizualizare largă a fundului de ochi şi a unor instrumente foarte fine de 20,23 sau 25 G, prin care se realizează tăierea şi aspirarea vitrosului îmbibat cu sânge (clarificarea mediilor optice) precum şi disecția şi excizia membranelor tracționale, cu reataşarea anatomică a retinei [16, 20].

Indicațiile vitrectomiei în RD sunt: hemoragii vitreene dense, care nu se clarifică; decolare de retină tracțională cu interesarea sau amenințarea maculei; decolare de retină tracțională combinată cu decolare de retină regmatogenă; edem macular diabetic difuz asociat cu tracțiunea hialoidei posterioare; hemoragii vitreene recurente semnificative în ciuda tratamentului LASER maximal (figura 6.23).

Legat de hemoragiile vitreene dense, care nu se clarifică, este necesar a se efectua o ecografie oculară pentru a se preciza statusul retinei. Asocierea unei decolări de retină face utilă o vitrectomie posterioară precoce. Dacă pacientul are o hemoragie vitreană densă la ambii ochi este recomandabil a fi operat la unul dintre ochi imediat ce condițiile medicale asociate o permit. Studiul DRVS (*Diabetic Retinopathy Vitrectomy Study*) [21] indică pentru pacienții cu DZ tip I, cu hemoragie vitreană densă la un ochi, vitrectomie precoce (1–6 luni de la scăderea vederii, în medie 4 luni). Prin introducerea endofotocoagulării LASER şi a tehnicilor microinvazive, rezultatele vitrectomiei s-au îmbunătățit considerabil momentul intervenției chirurgicale fiind la latitudinea chirurgului.

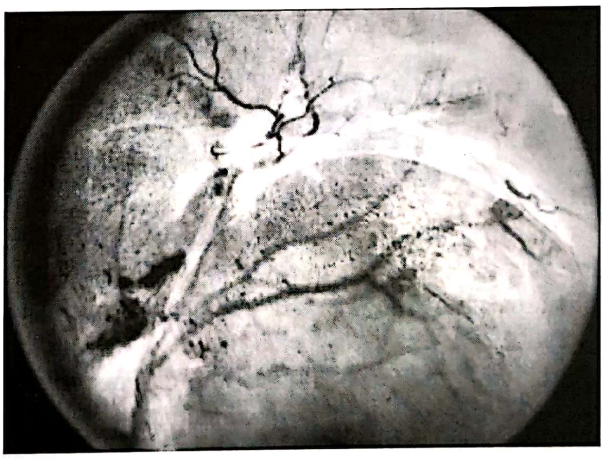

Figura 6.23. DR tracțională.

Decolarea de retină tracțională care nu amenință macula poate rămâne stabilă mulți ani, dar interesarea maculei necesită vitrectomie imediată. Combinarea decolării de retină tracțională cu cea regmatogenă este de asemenea o indicație de vitrectomie precoce.

Scanned with OKEN Scanner

Sunt autori care recomandă vitrectomia posterioară şi în alte situaţii: proliferare fibrovasculară severă progresivă; proliferare fibrovasculară la nivelul hialoidei anterioare; glaucom eritroclastic; neovascularizaţia segmentului anterior şi opacifierea mediilor optice, care împiedică astfel PRP; hemoragie premaculară (retrohialoidiană) densă. Pentru cea din urmă situaţie există şi o rezolvare terapeutică mai recentă, care implică utilizarea LASER-ului YAG fotodisruptor, şi presupune hialoidotomia LASER YAG într-unul sau mai multe puncte declive ale hemoragiei retrohialoidiene cu drenarea sângelui în cavitatea vitreană şi resorbţia acestuia în 2–3 săptămâni.

Injectarea intravitreană de agenţi medicamentoşi

Hialuronidaza ovină (Vitrase) injectată intravitrean s-a dovedit a avea eficienţă moderată în clarificarea hemoragiilor vitreene dense [17].

Bevacizumab (Avastin), agent anti-VEGF, injectat de asemenea intravitrean, este folosit off-label pentru tratarea hemoragiilor vitreene, eficienţa fiind însă modestă. Este util însă în pregătirea pacienţilor pentru vitrectomia posterioară, reducând semnificativ sângerarea intraoperatorie, dacă este injectat cu 3–5 zile înaintea vitrectomiei. Este de asemenea eficient în tratarea neovascularizaţiei retiniene sau a segmentului anterior, inducând regresia rapidă a acesteia, dar efectul său fiind limitat în timp este necesar a se asocia cu PRP [18]. O altă indicaţie a bevacizumabului intravitrean este edemul macular diabetic, asociat sau nu RDP.

Ranibizumab (Lucentis), agent anti-VEGF, injectat de asemenea intravitrean este eficient în blocarea neovascularizaţiei iriene şi/sau retiniene [19]. În RDP nu există încă o recomandare oficială a producătorului aprobată de către organismele de reglementare a regimului medicamentelor.

Triamcinolonul acetonid injectat intravitrean reprezintă o metodă de tratament off-label a edemului macular diabetic, asociat sau nu bevacizumabului. Triamcinolonul intravitrean este însă şi un adjuvant util în timpul vitrectomiei posterioare, datorită efectului său de colorare a vitrosului şi impregnare a hialoidei, ceea ce facilitează decolarea hialoidei posterioare, crescând astfel eficienţa şi siguranţa intervenţiei chirurgicale.

BIBLIOGRAFIE

1. Federman J.L., Gouras P., Schubert H. *et al.*, Systemic diseases. In: Podos S.M., Yanoff M. (eds.), Retina and Vitreous: Textbook of Ophthalmology (v. 9), 1st edition, St Louis: Mosby Year Book, 1994.
2. Bhavsar A.R., Emerson G.G., Emerson M.V., Browning D.J., Diabetic Retinopathy. In: Browning D.J. (editor), Epidemiology of Diabetic Retinopathy, 1st edition, New York: Springer, 2010.
3. Williams R., Airey M., Baxter H., Forrester J., Kennedy-Martin T., Girach A., Epidemiology of diabetic retinopathy and macular oedema: a systematic review, Eye (Lond), 2004, 18(10): 963–83.
4. Gupta R., Kumar P., Global diabetes landscape-type 2 diabetes mellitus in South Asia: epidemiology, risk factors, and control Insulin, 2008, 3: 78–94.
5. Aiello L.M., Cavallerano J.D., Aiello L.P., Bursell S.E., Diabetic retinopathy. In: Guyer D.R., Yannuzzi L.A., Chang S. *et al.* (eds.), Retina Vitreous Macula, 1999, 2: 316–44.
6. Benson W.E., Tasman W., Duane T.D., Diabetes mellitus and the eye. In: Duane's Clinical Ophthalmology, Vol. 3, 1994.
7. Frank R.N., Etiologic mechanisms in diabetic retinopathy. In: Ryan S.J. (ed.), Retina, 1994, 2: 1243–76.
8. Klein R., Knudtson M.D., Lee K.E., Gangnon R., Klein B.E., The Wisconsin Epidemiologic Study of Diabetic Retinopathy XXIII: the twenty-five-year incidence of macular edema in persons with type 1 diabetes, Ophthalmology, 2009, 116(3): 497–503.
9. Akduman L., Olk R.J., The early treatment for diabetic retinopathy study. In: Kertes C, ed. Clinical Trials in Ophthalmology: A Summary and Practice Guide, 1998, p. 15–36.
10. Quillen D.A., Gardner T.W., Blankenship G.W., Clinical Trials in Ophthalmology: A Summary and Practice Guide. In: Kertes C. (ed.), Diabetic Retinopathy Study, 1998, p. 1–14.
11. Genuth S. The UKPDS and its global impact. Diabet Med. 2008; 25 Suppl 2: 57–62
12. Klein R., The Diabetes Control and Complications Trial. In: Kertes C. (ed.), Clinical Trials in Ophthalmology: A Summary and Practice Guide, 1998, p. 49–70.
13. Elman M.J., Aiello L.P., Beck R.W., Bressler N.M., Bressler S.B., Edwards A.R. *et al.*, Randomized trial evaluating ranibizumab plus prompt or deferred laser or triamcinolone plus prompt laser for diabetic macular edema, Ophthalmology, 2010, 117(6): 1064–1077. e35.
14. Rodriguez-Fontal M., Kerrison J.B., Alfaro D.V., Jablon E.P., Metabolic control and diabetic retinopathy. Curr. Diabetes Rev., Feb. 2009, 5(1): 3–7.
15. Liew G., Mitchell P., Wong T.Y., Systemic management of diabetic retinopathy, B.M.J., 2009, 338: b441.
16. Bhavsar A.R., Diabetic retinopathy: the latest in current management, Retina, 2006, 26(6 Suppl): S71–9.
17. Bhavsar A.R., Grillone L.R., McNamara T.R., Gow J.A., Hochberg A.M., Pearson R.K., Predicting response of vitreous hemorrhage after intravitreous injection of highly purified ovine hyaluronidase (Vitrase) in patients with diabetes, Invest. Ophthalmol. Vis. Sci., 2008, 49(10): 4219–25.

Scanned with OKEN Scanner

18. Arevalo J.F., Garcia-Amaris R.A., Intravitreal bevacizumab for diabetic retinopathy, Curr. Diabetes Rev., 2009, 5(1): 39–46.
19. Rodriguez-Fontal M., Alfaro V., Kerrison J.B., Jablon E.P., Ranibizumab for diabetic retinopathy, Curr. Diabetes Rev., 2009, 5(1): 47–51.
20. Diabetic Retinopathy Clinical Research Network. A randomized trial comparing intravitreal triamcinolone acetonide and focal/grid photocoagulation for diabetic macular edema, Ophthalmology, 2008, 115(9): 1447–9, 1449. e1–10.
21. Meredith T.A., Clinical Trials in Ophthalmology – A Summary and Practice Guide. In: Kertes C. (editor), The diabetic vitrectomy study, 1998: 37–48.
22. Bhavsar A.R., Atebara N.H., Droiulhet J.H., Diabetic Retinopathy [online]. 2011 [cited 2011 Nov]. Available from: URL: http://www.emedicine.medscape.com/article/1225122-overview.

OCLUZIILE VENOASE RETINIENE

GENERALITĂȚI

Ocluziile venoase retiniene (OVR) constituie un grup de afecțiuni frecvent întâlnite, fiind a doua cauză de afectare severă a vederii după retinopatia diabetică în cadrul patologiei vasculare retiniene.

OVR se clasifică în funcție de localizarea obstrucției. Obstrucția venei retiniene la nivelul nervului optic este denumită **ocluzie de venă centrală a retinei** (OVCR/CRVO-engl), iar obstrucția unui ram este denumită **ocluzie de ram venos retinian** (ORVR/BRVO-engl.).

Evenimentul fiziopatologic în OVR este reprezentat de către formarea trombului intraluminal, care se poate asocia cu anomalii ale fluxului sanguin, ale celulelor sanguine și/sau ale pereților vasculari (triada Virchow). OVCR se produce fie printr-un sindrom de compartiment neurovascular la nivelul laminei cribrosa fie prin ocluzie venoasă propriu-zisă localizată în discul optic. ORVR s-a observat că se subordonează histopatologic tabloului de afectare arteriolară inductoare. ORVR apare aproape întotdeauna la încrucișarea arterio-venoasă, și se consideră că artera, rigidizată prin arterioscleroză, comprimă vena retiniană, inducând turbulență fluxului, leziuni ale celulelor endoteliale, tromboză venoasă și obstrucție consecutivă.

CLINIC

Examenul fizic general și evaluarea funcțională a pacientului oftalmologic (acuitate vizuală și câmp vizual) sunt elemente ale rutinei clinice, dar examenul oftalmoscopic este cel care pune diagnosticul. Măsurarea tensiunii intraoculare are de asemenea importanță în precizarea contextului clinic. Asocierea unui defect pupilar aferent relativ în formele ischemice de OVCR are semnificație diagnostică. În ceea ce privește aspectul oftalmoscopic, pot fi întâlnite hemoragii retiniene „în pată" și „în flacără", edem al nervului optic, turgescență și tortuozitatea venelor retiniene, exudate moi (infarctizări în stratul fibrelor nervoase retiniene), distribuția acestora fiind în funcție de segmentul venos interesat.

DIAGNOSTIC IMAGISTIC

Angiografia cu fluoresceină (AFG) este investigația clasică, rolul său fiind preponderent de a arăta statusul perfuziei regiunii maculare și eventual a periferiei retiniene. De multe ori hemoragiile intraretiniene pot exercita efect de mascaj, rolul AFG fiind foarte limitat în aceste situații, până la resorbția hemoragiilor (figura 6.24).

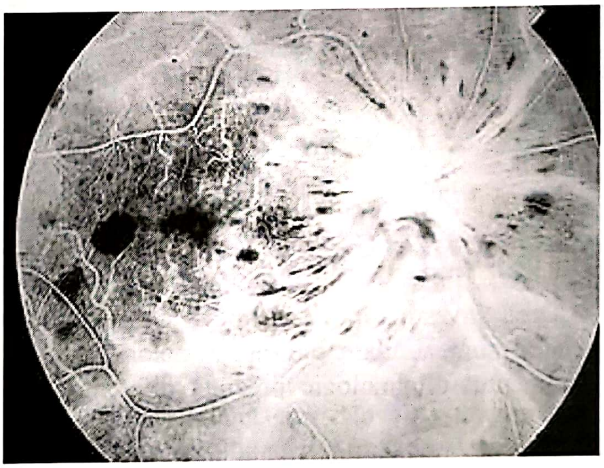

Figura 6.24. OVCR – timp tardiv AFG.

Tomografia în coerență optică (OCT) s-a detașat în ultimii ani, ca o investigație non-invazivă, repetitivă, de înaltă specificitate și sensibilitate în detecția și evaluarea edemului macular asociat ocluziilor venoase retiniene. Se practică de rutină în evaluarea și monitorizarea pacientului cu OVR și edem macular asociat.

TRATAMENT

În fața controverselor legate de terapia ocluziilor venoase retiniene, un valoros grup european a redactat în mai 2011 un document de

Scanned with OKEN Scanner

consens asupra conduitei diagnostice şi terapeutice în OVR [6]. Prin argumentarea foarte solidă şi prin rigurozitatea logicii şi elaborării materialului ştiinţific considerăm că acesta ar trebui să constituie un ghid de practică în subiectul de referinţă.

Managementul OVR trebuie centrat pe două obiective: identificarea factorilor de risc modificabili şi tratamentul lor medical, respectiv recunoaşterea şi managementul complicaţiilor invalidante vizual.

Factorii de risc sistemici principali sunt hipertensiunea arterială, bolile cardiovasculare, diabetul zaharat, hiperlipidemia şi trombofilia. Metodele de identificare şi tratamentul acestora ţin de competenţa altor specialităţi medicale, dar sunt absolut necesare pentru a preveni evenimentele vasculare nonoculare (infarct miocardic, AVC) şi pentru a reduce riscul ocluziilor venoase la ochiul congener.

În ceea ce priveşte utilizarea anticoagulantelor, a agenţilor fibrinolitici şi a medicamentelor antiplachetare, rezultatele studiilor nu demonstrează beneficii reale în tratamentul ocluziilor venoase. Hemodiluţia reprezintă o altă metodă de tratament medical prin care se urmăreşte prevenirea încetinirii fluxului sanguin şi a complicaţiilor asociate acesteia. Eritrocitofereza reprezintă o metodă nouă de hemodiluţie. De menţionat că hemodiluţia este recomandabilă doar în OVCR şi ORVR cu debut recent, fiind de evitat în situaţiile în care există contraindicaţii: formele ischemice de OVCR, diabet, HTA necontrolată, insuficienţă cardiacă sau renală severă, anemie sau siclemie.

Deşi investigaţiile sistemice şi tratamentul general sunt similare tuturor formelor de OVR, tratamentul oftalmologic prezintă diferenţe între OVCR şi ORVR.

OVCR prezintă două complicaţii importante – edemul macular şi neovascularizaţia iriană/discală/retiniană, secundară modificărilor ischemice.

Edemul macular, ce presupune îngroşarea retinei centrale prin acumularea de lichid intraretinian prin creşterea permeabilităţii vasculare, prezintă ca soluţie terapeutică clasică fotocoagularea LASER de tip focal sau grid. În studiul *Central Vein Occlusion Study* (CVOS) [7], chiar dacă fotocoagularea LASER tip grid macular a redus edemul macular, aceasta nu şi-a dovedit eficienţa asupra ameliorării AV, cu excepţia pacienţilor tineri. Opţiunile terapeutice curente în edemul macular asociat OVCR includ utilizarea corticosteroizilor, respectiv a agentilor antiangiogenici (anti-VEGF) în injecţii intraoculare. Toţi ochii afectaţi de edem macular secundar OVCR, cu AV sub 20/40, trebuie luaţi în considerare pentru tratament, conform recomandărilor consensului european [6].

În ceea ce priveşte ischemia periferică, atunci când este evidenţiată, se recomandă fotocoagularea extinsă a acesteia, chiar dacă trialurile clinice nu au oferit dovezi concludente asupra eficienţei metodei. În prezenţa neovascularizaţiei de orice tip se recomandă injectarea intravitreană de agenţi antiangiogenici şi/sau corticosteroizi, urmată de panfotocoagulare retiniană [1, 3, 4, 9, 23].

ORVR, prin faptul că au un risc mai redus de conversie spre ischemie, neovascularizaţie şi reducere severă a vederii, prezintă o atitudine terapeutică diferită.

De o lungă perioadă de timp fotocoagularea LASER tip grid macular este tratamentul standard recomandat la pacienţii cu edem macular asociat ORVR, care întrunesc criteriile de eligibilitate ale Branch Vein Occlusion Study (BVOS) şi anume: AV cel mult 20/40, edem macular persistent de cel puţin patru luni şi resorbţia hemoragiilor maculare [8]. Relativ recent, studiul SCORE [10] a arătat că fotocoagularea grid trebuie să rămână tratamentul de ales pentru pacienţii cu edem macular determinat de ORVR şi scădere de vedere consecutivă. Numeroşi autori recomandă ca opţiune terapeutică curentă injectarea intraoculară a agenţilor antiangiogenici şi/sau a corticosteroizilor în tratamentul edemului macular din ORVR.

Abordarea ischemiei periferice respectiv a neovascularizaţiei, dacă apare, se încadrează în acelaşi tipar ca cel menţionat mai sus, la OVCR.

Aşa cum am menţionat anterior principalele metode de tratament în ocluziile venoase retiniene şi complicaţiile acestora sunt: fotocoagularea LASER, injectarea intraoculară de corticosteroizi şi/sau agenţi antiVEGF, chirurgia vitreo-retiniană.

Fotocoagularea LASER

Fotocoagularea LASER fie în mod continuu, fie micropulsat, este un procedeu uzual în tratamentul edemului macular de diferite etiologii. Acest concept este concurat de alţi agenţi de tratament, precum corticosteroizii şi agenţii anti VEGF, care pot reduce edemul fără a distruge fotoreceptorii.

Fotocoagularea LASER extinsă asupra regiunilor ischemice (panfotocoagulare clasică sau limitată) are rolul său bine determinat şi se practică de rutină în prezenţa neovascularizaţiei retiniene sau

Scanned with OKEN Scanner

identificării angiofluorografice a unor zone întinse de ischemie periferică.

Injectarea intravitreană de agenți medicamentoși

Corticosteroizii reduc permeabilitatea capilară și blochează VEGF, rezultatul acestor efecte fiind reducerea edemului macular. Calea de administrare în tratamentul edemului macular este de regulă intravitreană, dar există studii referitoare la triamcinolon care îi arată eficiența și în injectarea perioculară (subtenoniană) [10]. Consensul european recomandă ca tratamentul cu steroizi să fie bazat pe trialuri clinice randomizate.

Trialul multicentric SCORE a confirmat efectele benefice ale triamcinolonului intravitrean în tratamentul edemului macular asociat cu OVR. Principalul dezavantaj al corticosteroizilor intravitreeni este durata scurtă a eficienței, cu recidiva edemului. Triamcinolonul se injectează în doza recomandată de 4 mg (0,1 ml), dar sunt autori care folosesc o doză mai mică (0,07 ml, aproximativ 3 mg), cu rezultate similare. Pentru susținerea efectului terapeutic pot fi necesare mai multe sesiuni terapeutice ceea ce crește riscul efectelor secundare oculare ale injecțiilor intravitreene (decolare de retină, cataractă, endoftalmită). Cea mai frecventă reacție adversă a corticosteroizilor injectați intraocular este creșterea tensiunii intraoculare în aproximativ 30–40% din cazuri, doar o mică parte dintre acestea (1%) neputând fi controlate prin terapie medicamentoasă și având nevoie de intervenție chirurgicală. Relativ recent s-au introdus în arsenalul terapeutic corticosteroizi (dexametazonă, fluocinolon) în dispozitive cu eliberare lentă ce permit o acțiune prelungită de până la 6 luni. Ozurdex (implant poliglicolic ce conține 700 de micrograme de dexametazonă, cu durată de acțiune de până la 6 luni) are deja avizul FDA și EMEA în tratamentul edemului macular din ocluziile venoase retiniene. Studiul GENEVA [23] a arătat fără dubiu eficiența și siguranța produsului în patologia de referință (figurile 6.25, 6.26).

Agenții antiVEGF s-au dovedit și ei eficienți în reducerea fluidului intraretinian și îmbunătățirea acuității vizuale. Cei mai folosiți sunt bevacizumabul și ranibizumabul.

Bevacizumab este folosit însă de către oftalmologi în injectarea intravitreană încă din 2005 în diverse indicații și beneficiază de consensul specialiștilor din numeroase asociații profesionale medicale de prestigiu. În dozarea standard, de 1,25 mg (0,05 ml), injecțiile intra-vitreene cu bevacizumab s-au dovedit eficiente în reducerea edemului macular și ameliorarea AV pe largi serii de cazuri cu OVR [3, 5]. Acest medicament are avantajul unui cost redus ceea ce a dus la extinderea utilizării sale în întreaga lume.

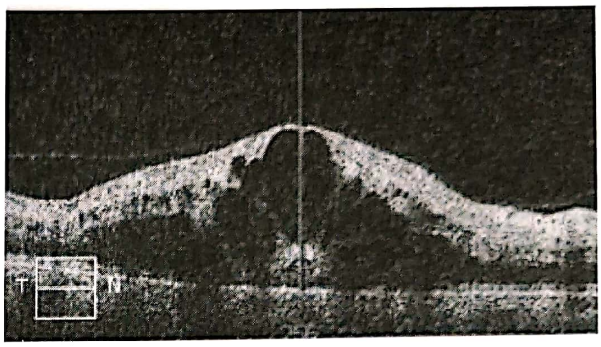

Figura 6.25. Edem macular în OVCR – aspect preoperator.

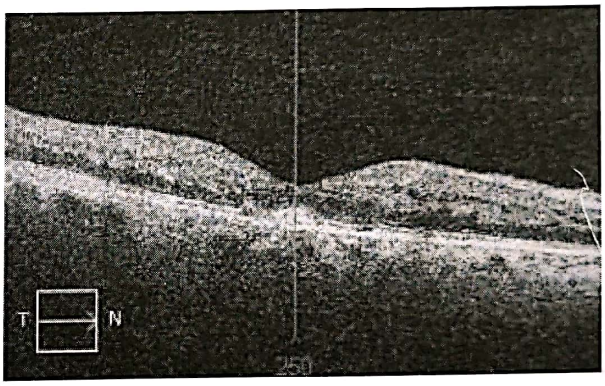

Figura 6.26. Același pacient la 1 lună de la injectarea de corticosteroid cu efect prelungit.

Ranibizumab (Lucentis; Novartis) este aprobat pentru tratamentul edemului macular asociat OVR [1]. Dozajul recomandat este 0,5 mg în 0,05 ml. Studiul CRUISE a dovedit eficiența ranibizumabului în edemul macular secundar OVCR, iar studiul BRAVO a arătat același lucru în ORVR [6].

Există protocoale terapeutice, verificate pe serii de cazuri, ce au probat eficiența asocierii corticosteroizilor și a agentilor antiangiogenici injectați intravitrean în edemul macular din OVR, alegerea tipului de tratament ține însă de experiența și opțiunea medicului curant.

Chirurgia vitreo-retiniană

În tratamentul OVR are ca obiectiv fie tratamentul ocluziei venoase propriu-zise fie al edemului macular secundar.

Scanned with OKEN Scanner

Neurotomia optică radială (RON) este o tehnică indicată în OVCR [4, 12]. Autorii ei au emis ipoteza că anatomia capului nervului optic şi inelul scleral asociat au un rol în apariţia OVCR şi au practicat decompresia venei centrale a retinei prin realizarea unor incizii radiale la nivelul discului optic. De asemenea s-a considerat că RON induce apariţia post-operatorie a anastomozelor venoase optociliare sau a shunturilor retino-coroidiene, având drept consecinţă creşterea drenajului venos retinian. Tehnica presupune efectuarea unei incizii în partea nazală a discului optic, radială şi paralelă cu fibrele nervoase. Deşi mulţi autori consideră RON o tehnică chirurgicală sigură, există însă o serie de complicaţii posibile descrise în literatură: lacerația arterei sau venei centrale a retinei, lezarea fibrelor nervului optic cu pierdere de câmp vizual, perforarea globului ocular, decolare de retină, neovascularizaţie coroidiană la locul neurotomiei, neovascularizaţie a segmentului anterior (figura 6.27).

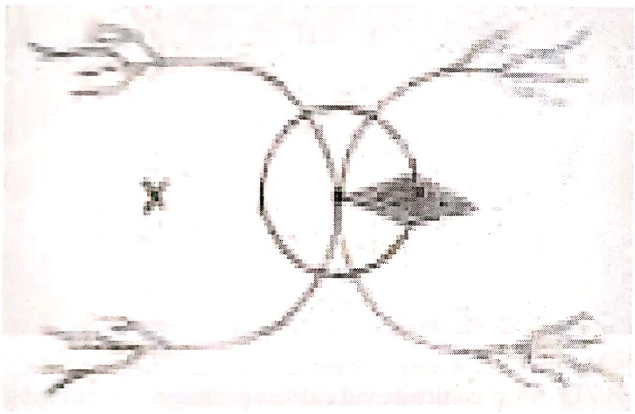

Figura 6.27. OVCR – Neurotomie optică radială.

Anastomozele venoase corio-retiniene presupun crearea unui shunt între o venă retiniană şi coroidă, în scopul de a ocoli vena ocluzată printr-o rută alternativă, de a îmbunătăţi drenajul venos retinian şi de a îndepărta obstrucţia venoasă. Se pot realiza cu ajutorul LASER-ilor [13] sau prin chirurgie vitreo-retiniană.

Anastomozele LASER-induse presupun folosirea unor spoturi fotocoagulante focalizate la marginea unui anumit segment venos, cu diametru mic (50 microni), durată scurtă (0,1 s) şi putere foarte mare (1–4 W). S-au descris o serie de complicaţii asociate acestei tehnici: decolare posterioară de vitros, hemoragii vitreene sau coroidiene, fibroză preretiniană, neovascularizaţie coroidiană, ischemie focală retiniană, decolare de retină.

Anastomozele chirurgicale se pot realiza prin mai multe tehnici. Una dintre acestea presupune vitrectomie posterioară şi plasarea unui fir de Mersilene pe sub retina adiacentă unui ram venos major [13]. O altă tehnică se realizează prin vitrectomie posterioară, decolarea hialoidei posterioare şi utilizarea LASER-ului erbium: YAG pentru inducerea anastomozei. O bună anastomoză venoasă corio-retiniană a fost obtinută în 71% dintre cazurile cu OVCR prin secţionarea unei vene retiniene afectate, prin vitrectomie posterioară şi efectuarea unor mici incizii de ambele părţi ale întreruperii venei, prin întreaga grosime a retinei, epiteliul pigmentar retinian şi membrana Bruch [16]. Deşi realizarea anastomozelor venoase corio-retiniene pe cale chirurgicală nu duce la reperfuzia zonelor cu nonperfuzie capilară, se consideră că are efect în reducerea ischemiei zonelor parafoveale şi perifoveale, cu îmbunătăţirea AV prin ameliorarea drenajului venos şi reducerea edemului macular. Aceste tehnici sunt totuşi grevate de potenţiale complicaţii severe şi de aceea sunt încadrate în gama procedurilor experimentale.

Vitrectomia posterioară cu sau fără pelajul membranei limitante interne (MLI) a fost propusă ca fiind benefică pentru rezoluţia rapidă a leziunilor retiniene şi a edemului macular la pacienţii cu OVCR. Mecanismul exact prin care se reduce edemul macular este încă neclar. Scăderea grosimii retiniene şi ameliorarea AV s-au constatat la peste 70% dintre cazurile operate, cu edem macular secundar fie OVCR fie ORVR, iar aceste efecte au persistat până la 5 ani [17, 18].

Pelajul MLI poate fi rezervat cazurilor în care alte soluţii terapeutice precum injecţii intravitreene cu steroizi sau antiVEGF nu au fost eficiente, iar perfuzia regiunii maculare ar permite fiziologic îmbunătăţirea AV. Rezultate comparabile au fost raportate şi pentru vitrectomia posterioară fără pelajul MLI. Vitrectomia în sine poate induce rezoluţia edemului macular prin îndepărtarea VEGF şi a altor citokine din cavitatea vitreană şi prin creşterea transportului de oxigen spre retina hipoxică. Sunt numeroase studii care au publicat ameliorări statistic semnificative la pacienţi cu edem macular determinat de ORVR, după vitrectomie posterioară şi tamponament intern cu aer sau gaz. Nu există însă tot atât de multe rezultate pozitive referitor la beneficiile vitrectomiei în OVCR.

Scanned with OKEN Scanner

În general, vitrectomia posterioară a avut un efect inițial favorabil, care nu s-a menținut însă pe termen lung și s-a emis ipoteza că într-adevăr vitrectomia și pelajul MLI pot fi benefice prin reducerea edemului intraretinian, dar aceste procedee nu se adresează mecanismului fiziopatologic.

Injectarea directă de t-PA prin canularea venei retiniene implică vitrectomie posterioară, decolarea hialoidei posterioare, canularea unui ram venos retinian peripapilar și injectarea unui bolus de 200 µg/ml t-PA spre discul optic. Spre deosebire de administrarea t-PA prin alte metode, în această tehnică se realizează livrarea substanței exact în locul unde este necesară liza trombului, cu reducerea concentrației de medicament necesară. Îmbunătățirea AV s-a observat la 54% dintre cei 28 de ochi cu OVCR tratați [2]. Un alt studiu a raportat însă rezultate funcționale nesatisfăcătoare și o rată mare de complicații [19].

Sheatotomia arterio-venoasă a fost introdusă în 1988 de către Osterloh și Charles [20] și presupune disecția tecii adventicei comune la nivelul locusului de blocaj arterio-venos (încrucișarea arterio-venoasă, unde artera comprimă vena, inducând ocluzie), adresându-se cazurilor cu ORVR. Tehnica presupune vitrectomie posterioară, decolarea hialoidei posterioare, evidențierea locului de blocaj arterio-venos, realizarea unei retinotomii proximal de blocaj (parțial prin grosimea retinei), disecția boantă a tecii adventiceale paralel cu arteriola și pe sub aceasta (fără îndepărtarea MLI). Scopul acestei operații este separarea arteriolei de venula subiacentă, confirmată prin utilizarea unei spatule subretiniene. Mai recent, introducerea tehnicilor bimanuale de disecție, perfecționarea instrumentelor (pensa vasculară Garcia-Arumi) și injectarea intravitreană de t-PA au dus la rezultate și mai bune [11]. Majoritatea studiilor referitoare la sheatotomie nu au fost corect realizate și ca atare nu au convins asupra justificării folosirii acestei tehnici. Un studiu ce a evaluat rezultatele anatomice și funcționale ale sheatotomiei comparativ cu injectarea intravitreană de triamcinolon la pacienți cu edem macular secundar ORVR, a arătat că acestea sunt similare în evaluarea la 6 luni; injectarea de triamcinolon are însă riscuri mai reduse [21] (figura 6.28).

Studiile clinice randomizate au oferit numeroase informații foarte precise referitoare la tratamentul OVR. Documentul de consens european asupra managementului OVR [15] încearcă să contureze câteva elemente ajutătoare pentru individualizarea tratamentului ținând cont însă de un algoritm de tratament bine structurat. Trebuie reținut că durata afecțiunii este un predictor important al prognosticului, iar tratamentul precoce oferă beneficii suplimentare, nefiind însă desconsiderat în stadiile tardive [23].



Figura 6.28. ORVR – Sheatotomie arterio-venoasă.

BIBLIOGRAFIE

1. Kinge B., Stordahl P.B., Forsaa V., Fossen K., Haugstad M., Helgesen O.H. *et al.*, Efficacy of ranibizumab în patients with macular edema secondary to central retinal vein occlusion: results from the sham-controlled ROCC study, Am. J. Ophthalmol., 2010, 150(3): 310–4.
2. Yamamoto T., Kamei M., Sayanagi K., Matsumura N., Nishida K., Sakaguchi H., Simultaneous intravitreal injection of triamcinolone acetonide and tissue plasminogen activator for central retinal vein occlusion: a pilot study, Br. J. Ophthalmol., 2011, 95(1): 69–73.
3. Ferrara D.C., Koizumi H., Spaide R.F., Early bevacizumab treatment of central retinal vein occlusion, Am. J. Ophthalmol., 2007, 144(6): 864–71.
4. Hasselbach H.C., Ruefer F., Feltgen N. *et al.*, Treatment of central retinal vein occlusion by radial optic neurotomy în 107 cases, Graefes Arch. Clin. Exp. Ophthalmol., 2007, 245(8): 1145–56.
5. Kreutzer T.C., Alge C.S., Wolf A.H. *et al.*, Intravitreal bevacizumab for the treatment of macular oedema secondary to branch retinal vein occlusion, Br. J. Ophthalmol., 2008, 92(3): 351–5.
6. Coscas *et al.*, Management of Retinal Vein Occlusion – Consensus Document, Ophthalmologica, 201, 226: 4–28.
7. Central Vein Occlusion Study Group. Evaluation of grid pattern photocoagulation for macular edema în central vein occlusion, Ophthalmology, 1995, 102: 1425–1433.
8. Branch Vein Occlusion Study Group. Argon laser photocoagulation for macular edema în branch vein occlusion, Am. J. Ophthalmol., 1984, 98: 271–282.
9. Branch Vein Occlusion Study Group. Argon laser scatter photocoagulation for prevention of neovascularization and vitreous hemorrhage în branch vein occlusion: a

Scanned with OKEN Scanner

randomized clinical trial, Arch. Ophthalmol., 1986, 104: 34–41.
10. Scott I.U., VanVeldhuisen P.C., Oden N.L., Ip M.S., Blodi B.A., Jumper J.M., Figueroa M., SCORE Study Research Group. A randomized trial comparing the efficacy and safety of intravitreal triamcinolone with standard care to treat vision loss associated with macular edema secondary to branch retinal vein occlusion: the Standard Care versus Corticosteroid for Retinal Vein Occlusion (SCORE) study report 6, Arch. Ophthalmol., 2009, 127: 1115–1128.
11. Garcia-Arumi J., Martinez-Castillo V., Boixadera A., Blasco H., Corcostegui B., Management of macular edema în branch retinal vein occlusion with sheathotomy and recombinant tissue plasminogen activator, Retina, 2004, 24: 530–540.
12. Opremcak E.M., Bruce R.A., Lomeo M.D., Ridenour C.D., Letson A.D., Rehmar A.J., Radial optic neurotomy for central retinal vein occlusion: a retrospective pilot study of 11 consecutive cases, Retina, 2001, 21: 408–415.
13. McAllister I.L., Douglas J.P., Constable I.J., Yu D.Y., Laser-induced chorioretinal venous anastomosis for non-ischaemic central retinal vein occlusion: evaluation of the complications and their risk factors, Am. J. Ophthalmol., 1998, 126: 219–229.
14. Peyman G.A., Kishore K., Conway M.D., Surgical chorioretinal venous anastomosis for ischemic central retinal vein occlusion, Ophthalmic Surg. Lasers, 1999, 30: 605–614.
15. Quiroz-Mercado H., Sanchez-Buenfil E., Guerrero-Naranjo J.L., Ochoa-Contreras D., Ruiz-Cruz M., Marcellino G., Damico D.J., Successful erbium: YAG laser-induced chorioretinal venous anastomosis for the management of ischaemic central retinal vein occlusion: a report of two cases, Graefes Arch. Clin. Exp. Ophthalmol., 2001, 239: 872–875.
16. Koizumi K., Nishiura M., Yamamoto T., Machida T., Nakamura T., Ouchi M., Kinoshita S., Intentional complete interruption of a retinal vein after vitrectomy might improve the rate of successful chorioretinal venous anastomosis formation în central retinal vein occlusion, Graefes Arch. Clin. Exp. Ophthalmol., 2002, 240: 787–794.
17. Liang X.L., Chen H.Y., Huang Y.S., Eong K.G.A., Yu S.S., Liu X., Yan H., Pars plana vitrectomy and internal limiting membrane peeling for macular oedema secondary to retinal vein occlusion: a pilot study, Ann. Acad. Med., Singapore, 2007, 36: 293–297.
18. Noma H., Funatsu H., Sakata K., Mimura T., Hori S., Macular microcirculation before and after vitrectomy for macular edema with branch retinal vein occlusion, Graefes Arch. Clin. Exp. Ophthalmol., 2010, 248: 443–445.
19. Weiss J.N., Bynoe L.A., Injection of tissue plasminogen activator into a branch retinal vein în eyes with central retinal vein occlusion, Ophthalmology, 2001, 108: 2249–2257.
20. Osterloh M.D., Charles S., Surgical decompression of branch retinal vein occlusion, Arch. Ophthalmol., 1988, 106: 1469–1471.
21. Chung E.J., Lee H., Koh H.J., Arteriovenous crossing sheathotomy versus intravitreal triamcinolone acetonide injection for treatment of macular edema associated with branch retinal vein occlusion, Graefes Arch. Clin. Exp. Ophthalmol., 2008, 246: 967–974.
22. Haller J.A., Bandello F., Belfort R. Jr., Blumenkranz M.S., Gillies M., Heier J., Loewenstein A., Yoon Y.H., Jacques M.L., Jiao J., Li X.Y., Whitcup S.M., OZURDEX GENEVA Study Group: randomized, sham-controlled trial of dexamethasone intravitreal implant in patients with macular edema due to retinal vein occlusion, Ophthalmology, 2010, 117: 1134–1146.
23. Fonrose M., Salomone J.A., Talavera F., Lavenburg D., Halamka J.D., Retinal Vein Occlusion [online]. 2011 [cited Nov 2011]. Available from: URL: http://www.emedicine.medscape.com/article/798583-overview.

RETINOPATIA DE PREMATURITATE

GENERALITĂȚI

Retinopatia de prematuritate este o boală care afectează vasele imature de la nivelul ochilor nou-născuților prematuri. Cu cât supraviețuiesc mai mulți nou-născuți prematuri incidența retinopatiei de prematuritate crește. În general, mai mult de 50% din nou-născuții prematuri cu greutate mai mică de 1250 g la naștere prezintă ROP și aproximativ 10% dintre copii dezvoltă ROP stadiu trei [6, 7]. Incidența este ușor mai mare la sexul masculin decât la sexul feminin [8].

În 1984, un comitet format din 23 de oftalmologi din 11 țări au format Clasificarea Internațională a Retinopatiei de Prematuritate (ICROP). Acest nou sistem de clasificare a împărțit localizarea bolii pe zone ale retinei (I, II și III), întinderea bolii pe ore de ceas (1–12) și gravitatea bolii în stadii (0–5).

În obținerea unui istoric asupra unui copil prematur, sunt foarte importante: vârsta gestațională, în special dacă este mai mică de 32 săptămâni; greutatea la naștere mai mică de 1500 g, în special dacă este mai mică de 1250 g; alți factori de risc: hipoxia, hipercapnia, suplimentarea cu oxigen, eventuale comorbidități.

CARACTERISTICI

ROP se clasifică în funcție de zonele interesate, stadializarea caracterizând severitatea bolii. Cu cât mai mic nou-născutul la naștere și mai redusă vârsta gestațională, cu atât mai probabil ca afecțiunea să intereseze zonele centrale cu încadrare în stadii avansate. ROP este definită de cea mai joasă zonă și cel mai înalt stadiu observate în fiecare ochi.

Scanned with OKEN Scanner

Zona I este cea mai instabilă – se extinde până la de două ori distanța de la nervul optic la foveolă, într-un cerc, centrat de nervul optic.

Zona II este un cerc care înconjoară zona I (limita posterioară) cu ora serrata nazală ca limită anterioară în partea sa nazală.

Zona III este semiluna pe care zona 2 nu o cuprinde temporal (retina temporală periferică).

Cu cât mai posterioară zona interesată la momentul diagnosticării afecțiunii, cu atât mai vasculogenic mecanismul determinant, cu atât mai multă retină neperfuzată și cu atât mai rezervat prognosticul.

STADIALIZARE

Stadiul 0 – este cea mai ușoară formă de ROP. Reprezintă vascularizație retiniană imatură, fără să existe o demarcație clară retină vascularizată-retină nonvascularizată. La examinare se observă doar o sugestie fină de demarcare a frontierei.

Stadiul 1 – este prezentă o linie fină de demarcație între regiunea vasculară și avasculară, fără înălțime și grosime.

Stadiul 2 – o creastă largă, groasă, separă în mod clar retina vasculară de retina avasculară.

Stadiul 3 – poate fi prezentă o proliferare fibrovasculară extraretiniană (ușoară, moderată sau severă în funcție de cantitatea de țesut proliferativ prezent) la nivelul feței posterioare a crestei sau anterior, către vitros.

Stadiul 4 – reprezintă dezlipire de retină incompletă începând de la nivelul crestei. Retina este tracționată anterior spre corpul vitros de către creasta fibrovasculară – stadiul 4A – extrafoveal (nu implică foveea); stadiul 4B – implică foveea.

Stadiul 5 – reprezintă o dezlipire totală de retină în formă de pâlnie – stadiul 5A (pâlnie deschisă); stadiul 5B (pâlnie închisă).

Boala Plus este definită ca tortuozități arteriolare și angorjarea venoasă a polului posterior, angorjarea vaselor irisului, rigiditate pupilară și tulburare a vitrosului, care fac parte din subclasificarea dată în etapele de mai sus. Prezența bolii plus este un semn amenințător.

ROP cicatriceală – aproximativ 20% dintre copiii cu ROP dezvoltă complicații cicatriceale, care pot varia de la minore la extrem de severe. În general, cu cât mai avansată și mai posterioară boala proliferativă la momentul involuției cu atât mai grave sechelele cicatriceale. În funcție de gravitate se disting cinci stadii ale ROP cicatriceale:

Stadiul 1: miopie asociată cu modificări pigmentare retiniene periferice și încețoșarea bazei vitrosului.

Stadiul 2: fibroză vitreo-retiniană temporală cu tracționarea maculei, ce poate duce la pseudo-exotropie prin exacerbarea unghiului *kappa*.

Stadiul 3: fibroză periferică severă cu contractură și pliu retinian falciform.

Stadiul 4: inel incomplet de țesut fibrovascular retrocristalinian cu decolare de retină parțială.

Stadiul 5: inel complet de țesut fibrovascular retrocristalinian cu decolare completă de retină.

DIAGNOSTICUL

Presupune obligatoriu examinarea fundului de ochi pe pupilă dilatată prin indentație sclerală. Semnele critice din punct de vedere clinic sunt: retina avasculară periferică și existența unei linii de demarcație între retina avasculară și cea vasculară. Alte semne de luat în seamă sunt: proliferarea fibrovasculară extraretiniană, boala plus, hemoragia vitreană, dezlipirea de retină, leucocorie (de obicei bilaterală), reacție pupilară scăzută (în ciuda picăturilor midriatice), angorjarea vaselor iriene. La adulți și copii mai mari pot apărea: scăderea AV, miopie, strabism, tracționare maculară, degenerescență vitreoretiniană *lattice-like* sau dezlipire de retină (figura 6.29).

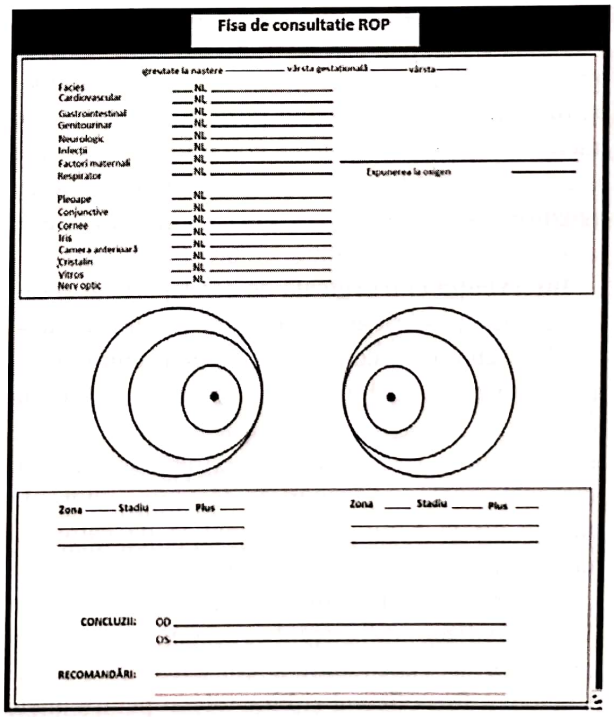

Figura 6.29. Fișa de consultație ROP.

Scanned with OKEN Scanner

TRATAMENT

Tratamentul preventiv optim este prevenţia naşterilor cu greutăţi extrem de mici (sub 1000 g).

Tratamentul medical

Tratamentul medical fie prin suplimentare cu oxigen fie prin expunerea la lumina naturală nu şi-au dovedit eficienţa.

Tratament chirurgical

Crioterapia a fost abordarea standard de tratament începând cu 1970, aplicându-se din stadiul threshold. Procedura poate fi realizată cu anestezie generală sau topică. Aceasta implică aproximativ 50 de crioplicaţii cu o sondă specială sub vizualizare directă, la nivelul retinei avasculare, anterior de creasta fibrovasculară. Copiii pot necesita ventilaţie asistată după procedură. Complicaţiile cele mai frecvente includ: hemoragie intraoculară, hematom conjunctival, lacerații conjunctivale şi bradicardie.

S-a demonstrat că prin acest procedeu se reduce cu aproximativ 50% incidenţa evoluţiei nefavorabile spre tracţiune maculară, decolare de retină sau cicatrice retrocristaliniană.

Terapia LASER (argon, diodă) a fost dovedită a fi la fel de eficientă precum crioterapia. Tratamentul se aplică prin intermediul oftalmoscopului indirect într-un tipar difuz (scatter) asupra întregii retine avasculare. Efectele adverse sistemice sunt mai puţin semnificative; ţesuturile oculare sunt mai puţin traumatizate; în zona I posterioară boala este tratată cu uşurinţă; incidenţa complicaţiilor tardive este mai mică. Complicaţiile includ opacifierea tranzitorie şi discretă a corneei, arsuri ale irisului, cataractă şi hemoragii intraoculare.

Intervenţia chirurgicală de cerclaj scleral şi/sau vitrectomie posterioară sunt efectuate în stadiile 4 şi 5. Unii chirurgi recomandă intervenţia chirurgicală inclusiv pentru stadiul 4. În stadiul 5 vitrectomia implică şi disecţia minuţioasă a membranelor fibrovasculare şi a vitrosului extrem de aderent. Succesul anatomic repurtat de unii autori în stadiile 4B şi 5 nu este susţinut şi de către cel funcţional, vederea fiind foarte rar peste 20/400.

Injecţii intravitreene – un studiu efectuat de Wu a analizat utilizarea bevacizumab pentru a trata ROP [11]. Studiul a constatat că bevacizumabul a fost eficient şi bine tolerat pentru unele cazuri de ROP, mai ales în stadiul 3.

CONSIDERAŢII ASUPRA ÎNGRIJIRII OFTALMOLOGICE

Un consult oftalmologic este esenţial la un copil prematur născut cu greutate mai mică de 1500 g şi/sau mai devreme de 32 săptămâni de gestaţie (conform indicaţiilor neonatologului). Deasemenea copiilor selectaţi, cu greutate la naştere de 1 500–2 000 g sau vârsta gestaţională peste 32 săptămâni, cu un curs clinic instabil, inclusiv celor care sunt asistaţi cardio-respirator şi care sunt consideraţi de către medicul lor neonatolog că ar avea risc ridicat, ar trebui să li se efectueze examinări de screening retiniene după dilatare pupilară utilizând oftalmoscopia binoculară indirectă pentru a detecta ROP. Un singur examen este suficient numai dacă acesta arată, în mod clar că retina este pe deplin vascularizată la ambii ochi.

COMPLICAŢIILE

Cuprind: pierderea vederii (chiar şi cu tratament chirurgical agresiv); ambliopie (datorată unor vicii mari de refracţie); strabism; glaucom; dezlipire de retină.

Prognosticul este rezervat până când vasele normale ating zona III [13].

BIBLIOGRAFIE

1. Terry T.L., Extreme prematurity and fibroplastic overgrowth of persistent vascular sheath behind each crystalline lens I. Preliminary report, Am. J. Ophthalmol., 1942, 25: 203–4.
2. Campbell K., Intensive oxygen therapy as a possible cause for retrolental fibroplasia. A clinical approach, Med. J. Austr., 1951, 2: 48–50.
3. Kretzer F.L., Hittner H.M., Retinopathy of prematurity: clinical implications of retinal development, Arch. Dis. Child., 1988, 63(10 Spec No): 1151–67.
4. Ashton N., Oxygen and the retinal blood vessels, Trans. Ophthalmol. Soc. U.K., 1980, 100(3): 359–62.
5. Sak K., Szabo V., Szabo A. *et al.*, Pathogenesis and genetic basis for retinopathy of prematurity, Front Biosci, 2006, 11: 908–20.
6. Fielder A.R., Shaw D.E., Robinson J. *et al.*, Natural history of retinopathy of prematurity: a prospective study, Eye, 1992, 6 (Pt 3): 233–42.
7. Varughese S., Gilbert C., Pieper C. *et al.*, Retinopathy of prematurity in South Africa: an assessment of needs, resources and requirements for screening programmes, Br. J. Ophthalmol., 2008, 92(7): 879–82.
8. Palmer E.A., Flynn J.T., Hardy R.J. *et al.*, Incidence and early course of retinopathy of prematurity. The Cryotherapy

Scanned with OKEN Scanner

for Retinopathy of Prematurity Cooperative Group, Ophthalmology, 1991, 98(11): 1628–40.
9. Wallace D.K., Freedman S.F., Hartnett M.E., Quinn G.E., Predictive Value of Pre-plus Disease in Retinopathy of Prematurity, Arch. Ophthalmol., 2011, 129(5): 591–6.
10. Dempsey E., McCreery K., Local anaesthetic eye drops for prevention of pain in preterm infants undergoing screening for retinopathy of prematurity, Cochrane Database Syst. Rev., 2011, 9: CD007645.
11. Wu W.C., Yeh P.T., Chen S.N., Yang C.M., Lai C.C., Kuo H.K., Effects and complications of bevacizumab use in patients with retinopathy of prematurity: a multicenter study in Taiwan, Ophthalmology, 2011, 118(1): 176–83.
12. Mintz-Hittner H.A., Kennedy K.A., Chuang A.Z., Efficacy of intravitreal bevacizumab for stage 3+ retinopathy of prematurity, N. Engl. J. Med., 2011, 364(7): 603–15.
13. Bashour M., Menassa J., Gerontis C.C., Retinopathy of prematurity [online]. 2012 [cited 2012 Feb]. Available from: URL: http://www.emedicine.medscape.com/article/1225022-overview.

MALADIA COATS

GENERALITĂȚI

Este cea mai severă formă de telangiectazie retiniană. Se defineşte prin prezența dilatațiilor vasculare (teleangiectazie retiniană), incluzând arteriole ectatice, microanevrisme, dilatații venoase (flebectazii) şi dilatații capilare fusiforme, toate acestea frecvent asociate cu decolare de retină exudativă. Afecțiunea este de regulă unilaterală, se întâlneşte cu precădere la băieți (85% – copii şi adulți tineri) şi determină afectarea severă a vederii prin decolarea de retină exudativă consecutivă.

ISTORICUL BOLII

Pacienții sau părinții pot sesiza scăderea vederii sau defecte în câmpul vizual; poate apare devierea globilor oculari (strabism); părinții pot observa pupila albă a copilului (leucocorie).

EXAMENUL OFTALMOLOGIC

Poate releva: teleangiectazii retiniene, mai frecvente în cadranele temporal şi inferior, între ecuator şi ora serrata şi rar posterior de ecuator, spre arcadele vasculare; exudație galbenă intra- şi subretiniană, adesea interesând zone la distanță de anomaliile vasculare, în mod particular macula; dezlipirea buloasă de retină cu migrarea lichidului subretinian: în funcție de poziția pacientului, lichidul se acumulează în locul cel mai decliv; retina este caracterizată de o suprafață netedă, fără pliuri, spre deosebire de dezlipirea regmatogenă de retină (figura 6.30).

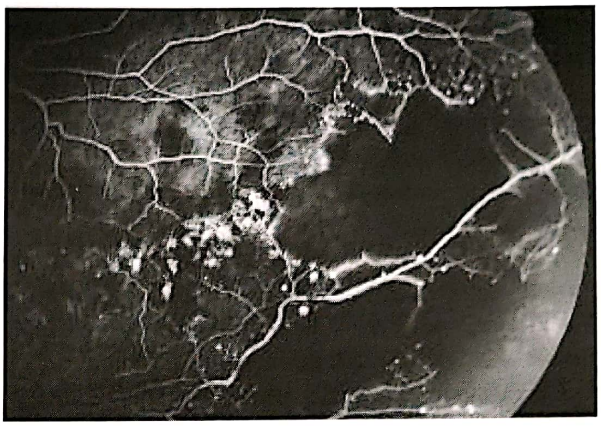

Figura 6.30. Maladie Coats – asp. AFG. Teleangiectazii vasculare, anevrisme şi nonperfuzie capilară.

COMPLICAȚII

Cele mai frecvente sunt: decolare de retină exudativă; rubeosis iridis; glaucom; uveită; phtisis bulbi.

INVESTIGAȚIILE IMAGISTICE

Includ ultrasonografia, utilă atunci când mediile oculare nu sunt transparente pentru că apreciază grosimea coroidei, prezența sau absența maselor coroidiene, dimensiunea şi localizarea acestora precum şi grosimea sclerei (este extrem de utilă în excluderea retinoblastomului exofitic) şi angiofluorografia, care evidențiază teleangiectaziile retiniene şi identifică ariile de scurgere a fluidelor [1].

TRATAMENT

Observația pacientului în situațiile în care afectarea este minoră şi nu amenință vederea este o atitudine acceptată de către mulți autori. Tot aceeaşi observație este recomandată şi cazurilor cu decolare totală de retină, fără şanse de recuperare, dar cu ochi liniştit, nedureros [2].

Fotocoagularea LASER retiniană este eficientă când se adresează zonelor de teleangiectazie retiniană cu exudație, dar fără decolare de retină sau cu decolare minimă. Se practică fotocoagulare focală, iar uneori se efectuează demarcarea cu

Scanned with OKEN Scanner

spoturi intense a leziunilor, iar apoi distrugerea lor prin aplicații cu putere moderată, dimensiuni mari și expunere lungă.

Crioterapia este indicată în cazurile în care decolarea de retină este relativ redusă astfel încât criosonda să se poată apropia corespunzător de teleangiectazie.

Atât fotocoagularea LASER cât și crioterapia sunt eficiente în obliterarea anomaliilor vasculare și în stoparea progresiei. De regulă sunt necesare mai multe ședințe și o urmărire atentă pentru detecția recurențelor.

Chirurgia vitreo-retiniană reprezentată de vitrectomie posterioară asociată sau nu cu cerclaj scleral este indicată în decolarile de retină extinse, în care celelalte metode nu pot fi folosite [3]. Perfecționarea aparatelor de vitrectomie, a instrumentelor și a agenților de tamponament intern a dus la limitarea metodelor chirurgicale *ab-externum* de tip indentație sclerală [4].

BIBLIOGRAFIE

1. Kim R.Y., Loewenstein J.I., Systemic diseases manifesting as exudative retinal detachment, Int. Ophthalmol. Clin., 1998, 38(1): 177–95.
2. Shields J.A., Shields C.L., Review: Coats disease: the 2001 LuEsther T. Mertz lecture, Retina, 2002, 22(1): 80–91.
3. Ridley M.E., Shields J.A., Brown G.C., Tasman W., Coats' disease. Evaluation of management, Ophthalmology, 1982, 89(12): 1381–7.
4. Okoye G.S., Coats Disease [online]. 2001 [cited 2011 Nov]. Available from: URL: http://www.emedicine.medscape.com/ophthalmolgy.

BOALA EALES

GENERALITĂȚI

Boala Eales este o vasculopatie obliterantă idiopatică care implică de obicei retina periferică a adulților tineri. Constatările clinice în boala Eales sunt caracterizate de zone avasculare la nivelul retinei periferice, urmate de microanevrisme, dilatații ale canalelor capilare, cu vase înconjurătoare tortuoase și cicatrici spontane corioretiniene.

Boala Eales este considerată a fi o tulburare noninflamatorie primară a pereților vaselor retiniene periferice, respectiv a șunturilor vasculare. Aceasta duce frecvent la ocluzii vasculare, neovascularizație periferică și hemoragie vitreană. Anomaliile microvasculare sunt întâlnite la joncțiunea dintre zona perfuzată și cea nonperfuzată a retinei.

Boala Eales este mai frecvent întâlnită în India și în unele zone din Orientul Mijlociu, având o prevalență crescută la bărbații tineri (20–35 ani) [1].

ISTORICUL BOLII

Majoritatea pacienților cu boală Eales prezintă simptome asociate cu hemoragia vitreană precum flocoane, pete, pânze de păianjen în câmpul vizual, încețoșarea sau scăderea vederii. La alți pacienți cu boală Eales care nu prezintă hemoragii, încețoșarea vederii este asociată vasculitei retiniene sau uveitei. Cel mai adesea, pacienții relatează simptomatologia ca fiind unilaterală dar implicarea bilaterală este evidentă la 80–90% dintre pacienți.

EXAMEN OFTALMOLOGIC

Modificările întâlnite în boala Eales implică îndeosebi retina și vitrosul. Întecuirile vasculare cu hemoragii adiacente stratului de fibre nervoase sunt întâlnite la majoritatea pacienților. Trăsătura tipică a bolii Eales este nonperfuzia retiniană periferică. Cel mai frecvent este afectată retina temporală, deseori implicând o zonă de confluență. Vascularizația înconjurătoare este tortuoasă, cu anomalii microvasculare care includ: microanevrisme, șunturi arterio-venoase, exudate dure și moi. Linii albe fine pot fi văzute ocazional, reprezentând vase largi obliterate. Neovascularizația discală sau neovascularizația altor zone retiniene poate fi observată la mai mult de 80% dintre pacienții cu boală Eales. Neovascularizația este adesea sursa de generare a hemoragiilor vitreene de rubeosis iridis și glaucom neovascular. Proliferarea fibrovasculară la nivelul suprafeței retiniene poate însoți neovascularizația retiniană și poate asocia tracțiunea antero-posterioară cu dezlipire de retină consecutivă (figura 6.31).

Edemul macular cistoid poate să apară ca urmare a creșterii permeabilității capilare. Acesta poate fi deseori asociat cu pierdere semnificativă a vederii.

A fost descrisă și afectarea sistemică asociată bolii Eales, în special cu modificări neurologice: mielopatie [2, 3], accident vascular ischemic [4, 5]

Scanned with OKEN Scanner

hemiplegie şi anomalii multifocale ale substanţei albe [6, 7]. Se presupune că mecanismul este similar ocluziei vasculare, hipoxia ducând la aceste modificări sistemice.

Figura 6.31. Boala Eales – nonperfuzie periferică, şunturi arterio-venoase.

DIAGNOSTICUL DIFERENŢIAL

Ocluzia de ram venos retinian; ocluzia venei centrale a retinei; retinopatia diabetică proliferativă, retinopatia din hemoglobinopatii; sarcoidoza.

INVESTIGAŢII PARACLINICE

Întrucât nu sunt disponibile analize de laborator care să confirme diagnosticul de boală Eales, acesta este un diagnostic de excludere. Sunt necesare: glicemia, hemograma completă, electroforeza proteinelor serice; enzima de conversie a angiotensinei şi lizozimul; anticorpi antinucleari, factorul reumatoid şi viteza de sedimentare a hematiilor; testul cutanat de sensibilitate la tuberculină.

INVESTIGAŢII IMAGISTICE

Angiografia cu fluoresceină (AFG): neovascularizaţia şi întecuirile exudative vasculare vor duce la scurgeri ale colorantului fluoresceinic; aria şi gradul zonelor nonperfuzate pot fi determinate şi servesc la delimitarea zonelor de aplicaţie a LASER-ului fotocoagulator, atunci când acesta este indicat.

Evaluarea ecografică este deseori utilă pentru a evalua retina în prezenţa hemoragiei vitreene (prezenţa sau absenţa dezlipirii retiniene sau a tracţiunii vitreo-retiniene).

Radiografia toracică poate fi efectuată pentru a exclude sarcoidoza sau TBC.

Tomografia în coerenţă optică (OCT) poate detecta orice modificare cistoidă a maculei.

Alte teste: la pacienţii cu boală Eales trebuie testate echilibrul şi auzul, întrucât aceşti pacienţi pot asocia disfuncţii vestibuloauditive.

TRATAMENT MEDICAL

Nu a adus un beneficiu dovedit.

TRATAMENT CHIRURGICAL

Corticosteroizii sunt folosiţi pentru a stabiliza bariera hemato-retiniană şi pentru a induce rezoluţia edemului macular. Se pot folosi fie injectaţi intravitrean, fie subtenonian. În cazurile complicate cu edem macular cistoid, triamcinolonul acetonid injectat intravitrean a dus la reducerea edemului şi îmbunătăţirea vederii [10]. Injectarea intravitreană de triamcinolon este *off-label* şi se face în aceleaşi condiţii ca şi pentru alte afecţiuni (suspensie 40 mg/ml – doza administrată 0,07–0,1 ml).

Injecţiile intravitreene cu bevacizumab induc regresia neovascularizaţiei, reduce, de asemenea, edemul macular cistoid, inhibând factorul de creştere a endoteliului vascular (VEGF) prin medierea hiperpermeabilităţii capilare [12–15]. Studii clinice au fost completate şi în cazul ranibizumabului, cu rezultate favorabile.

Tratamentul de elecţie al pacienţilor cu boală Eales este **panfotocoagularea LASER** a zonelor retiniene nonperfuzate [16, 17]. Tratamentul are ca rezultat reducerea neovascularizaţiei discale şi retiniene, a celei iriene şi scăderea incidenţei hemoragiilor vitreene.

O cauză majoră de pierdere vizuală la pacienţii cu boală Eales rezultă din hemoragiile vitreene recurente. Deşi de multe ori hemoragia se localizează în partea inferioară a vitrosului şi se resoarbe în termen de câteva săptămâni, intervenţia chirurgicală este uneori indicată. Vitrectomia prin pars plana este eficientă în îndepărtarea hemoragiei vitreene şi permite în acest fel o fotocoagulare LASER adecvată. În cazuri de dezlipire tracţională de retină, este necesară vitrectomia asociată cu disecţia membranelor de tracţiune.

Scanned with OKEN Scanner

Alte recomandări: pentru simptomele neurologice asociate este bine a se indica un consult neurologic. Nu se recomandă anumite limitări ale activităților în boala Eales, dar poziția șezând poate accelera eliberarea axului vizual pe măsură ce sângele se acumulează decliv și este resorbit.

COMPLICAȚII

– Hemoragia vitreană persistentă, dezlipire de retină, glaucom neovascular cu pierdere consecutivă a vederii și chiar a globului ocular.

– Nonperfuzia retiniană periferică poate limita câmpul vizual al pacientului, iar în cazul în care zona nonperfuzată se extinde în mac ulă poate să apară pierderea severă a vederii. Nu există tratament care să prevină nonperfuzia capilară.

– Pliuri maculare au fost raportate la 3% dintre ochii panfotocoagulați în boala Eales.

PROGNOSTIC

Peste 90% dintre pacienți pot fi aduși la un stadiu stabil morfologic cu o acuitate vizuală nemodificabilă.

Gieser și Murphy au raportat că 67% dintre pacienți au avut o acuitate vizuală finală la ochiul mai bun de 20/40 sau mai bună, 24% între 20/50 și 20/200, iar la 9% dintre pacienți acuitatea vizuală a fost mai mică de 20/250 [1].

Într-un alt studiu, realizat în India, 72% dintre ochii care au suferit vitrectomie pentru complicațiile bolii Eales au menținut o vedere de 20/200 sau mai bună la cinci ani de urmărire [18, 19].

BIBLIOGRAFIE

1. Gieser A.S., Murphy R.P., Eales disease. In: Retina, 1994, 2: 1503–07.
2. Phanthumchinda K., Eales' disease with myelopathy, J. Med. Assoc. Thai., 1992, 75(4): 255–8.
3. Sawhney I.M., Chopra J.S., Bansal S.K., Gupta A.K., Eales' disease with myelopathy, Clin. Neurol. Neurosurg., 1986, 88(3): 213–5.
4. Gordon M.F., Coyle P.K., Golub B., Eales' disease presenting as stroke in the young adult, Ann. Neurol., 1988, 24(2): 264–6.
5. Kutsal Y.G., Altioklar K., Atasu S., Kutluk K., Atmaca L., Eales' disease with hemiplegia, Clin. Neurol. Neurosurg., 1987, 89(4): 283–6.
6. Antiguedad A., Zarranz J.J., Eales' disease involving central nervous system white matter, Neurologia, 1994, 9(7): 307–10.
7. Katz B., Wheeler D., Weinreb R.N., Swenson M.R., Eales' disease with central nervous system infarction, Ann. Ophthalmol., 1991, 23(12): 460–3.
8. Bhooma V., Sulochana K.N., Biswas J., Ramakrishnan S., Eales' disease: accumulation of reactive oxygen intermediates and lipid peroxides and decrease of antioxidants causing inflammation, neovascularization and retinal damage, Curr. Eye Res., 1997, 16(2): 91–5.
9. Sulochana K.N., Biswas J., Ramakrishnan S., Eales' disease: increased oxidation and peroxidation products of membrane constituents chiefly lipids and decreased antioxidant enzymes and reduced glutathione in vitreous, Curr. Eye Res., 1999, 19(3): 254–9.
10. Agrawal S., Agrawal J., Agrawal T.P., Intravitreal triamcinolone acetonide in Eales disease, Retina, 2006, 26(2): 227–9.
11. Chanana B., Azad R.V., Patwardhan S., Role of intravitreal bevacizumab in the management of Eales' disease, Int. Ophthalmol., 2010, 30(1): 57–61.
12. Moyenin P., Grange J.D., Eales' syndrome. Clinical aspects, therapeutic indications and course of 29 cases, J. Fr. Ophtalmol., 1987, 10(2): 123–8.
13. Küçükerdönmez C., Akova Y.A., Yilmaz G., Intravitreal injection of bevacizumab in Eales disease, Ocul. Immunol. Inflamm., 2008, 16(1): 63–5.
14. Kumar A., Sinha S., Rapid regression of disc and retinal neovascularization in a case of Eales disease after intravitreal bevacizumab, Can. J. Ophthalmol., 2007, 42(2): 335–6.
15. Magargal L.E., Walsh A.W., Magargal H.O., Robb-Doyle E., Treatment of Eales' disease with scatter laser photocoagulation, Ann. Ophthalmol., 1989, 21(8): 300–2.
16. Spitznas M., Meyer-Schwicherath G., Stephan B., Treatment of Eales' disease with photocoagulation, Albrecht Von Graefes, Arch. Klin. Exp. Ophthalmol., 1975, 194(3): 193–8.
17. Shanmugam M.P., Badrinath S.S., Gopal L., Sharma T., Long term visual results of vitrectomy for Eales disease complications, Int. Ophthalmol., 1998, 22(1): 61–4.
18. Das T., Namperumalsamy P., Combined photocoagulation and cryotherapy in treatment of Eales' retinopathy. Preliminary report, Indian J. Ophthalmol., 1987, 35(5–6): 108–18.
19. Roth D.B., Eales Disease [online]. 2010 [cited 2011 Nov]. Available from: URL: http://www.emedicine.medscape.com/article/1225636-overview.

Scanned with OKEN Scanner

UVEITELE ŞI COMPLICAŢIILE ACESTORA (CE BENEFICIAZĂ DE CHIRURGIE VITREORETINIANĂ)

SIMONA ŢĂLU

Uveita este inflamaţia localizată la nivelul tractului uveal şi se caracterizează prin cauze şi forme foarte variate de manifestare. Complexitatea acestei boli se răsfrânge în plan diagnostic şi terapeutic. Graţie progreselor tehnice înregistrate în chirurgia vitreo-retiniană, indicaţiile vitrectomiei prin pars plana (VPP) în uveite s-au extins continuu. Vitrectomia prin pars plana poate juca un rol dublu în uveite: diagnostic şi terapeutic.

VITRECTOMIA PRIN PARS PLANA DIAGNOSTICĂ ÎN UVEITE

Valoarea VPP în diagnosticarea uveitelor se exprimă prin facilitarea vizualizării şi examinării fundului de ochi şi a recoltării de material bioptic. Examinarea fluidelor şi a ţesuturilor intraoculare, utilizând tehnici microbiologice, histologice şi moleculare, se poate dovedi utilă în determinarea etiologiei uveitei. Ideal ar fi ca la toate vitrectomiile efectuate în uveite să se recolteze fluid intraocular şi/sau probe tisulare, mai ales dacă etiologia este necunoscută. Privită din perspectivă diagnostică, VPP în uveite permite biopsia vitrosului, a retinei şi a coroidei [1].

BIOPSIA VITREANĂ

Indicaţii

Prelevarea unor mostre nediluate de vitros este indicată în: uveitele cu etiologie imprecisă, endoftalmită, suspiciunile de limfom intraocular primar sau alte malignităţi, suspiciunile de uveite posterioare sau panuveite infecţioase. În plus, uveita cronică ce prezintă un tablou clinic atipic, rezultate neconcludente ale testelor de laborator şi/sau răspuns neadecvat la tratament, ar putea impune VPP diagnostică [1, 2]. Din mostrele prelevate se pot face culturi, coloraţii şi examinări citologice. Într-un studiu retrospectiv recent, valoarea predictivă pozitivă a evaluării citologice a vitrosului pentru limfom şi culturile bacteriene şi fungice pentru infecţii a fost de 100% [1].

Examinările PCR (Polymerase Chain Reaction) se pot efectua din vitrosul nediluat dacă se suspectează o uveită posterioară infecţioasă sau o panuveită, dar diagnosticul diferenţial trebuie restrâns la câteva cazuri, deoarece testarea PCR „globală" are valoare diagnostică mică [1].

Tehnica

În toate circumstanţele menţionate, pentru testare sunt necesare mostre nediluate de vitros, a căror prelevare precede operaţia propriu-zisă. Prin utilizarea tehnicilor standard de vitrectomie, este posibilă obţinerea a 0,5–1,0 cc vitros nediluat. Se efectuează VPP cu trei porţii şi se continuă cu vitrectomia centrală, având o seringă ataşată la linia de infuzie, cu care se aspiră manual 0,5–1,0 cc de vitros nediluat, înainte de a deschide linia de infuzie. La finalul operaţiei, caseta care conţine vitrosul diluat poate fi utilizată pentru culturi şi teste adiţionale, dacă este cazul [1].

Prelevarea vitrosului nediluat poate fi asistată de perfluorocarburile lichide (PFCL). Într-o seringă conectată la linia de infuzie, se introduc 3–5 ml perfluorocarbon lichid (PFCL) care se injectează, simultan cu aspirarea vitrosului cu vitreotomul. Mostra se colectează întotdeauna din centrul vitrosului, pentru a evita aspirarea de PFCL care, având greutatea specifică mare, va ocupa porţiunea declivă a cavităţii vitreene. Vitrosul nediluat prelevat se aspiră apoi într-o seringă, din linia de aspiraţie la care este ataşat vitreotomul. Diferenţa mare de gravitaţie specifică dintre vitros şi PFCL face imposibilă amestecarea celor două fluide, între ele existând întotdeauna o linie clară de demarcaţie [3].

Scanned with OKEN Scanner

BIOPSIA CORIORETINIANĂ

Indicații

Uveitele posterioare rapid sau lent progresive şi panuveitele, ca retinita necrozantă, în care etiologia bolii şi implicit regimul terapeutic sunt necunoscute, pot necesita biopsie corioretiniană. O altă indicație este suspiciunea de limfom localizat în spațiul subretinian. Această procedură este indicată doar după ce alte metode (serologice, imagistice, examinări din umoarea apoasă şi vitros) au eşuat în stabilirea diagnosticului. Biopsia poate să nu fie folositoare în unele cazuri în care necroza extensivă face dificilă interpretarea anatomo-patologică [1].

Tehnica

Biopsia corioretiniană se poate efectua în trei moduri, în funcție de situația clinică, localizarea leziunii şi țesutul necesar pentru diagnostic: aspirația subretiniană ab interno, biopsia retiniană ab interno şi biopsia retiniană ab externo. Deoarece primele două modalități de prelevare tisulară presupun utilizarea tehnicilor de VPP, ele vor fi detaliate în cele ce urmează.

Aspirația subretiniana ab interno

Cuprinde următorii paşi:

a. VPP

b. Incizarea retinei deasupra depozitului sub-retinian cu o lamă microvitreană, orientată paralel cu stratul fibrelor optice.

c. Aspirarea manuală a materialului subretinian cu un ac de extruzie cu vârful siliconat, ataşat unei seringi de 3 cc. Materialul se diluează cu 0,5–1,0 cc fluid din centrul cavității vitreene.

d. Schimb fluid-aer, fotocoagulare LASER în jurul sediului biopsiei.

Biopsia retiniană *ab interno*

Se efectuează pentru leziuni localizate posterior, astfel:

a. VPP

b. Coagularea prin endodiatermie a vaselor mari care conduc la sediul biopsiei.

c. Excizarea unei mostre de țesut retinian de 4 × 5 mm, cu ajutorul unor foarfeci verticale, lăsând-o ataşată la un colț. Aspirarea manuală cu un ac într-o seringă de 10 cc şi diluarea până la aproximativ 3 cc. Verificarea prezenței mostrei în seringă.

d. Îndepărtarea pistonului seringii şi golirea conținutului într-o placă Petri.

e. Aspirarea excesului de fluid, lăsând mostra izolată pe placa goală. Excesul de fluid poate fi şi el însămânțat.

f. Fixarea cu formalină câteva minute, înainte de a o transfera într-un recipient plin cu fixator.

Complicații

Biopsia corioretiniană se asociază cu o frecvență crescută a complicațiilor: dezlipirea de retină (DR), cataracta, hemoragia în vitros. De aceea, este recomandabil să fie efectuată de către chirurgi vitreoretinieni cu experiență. Riscul DR post-operatorii poate fi redus prin: separarea foarte atentă a hialoidei de retină, vitrectomia cât se poate de completă, retinopexia în jurul sediului biopsiei şi tamponada intraoculară adecvată [1].

VPP TERAPEUTICĂ ÎN UVEITE

Tratamentul în uveite presupune, de cele mai multe ori, o abordare în etape, fiind individualizat, în funcție de condițiile concrete ale fiecărui caz. Prima linie de atac în uveite este reprezentată de tratamentul medicamentos, în cadrul căruia anti-inflamatoarele steroidiene joacă rolul principal [4]. Entuziasmul pentru vitrectomie ca metodă de tratament în uveitele neinfecțioase a început cu publicațiile lui Diamond şi Kaplan asupra lensectomiei şi vitrectomiei pars plana în cataracta complicată uveitică. Ameliorarea prognosticului a fost impresionantă, îndeosebi în iridociclita juvenilă [5]. Conceptul că vitrectomia oferă o alternativă la imunosupresia sistemică pentru controlarea uveitei la unii pacienți cu uveită intermediară aparține lui Kaplan. Există dovezi clinice că VPP are efecte benefice asupra evoluției uveitelor cronice: ameliorarea acuității vizuale, reducerea incidenței edemului macular cistoid şi a exacerbărilor uveitei sub doze mai mici de medicamente imunosupresive [6]. Deşi există explicații, experiența internațională acumulată până acum nu a putut demonstra indubitabil, că VPP ar putea avea un efect terapeutic direct în uveite, altul decât cel legat de corectarea complicațiilor uveitelor sau clarificarea mediilor oculare [1].

Scanned with OKEN Scanner

La ora actuală, VPP efectuată cu scop terapeutic îşi găseşte locul la nivelul complicaţiilor uveitelor: vitrosul opac (inflamator şi/sau hemoragic), edemul macular cistoid, membranele epiretiniene, gaura maculară, dezlipirea de retină.

OPACIFIEREA VITROSULUI ŞI VITREITA

Beneficiile VPP în uveite pot fi corelate, uneori, exclusiv cu îndepărtarea opacităţilor vitreene şi cu reducerea inflamaţiei.

Mecanisme de acţiune

Îndepărtarea chirurgicală a vitrosului opac în uveite permite, pe de o parte, clarificarea mediilor oculare şi pe de alta, refacerea homeostaziei imunologice, prin eliminarea limfocitelor T autoreactive şi a citokinelor proinflamatorii. Un efect reglator adiţional îl are şi înlocuirea vitrosului cu umoare apoasă care, prin factorii săi imunomodulatori, are efect antiinflamator [7].

Populaţia de limfocite autoreactive găzduite în vitrosul pacienţilor cu uveită cronică are două caracteristici: nu poate părăsi ochiul şi nu intră rapid în procesul de apoptoză. Ca urmare, această „colecţie" de celule inflamatorii din vitros se poate reactiva, cauzând exacerbarea uveitei. Vitrectomia prin pars plana îndepărtează mecanic corpul vitros, împreună cu celulele inflamatorii „prizoniere", permiţând, astfel, controlul inflamaţiei [6].

Concentraţia cortizolului liber din umoarea apoasă o depăşeşte pe cea plasmatică, datorită nivelului redus al globulinei care leagă cortizolul, fapt care permite iniţierea efectelor sale imunosupresoare. Pe lângă aceasta, în mod constituţional, umoarea apoasă exprimă citokinele antiinflamatorii TGF-b, peptidul intestinal vasoactiv şi un hormon stimulator al melanocitelor (a-MSH). Umoarea apoasă inhibă şi fixarea complementului, printr-un mecanism necunoscut şi iniţiază apoptoza, care permite îndepărtarea celulelor inflamatorii [1].

Tehnica

Se efectuează VPP cu trei porţi standard. Se începe cu vitrectomia centrală care este apoi completată în modalitatea cunoscută; hialoida posterioară trebuie separată de retină, în caz că decolarea vitrosului nu s-a produs deja. Gelul vitrean se îndepărtează, până la limita bazei vitrosului, cu depresie scleralã, sub vizualizare directă. În cazurile de membrane epiretiniene, se efectuează peeling-ul acestora. Periferia retinei trebuie verificată, pentru identificarea unor eventuale rupturi, dializе sau dezlipiri [1].

Rezultate clinice

Chiar dacă acuitatea vizuală măsurată a pacienţilor nu a crescut semnificativ, calitatea vederii s-a ameliorat considerabil [6].Totuşi, unii autori sugerează că efectul VPP ar fi tranzitor în uveitele cronice, în timp ce alţii subliniază că îndepărtarea vitrosului este utilă în prevenirea atacurilor de recidivă, îndeosebi în cazurile în care vitrosul are un rol important în patogenia uveitei: uveitele intermediare [8]. Există dovezi care sugerează reducerea globală a activităţii bolii, dar limitările metodologice nu permit formularea unor concluzii ferme. Abordarea „în etape", de a folosi VPP ca alternativă la terapia sistemică poate fi validă, dar nu există dovezi comparative directe asupra acestui algoritm. Unii autori recomandă controlul medical strict al inflamaţiei înainte de VPP [1].

Alte beneficii documentate clinic sunt: scăderea ratei de recidivă post-operatorie, comparativ cu perioada preoperatorie, scăderea dozelor de corticosteroizi şi imunosupresoare necesare pentru controlul inflamaţiei [1, 5]. În contrast, necesitatea tratamentului steroidian şi imunomodulator nu a fost modificată în perioada post-operatorie, faţă de cea pre-operatorie [6].

EDEMUL MACULAR CISTOID

Edemul Macular Cistoid (EMC) este o cauză comună de scădere a vederii la ochii cu uveită. Cel mai frecvent, apare în: pars planita (uveita intermediară), retinocoroidita birdshot, vasculita retiniană, dar poate surveni în orice uveită cronică. În 21–52% dintre cazurile de uveită intermediară, EMC este semnificativ clinic, fiind cea mai frecventă cauză de scădere a acuităţii vizuale în această boală [5, 9].

Etiopatogenie

Edemul Macular Cistoid este o colecţie de fluid atât în spaţiul plexiform extern, cât şi în straturile interne ale retinei, a cărui denumire provine de la spaţiile cistoide care se dezvoltă în aria foveală [1]. Cauza EMC este alterarea barierei

Scanned with OKEN Scanner

hemato-retiniene interne la nivelul rețelei capilare perifoveale care conduce la extravazarea de fluid și îngroșarea secundară a regiunii maculare [1].

Uveita (în special pars planita) poate genera EMC, dar printr-un mecanism nedescifrat deocamdată [1, 4, 5, 9]. De obicei, EMC uveitic este cauzat de inflamația intraoculară activă și mai rar de tracțiunea vitreomaculară; cele doua situații pot fi usor diferențiate prin OCT [1, 4, 5].

Prostaglandinele (în special de tip E) produc vasodilatație și hiperpermeabilitate vasculară, iar infiltrarea capilarelor perifoveale cu celule inflamatorii eliberează bradikinina. Ireversibilitatea edemului în aceasta zonă este explicată prin particularitatea anatomică a foveei, a cărei lipsă de vase limitează reabsorbția fluidului acumulat în spațiul extracelular. Când EMC nu se rezolvă timp de 6 luni și devine cronic, se produc modificări ireversibile care influențează negativ prognosticul vizual al pacienților: subțierea retinei, modificări ale fotoreceptorilor și epiteliului pigmentar retinian, fibroza [1].

Rolul VPP în EMC

Există dovezi sugestive ale efectului pozitiv al VPP în EMC uveitic, sprijinite pe investigații efectuate în alte boli, ca edemul macular diabetic. În cazurile de EMC cu tracțiune hialoido-maculară documentată pe OCT, indicația VPP este ușor de înteles și poate fi benefică vizual și anatomic. În absenta tracțiunii maculare, rolul VPP în influențarea pozitivă a EMC uveitic nu a fost definit clar. Cele mai plauzibile mecanisme sunt: îndepărtarea factorilor mecanici și umorali din gelul vitrean, controlarea mai bună a inflamației, ameliorarea difuziunii medicamentelor la nivelul segmentului posterior [8]. Doar puțini investigatori au prezentat evoluția EMC după VPP, iar rezultatele sunt controversate: în timp ce Eckardt și Bacskulin raportează evoluție favorabilă la 80% din cazuri, alți autori au observat doar efecte minore ale VPP asupra EMC din uveite [5]. Majoritatea studiilor sunt limitate de absența diferențierii uveitelor în entități distincte și de numărul prea mic de cazuri care nu a permis obținerea unor concluzii specifice [5]. Rezultatele depind și de asocierea sau nu a opacităților mediilor oculare, frecventă în uveite. Un studiu care a investigat doar cazuri de EMC cu medii oculare transparente, la care terapia steroidiană și imunosupresivă a fost ineficientă, a demonstrat că decolarea chirurgicală a hialoidei posterioare și desființarea adeziunilor vitreomaculare are un efect benefic asupra EMC și a acuității vizuale: regresia parțială sau totală a EMC a fost observată în aproximativ 59% din cazuri [9].

Rolul îndepărtării membranei limitante interne (MLI) este neclar; unele studii citează diferențe nesemnificative între cazurile cu și fără peeling de MLI, în ceea ce privește restabilirea funcției vizuale. Totuși, tracțiunea vitreo-maculară tangențială care interesează MLI pare să joace un rol important, acționând ca o „schelă" pentru proliferarea componentelor celulare. VPP permite îndepărtarea completă a vitrosului, a hialoidei posterioare, precum și a tuturor tracțiunilor vitreo-maculare, iar prin peelingul MLI este posibilă eliberarea oricărei tracțiuni reziduale, asigurând îndepărtarea completă a țesuturilor epiretiniene. De asemenea, peelingul MLI potențează efectul medicamentelor administrate topic, prin îndepărtarea barierei de difuziune [4–6].

Un beneficiu important pe care VPP îl are în EMC uveitic este acela că permite abandonarea tratamentului cu steroizi sistemic sau cu agenți citotoxici la un procent semnificativ de pacienți. Această observație ar justifica vitrectomia precoce în EMC [1].

Tehnica

Din punct de vedere tehnic, peelingul MLI este mult mai dificil în EMC din uveite decât în chirurgia găurii maculare idiopatice, datorită edemului difuz al regiunii maculare. În majoritatea găurilor maculare idiopatice, MLI poate fi îndepărtată într-o singură „bucată", pe când în cele mai multe cazuri de uveită, MLI este extrasă în mai multe fragmente [1]. Pentru peelingul MLI, se pot utiliza instrumente variate: „pick" retinian bont, lama micro-vitreooretiniană îndoită, „scrapper" cu diamant sau pensa vitreo-retiniană. Colorarea MLI cu verde de indocianină, trypane blue, triamcinolon și mai recent, cu brilliant blue G face ca îndepărtarea să fie mai ușoară și mai sigură, reducând durata operației și traumatizarea retinei.

Rezultate

Nu au putut fi identificați parametri preoperatori, clinici sau angiografici, care să prevadă categoriile de pacienți cu EMC uveitic care ar beneficia cel mai mult de chirurgia vitreo-retiniană. Influența VPP asupra EMC nu s-a asociat cu durata uveitei intermediare înainte de chirurgie. Evaluarea efectului

Scanned with OKEN Scanner

duratei EMC asupra ratei succesului terapeutic este dificilă, deoarece momentul debutului EMC deseori nu poate fi determinat [4, 9].

Rezultatele benefice pe termen lung ale VPP şi rata scăzută a complicaţiilor, o justifică în EMC produse de uveite, în caz de ineficienţă a terapiei sistemice şi locale. Cu toate acestea, sunt necesare investigaţii suplimentare, iar în viitor, VPP ar putea fi suplinită de corticosteroizii administraţi intraocular în EMC uveitic [9].

Complicaţii

Rezultatele post-operatorii imediate bune pot fi influenţate negativ de complicaţii tardive: glaucom, keratopatie, recidive. Complicaţiile severe, ca dezlipirea de retină, au fost citate rar, la intervale de timp de 20–40 luni de la operaţia iniţială [1].

Peelingul MLI se poate asocia cu complicaţii severe: rupturi şi hemoragii retiniene, modificări ale epiteliului pigmentar retinian, fototoxicitate maculară, deschiderea chistelor maculare, rezultând în lezarea importantă a foveei şi prognostic vizual slab [1, 5].

GAURA MACULARĂ

Gaura maculară secundară uveitei este extrem de rară. Ca urmare, patogenia formării găurii maculare uveitice şi metodele terapeutice ideale nu au fost stabilite, iar rezultatele sunt neclare. VPP asociată cu peelingul MLI şi urmată de tamponada cu gaz (C3F8 18%) sau silicon este urmată de închiderea găurilor maculare în majoritatea situaţiilor, cu recuperarea moderată a acuităţii vizuale [10].

DEZLIPIREA DE RETINĂ

În cadrul uveitelor, entităţile care se complică cel mai frecvent cu dezlipirea regmatogenă şi/sau tracţională a retinei sunt pars planita şi uveita posterioară. Dezlipirea de retină regmatogenă (DRR) apare în 3% dintre uveite [1]. Prevalenţa crescută a DRR semnifică faptul că uveita însăşi poate fi un factor de risc independent pentru DRR.

Particularităţi ale DRR uveitice

Inflamaţia intraoculară creează condiţii foarte dificile pentru VPP în DRR uveitică: persistenţa fenomenelor inflamatorii, proliferarea vitreo-retiniană (PVR), organizarea vitrosului, vizualizarea slabă, necroza retiniană.

Deseori, uveita este încă activă în ochii care prezintă DRR, însă caracterul de urgenţă al intervenţiei chirurgicale nu lasă timpul necesar controlului preoperator al inflamaţiei.

Proliferarea vitreo-retiniană poate fi prezentă în până la 30% din pacienţii cu uveită şi DRR. la momentul iniţial; acest procentaj este semnificativ mai mare decât în DRR primitivă, la pacienţii fără uveită.

Necroza retiniană acută şi retinita cu citomegalovirus conduc frecvent la dezlipiri de retină care sunt dificil de operat, datorită rupturilor retiniene multiple, mari şi localizate posterior [1].

Tehnica

Pentru realipirea retinei şi îndepărtarea eventualelor membrane epiretiniene, se utilizează VPP, asociată cu tratamentul endolaser şi tamponada internă cu ulei de silicon. Când se asociază PVR, deseori este necesară combinarea VPP cu chirurgia *ab externo* (indentaţia sclerală). În unele situaţii, precum sindromul necrozei retiniene acute, fotocoagularea LASER în barieră, profilactică, în jurul ariilor de retină necrotică, poate preveni dezlipirea retinei [1].

Rezultate

Prognosticul post-operator al DRR în ochii cu uveită este slab, comparativ cu DRR primitive, nonuveitice. Rata de reataşare a retinei după o singură intervenţie chirurgicală pentru DRR pe ochi uveitic este de aproximativ 60%. S-au citat acuităţi vizuale finale mai mici decât 20/200 la 70% dintre pacienţi, iar percepţia luminoasă – absentă în 10% din cazuri [1].

CATARACTA ŞI COMPLICAŢIILE UVEITICE ALE SEGMENTULUI POSTERIOR

În cazurile de uveite în care sunt prezente concomitent complicaţii la nivelul segmentului posterior al ochiului (vitros opac, EMC, membrane epiretiniene, dezlipire de retină) şi cataractă, VPP trebuie asociată cu facoemulsificarea. Această situaţie se regăseşte cu precădere în anumite uveite intermediare, uveite posterioare şi panuveite [1].

Scanned with OKEN Scanner

Tehnica

Facoemulsificarea combinată cu VPP se desfăşoară după următorul scenariu:

Primul pas este îndepărtarea nucleului şi a cortexului cristalinian prin facoemulsificare şi aspirare. Sacul capsular afak se menţine intact.

Apoi se efectuează VPP cu trei porţi standard. Hialoida posterioară trebuie separată de retină, iar vitrosul gel, îndepărtat până la limita bazei sale, cu depresie sclerală.

Următorul pas este plasarea implantului de cristalin în sacul capsular. La finalul intervenţiei, se poate injecta intravitrean triamcinolon acetonide (Kenalog) 4 mg, pentru a preveni formarea post-operatorie a fibrinei şi inflamaţia intraoculară. Aceasta poate fi controlată şi prin administrarea preoperatorie de corticosteroizi (topic, subconjunctival, oral) şi alte imunomodulatoare [1].

Rezultate. Complicaţii

Compromiterea vederii după facoemulsificare cu implantare de cristalin artificial de cameră posterioară la pacienţii uveitici este atribuită de obicei anormalităţilor segmentului posterior, de cele mai multe ori EMC [1, 9].

Evoluţia post-operatorie poate fi complicată şi de recidiva sau exacerbarea uveitei [1, 4].

Incidenţa opacifierii capsulei posterioare este mai mare la ochii uveitici, impunând utilizarea precoce a capsulotomiei Nd-Yag LASER. În unele forme de uveită, de exemplu pars planita, detritusurile inflamatorii se pot acumula pe suprafata implantului, cu formarea, uneori, a unor membrane care să necesite proceduri LASER Nd-Yag frecvente. Ocazional, implantele de cameră posterioară au fost extrase din aceşti ochi. Prognosticul vizual pe termen scurt şi lung poate fi ameliorat prin controale post-operatorii frecvente şi tratament imunomodulator agresiv [1].

Tabelul 6.2 sintetizează statutul VPP diagnostice şi terapeutice în uveite şi complicaţiile acestora.

Tabelul 6.2

Statutul VPP în uveite şi complicaţiile acestora

Rolul VPP	Situaţia clinică	Indicaţia	Rezultate
VPP diagnostică	Prelevarea mostrelor de vitros	Ideal: în toate uveitele în care se practică VPP	Valoare predictivă foarte mare
	Biopsia corio-retiniană	Doar dacă s-au epuizat celealte mijloace de investigaţie, în uveite posterioare, panuveite	În caz de necroză extensivă – nefolositoare Riscantă
VPP terapeutică	Vitrosul opac (vitreita, hemoragia)	Rol optic – cert Ameliorarea inflamaţiei în sine – incertă	Rezultate foarte bune
	EMC	Rol cert în caz de tracţiuni vitreo-maculare (OCT) În cele fără tracţiuni – mecanism nedefinit clar	Rezultate anatomice şi funcţionale încurajatoare
	Gaura maculară	Complicaţie rară a uveitelor	Rezultate funcţionale modeste
	Dezlipirea de retină	Urgenţă (nu se poate aştepta stingerea procesului inflamator)	Rezultate semnificativ mai slabe decât în DRR primitivă (60% realipire după prima intervenţie)
	Cataracta + complicaţiile segmentului posterior	Facoemulsificare + VPP + implant de cristalin de cameră posterioară	Risc mai mare de inflamaţie post-operatorie Depind de starea segmentului posterior (EMC)

BIBLIOGRAFIE

1. Moorthy R.S., Basic and Clinical Science Course (BCSC) Section 9: Intraocular Inflammation and Uveitis, San Francisco: American Academy of Ophthalmology, 2009–2010.
2. Davis J.L., Miller D.M., Ruiz P., Diagnostic testing of vitrectomy specimens, Am. J. Ophthalmol., 2005, 140: 822–9.
3. Quiroz-Mercado H., Rivera-Sempertegui J., Macky A.T., Navarro-López P., Griselda-Alvarez L., Ibarra-Ponce N., Moreno-Páramo D., Performing Vitreous Biopsy by Perfluorocarbon-Perfused Vitrectomy, Am. J. Ophthalmol., 2005, 140: 1161–3.
4. Foster S.C., Uveitis a complex disease, but treatable in most cases, Ocular Surgery News, 2010, 28(1): 10–2.
5. Becker M., Davis J., Vitrectomy in the Treatment of Uveitis, Am. J. Ophthalmol., 2005, 140(6): 1096–105.
6. Scott R.A., Haynes R.J., Orr G.M., Cooling R.J., Pave'şio C.E., Charteris D.G., Vitreous surgery in the management of chronic endogenous posterior uveitis, Eye, 2003, 17: 221–7.

Scanned with OKEN Scanner

7. Trittbach P., Koerner F., Sarra G.M., Garweg J.G., Vitrectomy for juvenile uveitis: prognostic factors for the long-term functional outcome, Eye, 2006, 20: 184–90.
8. Sullu Y., Alotaiby H., Beden U., Erkan D., Pars Plana Vitrectomy for Ocular Complications of Behçet's Disease, Ophthalmic Surgery, Lasers & Imaging, 2005, 36(4): 292–7.
9. Burkhard W., Bernhard N., Reichelt J.A., Pars-plana vitrectomy in cystoid macular edema associated with intermediate uveitis, Graefe's Arch. Clin. Exp. Ophthalmol., 2001, 239: 474–81.
10. Woo S.J., Yu H.G., Chung H., Surgical outcome of vitrectomy for macular hole secondary to uveitis, Acta Ophthalmologica, 2010, 88(7): e287–e8.

Scanned with OKEN Scanner

VITRECTOMIA POSTERIOARĂ

FLORIN BALTĂ

DEFINIȚIE

Vitrectomia posterioară este principala intervenție chirurgicală la nivelul polului posterior al globului ocular. Aceasta are ca timp principal excizia vitrosului. Se pot asocia: excizia membranelor pre- şi/sau subretiniene, endodiatermie, endofotocoagulare LASER, retinotomie, schimburi ale lichidului intraocular cu aer, perfluorocarbon lichid, gaze expandabile sau ulei de silicon, extracții ale corpilor străini intraoculari. Uneori se asociază operații de cataractă, keratoplastie, sau la nivelul mușchilor extrinseci ai globului ocular [1].

INDICAȚII

Indicații ale vitrectomiei sunt:

– decolarea retiniană regmatogenă; clasic vitrectomia a fost practicată în cazurile ce nu puteau fi rezolvate prin metode extraoculare (cazurile complicate cu vitreoretinopatie proliferativă, cele cu ruptură retiniană gigantă, cele cu rupturi în polul posterior) sau pentru cazurile recidivate după ce s-au folosit alte tehnici. La ora actuală, vitrectomia tinde să devină prima opțiune în decolarea retiniană regmatogenă.

– decolarea retiniană tracțională, unde reprezintă principala opțiune chirurgicală;

– hemoragia vitreeană, mai ales în cazurile în care nu există tendință de remisie spontană sau în cazurile care se produc la pacienți cu ochi unic;

– retinopatia diabetică proliferativă, în care pot apare atât hemoragii vitreene cât şi decolări retiniene tracționale sau secundar regmatogene;

– complicații ale chirurgiei de pol anterior, precum endoftalmita sau luxația în cavitatea vitreeană a cristalinului natural, a maselor cristaliniene sau a cristalinului artificial;

– traumatisme în care se produc hemoragii intraoculare, luxația cristalinului, plăgi penetrante cu hemoragii, hernierea conținutului intraocular sau încarcerarea vitrosului şi a retinei în plagă, cu decolare retiniană secundară. O altă indicație a vitrectomiei o reprezintă extracția corpilor străini intraoculari, ce nu pot fi îndepărtați prin alte metode;

– bolile maculare cu indicație chirurgicală, precum gaura maculară, membrana preretiniană cu sau fără sindrom de tracțiune vitreoretiniană, edemul macular sau membrane neovasculare subretiniene cu sau fără hemoragii maculare subretiniene, frecvent întâlnite în degenerescența maculară legată de vârstă (DMLV). Tot în cadrul DMLV menționăm şi intervențiile de translocație maculară şi de transplant de epiteliu pigmentar retinian, ce se efectuează prin vitrectomie;

– uveite intermediare sau posterioare;

– obstrucții ale vaselor retiniene;

– tumori intraoculare precum melanomul coroidian sau angiomatoza retiniană;

– boli retiniene pediatrice, respectiv retinopatia prematurității în stadiul 4 sau 5, vitreoretinopatie familială exudativă, retinoschizis juvenil sau decolările retiniene prin fosetă colobomatoasă a nervului optic sau sindromul „Morning glory" [3].

EVALUARE PREOPERATORIE

Evaluarea preoperatorie este esențială şi include obținerea unui istoric medical detaliat prin anamneză, statusul biologic al pacientului prin investigații de laborator şi examenul clinic şi paraclinic oftalmologic.

La **examenul polului anterior**, adâncimea camerei anterioare are o importanță deosebită pentru evaluarea riscului post-operator de închidere a unghiului irido-corneean, precum şi claritatea corneei, capacitatea pupilei de a se dilata şi transparența cristalinului pentru evaluarea gradului de vizibilitate intraoperatorie.

Scanned with OKEN Scanner

Examenul fundului de ochi se face cu ajutorul biomicroscopiei şi a oftalmoscopiei indirecte. Examenul biomicroscopic se face cu lentila de 78 sau 90 de dioptrii şi permite atât o bună evaluare a vitrosului cu detectarea decolării posterioare de vitros, cât şi o vizualizare detaliată a maculei şi a patologiei de la acest nivel. Oftalmoscopia indirectă cu lentilele de 20 sau 28 de dioptrii, asociată cu tehnica de indentaţie sclerală, este ideală pentru diagnosticarea patologiei retiniene periferice sau localizarea rupturilor retiniene, şi prezintă un raport optim între câmpul vizual şi mărirea imaginii. În situaţiile când pupila este mică şi nu se dilată se poate folosi lentila de 28 de dioptrii, care are un câmp vizual mai mare şi mărire mai mică a imaginii.

Localizarea rupturilor retiniene este etapa esenţială pentru intervenţia de vitrectomie în cazurile cu decolare regmatogenă. Pentru localizarea rupturilor retiniene periferice „per primam" trebuie ţinut cont şi de regulile Lincoff, care au fost detaliate în capitolul „Decolarea retiniană regmatogenă".

Următoarea etapă importantă este înregistrarea grafică a elementelor observate la examenul fundului de ochi prin desenarea schemei Amsler.

Evaluarea preoperatorie este completată de examenele paraclinice precum ecografia, angiofluorografia, tomografia în coerenţă optică şi radiografia.

Ecografia oculară este utilă în aprecierea patologiei de pol posterior în cazurile cu medii opace, la care nu este posibilă vizualizarea fundului de ochi. O importanţă deosebită trebuie acordată gradului de mobilitate a retinei în cazurile de decolare retiniană, prezenţei şi localizării tracţiunilor vitreoretiniene, localizării ecografice a rupturilor periferice şi prezenţei hemoragiilor pre- sau subretiniene.

Angiofluorografia este indicată când se suspicionează prezenţa unei patologii exudative, ca în cazul unor membrane neovasculare sau tumori coroidiene.

Tomografia în coerenţă optică (OCT) este utilă în decolarea retiniană regmatogenă pentru evaluarea extensiei decolării la nivel macular în cazurile cu aspect oftalmoscopic incert. Examenul OCT confirmă diagnosticul şi permite stadializarea cazurilor de gaură maculară. Examenul tomografic este esenţial în cazurile de decolare retiniană tracţională, mai ales cu implicare macular, pentru confirmarea tracţiunii, pentru topografia decolării şi a implicării maculare sau foveale.

Radiografia orbitară în incidenţă de faţă şi profil este utilă în cazurile cu suspiciune de corp străin intraocular [2].

PRINCIPII GENERALE

Principiile şi etapele generale ale operaţiei de vitrectomie constau în:

– excizia cât mai completă a vitrosului, iniţial în centru, apoi spre polul posterior şi în final anterior spre baza vitrosului;

– detaşarea hialoidei posterioare de retină şi excizia acesteia;

– excizia membranelor preretiniene;

– ataşarea retinei când aceasta este decolată utilizând tamponament temporar (doar intraoperator) cu perfluorocarbon lichid, sau de mai lungă durata cu aer, gaz, sau ulei de silicon;

– controlul hemostazei;

– tratamentul bolii de bază, de exemplu fotocoagularea retiniană în retinopatia diabetică proliferativă;

– tratamentul rupturilor retiniene cu declanşarea formării de cicatrici corioretiniene prin endofotocoagulare LASER sau prin crioaplicaţii;

– controlul riguros al periferiei retiniene utilizând indentaţia sclerală pentru eventuala formare de rupturi retiniene, mai ales la nivelul sclerotomiilor.

Vitrectomia se poate realiza cu ajutorul instrumentelor de 20 G (Gauge) (0,813 mm diametru), 23 G (0,574 mm diametru) şi 25 G (0,455 mm diametru). Este disponibil şi instrumentarul de 27 G (0,360 mm diametru), dar încă nu este utilizat pe scară largă.

Există două metode de abordare a vitrectomiei prin pars plana:

– metoda clasică cu instrumente de 20 G şi

– metoda transconjunctivală cu trocare de 23 G sau 25 G.

Vitrectomia 20 G a reprezentat metoda standardul încă din 1974, dar în prezent, variantele transconjunctivale sunt cele mai utilizate.

O diferenţă majoră între cele două tehnici constă în faptul că pentru vitrectomia 20 G, datorită mărimii relativ mari a instrumentelor, este necesară decolarea conjuctivei, incizia sclerei (sclerotomie) pentru cele trei căi de abord

Scanned with OKEN Scanner

chirurgical, iar la sfârşitul intervenţiei atât sclerotomiile cât şi conjunctiva necesită sutură cu fir.

Sunt descrise şi tehnici transconjunctivale ce utilizează trocare de 20 G, pentru instrumentele de 20 G.

În variantele 23 G sau 25 G, abordul se face prin intermediul unor trocare care se introduc transconjunctival (şi respectiv trans-scleral), iar la finalul intervenţiei acestea se extrag direct şi straturile oculare se „autosigilează", fără a necesita sutură.

Ambele variante au avantaje şi dezavantaje, iar acestea vor fi prezentate în subcapitolul următor.

Vitrectomia 20 G are următoarele indicaţii „clasice":

– retinopatiile diabetice proliferative cu fibroză preretiniană masivă
– decolările retiniene cu vitreoretinopatie proliferativă
– decolările regmatogene cu rupturi gigante
– retinotomiile pe 360 de grade
– translocaţia maculară
– traumatisme.

Tot clasic, vitrectomia transconjuntivală (23 G, 25 G) era indicată mai ales în intervenţiile pentru:

– gaură maculară
– membrane preretiniene
– hemoragii vitreene.

În prezent însă, toate cazurile pot fi abordate cu instrumente de 23 G sau 25 G (cu excepţia luxaţiilor de cristalin cataractat cu nucleu dur, care necesită facofragmentarea în cavitatea vitreană); noi utilizăm instrumentar de 25 G [1].

ANESTEZIA

Vitrectomia posterioară poate fi practicată cu anestezie locală, în majoritatea cazurilor. Anestezia generală se foloseşte la copii şi la bolnavii care nu cooperează pentru anestezia locală.

Anestezia locală asigură un confort bun pacientului, o durată totală a intervenţiei mai scurtă şi are un cost mai redus decât anestezia generală.

Dintre variantele de anestezie locală se pot utiliza anestezia retrobulbară sau cea parabulbară. Noi recomandăm următoarea tehnică de anestezie locală retrobulbară:

Anestezicul se administrează astfel: *5 ml retrobulbar*, utilizându-se un ac măsura 22, de 30 mm lungime; după ce se verifică absenţa antecedentelor de reacţie alergică la anestezicele ce urmează să fie folosite (fie pacientul a mai avut anestezii locale, fie se face testul la anestezicele respective).

– pacientul în decubit dorsal este rugat să privească peste cap (pentru a uşura pătrunderea cu acul în spaţiul intratenonian retrobulbar, dar nu peste cap şi spre nas deoarece este expus nervul optic, crescând riscul înţepării acestuia),
– se palpează marginea inferioară a orbitei în treimea externă şi se dezinfectează cu alcool,
– se pătrunde cu acul prin pleoapă, mai întâi perpendicular pe tegument, cu bizoul acului îndreptat spre globul ocular,
– se avansează cu acul până se depăşeşte ecuatorul globului ocular, (dacă se ajunge la planşeul orbitei se retrage puţin acul),
– se îndreaptă apoi acul în sus şi intern până când toată lungimea acului traversează tegumentul,
– se fac câteva mici mişcări laterale ale acului, urmărindu-se în acest timp globul ocular, pentru a verifica absenţa mişcării solidare a globului ocular cu acul şi deci a înţepării acestuia,
– se aspiră puţin în seringă până apare o bulă de aer (dacă apare sânge se retrage puţin acul)
– se injectează lent (dacă acul este în spaţiul retrobulbar nu există senzaţie de rezistenţă la injectare), iar dacă apare edemaţierea pleoapei inferioare, înseamnă că injecţia s-a făcut prea aproape de planşeul orbitei, parabulbar, de obicei fiind necesară suplimentarea anesteziei.

Apoi, se injectează *1 ml parabulbar*, în unghiul supero-intern al orbitei, în dreptul nervului supraorbitar, evitându-se pe cât posibil vasele vizibile prin tegument (destul de abundente în această zonă) şi pătrunzând paralel cu tavanul orbitei doar 15 mm cu acul.

Apoi, se injectează restul de *4 ml*, pentru a obţine akinezia orbicularului pleoapei, pornindu-se de la unghiul extern al pleoapei, şi injectând pe măsură ce se avansează cu acul paralel cu marginile superioară şi apoi inferioară a orbitei, prin grosimea pleoapei.

După ce s-au efectuat injecţiile se dezinfectează pleoapele, se acoperă cu un pansament steril şi se aplică un ocluzor, aşteptându-se câteva minute instalarea anesteziei. Din acest moment pacientul trebuie supravegheat continuu. Au fost citate rare cazuri de depresie respiratorie, datorate difuzării anesteziculuiinjectat în spaţiul subdural al

Scanned with OKEN Scanner

nervului optic care este continuu cu spaţiul subarahnoidian intracranian, permiţând accesul anesteziculuí la nivelul trunchiului cerebral. Într-o asemenea eventualitate este necesară asistarea de urgenţă a respiraţiei până când se reinstalează respiraţia spontană.

Anestezicele recomandate sunt: ropivacaina, lidocaina 4%, bupivacaina, proparacaina. Efectul lidocainei (Xilina) se instalează imediat şi durează 2–3 ore. Atunci când se estimează o durată de peste două ore a operaţiei se pot utiliza ropivacaina (Naropin) sau bupivacaină 0,75% (Marcaina) amestecată în părţi egale cu lidocaină, sau se poate suplimenta intraoperator anestezia iniţială cu încă 5 ml lidocaină 4% plasaţi retrobulbar cu ajutorul unei canule puţin curbe, şi cu vârful bont; astfel, se poate prelungi durata operaţiei la 4 chiar 5 ore fără disconfort pentru pacient.

Se poate administra şi sistemic medicaţie care să producă amnezie, sedare şi analgezie, sub controlul medicului anestezist.

De asemenea, este importantă monitorizarea pacientului pe toată durata operaţiei.

Dintre posibilele complicaţii menţionăm:

– hemoragie orbitară,

– perforarea globului ocular cu hemoragie intraoculară,

– injectarea intravasculară a anesteziculuí,

– afectarea nervului optic sau a ganglionului ciliar,

– ptoză,

– diplopie

Pentru anestezia parabulbară se foloseşte o canulă metalică specială cu vârf bont, ce se introduce printr-o incizie conjunctivală în spaţiul subtenonian la 5 mm de limb, şi cu care se injectează retroecuatorial substanţa anestezică. Asigură o anestezie bună, cu complicaţii minime, dar cu akinezie variabilă. Acest tip de anestezie se poate folosi şi intraoperator pentru completarea efectului în intervenţiile de lungă durată [4].

INSTRUMENTAR

Pentru efectuarea vitrectomiei sunt necesare:

– instrumentarul chirurgical,

– aparatul pentru excizia vitrosului,

– microscop operator,

– aparatul de LASER intraocular (eventual şi aparat pentru criopexie).

Instrumentarul chirurgical este format din instrumente ce se folosesc extraocular:

– blefarostat

– pensa fină cu dinţi de 0,12 mm

– indentator scleral (poate fi folosit un cârlig de strabism)

– beţişoare cu vârf de vată

Şi din instrumente ce se folosesc intraocular:

– pensă intraoculară

– foarfecă intraoculară

– ac de aspiraţie tip „flaut" cu vârf metalic sau de silicon

– endodiatermie

– instrument cu vârf de silicon cu pulbere de diamant

Aparatele de vitrectomie au un set cu:

– vitreotom

– fibră optică

– set de trocare (23 şi 25 G)

– linie de infuzie de ser şi aer steril

Şi separat există:

– set de canule şi cablu pentru manipularea uleiului de silicon (extracţie şi injectare)

– fibră optică cu spatulă

– fibră optică tip „candelabru"

– fibră intraoculară de LASER (cu vârf curb)

Excizia vitrosului se realizează cu ajutorul unui vitreotom conectat la aparat. Acesta asigură simultan aspiraţia şi secţionarea vitrosului aspirat printr-o tehnică de tăiere „tip ghilotină". Vitreotoamele de ultimă generaţie folosesc frecvenţe mari de tăiere, de 5 000 tăieri pe minut. Ele încorporează şi modulele pentru:

– operaţia de cataractă (inclusiv fragmatomul pentru lensectomie),

– endodiatermie,

– infuzie de aer steril,

– manipularea uleiului de silicon,

– endolaser.

Microscopul operator necesită un sistem special de lentile indirecte pentru vizualizarea polului posterior şi un sistem de reinversare a imaginii. Există lentile cu diferite dioptrii ce pot fi folosite alternativ intraoperator pentru diferite unghiuri de vizualizare a fundului de ochi. Recent a devenit disponibil un nou tip de microscop ce permite vizualizarea polului posterior prin fantă de lumină asemănătoare biomicroscopiei, fără a mai fi nevoie de sursa de lumină intraoculară [4].

Scanned with OKEN Scanner

TEHNICA OPERATORIE

Pregătirea preoperatorie include tratamentul topic cu antibiotic, betadinarea pleoapelor şi a fundurilor de sac conjunctivale, plasarea câmpului operator steril şi a blefarostatului.

Tehnica standard constă în vitrectomia prin pars plana cu 3 căi de abord: una pentru infuzie, una pentru fibra optică şi una pentru instrumentul activ.

Prima etapă chirurgicală constă în incizia conjunctivei la limb în cadranul temporal şi nazal, şi apoi decolarea conjunctivei şi a capsulei Tenon.

După efectuarea peritomiei, trebuie mai întâi introdusă şi ancorată canula de infuzie cu fir de sutură la incizia sclerală şi apoi se efectuează celelalte două sclerotomii. În mod clasic se utilizează trei porturi spre cavitatea vitreeană, două situate imediat deasupra meridianului orizontal (temporal superior şi nazal superior) şi una sub acest meridian (temporal inferior) pentru canula de infuzie. Trebuie evitată efectuarea sclerotomiilor în dreptul meridianului orelor 3 şi 9, pentru a evita traseul vaselor ciliare posterioare lungi şi a nervului ciliar lung. Se poate efectua şi o a patra sclerotomie, cel mai frecvent pentru a plasa surse de iluminare suplimentare de tip candelabru. În situaţia unui ochi afak (sau la cei la care intervenţia chirurgicală trebuie începută cu extracţia cristalinului) se poate utiliza ca sursă de infuzie un „maintainer" plasat în camera anterioară printr-o paracenteză efectuată în dreptul meridianului orei 6. În felul acesta se menţine tonusul ocular şi sunt necesare doar două căi de abord intraocular prin pars plana.

Se pot practica şi 4 căi de abord, una fiind folosită pentru sursa de lumină şi două căi active pentru instrumente. Această variantă este mai frecvent folosită în vitrectomia cu trocare transconjunctivale, unde numărul şi poziţia trocarelor poate fi modificată cu uşurinţă.

Sclerotomiile se practică prin pars plana la 4 mm de limbul sclero-corneean sau la 3,5 mm de limb în cazul unui ochi afak sau cu pseudofak.

În cazul intervenţiei transconjunctivale cu trocare de 23 sau 25 G, incizia şi decolarea conjunctivei nu mai sunt necesare. În aceste intervenţii trebuie iniţial să se realizeze o deplasare a conjunctivei din dreptul locului de incizie cu ajutorul unei pense, după care se introduc trocarele. Trocarele se introduc iniţial oblic în grosimea sclerei şi apoi se verticalizează către cavitatea vitreeană. Astfel, la îndepărtarea trocarelor din finalul operaţiei, abordul oblic prin grosimea sclerei şi conjunctiva ce va aluneca peste sclerotomii vor face ca acestea să se închidă etanş.

În cazul prezenţei chemozisului conjunctival, deplasarea conjunctivei nu este posibilă şi trocarul trebuie introdus cât mai corect prin scleră.

O atenţie deosebită trebuie acordată pacienţilor cu miopie forte datorită sclerei foarte subţiri. În aceste cazuri, introducerea incorectă a trocarelor nu asigură o etanşeizare bună a globului ocular după înlăturarea lor şi poate deveni necesară plasarea unui fir de sutură.

Vitrectomia propriu-zisă începe prin îndepărtarea vitrosului din centru, se continuă către polul posterior şi la final anterior spre periferie, pentru excizia vitrosului de la nivelul bazei vitrosului. Mai ales în cazurile cu decolare retiniană regmatogenă este foarte importantă îndepărtarea hialoidei posterioare, în felul acesta îndepărtându-se orice grad de tracţiune asupra retinei. În situaţia în care intraoperator nu se evidenţiază o hialoidă decolată, aceasta poate fi marcată şi îndepărtată mai uşor şi cu mai multă siguranţă. Pentru evidenţierea hialoidei posterioare se foloseşte cel mai frecvent soluţie de Triamcinolon acetonid, care se injectează intravitreean, iar apoi granulele de Triamcinolon se depun gravitaţional pe hialoidă şi o marchează.

În ultima etapă a intervenţiei de 20 G se suturează sclerotomiile şi conjunctiva cu fire resorbabile 7.0 sau 8.0. Iniţial se închid sclerotomiile superioare, se verifică etanşeitatea lor, iar la final se îndepărtează canula de infuzie şi se suturează repede ultima sclerotomie pentru a nu pierde tonusul ocular. Conjunctiva se suturează la limb în cadranul temporal şi nazal cu două fire de sutură.

În cazul vitrectomiei transconjunctivale, operaţia se încheie cu extragerea trocarelor în aceeaşi ordine şi verificarea tonusului ocular.

Îngrijirile imediat post-operatorii includ injectarea de antibiotic şi antiinflamator subconjunctival la finalul operaţiei şi pansamentul ocular pentru 48 de ore în intervenţiile de 20 G sau pentru 24 de ore în vitrectomia transconjunctivală.

Pacienţii vor urma apoi tratament topic cu antibiotic şi antiinflamator post-operator.

La final menţionăm diferenţele între cele două variante de vitrectomie.

Vitrectomia de 20 G este avantajată de incizia de sub 1 mm, ce permite o inserţie relativ uşoară a

Scanned with OKEN Scanner

instrumentelor în camera vitreeană şi o etanşeitate relativ bună a sclerotomiilor. În plus, instrumentele sunt mult mai rigide şi rezistente faţă de cele de 23 şi 25 G.

Dezavantajele sunt însă multiple şi includ:

– riscul de agăţare a epiteliului ciliar cu vârful canulei de infuzie în momentul inserării sale. Din acest motiv, după introducerea canulei şi înainte de a porni infuzia, trebuie verificat la fiecare operaţie vârful canulei prin vizualizare directă prin cornee;

– mişcările de intrare şi ieşire a instrumentelor pot produce rupturi retiniene în vecinătatea sclerotomiilor, datorită tracţiunilor exercitate la nivelul bazei vitrosului;

– diametrul mare al inciziei şi presiunea intraoculară determină o tendinţă permanentă de herniere a vitrosului prin sclerotomii, mai ales când acestea nu sunt ocupate de instrumente. Riscul major îl reprezintă încarcerarea vitrosului la nivelul plăgii şi formarea rupturilor retiniene secundare;

– necesitatea suturii conjunctivei şi disconfortul pe care firele îl provoacă pacientului, cu senzaţie persistentă de corp străin, hiperemie şi edem conjunctival.

Avantajele vitrectomiei transconjunctivale includ:

– timp operator redus şi implicit un timp redus de anestezie (generală);

– presiuni mai mici de infuzie şi de aspiraţie;

– cantitate mai mică de fluid de infuzie ce tranzitează ochiul;

– risc minim de încarcerare de vitros datorită utilizării trocarelor;

– recuperare post-operatorie rapidă, perioadă mai scurtă de spitalizare, confort superior pentru pacient şi reabilitare vizuală mai rapidă prin sigilarea ochiului fără fire de sutură. Menţionăm că în anumite situaţii, după folosirea trocarelor de 23 G, este necesară folosirea firelor de sutură pentru sigilarea globului ocular. Trocarele de 25 G sunt însă semnificativ mai mici şi sutura sclerotomiei după extragerea lor este foarte rar necesară;

– inflamaţie post-operatorie şi cicatricizare conjunctivală minimă;

– astigmatism indus cornean minim;

– rate mai mici de endoftalmită post-operatorie;

– avantaje intraoperatorii ce includ posibilitatea de a muta canula de infuzie şi a folosi portul infero-temporal pentru fibra de lumină sau un instrument, posibilitatea introducerii în timpul operaţiei a unui al patrulea port pentru o sursă suplimentară de lumină sau cu scopul de a obţine un unghi mai bun pentru un instrument, şi posibilitatea de a converti operaţia de 20 G în orice moment al intervenţiei.

Dezavantajele principale ale tehnicii transconjunctivale sunt:

– rata mare de hipotonie prin leakage la nivelul sclerotomiei (nesuturate) în cazul inserţiei incorecte a trocarului;

– instrumentar foarte flexibil, instabil şi fragil;

– nu există fragmatom pentru 23 şi 25 G;

– timp relativ crescut necesar disecţiei membranelor preretiniene foarte groase;

– presiune intraoculară intraoperatorie mai puţin stabilă, problemă rezolvată însă de aparatele de nouă generaţie care utilizează tehnologia de control computerizat al presiunii intraoculare;

– curbă mai lungă de învăţare pentru chirurg.

În opinia noastră, instrumentarul de 25 G are mărimea cea mai potrivită pentru dimensiunile structurilor de la nivelul globului ocular [5].

TEHNICI SPECIFICE

VITRECTOMIA ÎN DECOLAREA RETINIANĂ REGMATOGENĂ

În primul rând, trebuie menţionat faptul că vitrectomia are o serie de avantaje şi dezavantaje faţă de celelalte metode chirurgicale folosite în tratamentul decolărilor regmatogene (în special indentaţia sclerală).

Avantajele vitrectomiei constau în controlul intraoperator mai bun, vizualizarea mai bună a periferiei şi o mai bună evidenţiere a rupturilor, drenajul intern al lichidului subretinian, blocarea tuturor rupturilor, procentul mai mare de reataşare a retinei printr-o singură operaţie, îndepărtarea opacităţilor vitreene şi retrocapsulare, îndepărtarea tracţiunilor vitreomaculare, posibilitatea efectuării endofotocoagulării LASER sau criopexiei pentru tratarea rupturilor, anularea riscului de perforaţie sclerală, minimizarea modificărilor refractive şi scăderea riscului diplopiei post-operatorii.

Dezavantajele includ procentul mare de apariţie a cataractei complicate şi a glaucomului secundar (mai ales în cazul tamponamentului cu ulei de silicon), riscul de producere a rupturilor

Scanned with OKEN Scanner

retiniene iatrogene, necesitatea unui echipament special (aparat de vitrectomie, microscop operator etc.), costuri crescute şi curbă de învăţare lungă.

În cazurile cu decolare de retină regmatogenă, după efectuarea unei vitrectomii complete trebuie evidenţiată ruptura ce a dus la apariţia decolării retiniene.

Localizarea tuturor rupturilor trebuie făcută cu minuţiozitate încă din momentul examinării preoperatorii a fundului de ochi, mai ales că în aproximativ 50% din cazuri există mai mult de o ruptură. Este foarte importantă îndepărtarea vitrosului de la nivelul rupturilor şi a clapetei, atunci când aceasta există, în vederea prevenirii unei tracţiuni ulterioare la acest nivel. În momentul eliberării rupturii se observă cum lichidul subretinian se drenează cu uşurinţă prin aspirarea cu vitreotomul sau cu acul tip „flaut".

Pentru stabilizarea retinei centrale la polul posterior se foloseşte perfluorocarbon lichid (PFCL). Acesta se injectează intravitreean şi se depune la nivelul polului posterior datorită greutăţii sale mai mari decât a serului, ajutând astfel şi la o mai bună expunere a rupturilor, precum şi la împingerea lichidului subretinian spre cavitatea vitreeană prin orificiul rupturii retiniene.

Poate fi util marcajul rupturilor cu ajutorul endodiatermiei, evitându-se riscul ca rupturile să nu mai fie vizibile în momentul în care se realizează schimbul ser-aer.

Următoarea etapă constă în schimbul lichidului intraocular cu aer, realizându-se în acest fel un drenaj complet al lichidului subretinian şi intraocular, inclusiv îndepărtarea PFCL.

În momentul în care drenajul a fost efectuat complet, se va trece la declanşarea formării de cicatrici corioretiniene prin endofotocoagularea LASER. În acest scop se poate folosi şi criopexia, mai ales în cazul rupturilor situate periferic la care există riscul de atingere a cristalinului cu sonda de LASER, însă fibrele de endolaser de ultimă generaţie sunt curbe şi elimină acest risc şi, implicit, utilitatea criopexiei.

Tamponamentul intern al retinei se foloseşte pentru menţinerea contactului dintre retina decolată şi epiteliul pigmentar şi ajută la formarea cicatricilor cu obţinerea unei retine ataşate. Tamponamentul se poate realiza cu aer (din ce în ce mai utilizat, dar cu resorbţie rapidă în aproximativ 7 zile), gaze expandabile (perfluoropropan C3F8, perfluororetan C2F6 sau hexaflorura de sulf SF6, ce persistă o perioadă mai lungă intraocular) sau cu ulei de silicon cu diferite densităţi.

Primele două soluţii sunt folosite mai ales în cazul decolărilor retiniene recente, mai ales în cazurile cu număr mic de rupturi retiniene şi cu localizare superioară. Tamponamentul retinian este menţinut una–două săptămâni, perioadă în care aerul, respectiv gazul, se resorb treptat şi cavitatea vitreeană se va umple treptat cu umoare apoasă. Gazul asigură astfel tamponamentul rupturilor situate în cadranul superior. Se poate folosi şi când sunt rupturi retinene inferioare, dar este bine ca tracţiunile vitreoretiniene de la nivelul rupturilor să fie îndepărtate. Resorbţia spontană a gazului reprezintă un avantaj faţă de tamponamentul cu ulei siliconic, întrucât nu mai este necesară o a doua intervenţie chirurgicală pentru extracţia substanţei folosite (a uleiului siliconic).

Dezavantajul folosirii tamponamentului cu gaz expandabil îl reprezintă riscul crescut de vitreoretinopatie proliferativă. Acest risc este cu atât mai mare cu cât gazul este prezent mai mult timp intraocular.

Trebuie menţionat faptul că acuitatea vizuală este redusă atât timp cât acestea persistă în ochi, ca urmare a imposibilităţii focalizării imaginii la nivelul retinei. Acest aspect are o importanţă deosebită la pacienţii cu ochi unic care nu vor avea imediat post-operator o vedere funcţională.

Menţionăm că trebuie interzis zborul cu avionul până când gazul se resoarbe complet, datorită riscului foarte mare de apariţie a glaucomului secundar, ce poate apărea prin expandarea gazului datorită diferenţelor de presiune.

Uleiul de silicon se foloseşte mai ales în cazul decolărilor retiniene regmatogene cu rupturi multiple, cu rupturi gigante, decolări regmatogene vechi, retinotomii complete sau incomplete şi în decolările de retină tracţionale din retinopatiile diabetice proliferative cu risc mare de sângerare. Uleiul are densitate mai mică decât serul şi va tampona mai ales cadranele superioare datorită faptului că el pluteşte deasupra lichidului intraocular. Avantajul uleiului siliconic îl reprezintă tamponamentul de durată, ce permite prin transparenţa sa formarea imaginii la nivelul retinei. Dezavantajele includ necesitatea intervenţiei chirurgicale pentru extracţia uleiului după un interval de trei–şase luni, emulsificarea şi invadarea camerei anterioare cu riscul de glaucom secundar şi modificarea refracţiei oculare cu o valoare cuprinsă între +4 şi +7 dioptrii, datorate prezenţei sale intraoculare.

Scanned with OKEN Scanner

În practica curentă se foloseşte ulei cu densitate relativ mică, de 1 000 sau 1 300 de CentiStokes. Uleiul siliconic de 5 000 de CentiStokes este mai dens şi are avantajul unei emulsificări mai lente, dar datorită dificultăţii la injectare şi mai ales la extracţie, este mai rar utilizat. Există şi ulei siliconic cu greutate mare, conceput special pentru tamponamentul rupturilor inferioare, dar extracţia sa este deasemenea foarte dificilă şi este rar utilizat în practică.

Menţionăm că, în cazul tamponamentului cu ulei de silicon la pacienţii cu afakie cu capsulotomie posterioară patentă, trebuie efectuată o iridotomie periferică în dreptul meridianului orei 6 pentru a anula riscul de glaucom secundar cu unghi închis prin bloc pupilar datorat bulei de ulei de silicon. Uleiul se ridică deasupra nivelului de umoare apoasă acumulată în cavitatea vitreeană, iar iridotomia efectuată inferior permite circulaţia lichidului spre camera anterioară [6].

VITRECTOMIA ÎN DECOLAREA RETINIANĂ TRACŢIONALĂ

În cazul decolării tracţionale, vitrectomia se face respectând aceleaşi principii. Cu ajutorul vitreotomului şi a instrumentelor de 23 G şi 25 G se poate face o disecţie mai precisă şi fină a membranelor. Celelalte instrumente folosite frecvent pentru disecţia membranelor preretiniene sunt pensa şi foarfeca intraoculară, precum şi fibra de lumină cu spatulă.

Atunci când există membrane preretinene, ele trebuie sa fie îndepărtate, ideal, în totalitate. Altfel ele pot tracţiona retina în continuare şi reprezintă posibile surse de sângerare. Mai ales în retinopatia diabetică, se eliberează mai întâi tracţiunile anteroposterioare, eliberând membrana pe toată circumferinţa ei. Urmează să se găsească planul de clivaj între membrană şi retină. Pentru aceasta se pot folosi combinaţii între instrumente: pensa intraoculară şi fibra de lumina cu spatulă, sau pensa şi foarfeca intraoculară. În cea de a doua variantă, fie se foloseşte o sursă suplimentară de lumină (prin al patrulea port) sau lumina microscopului special construit pentru acesta. După găsirea planului de clivaj, trebuie sa fie evidenţiate vasele care alimentează membrana. Acestea trebuie să fie tăiate şi astfel se eliberează membrana de retină.

Clasic sunt descrise două tehnici: una de delaminare şi segmentare şi cealaltă de excizie „în bloc" a membranei. Mai recent, cu ajutorul tehnicilor nou introduse, care presupun aparate cu frecvenţă mare de tăiere (5 000 tăieri/minut) şi dimensiuni mici ale instrumentelor (25 G), cea mai mare parte atât din disecţie cât şi din excizie se poate face cu vitreotomul. În variantele clasice, după eliberarea membranei prin secţionarea aderenţelor, se îndepărtează membrana cu ajutorul vitreotomului. Principala complicaţie o reprezintă formarea de rupturi retiniene iatrogene. Ideal este să se obţină îndepărtarea membranei fără să fie produse şi rupturi retiniene şi doar dacă se decide că este necesar drenajul lichidului subretinian, se practica o retinotomie punctiformă într-un loc ales, cel mai frecvent supero-nazal de papilă. Atunci când sunt produse rupturi retiniene iatrogene, acestea pot fi folosite pentru aspirarea lichidului subretinian. Cel mai frecvent se obţine reataşarea retinei practicându-se schimbul lichidului intraocular cu aer. După reataşarea retinei, se practică endofotocoagularea LASER în jurul rupturilor retiniene.

A doua mare problemă o reprezintă sângerarea intraoculară. Pentru închiderea surselor de sângerare se poate folosi endodiatermia, preferabil în afara maculei.

Tamponamentul ocular la finalul operaţiei se poate face cu ser în cazurile în care nu este o decolare retiniană regmatogenă, iar dacă există decolare retiniană se face cu:

– aer (eventual gaz expandabil) în cazurile fără risc mare de sângerare

– ulei de silicon în cazurile cu risc mare de sângerare.

În cazurile în care există membrane pe suprafaţa maculei şi este prezent şi edem macular, se recomandă îndepărtarea membranei limitante interne. Pentru acesta este necesară o vizualizare foarte bună a maculei cu ajutorul unor lentile speciale în contact sau nu cu globul ocular. Pentru evidenţierea membranei limitane interne se pot folosi substanţe colorante sau Triamcinolon acetonid. Dimensiunea mai mică a penselor de 25 G face ca acestea să fie mai potrivite pentru apucarea membranei limitante interne în îndepărtarea acesteia, cu traumatism cât mai redus la nivelul retinei [6].

RETINOTOMIA 360 GRADE

O atenţie specială trebuie acordată vitrectomiei cu retinotomie pe 360 de grade, care este din ce în ce mai frecvent folosită în practica chirurgicală vitreoretiniană.

Scanned with OKEN Scanner

Indicațiile acestei intervenții includ decolările retiniene regmatogene cu rupturi multiple de-a lungul întregii circumferințe oculare, decolările vechi cu vitreoretinopatie proliferativă până în periferia extremă (la care este imposibilă îndepărtarea completă a tracțiunilor și atașarea retinei fără retinotomie), decolările recidivate la care nu s-a obținut atașarea stabilă a retinei cu ajutorul tehnicilor anterioare, și în patologia subretiniană (de tip hemoragii și membrane neovasculare subretiniene sau degenerescență maculară legată de vârstă) unde este necesar accesul chirurgical la acest nivel.

Retinotomia pe 360 de grade se poate folosi și de primă intenție, dar se utilizează în special în cazul recidivelor.

Din punctul de vedere al tehnicii operatorii, intervenția presupune o vitrectomie cât mai completă, cu îndepărtarea tuturor tracțiunilor retiniene, după care retinotomia se efectuează cu vitreotomul cât mai periferic, la marginea posterioară a bazei vitrosului, pe 360 de grade.

În etapa următoare se excizează membranele și aderențele subretiniene, dacă acestea există. Dacă retinotomia este efectuată în cadrul unei operații de transplant de epiteliu pigmentar pentru degenerescență maculară legată de vârstă, în această etapă se decupează grefa din periferia retinei și se repoziționează la nivel macular. Dacă retinotomia se face în cadrul unei operații de translocație maculară, în această etapă se rotește retina în direcția dorită și se stabilizează prin injectarea de perfluorocarbon lichid.

Următoarea etapă constă în injectarea PFCL până deasupra retinotomiei, în vederea reaplicării complete a retinei.

Se aplică apoi trei–patru rânduri de puncte de endofotocoagulare LASER pe 360 de grade la marginea retinotomiei pentru formarea cicatricilor corioretiniene.

La final, se face schimbul dintre PFCL și uleiul de silicon, ce este folosit obligatoriu pentru tamponamentul intern al retinei [6].

VITRECTOMIA CU LENSECTOMIE

Lensectomia este indicată în cazurile cu patologie de pol posterior cu indicație chirurgicală asociate cu un grad de cataractă care îngreunează vizualizarea intraoperatorie a fundului de ochi, sau asociată cu subluxația/luxația cristalinului.

Intervenția combinată de pol anterior și posterior debutează cu operația pentru cataractă, deoarece este nevoie, în primul rând, de medii transparente pentru vizualizarea fundului de ochi și, în al doilea rând, de tonus ocular bun pentru extracția cristalinului.

În mod excepțional, în situațiile în care transparența cristalinului se modifică intraoperator, cataracta poate fi operată în cursul intervenției de pol posterior. În acest caz, intervenția este mai dificilă tehnic și o atenție deosebită trebuie acordată refacerii tonusului ocular prin închiderea sclerotomiilor (prin sutura sclerotomiilor în cazurile de 20 G sau prin blocarea trocarelor în cazurile de 23/25 G).

În ceea ce privește tehnica operatorie, în cazurile cu cristalin în lojă sau cel mult ușor subluxat, se preferă extracția extracapsulară prin facoemulsificare, cu sau fără implantare „per primam" a unui cristalin artificial foldabil. Dacă se optează pentru implantarea cristalinului artificial în cursul intervenției de pol posterior, se recomandă efectuarea capsulotomiei posterioare cu vitreotomul pentru profilaxia cataractei reziduale. În cazurile în care ochiul se lasă afak se recomandă păstrarea suportului capsular pentru a ușura implantarea „per secundam" a cristalinului artificial. Capsula cristaliniană posterioară se poate lăsa intactă (cu riscul fibrozei sale secundare și scăderii acuității vizuale) sau se poate efectua intraoperator capsulotomia posterioară. Această decizie este influențată și de tipul de tamponament retinian ce se folosește. Astfel, dacă se efectuează capsulotomia posterioară sau dacă se extrage capsula în întregime și se folosește tamponament cu ulei siliconic, devine necesară efectuarea unei iritodomii periferice inferioare pentru profilaxia glaucomului secundar cu unghi închis.

În aceste cazuri, cu afakie și tamponament cu ulei siliconic, implantul cristalinului artificial per secundam se efectuează de obicei simultan cu extracția uleiului, respectiv la trei–șase luni de la prima intervenție. Menționăm că biometria este mai dificil de efectuat la acești pacienți datorită modificării refracției oculare prin prezența uleiului de silicon.

În cazurile cu cristalin luxat, lensectomia se efectuează prin facofragmentarea maselor cristaliniene cu fragmatomul, ce se introduce în cavitatea vitreeană printr-o sclerotomie de 20 G prin pars plana.

Scanned with OKEN Scanner

Dacă intervenţia se doreşte de 23/25 G, atunci este suficientă o singură sclerotomie de 20 G pentru fragmatom (de obicei pe partea cu mâna dominantă a chirurgului), iar după realizarea lensectomiei sclerotomia se poate sutura şi se plasează un trocar în vecinătatea acesteia pentru a putea continua intervenţia cu instrumentele de 23/25 G [5].

Mai multe detalii sunt descrise în capitolul **Complicaţiile chirurgiei segmentului anterior ce beneficiază de chirurgie vitreoretiniană.**

COMPLICAŢII

Vitrectomia este o intervenţie chirurgicală cu multe complicaţii potenţiale. Rata complicaţiilor a scăzut progresiv, pe măsură ce au fost introduse inovaţiile tehnologice. Experienţa şi îndemânarea chirurgului rămân însă factori importanţi, ce pot reduce riscul complicaţiilor.

Complicaţiile intraoperatorii posibile sunt:

– introducerea canulei de infuzie sub retină sau sub coroidă la debutul operaţiei, mai frecvent de 20 G. Riscul este mai mare când exista hipotonie oculară. Se poate încerca refacerea tonusului ocular prin injectare de ser sau aer steril;

– încarcerarea vitrosului şi a retinei la nivelul sclerotomiilor, mai ales în vitrectomia 20 G;

– rupturi retiniene iatrogene;

– hemoragii şi decolări coroidiene. Menţinerea unui tonus ocular cât mai constant scade acest risc;

– ocluzii vasculare retiniene secundare nivelului presional intraoperator crescut;

– alunecarea perfluorocarbonului lichid subretinian şi trecerea aerului în spaţiul subretinian. Riscul este mai mare dacă nu sunt îndepărtate tracţiunile de la nivelul retinei;

– cataracta prin atingerea cristalinului în timpul operaţiei sau excizia capsulei posterioare a cristalinului. Cel mai frecvent poate apare în timpul manevrelor de excizie a vitrosului periferic în timp ce se practică indentaţia sclerală.

Complicaţiile post-operatorii precoce includ:

– hipotonie oculară post-operatorie prin sutura incorectă (20 G) sau închiderea incompletă (23/25 G) a sclerotomiilor. Riscul este mai mare la ochii cu miopie forte, datorită peretelui scleral mai subţire. În aceste cazuri este de preferat utilizarea trocarelor de 25 G. Cel mai frecvent aceste hipotonii se rezolvă spontan în 1–2 zile post-operator;

– endoftalmită precoce;

– hemoragie supracoroidiană sau vitreeană, frecvent de la nivelul sclerotomiilor;

– decolare retiniană precoce prin rupturi iatrogene nediagnosticate, în cazurile de vitrectomie la pacienţi cu retina nedecolată preoperator;

– recidiva decolării retiniene regmatogene prin rupturi noi, omise sau redeschise. Menţionăm că decolarea retiniană ce apare după vitrectomie devine rapid totală, mai ales când nu s-a folosit tamponamentul cu ulei siliconic;

– ocluzia arterei centrale a retinei ca urmare a hipertensiunii intraoculare după tamponamentul intern, mai ales prin supradozarea gazului intraocular.

Complicaţiile post-operatorii tardive constau în:

– decolare retiniană recidivată prin redeschiderea rupturilor sau rupturi noi secundare vitreoretinopatiei proliferative;

– membrană preretiniană maculară;

– gaură maculară;

– edem macular cistoid;

– endoftalmită post-operatorie tardivă.

Vitreoretinopatia proliferativă este o complicaţie a decolării retiniene regmatogene operate ce merită o atenţie deosebită, fiind cauza cea mai frecventă de eşec chirurgical (circa 7% din decolările retiniene regmatogene). Apare tipic la patru–şase săptămâni post-operator şi determină apariţia unor membrane fibroase pre- şi sub-retiniene, ce exercită forţă de tracţiune la nivelul retinei şi poate redeschide rupturile retiniene vechi sau poate forma rupturi noi.

Fotocoagularea LASER şi mai ales crioaplicaţiile ce se practică în timpul operaţiilor pentru decolare retiniană regmatogenă, cresc riscul apariţiei vitreoretinopatiei proliferative prin dispersia celulelor din epiteliul pigmentar retinian şi prin deschiderea barierei hemato-oculare pe care o produc. Din acest motiv este recomandat să se limiteze la minimul necesar utilizarea criopexiei, evitându-se pe cât posibil tratarea zonelor de epiteliu pigmentar neacoperite de retină (cum sunt cele din centrul rupturilor retiniene de dimensiuni mari).

Complicaţiile post-operatorii ce afectează segmentul anterior includ:

– modificări ale refracţiei;

– cataracta nucleară, apărută la majoritatea pacienţilor peste vârsta de 50 de ani care au avut operaţie de vitrectomie;

– cataracta complicată, indusă de gaz sau de uleiul siliconic;

Scanned with OKEN Scanner

– glaucom secundar, fie cu unghi deschis indus de uleiul de silicon emulsificat ce a pătruns în camera anterioară, fie cu unghi îngust prin blocaj pupilar datorat bulei de ulei la pacienții cu afakie la care nu s-a efectuat iridotomie periferică inferioară;

– keratopatie în bandă indusă de uleiul siliconic din camera anterioară;

– scăderea acuității vizuale prin invadarea camerei anterioare de către bulele mici albe de ulei siliconic emulsificat, cu aspectul tipic de „zăpada inversată" (depusă antigravitațional);

– în mod excepțional se pot produce subluxația cristalinului, irită, sinechii anterioare sau hemoragii în camera anterioară [3].

REZULTATE

Introducerea noilor instrumente şi tehnici chirurgicale şi aprofundarea înțelegerii fiziopatologiei vitreoretiniene au determinat îmbunătățirea constantă a rezultatelor anatomice şi funcționale după vitrectomie.

BIBLIOGRAFIE

1. Dumitrache M., Tratat de oftalmologie, Ed. Universitară Carol Davila, 2005, p. 569–620.
2. Kansky J., Clinical Oftalmology, Ed. Elsevier, 2007, p. 695–733.
3. Yanoff M., Duker J., Ophtalmology, Ed. Mosby. 2004, p. 792–5, 973–1006.
4. Tasman W., Jaeger A., Duane's Clinical Ophthalmology, Ed. Lippincott Williams & Wilkins. 2009. p. 1078–125.
5. Yanoff M., Ducker J., Ophthalmology: Expert consult premium edition, Ed. Mosby, 2008, p. 511–32.
6. Chang S., Linchoff H., Giant retinal tears: surgical techniques and results using perfluorocarbon liquids, Ed. Arch. Ophthalmology, 1989, p. 761–6.
7. Schwartz S., Flynn H., Primary retinal detachment: scleral buckling or pars plana vitrectomy?, COO Journals, Ed. Lippincott Williams & Wilkins, 2006, p. 245–50.

Scanned with OKEN Scanner

TERAPIA LASER ÎN BOLILE RETINEI

HORIA STANCA

Fotocoagularea LASER este tehnica terapeutică ce foloseşte o sursă puternică de lumină pentru a coagula ţesuturile. Energia luminoasă este absorbită de ţesutul ţintă şi convertită în energie termică. Când temperatura ţesutului creşte peste 65°C, au loc denaturarea proteinelor tisulare şi necroza de coagulare [1].

GENERALITĂŢI

LASER este un acronim pentru **Light Amplification by Stimulated Emission of Radiation.** Proprietăţile luminii LASER care o fac folositoare terapiei oftalmologice şi care permit energiei LASER să fie direcţionată pe un ţesut ţintă, specific, într-un mod controlat, sunt: monocromatismul, coerenţa spaţială, coerenţa temporală, colimaţia, abilitatea de a fi concentrată într-un interval scurt de timp şi abilitatea de a produce efecte tisulare nonliniare.

Fotocoagularea LASER retiniană actuală se bazează preponderent pe folosirea lentilelor de contact pentru a controla aberaţia optică a ochiului uman. Au fost dezvoltate mai multe lentile de contact în acest scop. Lentila de contact universală cu trei oglinzi (Goldmann) oferă o suprafaţă anterioară plană care aproape anulează puterea refractivă pozitivă a suprafeţei anterioare a corneei[4]. Pentru a obţine cele mai reproductibile rezultate în fotocoagulare, operatorul ar trebui să ţină lentila de contact astfel încât suprafaţa plană este la ± cinci grade în raport cu axul fasciculului LASER. O altă lentilă utilă pentru fotocoagulare aparţine sistemului cu imagine inversată, care subinclude lentilele de fotocoagulare Rodenstock, Quadraspheric şi Mainster. Aceste lentile conţin un element aflat în contact cu suprafaţa corneeană şi un alt element la o distanţă fixă faţă de cornee. Aceste sisteme amplifică dimensiunea spotului de pe retină, mărind de asemenea şi câmpul de observare, necesitând însă o corectă ajustare a puterii de lucru din partea operatorului. De exemplu, lentila Rodenstock amplifică un spot de 500 µm la aproximativ 800 µm pe retină. Aceste sisteme oferă şi un câmp de vizualizare mai mare pentru utilizator; totuşi, ele pot determina leziuni cristaliniene atunci când adâncimea penetrării nu este corect ajustată, ca urmare a concentrării luminii care trece prin lentile [3].

MEDIILE LASER

LASER-ii sunt numiţi după mediul lor activ.

- **LASER-ii în mediu solid** includ: LASER-ul Rubin şi LASERul Nd-Yag.
- **LASER-ul cu colorant organic** constă într-un LASER cu mediu lichid ce conţine un compus organic

fluorescent dizolvat într-un solvent lichid. Ca rezultat, LASER-ii coloraţi pot produce multiple lungimi de undă deoarece coloranţii sunt constituiţi din molecule mari ce au structuri variate şi spectre complexe.

- **LASER-ii cu gaz** includ: *LASER-ul ionic* şi *LASER-ul cu dioxid de carbon.*
- **LASER-ii diodă** au materiale semiconductoare ca mediu LASER. Lungimea de undă în infraroşu permite o transmitere crescută prin opacităţile cristaliniene, hemoragii şi pigmentul xantofil macular. În plus, sclera este transparentă pentru lungimile de undă în infraroşu, aşa că LASER-ul diodă poate fi folosit pentru aplicaţiile transsclerale (exemplu: proceduri ciclodistructive, retinopexii transsclerale).

SISTEME DE LIVRARE

Sistemele de livrare clinică a energiei LASER constau din mediul LASER, cablu tip fibră optică sau braţ cu oglindă, ce duce lumina LASER spre sistemul de livrare, şi sistemul de livrare propriu-zis, ce direcţionează raza terapeutică către ţesutul

Scanned with OKEN Scanner

țintă. La biomicroscopul cu fantă, metoda cea mai obișnuită, transmiterea este transcorneană cu sau fără ajutorul lentilelor de contact. Oftalmoscopul indirect cu lentilă de condensare, de asemenea poate fi folosit transcornean pentru a fotocoagula segmentul posterior. Alte metode includ sondele endolaser și exolaser în care tratamentul este condus prin sonde cu fibră optică folosite în interiorul ochiului sau în afara acestuia (transscleral/sondă de contact).

PARAMETRII DE LUCRU ȘI TEHNICI

Majoritatea chirurgilor practică fotocoagularea cu LASER-i vizând intervalul de lumină vizibilă între 400–780 nm sau lungimi de undă în infraroșu. Sistemele de livrare a LASER-ului de segment posterior pot folosi lumina verde, roșie, galbena sau infraroșie.

Lungimea de undă

Alegerea lungimii de undă optime depinde de spectrul de absorbție al țesutului țintă [3]. Eficacitatea oricărui fotocoagulator depinde de cât de bine penetrează lumina mediile oculare și de cât de bine este absorbită lumina de către pigmentul țesutului țintă. Lumina este absorbită în principal de către țesuturile oculare care conțin melanină, xantofilă, sau hemoglobină.

- Melanina absoarbe excelent lungimile de undă verde, galbenă, roșie și infraroșie.
- Xantofila maculară absoarbe rapid albastrul, dar minim lungimile de undă corespunzătoare culorii galben sau roșu.
- Hemoglobina absoarbe ușor albastrul, verdele, galbenul, cu absorbție minimă a lungimilor de undă corespunzătoare luminii roșii.

Lumina verde este absorbită bine de melanină și hemoglobină și mai putin de xantofilă. LASER-ul cu lumină verde a înlocuit LASER-ul cu lumină albastră-verde în tratamentul *patologiei vasculare retiniene și al neovascularizației coroidiene.*

Lumina roșie este de asemenea absorbită bine de melanină, dar este absorbită slab de hemoglobină. Din moment ce radiația roșie de krypton (647 nm) are o lungime de undă mai mare decât radiația verde de argon, este absorbită mai profund; prin urmare, tratamentul folosind roșu krypton poate fi mai inconfortabil. LASER-ul cu lumină roșie penetrează mai bine decât alte lungimi de undă prin nucleul sclerotic al cristalinului cataractat și prin hemoragiile vitreene moderate. În plus, este puțin absorbit de xantofilă, putând fi util în tratamentul *neovascularizației coroidiene adiacente foveei*. LASER-ul cu lumină infraroșie are caracteristici similare celui cu lumină roșie, dar oferă o penetrare tisulară mai profundă.

Lumina galbenă are printre avantajele sale: dispersie minimă prin nucleul sclerotic, absorbție minimă la nivelul xantofilei și potențială distrugere fotochimică mică. LASER-ul cu lumină galbenă se pare că este util pentru distrugerea structurilor vasculare cu lezarea minimă a țesutului pigmentat adiacent; de aceea, poate fi folositor pentru tratamentul *leziunilor vasculare retiniene sau neovasculare coroidiene.*

Principalele lungimi de undă ale unor Lasere comune de fotocoagulare sunt listate în tabelul de mai jos.

Tabelul 6.3

Principalele lungimi de undă și laserii folosiți uzual

LASER	Lungime de undă (nm)
Argon (albastru–verde)	488,0
Argon (verde)	514,5
Nd-Yag dublat în frecvență	532,0
Krypton (galben)	568,2
Krypton (roșu)	647,1
Colorant acordabil	variabilă (între 570–630 nm), depinde de colorant
Diodă	variabilă (între 780–850 nm), depinde de diodă
Nd-Yag	1 064,0

Puterea: Dimensiunea leziunii retiniene este dependentă de puterea LASER-ului.

Timpul de expunere: Expunerile mici pot conduce la efecte fotodisruptive, în timp ce expunerile de lungă durată conduc la efecte fotocoagulante și fotochimice. Cu toate acestea, în domeniul fotocoagulării, puterea folosită influențează dimensiunea leziunii într-o mai mare măsură decât timpul de expunere.

Scanned with OKEN Scanner

Mărimea spotului: Tratamentul LASER focal este optimizat folosind spoturi de dimensiune mică (cu diametru de 50–100 μm), iar fotocoagularea panretiniană, care necesită acoperirea unor zone mari de retină, este facilitată de folosirea unor spoturi mai mari (200–500 μm). Spoturile mici pot determina complicații cum ar fi: ruptură coroidiană, neovascularizație coroidiană secundară, când sunt folosite niveluri înalte de iradiere. Este important a înțelege influența lentilei asupra mărimii spotului.

ASPECTE PRACTICE ALE FOTOCOAGULĂRII LASER

Anestezia topică, peribulbară sau retrobulbară poate fi necesară pentru a facilita fotocoagularea LASER [24]. Alegerea metodei este deseori ghidată de lungimea de undă a LASER-ului folosit, de durata și de tipul tratamentului și de importanța imobilizării ochiului.

Două tipuri de lentile de contact sunt disponibile pentru fotocoagularea folosind lampa cu fantă: cele planconcave, negative, și cele puternic pozitive [2].

Lentilele planconcave formează o imagine reală cu o rezoluție superioară a ariilor retiniene mici. Majoritatea clinicienilor preferă aceste lentile pentru tratamentul maculei. Lentilele planconcave cu oglinzi sunt folosite pentru fotocoagularea directă a regiunilor periferice folosind unghiurile diferite ale oglinzilor. Când se folosesc aceste oglinzi, macula nu este vizualizată de către chirurg, de aceea trebuie să se țină cont unde este direcționată raza LASER de către oglindă la nivelul fundului de ochi, pentru a evita tratamentul accidental al maculei.

Lentilele cu putere mare pozitivă redau o imagine inversată cu o oarecare pierdere a rezoluției fine, dar oferă un câmp mai larg, facilitând tratamentul eficient al unei arii mai mari. Macula poate fi vizualizată în timp ce periferia medie a retinei este tratată, făcând aceste lentile ideale pentru fotocoagulare panretiniană. Tipul lentilei de contact alese afectează dimensiunea spotului de pe retină; lentilele planconcave în general redau aceeași dimensiune a spotului ca și cel selectat la setările de la biomicroscop, în timp ce diametrul spotului este mărit peste cel selectat din setările LASER-ului, când se folosesc lentilele cu putere mare pozitivă, depinzând de lentila folosită [3].

Selecția parametrilor LASER-ului depinde de intenția tratamentului, claritatea mediilor oculare și de pigmentarea fundului de ochi. Ca o regulă generală, spoturile mici necesită energie mai mică, iar expunerile cu durata mai mare au nevoie de o energie mai mică.

INDICAȚII

Indicațiile fotocoagulării LASER în tratamentul bolilor oftalmologice sunt numeroase și includ în principal retinopatia diabetică, ocluzia de ram venos, neovascularizația coroidiană și retinopexia rupturilor retiniene, ce ar putea conduce la dezlipire de retină [24].

Legat de acestea din urmă, în cele mai multe cazuri sistemele de livrare având lampă cu fantă, asigură accesul adecvat la majoritatea rupturilor, chiar și la cele mai periferice[20]. Rupturile din extrema periferie sunt mai bine tratate folosind oftalmoscopia LASER indirectă, metodă de asemenea recomandată pentru tratamentul neovascularizației periferice. Fotocoagularea LASER folosind oftalmoscopul indirect este de asemenea eficientă pentru tratamentul anumitor mici tumori oculare. LASER-ul fotocoagulator cu argon sau diodă livrate prin oftalmoscopie indirectă și-au dovedit eficiența și în tratamentul retinopatiei de prematuritate threshold.

Terapia fotodinamică (PDT) utilizează un LASER de mică intensitate, cu lungime de undă adecvată pentru a activa un agent exogen fotosensibilizator[19]. Interacțiunea dintre lumina LASER și agentul fotosensibilizant produce o reacție fotochimică ce determină deteriorare celulară și tromboză a țesutului țintă, care poate fi: neovascularizație coroidiană, fisuri ale epiteliului pigmentar retinian secundare corioretinopatiei seroase centrale (CRSC), tumori retiniene, tumori coroidiene. Deteriorarea termică la nivelul țesutului retinian adiacent este diminuată deoarece energia LASER folosită în această tehnică este insuficientă pentru a produce coagulare.

RETINOPATIA DIABETICĂ

A fost prima indicație pentru folosirea fotocoagulării LASER, și rămâne și astăzi cea mai frecventă entitate tratată.

Scanned with OKEN Scanner

Fotocoagularea s-a dovedit a fi utilă în tratamentul retinopatiei diabetice proliferative [24]. Distrugând o parte a retinei periferice cu LASER, este emisă ipoteza că cererile metabolice ale retinei şi substanţele nutritive disponibile sunt bine echilibrate şi stimularea creşterii de noi vase de sânge este scăzută. Acest tratament, numit fotocoagulare panretiniană sau panfotocoagulare poate reduce semnificativ riscul de neovascularizaţie [6]. Efectele secundare relativ frecvente ale fotocoagulării panretiniene – nictalopia uşoară şi constricţia de câmp vizual – sunt un risc asumat, ce este cu mult depăşit de beneficiile reale ale conservării vederii centrale.

Protocolul de tratament pentru panfotocoagularea LASER presupune, în prezent, cel mai frecvent folosirea LASER-ilor argon verde sau Nd-Yag dublat în frecvenţă. Punctele de LASER sunt spaţiate la distanţă de o jumătate de spot sau un spot, cu o dimensiune a spotului de 200–500 μm, durată de expunere 0,1–0,2 sec, câteva mii de spoturi pentru fiecare ochi. Acestea se plasează în afara arcadelor vasculare, extinzându-se în periferia retinei, divizate în două–cinci sesiuni de fotocoagulare LASER [6].

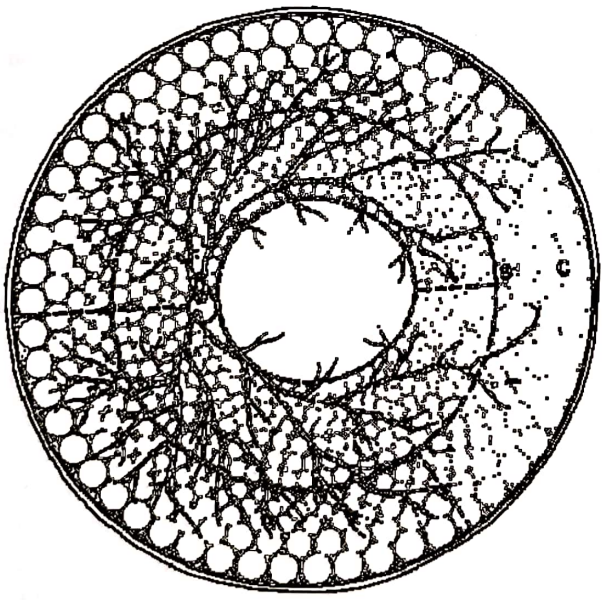

Figura 6.32. Fotogoagulare LASER panretiniana.

EDEMUL MACULAR DIABETIC

Este cea mai frecventă manifestare a retinopatiei diabetice, şi cea mai frecventă cauză de pierdere a vederii la populaţia diabetică. Studiul ETDRS recomandă spoturi de 50–100 μm, timp de expunere de 0,1 secunde sau mai puţin, cu intensitate moderată [8, 9]. Microanevrismele localizate între 500 μm şi 3 000 μm de centrul maculei trebuie tratate.

OCLUZIA DE RAM VENOS RETINIAN (ORVR)

Un studiu clinic prospectiv, randomizat, controlat, The Branch Vein Occlusion (BVO) Study Group a stabilit evoluţia naturală a bolii, precum şi eficacitatea tratamentului [10, 11].

Fotocoagularea LASER grilă a edemului macular implică numeroase arsuri albe, de intensitate medie, pe aria de leakage capilar identificată în urma angiofluorografiei (AFG). Se utilizează o mărime a spotului de 80–100 μm, extinzându-se până la marginea zonei foveale avasculare (FAZ) şi nu mai periferic de arcada vasculară [10]. Ochiul tratat este reevaluat la patru luni, cu repetarea AFG-ului şi/sau tomografiei prin coerenţă optică (OCT). Examenul clinic, alături de rezultatele angiografiei respectiv tomografiei, determină necesitatea repetării tratamentului LASER. Este important să precizăm importanţa AFG în precizarea statusului ischemic retinian, dar în ceea ce priveşte tratarea ariilor de edem macular, ghidarea prin tomografie în coerenţă optică este net superioară.

Fotocoagularea LASER pentru neovascularizaţia care complică ORVR este reprezentată de LASER scatter periferic care implică întreaga zonă de retină afectată. Se utilizează un spot de 200–500 μm, nu mai aproape de 2DP de centrul foveei [12]. Repetarea fotocoagulării LASER trebuie luată în considerare în cazul neovascularizaţiei persistente, sau în cazul apariţiei hemoragiei vitreene.

OBSTRUCŢIA DE VENĂ CENTRALĂ RETINIANĂ (OVCR)

Poate să producă o scădere semnificativă a acuităţii vizuale. OVCR se clasifică în nonischemică (perfuzată) sau ischemică (non-perfuzată). Ambele tipuri pot produce leakage capilar difuz cu edem macular marcat. Tipul ischemic poate să conducă la neovascularizaţie cu posibilă implicare a segmentului anterior şi dezvoltarea glaucomului neovascular, sau afectarea segmentului posterior cu apariţia hemoragiei vitreene.

Tratamentul OVCR şi a complicaţiilor ei au fost controversate în trecut. Studiul CVOS (*Central Vein Occlusion Study*) a făcut următoarele recomandări

Scanned with OKEN Scanner

de tratament: deşi prognosticul vizual este rezervat şi depinde de statusul iniţial, monitorizarea atentă a apariţiei neovascularizaţiei unghiului şi/sau iriene şi tratamentul prompt al neovascularizaţiei unghiului şi/sau iriene prin panfotocoagulare, scad riscul de apariţie a glaucomului neovascular [13, 14].

NEOVASCULARIZAŢIA COROIDIANĂ (NVC)

Studiul clinic MPS (*Macular Photocoagulation Study*) a fost efectuat iniţial pentru a se răspunde la întrebarea dacă fotocoagularea LASER poate fi eficientă în tratamentul DMLV complicată cu NVC [15–18]. Studiul a clasificat NVC ca extrafoveoalară, juxtafoveolară şi subfoveolară, în funcţie de localizarea faţă de maculă. În cazurile de DMLV, POHS sau de NVC idiopatică cu leziuni extrafoveolare sau juxtafoveolare, ochii trataţi cu LASER au pierdut mai puţin din acuitatea vizuală decât cei netrataţi, cu rate crescute însă de persistentă şi recurenţă. Neovascularizaţia coroidiană extrafoveolară, definită ca NVC bine demarcată situată între 200 µm şi 2 500 µm de centrul zonei foveale avasculare (FAZ), rămâne singura entitate dintre cele enumerate mai sus acceptată în prezent a fi tratată prin fotocoagulare LASER. Complexul neovascular este tratat într-o manieră confluentă pentru a produce albirea uniformă a retinei. Tratamentul leziunii se extinde la 100 µm dincolo de margini, folosind LASER argon verde cu spot de 200–500 µm, cu o durată de 0,1–0,5 secunde. NVC peripapilară poate fi tratată dacă fotocoagularea va cruţa cel puţin o oră şi jumătate din stratul fibrelor nervoase temporale [15, 17].

NVC subfoveolară este definită ca o arie bine demarcată de NVC situată sub centrul FAZ. Odată cu apariţia terapiei fotodinamice (PDT), a fost dificil să se mai justifice fotocoagularea LASER convenţională a leziunilor subfoveolare, datorită distrucţiei tisulare pe o zonă funcţională majoră, pe care o inducea [18]. Iniţial au existat date foarte bune în ceea ce priveşte eficacitatea PDT-ului cu verteporfirină (Visudyne) pentru tratamentul leziunilor subfoveolare secundare DMLV şi degenerescenţei miopice [19]. PDT presupune injectarea unui colorant fotosensibil care se acumulează în ţesuturile cu proliferare rapidă, cum ar fi neovascularizaţia coroidiană. Ţesutul de neovascularizaţie este apoi iradiat cu o lungime de undă care coincide cu vârful de absorbţie al colorantului. Pentru verteporfirină, acesta este reprezentat de un LASER diodă cu lungime de undă de 690 nm. Iradierea iniţiază o reacţie chimică cu producere de radicali liberi şi oxigen singlet, care promovează ocluzia vasculară a ţesutului de neovascularizaţie. Reapariţia vascularizaţiei are loc la trei luni, fiind necesară repetarea tratamentului până când nu mai apare exudaţie pe AFG. Rata mare a recidivelor, costurile şi mai ales apariţia agenţilor antiangiogenici a redus semnificativ utilizarea clinică a PDT.

TRATAMENTUL PROFILACTIC

Tratamentul profilactic al **rupturilor retiniene** este oarecum controversat. Indicaţiile diferă în funcţie de sursa citată. Majoritatea specialiştilor sunt de acord cu tratamentul rupturilor simptomatice în potcoavă [20]. Între 25–90% din aceste rupturi au dus la decolare de retină. Tratamentul profilactic poate reduce această incidenţă la 0–19%. Tratamentul constă în trei rânduri de spoturi nonconfluente de intensitate mare sau medie, care circumscriu leziunea, dimensiune 200 µm, durata 0,1 secunde.

Alte entităţi tratabile, deşi mai rare, sunt reprezentate de macroanevrisme arteriale, siclemie, CRSC, tumori intraoculare ş.a. Lista de potenţiale aplicaţii ale tratamentului LASER tinde să se extindă în fiecare zi.

INDICAŢII

Sumarizând, **indicaţiile pentru fotocoagularea retiniană** includ următoarele:

- tratament panretinian pentru ablaţia ţesutului ischemic cu scopul de a elimina neovascularizaţia retiniană, iriană şi discală, precum şi stimulul pentru proliferarea ulterioară a acestei neovascularizaţii, în boli precum retinopatia diabetică proliferativă şi bolile venoase ocluzive.
- închiderea vaselor intraretiniene anormale ca microanevrismele, telangiectaziile şi leakage-ul perivascular.
- ablaţia focală a neovascularizaţiei coroidiene extrafoveolare
- crearea de adeziuni corioretiniene în zonele din jurul rupturilor retiniene sau în dezlipirea de retină limitată.
- tratamentul focal al anomaliilor de EPR, incluzând *leakage*-ul asociat cu corioretinopatia seroasă centrală.

Scanned with OKEN Scanner

• într-un grad limitat, managementul unor tumori oculare selectate (distrucție termică sau delimitare perilezională).

COMPLICAȚIILE FOTOCOAGULĂRII

Ca în orice altă procedură chirurgicală, fotocoagularea poate fi asociată ocazional cu unele complicații [24]. Cele mai serioase complicații sunt cauzate de energia excesivă sau de lumina direcționată greșit [5]. Atenția constantă asupra centrului foveei în timpul oricărei proceduri LASER este imperativă, pentru a evita atingerea acestei structuri vitale. Lentilele cu un câmp larg ușurează acest lucru, deoarece foveea este mereu în centrul câmpului. Alegerea corectă a lungimii de undă, a puterii, a timpului de expunere și a diametrului spotului sunt esențiale. Dacă setările LASER-ului sunt corespunzătoare, dar nu produc efectul tisular dorit, procedura ar trebui oprită. Pregătirea pacientului este de asemenea importantă în reducerea complicațiilor. Explicarea cu atenție a procedurii LASER pacientului, preoperator, va facilita cooperarea, fixația stabilă și poziționarea corectă atât a bolnavului cât și a chirurgului, pentru confort și siguranță.

Printre complicațiile ce pot fi asociate cu fotocoagularea se numără: arsurile corneene, care pot duce la opacități; tratamentul iatrogen al irisului poate cauza irita și zone de atrofie; anomalii pupilare, ce pot apărea după leziuni termice ale nervilor ciliari în spațiul supracoroidian; absorbția de către pigmenții cristalinieni poate crea arsuri și opacități ulterioare; nevrita optică, prin tratamentul direct sau adiacent discului, poate apărea, ca și leziuni distincte ale fibrelor nervoase, după absorbția crescută în zonele cu pigmentare intensă sau subțiere retiniană; complicațiile corioretiniene includ arsuri foveale, ruptura membranei Bruch, crearea de leziuni coroidiene sau retiniene, decolare de coroidă și decolare exudativă de retină.

Arsurile accidentale ale foveei – trebuie identificată foveea cu atenție la biomicroscop; compararea cu angiografia cu fluoresceină poate facilita această indentificare. Referința frecventă la centrul foveei în timpul ședinței este folositoare pentru a evita pierderea locului în care, la nivelul fundului de ochi, are loc tratamentul. Fixația stabilă a pacientului este importantă pentru a evita arsurile foveale. Riscul de arsuri foveale poate fi redus în unele cazuri prin akinezia globului cu anestezie peribulbară sau retrobulbară, mai ales când tratamentul este juxtafoveal.

Rupturile membranei Bruch – dimensiunea mică a spotului, intensitatea mare, durata mare de aplicare, toate cresc riscul de ruptură a membranei Bruch, care poate fi punctul de plecare al unei hemoragii din coriocapilare sau al neovascularizației coroidiene [5]. Creșterea digitală a presiunii asupra lentilei de contact este de obicei suficientă pentru a tromboza și opri sângerarea acută.

Leziunile retiniene – fotocoagularea intensivă poate cauza proliferarea fibroasă și poate conduce la rupturi retiniene [5]. Similar, tratamentul intensiv poate cauza striuri și deformări foveale, cu metamorfopsie sau diplopie ulterioară. Tratamentul focal cu spoturi de diametru mic și/sau intensitate mare, poate cauza ocluzie vasculară sau poate perfora vasele de sânge, ducând la hemoragie preretiniană sau vitreană cu pierdere de vedere consecutivă. În adiție, tratamentul extins panretinian, poate induce sau exacerba edemul macular.

Leziunile coroidiene – tratamentul membranelor neovasculare coroidiene poate fi complicat cu hemoragie subretiniană, ischemie coroidiană și neovascularizație coroidiană/corioretiniană respectiv anastomoze corioretiniene [5]. Hemoragia subretiniană activă care apare în timpul tratamentului poate fi oprită prin creșterea presiunii digitale la nivelul lentilei de contact, în timpul continuării tratamentului zonelor restante cu leziuni de neovascularizație coroidiană. Se întrerupe tratamentul dacă sângele proaspăt acoperă reperele pe care chirurgul le urmărește pentru a acoperi zona de tratat și dacă împiedică absorbția LASER-ului la nivelul epiteliului pigmentar retinian (EPR) sau coroidei. Atrofia progresivă de EPR se poate dezvolta la marginea cicatricii de fotocoagulare, rezultând un scotom lărgit, uneori chiar central. Nu în ultimul rând, fotocoagularea poate precipita rupturile din EPR.

Decolare exudativă de retină – fotocoagularea intensă, extensivă, poate favoriza edemul corioretinian masiv, decolarea de retină senzorială, decolarea de coroidă și îngustarea unghiului camerular, asociată cu creșterea tensiunii intraoculare.

TENDINȚE ACTUALE ÎN FOTOCOAGULAREA LASER

LASER-ul *Fotocoagulator Pattern Scan* (cu model de scanare) a fost introdus în ultimii ani în

Scanned with OKEN Scanner

arsenalul clinic [21]. Acesta foloseşte pulsaţii LASER de 532 nm pentru a furniza până la 56 de spoturi într-un model rapid, predeterminat. Chiar dacă acest tip de sistem poate reduce durata de timp pe care o folosim în tratamentele LASER, nu s-a demonstrat o îmbunătăţire a rezultatelor clinice [21].

LASER-ii micropulsaţi par a reprezenta viitorul terapiei LASER retiniene. Tehnologia micropuls este folosită pentru a produce efect terapeutic, fără a induce daune intraretiniene detectabile la examenul clinic, în timpul sau după tratament.

S-a emis ipoteza că nu ar fi necesară lezarea profundă a retinei pentru a obţine beneficii terapeutice prin laserterapie. Aceste beneficii s-ar putea obţine prin reglarea secreţiei de factori angiogenici de creştere (VEGF) mediată de reacţia biologică a celulelor EPR lezate „subletal". Creşterea termică fotoindusă ce nu produce leziuni vizibile intraretiniene în timpul sau după tratamentul LASER, poate fi încadrată în aşa-numitul *tratament LASER subthreshold*. Dovezile recente arată clar că LASER-ul subthreshold poate fi la fel de eficient precum tratamentul LASER convenţional, dar cu reducerea semnificativă a leziunilor iatrogene a ţesuturilor învecinate zonei de arsură a EPR [21]. Modificarea parametrilor LASER (scăderea lungimii de undă, a dimensiunii spotului, a iradierii retiniene şi a duratei pulsului) poate limita leziunile retinei. Modificarea obiectivului clinic dintr-o arsură LASER vizibilă la o leziune subthreshold invizibilă, obţinută prin tratament LASER micropulsat, poate de asemenea reduce lezarea retinei. Puterea LASER-ului cu micropulsuri, redusă cu 10–25% faţă de puterea threshold „vizibilă", s-a dovedit a fi suficientă pentru a produce efect asupra EPR, cruţând însă retina neurosenzorială (atât în microscopie optică cât şi electronică) [21]. În loc de a livra energia necesară cu un singur puls continuu de putere înaltă, se folosesc pulsuri seriate, repetitive, de energie joasă. S-a constatat o reducere de patru–zece ori a energiei necesare *per* puls, prin pulsuri repetitive de ordinul microsecundelor (micropulsuri), când s-a trecut de la nivelul de leziune vizibilă (*threshold*) la cel de leziune invizibilă (*subthreshold*), detectabilă doar prin microscopia secţiunilor histologice [21]. Legat de această nouă terapie, sunt necesare clarificări legate de mecanismul de acţiune, de reglajul fin al dozimetriei tratamentului şi se impune nevoia unor studii clinice prospective, randomizate, controlate, pentru a înţelege mai bine aplicaţiile de rutină în practica clinică şi pentru a dezvolta orientări clinice adecvate, bazate pe dovezi.

ALTE APLICAŢII TERAPEUTICE ALE LASER-ILOR ÎN AFECŢIUNILE RETINIENE

Termoterapia transpupilară (TTT) acţionează crescând uşor temperatura coroidiană, tratând astfel membranele neovasculare coroidiene cu lezarea minimă a retinei supraiacente. TTT foloseşte un LASER infraroşu (810 nm), cu diametrul razei variind de la 0,8 la 3 mm, puterea între 250 şi 750 mW şi o expunere de 60–70 s, care la final nu modifică vizibil aspectul retinei sau doar induce o nuanţă uşor gri. Un studiu pilot în care TTT s-a folosit pentru tratarea membranelor neovasculare coroidiene oculte a demonstrat că 56% din ochii trataţi au rămas stabili 1 an după tratament, numai 25% dintre ei pierzând doua linii de acuitate vizuala (AV). TTT s-a dovedit a fi util şi în managementul tumorilor intraoculare, inclusiv retinoblastom sau melanom coroidian malign [25].

LASER-ii fotodisruptori

LASER-ii folosiţi în oftalmologie pot livra energia fie sub forma unui fascicul continuu, fie în mod pulsat [2]. Fotodisrupţia ţesuturilor se realizează prin energie LASER cu putere foarte mare obţinută cu ajutorul LASER-ilor cu pulsuri scurte. Vârful de putere extrem de înalt obţinut poate determina ionizare, ducând la o mixtură de electroni şi ioni numită plasmă. Dezintegrarea ţesutului apare într-o suprafaţă mică, iar ţesutul adiacent este disrupt prin distrucţie mecanică, prin extinderea valului plasmatic. Acest efect este util pentru tratarea ţesuturilor transparente, care altfel nu ar absorbi prea multă energie.

Două tehnici relativ noi de aplicare a LASER-ilor fotodisruptori în patologia retinei pot fi amintite:

– embolizarea transluminală cu LASER YAG (TYE – *Translumenal YAG laser embolysis*): presupune liza intravasculară a embolului în interiorul vasului ocluzat prin focalizarea precisă a razei LASER pe zona de interes; are utilizare în ocluziile îndeosebi de ram temporal al arterei centrale a retinei, cu condiţia vizualizării embolului pe suprafaţa papilei [22].

Scanned with OKEN Scanner

– hialoidotomia LASER YAG: presupune drenajul rapid al hemoragiilor retrohialoidiene premaculare prin crearea unor incizii declive în hialoida posterioară cu ajutorul LASER-ului, evitând vitrectomia posterioară [23].

Terapia LASER a diverselor afecțiuni retiniene a reprezentat un progres enorm pentru oftalmologie, iar progresele tehnologice actuale ne oferă permanent surprize prin identificarea unor noi tehnici și aplicații cu beneficii majore pentru pacienți.

BIBLIOGRAFIE

1. Maiman T.H., Stimulated optical radiation in ruby, Nature, 1960, 187: 493–7.
2. L'Esperance F.A. Jr., Ophthalmic Lasers: Photocoagulation, Photoradiation and Surgery, 2 nd ed., St. Louis, Mo: CV Mosby, 1983.
3. Noyori K., Koichi K., Trokel S., Ophthalmic Laser Surgery, Tokyo: Igaku-Shoin, 1992.
4. Folk J.C., Pulido J.S., Laser Photocoagulation of the Retina and Choroid. Ophthalmology Monograph 11, San Francisco: American Academy of Ophthalmology, 1997.
5. Krauss J.M., Puliafito C.A., Lasers in ophthalmology. Lasers in Surgery and Medicine, 1995, 17: 102–59.
6. Benson W.E., Prophylactic treatment of retinal breaks, Surv. Ophthalmol., 1977, 22: 41–7.
7. Treatment of Age-Related Macular Degeneration With Photodynamic Therapy (TAP) Study Group. Photodynamic therapy of subfoveal choroidal neovascularization in age-related macular degeneration with verteporfin. Two-year results of 2 randomized clinical trials-TAP Report 2, Arch. Ophthalmol., 2001, 119: 198–207.
8. The Diabetic Retinopathy Study Research Group. Photocoagulation treatment of proliferative diabetic retinopathy: The second report of Diabetic Retinopathy Study findings, Ophthalmology, 1978, 85: 82–106.
9. The Diabetic Retinopathy Study Research Group. Four risk factors for severe visual loss in diabetic retinopathy: The third report from the Diabetic Retinopathy Study, Arch. Ophthalmol., 1979, 97: 654–5.
10. Early Treatment of Diabetic Retinopathy Study. Photocoagulation for macular edema. Early Treatment of Diabetic Retinopathy Study Report Number 1, Arch. Ophthalmol., 1985, 103: 1796–806.
11. Early Treatment of Diabetic Retinopathy Study. Treatment techniques and clinical guidelines for photocoagulation of diabetic macular edema. Early Treatment of Diabetic Retinopathy Study Report Number 2, Ophthalmology, 1987, 94: 761–74.
12. Branch Vein Occlusion Study Group. Argon laser photocoagulation for macular edema in branch vein occlusion, Am. J. Ophthalmol., 1984, 98: 271–82.
13. Michels R.G., Gass J.D.M., The natural course of retinal branch vein obstruction, Trans. Am. Acad. Ophthalmol. Otolaryngol., 1974, 78: 166–77.
14. Branch Vein Occlusion Study Group. Argon laser scatter photocoagulation for prevention of neovascularization and vitreous hemorrhage in branch vein occlusion: A randomized clinical trial, Arch. Ophthalmol., 1986, 104: 34–41.
15. The Central Vein Occlusion Study Group. Evaluation of grid pattern photocoagulation for macular edema in central vein occlusion. The Central Vein Occlusion Study Group M Report, Ophthalmology, 1995, 102: 1425–33.
16. The Central Vein Occlusion Study Group. A randomized clinical trial of early panretinal photocoagulation for ischemic central vein occlusion. The Central Vein Occlusion Study Group N Report. Ophthalmology, 1995, 102: 1434–44.
17. Macular Photocoagulation Study Group. Argon laser photocoagulation for senile macular degeneration: Results of a randomized clinical trial, Arch. Ophthalmol., 1982, 100: 912–8.
18. Macular Photocoagulation Study Group. Argon laser photocoagulation for ocular Histoplasmosis: Results of a randomized clinical trial, Arch. Ophthalmol., 1983, 101: 1347–57.
19. Macular Photocoagulation Study Group. Argon laser photocoagulation for idiopathic neovascularization: Results of a randomized clinical trial, Arch. Ophthalmol., 1983, 101: 1358–61.
20. Macular Photocoagulation Study Group. Laser photocoagulation of subfoveal neovascular lesions in age-related macular degeneration: Results of a randomized clinical trial, Arch. Ophthalmol., 1991, 109: 1220–31.
21. Benson W.E., Townsend R.E., Pheasant T.R., Chorioretinal and subretinal proliferations: complications of photocoagulation, Ophthalmology, 1979, 86: 283–9.
22. Kiire C., Sivaprasad S., Micropulse laser therapy for retinal disorders, Retina Today, January-February, 2011, p. 67–70.
23. Subramanian M.L., Reichel E., Current indications of transpupillary thermotherapy for the tratment of posterior segment diseases, Curr. Opin. Ophthalmol., 2003, 14: 155–8.
24. Stanca H.T., Balta F., Emboliza transluminala cu laser YAG, Oftalmologia, 2008, 2: 77–80.
25. Stanca H.T. şi colab., Drenajul laser al hemoragiilor premaculare retrohialoidiene. Conferinta de Oftalmologie cu participare internationala „Aspecte moderne de diagnostic şi tratament in oftalmologie" Timişoara, 14–16 aprilie 2011, programul de abstracte al conferinței.

Scanned with OKEN Scanner

INJECȚII INTRAVITREENE

SIMONA ȚĂLU

Injecțiile intravitreene au câștigat popularitate ca metodă de tratament în afecțiuni oftalmologice foarte variate [1].

INDICAȚIILE INJECȚIILOR INTRAVITREENE

Indicațiile injecțiilor intravitreene, precum și substanțele medicamentoase utilizate, în funcție de afecțiunea oftalmologică, sunt sintetizate în tabelul 6.4.

TEHNICA INJECȚIILOR INTRAVITREENE

Injectarea intravitreană a diferitelor substanțe, în scop terapeutic, în afecțiuni oftalmologice bilaterale, se poate face unilateral sau simultan, bilateral [2]. Injectarea bilaterală simultană este contraindicată la pacienții cu blefarite semnificative, conjunctivite, anomalii palpebrale marcate (de exemplu, ectropion), bule de filtrație după operația pentru glaucom. În retinopatia de prematuritate, având în vedere caracterul acut al bolii, injecțiile cu Avastin se efectuează bilateral, simultan.

PREGĂTIREA MESEI OPERATORII

PROTOCOL

Injecțiile intravitreene se efectuează după următorul protocol (tabelul 6.5):

- Dilatarea pupilei
- Anestezie topică (de trei ori, la interval de trei minute) sau subconjunctivală
- Aplicarea de povidon iodină 5% în sacul conjunctival (se așteaptă cel puțin trei minute)
- Mănuși chirurgicale
- Aspirarea medicamentului în seringa de insulină
- Aplicarea câmpului steril
- Aplicarea blefarostatului
- Măsurarea cu compasul a unei distanțe de 3,5–4 mm față de limbul sclerocornean (la prematur: 1,5 mm)
- Injectarea medicamentului cu acul de 30 G (a se evita contactul cu marginile palpebrale/genele), cu acul orientat perpendicular pe globul ocular, spre centrul său
- Se extrage acul și se presează sediul injecției cu un creion-tampon steril, pentru a evita refluxul medicamentului
- Testarea percepției luminoase
- Oftalmoscopie indirectă, pentru a aprecia: perfuzia capului nervului optic, prezența de hemoragii, dezlipire de retină, leziuni cristaliniene
- Dacă nu are percepție luminoasă: paracenteză cu un ac de 30 G
- Se verifică din nou fundul de ochi și percepția luminoasă
- Instilarea de povidon iodină 5% în sacul conjunctival
- Pansarea ochiului timp de câteva ore
- Înainte de externare: verificarea presiunii intraoculare
- Instilații cu antibiotice (Floxal, Tobrex) de cinci ori pe zi, timp de 3 zile
- Consult oftalmologic la o zi.

DOZELE MEDICAMENTELOR CARE SE INJECTEAZĂ INTRAVITREAN

Intravitrean se injectează substanțe terapeutice variate, în doze prezentate în tabelul 6.6.

Scanned with OKEN Scanner

Tabelul 6.4

Indicațiile injecțiilor intravitreene

Tipul afecțiunii	Boala propriu-zisă	Substanța injectată
Neovascularizație coroidiană	DMLV* neovascuară	Anti-VEGF
	MNV** coroidiană a miopului	
	MNV** coroidiană postinflamatorie	
	Corioretinopatia polipoidă idiopatică	
Neovascularizație retiniană	Retinopatia diabetică proliferativă	Anti-VEGF
	Retinopatia proliferativă după obstrucții vasculare retiniene	
	Retinopatia de prematuritate	
	Boala Eales	
Neovascularizație iriană	Glaucom neovascular	Anti-VEGF
Edem Macular	Maculopatia diabetică	Anti-VEGF, corticosteroizi
	Tromboze venoase retiniene	Anti-VEGF, corticosteroizi
	Uveite cronice	Corticosteroizi
	Sdr. Irvine-Gass	Corticosteroizi
Infecția intraoculară	Endoftalmita infecțioasă	Antibiotice + corticosteroizi

* DMLV = Degenerescența Maculară Legată de Vârstă

** MNV = Membrană neovasculară

Tabelul 6.5

Pregătirea mesei operatorii pentru injecții intravitreene

Componența mesei operatorii	Utilitate
Seringi de 2 cc – două	Anestezie, irigarea corneei
Ac 30 G	Injecție intraoculară
Lidocaină	Dacă este necesară anestezia subconjunctivală
Medicamentul care trebuie injectat	
Seringă de insulină	Injectarea medicamentului
Câmp steril	
Blefarostat	
Compas	Măsurarea distanței limb – sediul injecției
Pensă colibri	Fixarea globului ocular
Creioane-tampon	Absorbția fluidelor, sigilarea sediului injecției
NaCl 0,9%	Irigarea corneei
Mănuși chirurgicale	

Tabelul 6.6

Doze pentru injecții intravitreene

Clasa terapeutică	Medicament	Doză
Anti-VEGF	Bevacizumab (Avastin)	Adult: 1,25 mg/0,05 cc sau 2,50 mg/0,1 cc Nou-născut prematur: 0,625 mg/0,025 cc
	Ranibizumab (Lucentis)	0,5 mg/0,05 cc
	Pegaptanib sodic (Macugen)	0,3 mg/0,09 cc
Corticosteroizi	Triamcinolon Acetonide (TA)	2 mg/0,05 cc sau 4 mg/0,1 cc
	Dexametazonă	0,4 mg/0,1 cc
Antibiotice	Vancomicină	1 mg/0,1 cc
	Amikacin	0,4 mg/0,1 cc
	Gentamicină/Tobramicină	0,4 mg/0,1 cc
	Ceftazidime (Fortum)	2,25 mg/0,1 cc
Antifungice	Amphotericină B	0,005 mg/0,1 cc
	Voriconazol	0,05 mg/0,1 cc

Scanned with OKEN Scanner

COMPLICAȚII

Administrarea intravitreană a substanțelor terapeutice poate genera complicații, fie prin injectarea propriu-zisă, fie prin efectele secundare ale substanței injectate. Complicațiile din prima categorie au fost citate cu o frecvență relativ redusă (0,15 ± 0,05%) și includ: cataracta traumatică, hemoragia intraoculară, dezlipirea de retină, endoftalmita. Efectele secundare posibile ale substanței injectate intraocular sunt: hipertensiunea intraoculară indusă de steroizi, cataracta cortizonică [3]. Beneficiile terapeutice ale injecțiilor intravitreene justifică asumarea riscurilor menționate.

BIBLIOGRAFIE

1. Chong N.V., Adewoyin T., Intravitreal injection: balancing the risks, Eye, 2007, 21: 313–6.
2. Bakri S.J., Risco M., Edwards A.O., Pulido J.S., Bilateral Simultaneous Intravitreal Injections in the Office Setting. Am. J. Ophthalmol., 2009, 148: 66–9.
3. Jonas J.B., Spandau U.H., Schlichtenbrede F., Short-term complications of intravitreal injections of triamcinolone and bevacizumab, Eye, 2008, 22: 590–1.

Scanned with OKEN Scanner

Capitolul 7
TUMORI INTRAOCULARE

TUMORI INTRAOCULARE

CIPRIAN DANIELESCU

Respectând caracterul acestui volum şi spaţiul limitat alocat, capitolul nu prezintă decât tumorile care acceptă tratament chirurgical (inclusiv LASER).

MELANOMUL UVEAL

DEFINIŢIE

Tumora malignă ce derivă din melanocitele neuroectodermice ale irisului, corpului ciliar sau coroidei. Este cea mai comună neoplazie primară malignă intraoculară la adulţii de rasă caucaziană, cu incidenţa variind între 4,3 şi 10,9 la milion în diverse studii [1].

Întrucât tehnicile diagnostice şi metodele terapeutice sunt diferite pentru melanomul irian faţă de cel coroidian şi de corp ciliar, vom prezenta separat aceste forme de melanom uveal în capitolul următor.

ETIOPATOGENIA

Etiopatogenia tumorilor în general şi a melanomului în special reprezintă un subiect de cercetare fundamentală, depăşind sfera de interes a acestui capitol. Preferăm să prezentăm câteva date epidemiologice şi factori predispozanţi.

Vârful de detecţie a melanomului coroidian este în decada a şaptea (cu 10–20 ani mai devreme pentru melanomul irian) [2, 3]. Rasa este cel mai semnificativ factor, melanomul fiind de 150 de ori mai frecvent la caucazieni decât la negri. Culoarea albastră a irisului este de asemenea un factor de risc specific.

Asocieri fenotipice binecunoscute sunt cele cu nevii coroidieni, melanocitoza oculară şi oculodermală, precum şi sindromul nevilor atipici (FAM-M, *Familial Atypical Mole and Melanoma*). Există rare rapoarte despre melanoame uveale familiale, bilaterale sau multifocale, sugerând o predispoziţie ereditară.

ANATOMIA PATOLOGICĂ

Anatomia patologică a melanoamelor uveale se încadrează de regulă în una din următoarele categorii:

- cu celule fusiforme – orientate în fascicule sau spirale, având citoplasma fibrilară şi limite dificil de evidenţiat (celulele aderă unele de altele)
- cu celule epitelioide – de regulă mari, poliedrice, cu citoplasma abundentă, eozinofilă şi nucleoli mari. Aceste celule se îndepărtează unele de altele în timpul prelucrării ţesutului. Este forma cu prognosticul cel mai prost.
- mixt – există opinia că prezenţa unei singure celule epitelioide nu permite clasificarea în categoria cu celule fusiforme
- rareori tumora este prea necrozată pentru clasificarea pe tipuri celulare (prognosticul este comparabil cu al tumorilor epitelioide) [1].

Infiltraţia cu un număr mare de macrofage sau limfocite este asociată cu un risc crescut de metastazare.

Tehnicile de biopsie cu ac subţire permit examinarea unor mostre de ţesut înaintea tratamentului conservator. Există dovezi importante privind corelaţia dintre monosomia 3 (şi/sau trisomia 8) în interiorul tumorii şi apariţia metastazelor.

Scanned with OKEN Scanner

MELANOMUL IRIAN

DIAGNOSTICUL CLINIC

Tumora este de regulă asimptomatică. Pacientul poate acuza apariţia unei pete colorate pe iris sau diagnosticul este urmarea unei examinări de rutină. Aspectul tipic este cel al unui nodul de culoare brună, cu diametrul bazal > 3 mm, situat în jumătatea inferioară a irisului [4]. Alte trăsături (care ajută şi diagnosticul diferenţial faţă de nevul irian) sunt: ectropion uveal extins, vascularizaţie proeminentă (mai uşor de evidenţiat în tumorile non-pigmentate), cataracta sectorială, glaucomul secundar (prin dispersia de celule tumorale, pigment sau macrofage), apariţia hipemei. Gonioscopia permite evidenţierea unei invazii a unghiului camerular. În caz de incertitudine, fotografierea periodică a tumorii permite documentarea creşterii.

Transiluminarea este o metodă simplă pentru a evidenţia extensia tumorii spre corpul ciliar, dar este puţin eficientă în ochii cu pigmentare intensă (precum cei cu melanocitoză). Se urmăreşte prezenţa unei umbre care se extinde spre pars plicata sau chiar pars plana.

Melanomul irian difuz poate apărea prin infiltrarea primară a stromei (asociată cu heterocromie şi deformarea pupilei, fără noduli evidenţi) sau prin însămânţarea cu celule de la un melanom irian circumscris sau melanom de corp ciliar. Criptele iriene dispar şi se acumulează pigment în unghiul camerular. Prezenţa unei heterocromii iriene dobândite asociată cu glaucom ipsilateral trebuie să ridice suspiciunea unui melanom irian difuz. Gonioscopia arată sedimentarea celulelor tumorale, predominantă în sectorul inferior, cu aspect de pâslă brună. Glaucomul este refractar la tratamentul medical.

Actualmente nu există un sistem de stadializare adaptat pentru melanoamele iriene, dar se ştie că forma difuză, extensia afectării unghiului camerular şi glaucomul secundar sunt factori predictivi importanţi pentru prognostic.

DIAGNOSTIC DIFERENŢIAL

Nevul irian este o leziune pigmentată plată, de mici dimensiuni. Caracteristicile enunţate pentru diagnosticul clinic al melanomului ajută şi la diferenţierea faţă de nevi.

Chistul de epiteliu pigmentar retinian nu distorsionează suprafaţa irisului, dar poate avea un efect de masă asupra acesteia, deplasând-o anterior. Biomicroscopia ultrasonică (UBM) diferenţiază cu uşurinţă melanomul de leziunile chistice.

Metastazele iriene sunt amelanotice (cu excepţia celor ce provin de la melanoame cutanate).

TRATAMENT

Majoritatea tumorilor melanocitice iriene sunt benigne, iar melanoamele iriene au o rată de metastazare de doar 3% la 5 ani. De aceea, urmărirea este frecvent recomandată ca management iniţial.

Iridectomia este indicată atunci când tumora iriană este considerată a fi melanom. Este contraindicată dacă tumora afectează mai mult de patru meridiane orare sau dacă prezintă însămânţarea unghiului.

Tehnica. Pupila este dilatată dacă se doreşte o iridectomie sectorială (se preferă mioza dacă se doreşte conservarea sfincterului pupilar). Se efectuează o incizie corneoscleralã, se pătrunde în camera anterioară, se injectează vâscoelastic, se efectuează două incizii radiare în iris şi se completează iridectomia prin secţionarea bazei irisului cu foarfecele de iridectomie. Se intenţionează îndepărtarea tumorii cu o margine de siguranţă de 1–2 mm. Dacă este posibil, se suturează irisul cu Prolene 10/0 pentru a reface pupila. Incizia corneoscleralã este suturată cu Nylon 10/0.

Complicaţii. Recurenţa locală dacă excizia este insuficientă. Colobomul irian produce fotofobie şi este inestetic, de aceea poate necesita lentile de contact cosmetice sau implantarea unui segment de iris artificial. Lezarea cristalinului duce la apariţia cataractei.

Între leziunile iriene considerate suficient de suspecte pentru a fi excizate, doar 15% s-au dovedit a fi maligne.

MELANOMUL DE CORP CILIAR

Tipul circumscris are un aspect nodular şi este diagnosticat mai tardiv decât melanomul irian. În evoluţie va deplasa sau infiltra rădăcina irisului, devenind vizibil în camera anterioară. Poate produce şi cataractă sectorială sau subluxarea cristalinului. La examenul UBM structura este omogenă sau heterogenă, rareori cavitară.

Tipul inelar prezintă extensie circumferenţială pe cel puţin 180° (disproporţionat redusă anteroposterior). Diagnosticul este astfel mult întârziat. Prezenţa de vase sentinelă, neovascularizaţie

Scanned with OKEN Scanner

iriană, cataractă sectorială, îngustarea localizată a camerei anterioare, glaucom secundar sau iridociclita neexplicate vor necesita examinarea detaliată, incluzând gonioscopie, transiluminare şi UBM.

Diagnosticul diferenţial este reprezentat în principal de melanocitomul atipic, care rareori poate prezenta extensie extraoculară localizată. Pentru tumorile ciliare amelanotice trebuie să excludem tumorile de epiteliu ciliar şi amiloidoza. Biopsia cu ac subţire este indicată în aceste cazuri.

TRATAMENT

Există o tendinţă progresivă spre tratamentul conservator prin brahiterapie, a cărui tehnică o vom detalia ulterior.

Iridociclectomia este indicată în melanoamele şi adenocarcinoamele de corp ciliar, precum şi în tumorile iriene cu afectarea unghiului camerular. Contraindicaţiile sunt reprezentate de extensia tumorii peste 4 meridiane orare sau tipul de creştere difuz.

Tehnica. Se realizează un flap conjunctival cu baza la fornix. Limitele tumorii sunt definite prin transiluminare şi marcate pe scleră. Se pregăteşte un flap scleral lamelar (80% din grosimea sclerei) care se extinde în cornee dacă tumora afectează şi irisul. Se injectează vâscoelastic în camera anterioară. Se poate realiza diatermie în patul scleral profund în jurul tumorii. Se realizează o incizie sclerală profundă (1 mm în interiorul flapului superficial), posterior, lateral şi apoi anterior de tumoră. Tumora trebuie excizată cu o margine de siguranţă de 1–2 mm. Dacă tumora este limitată la corpul ciliar, uveea poate fi perforată în dreptul pars plana şi rezecţia se continuă circumferenţial, prezervând pe cât posibil irisul. Piesa de excizie este liftată utilizând lamela sclerală profundă ca suport. Trebuie evitată pe cât posibil lezarea cristalinului. Baza vitrosului poate fi de regulă lăsată intactă prin repoziţionarea vitrosului prolabat la închiderea inciziei sclerale sau se efectuează o vitrectomie limitată (open sky sau cu vitreotomul printr-o sclerotomie separată). Flapul superficial se închide cu fire separate (figura 7.1).

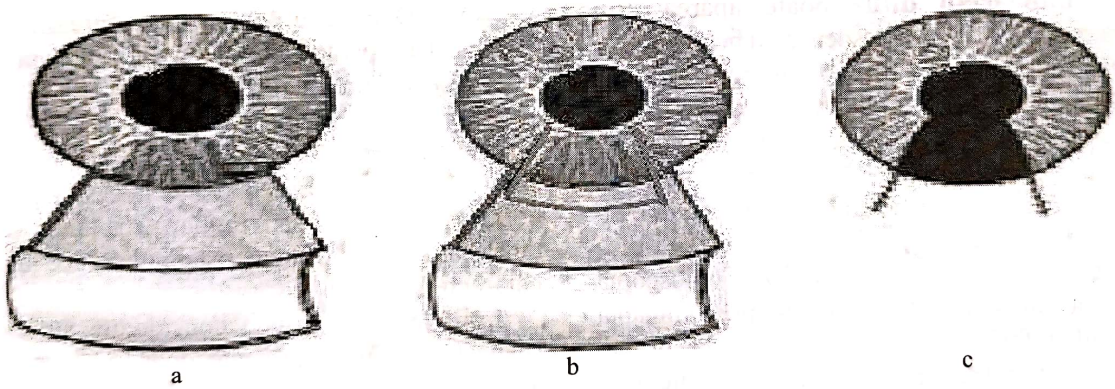

Figura 7.1. Tehnica iridociclectomiei: a. Trasarea şi disecţia voletului superficial; b. Excizia tumorii; c. Sutura voletului superficial.

O tehnică alternativă ar fi excizia corneosclerală utilizând un trepan, urmată de plasarea unui grefon [4, 5].

Complicaţii. În afară de complicaţiile iridectomiei se citează hipotonia oculară ca rezultat al exciziei excesive (peste 4 meridiane orare), leakage-ului sau ciclodializei. Pentru prevenţia hipotoniei se recomandă ca o eventuală radioterapie adjuvantă să fie amânată câteva săptămâni. Subluxarea cristalinului este de asemenea posibilă în exciziile excesive. Rareori este posibilă apariţia unui glaucom prin blocaj ciliar.

MELANOMUL COROIDIAN

DIAGNOSTIC CLINIC

Majoritatea pacienţilor se prezintă pentru scăderea acuităţii vizuale. În 10–30% din cazuri se raportează fotopsii, scotoame, miodezopsii, metamorfopsie sau micropsie, rareori durere şi semne de inflamaţie oculară. În 10% din cazuri diagnosticul este incidental, la controale de rutină.

Tumora are formă de dom, cu înălţimea ~ 1/2 din diametru. Dacă protruzionează prin membrana Bruch va lua forma de ciupercă. Culoarea este de regulă

Scanned with OKEN Scanner

brun-verzuie, dar poate varia de la brun închis la alb. Este aproape întotdeauna acompaniat în grade variabile de o dezlipire de retină exudativă, care debutează în jurul tumorii, apoi creşte în întindere şi îşi modifică poziţia gravitaţional. Prezenţa pigmentului oranj pe suprafaţa unei tumori mici sau medii este înalt sugestivă pentru melanom. Inflamaţia intraoculară sau hemoragia apar doar în tumorile mari.

DIAGNOSTIC PARACLINIC

În ecografia mod A melanomul prezintă reflectivitate internă joasă sau medie, cu un spike iniţial înalt (semnul „unghiului kappa"). Pot exista pulsaţii vasculare în interiorul tumorilor bine vascularizate. Ecografia mod B arată dimensiunile tumorii şi eventuala extensie extraoculară. Aspectul de ciupercă, datorat perforării membranei Bruch, este aproape patognomonic pentru melanom.

Caracteristicile melanomului în angiografia fluoresceinică includ: vascularizaţie tumorală intrinsecă („dublă circulaţie"), zone hiperfluorescente („hot spots", cu creştere minimă şi staining tardiv), *leakage* tardiv. Absenţa *leakage*-ului difuz tardiv este un argument împotriva diagnosticului de melanom.

DIAGNOSTIC DIFERENŢIAL

Nevul coroidian este principalul diagnostic diferenţial pentru melanoamele coroidiene mici. Recomandăm utilizarea formulei *To Find Small Ocular Melanoma*: T = Thickness (grosimea peste 2 mm), F = Fluid (lichid subretinian), S = Simptome (vezi mai sus), O = pigment Oranj, M = Margin (marginea tumorii atinge discul optic) Tumorile melanocitice coroidiene care prezintă două sau mai multe din aceste caracteristici au crescut în 50% din cazuri după 5 ani de urmărire [6]. Leziunile plate, cu diametru sub 6 mm şi cu drusen pe suprafaţă sunt de regulă nevi.

Hemoragiile subretiniene (din degenerescenţa maculară sau macroanevrisme arteriale) blochează fluorescenţa în timpul angiografiei, în timp ce melanoamele prezintă vascularizaţie intrinsecă şi leakage.

Melanocitomul poate simula melanomul din punct de vedere clinic, ecografic şi angiografic. În literatură se descrie diagnosticul histologic prin puncţie cu ac subţire.

Pentru melanoamele amelanotice diagnosticul diferenţial mai include:

Hemangiomul coroidian circumscris este o tumoră de culoare roşu-oranj, care de regulă devine simptomatică prin dezlipirea de retină exudativă adiacentă. La angiografia fluoresceinică prezintă fluorescenţă precoce (în timpul coroidian) şi *washout* tardiv. Echografic prezintă hiperreflectivitate.

Metastazele intraoculare apar în polul posterior. Sunt amelanotice şi nu au aproape niciodată aspect de ciupercă. Ecografia nu arată excavaţie coroidiană şi umbră orbitară. În mod A leziunea are reflectivitate mediu-înaltă cu spike mai înalt posterior.

Sclerita se asociază de regulă cu durere şi semne inflamatorii. În sclerita posterioară nedureroasă diagnosticul diferenţial poate fi dificil: observăm fluid subretinian, uneori striuri coroidiene. Ecografic există adesea fluid în spaţiul subtenonian („semnul T"). Rareori sclerita este manifestarea unui melanom, limfom sau a unei metastaze.

STADIALIZAREA

Stadializarea în sistemul TNM (7) ar necesita diagnostic histopatologic, care nu este disponibil în cazurile tratate prin iradiere. Mai mulţi autori împărtăşesc opinia că procesul de stadializare al melanomului uveal este actualmente suboptimal (tabelul 7.1).

Tabelul 7.1

Stadializarea TNM a melanomului coroidian (tipul tumorii de la T1 la T4)

Grosimea (mm)	**Categoria**						
Peste 15 mm					4	4	4
12,1–15,0				3	3	4	4
9,1–12,0		3	3	3	3	3	4
6,1–9,0	2	2	2	2	3	3	4
3,1–6,0	1	1	1	2	2	3	4
Sub 3,0	1	1	1	1	2	2	4
Cel mai mare diametru bazal (mm)	Sub 3,0 mm	3,1–6,0 mm	6,1–9,0 mm	9,1–12,0 mm	12,1–15,0 mm	15,1–18,0 mm	Peste 18,0 mm

Scanned with OKEN Scanner

Nx – Ganglionii regionali nu pot fi evaluaţi
N0 – nu există afectarea ganglionilor regionali
N1 – afectarea ganglionilor regionali
Mx – Metastazarea la distanţă nu poate fi evaluată
M0 – Nu există metastaze la distanţă
M1 – Metastaze prezente.

MANAGEMENTUL MELANOMULUI COROIDIAN

Melanomul uveal este unul din puţinele cancere în care tratamentul modern nu presupune diagnostic anatomopatologic, din cauza numărului mare de cazuri tratate prin brahiterapie.

Brahiterapia

Reprezintă implantarea de material radioactiv în imediata apropiere a tumorii. Cei mai utilizaţi radionuclizi sunt Ruteniu 106 (pentru tumori cu înălţimea sub 5 mm, cu avantajul că plăcile pot fi refolosite după sterilizare) şi Iod 125, care permite tratarea tumorilor cu înălţimea peste 5 mm. Plăcile episclerale metalice au formă de bol, cu diametrul de 10–20 mm. Pe faţa internă conţin materialul radioactiv, integrat în placă sau într-un suport de silicon. Faţa externă este placată cu argint sau aur pentru minimalizarea iradierii ţesuturilor extraoculare. Două sau mai multe urechiuşe pe marginea plăcii permit sutura acesteia la scleră.

După măsurarea adecvată a diametrului bazal şi a înălţimii tumorii, doza de iradiere este calculată (poate varia tipul sursei folosite, cât şi durata menţinerii pe scleră). Majoritatea chirurgilor utilizează plăci cu diametrul mai mare cu 2 mm decât diametrul bazal maxim al tumorii. Scopul este de regulă livrarea unei doze tumoricide de 80–100 Gy la nivelul vârfului tumorii.

Poziţionarea plăcii se poate efectua sub anestezie locală sau generală. Conjunctiva este decolată şi, dacă este necesar, muşchii extraoculari situaţi deasupra tumorii sunt dezinseraţi şi plasaţi pe fire de aşteptare. Tumora este localizată utilizând o combinaţie de oftalmoscopie indirectă şi transiluminare (transpupilară sau transsclerală). Marginile tumorii sunt notate pe scleră cu un marker steril sau cu diatermie. Se plasează firele de sutură sclerală (unii chirurgi utilizează iniţial o placă ne-radioactivă „dummy plaque", cu formă similară, fixată prin fire care nu sunt înnodate definitiv – astfel se poate verifica poziţia corectă, prin transiluminare sau chiar ecografie intraoperatorie). Apoi se plasează placa radioactivă şi firele sclerale sunt înnodate. Muşchii drepţi care trec peste placă pot fi suturaţi prin intermediul unor fire lăsate deliberat lungi, care sunt trecute prin locul fostei inserţii („sling suture"), astfel se evită diplopia pe perioada prezenţei plăcii. Capetele nodurilor se lasă de asemenea lungi pentru a fi uşor identificate la scoaterea plăcii (figura 7.2). Se suturează conjunctiva şi se aplică antibiotice şi antiinflamatorii.

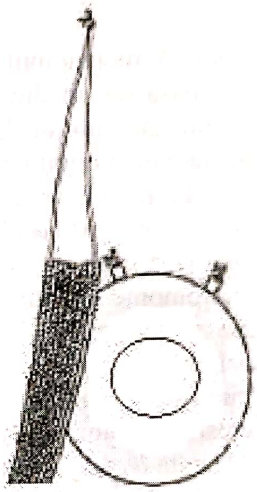

Figura 7.2. Placa radioactivă suturată pe scleră; muşchiul drept dezinserat este suturat prin intermediul unei suturi lungi (*sling*).

De remarcat că dezinserarea dreptului extern şi micului oblic permit plasarea unor plăci în dreptul polului posterior.

Pentru a reduce iradierea foveei şi nervului optic, unii chirurgi plasează placa în mod deliberat excentric, alineată cu marginea posterioară a tumorii. Există şi plăci ce prezintă o incizură laterală, astfel pot fi plasate în jurul nervului optic.

După scurgerea intervalului exact de tratament (de regulă 3 până la 5 zile) se redecolează conjunctiva şi se îndepărtează placa prin secţionarea suturilor. Muşchii dezinseraţi vor fi suturaţi la locul inserţiei fiziologice, cu excepţia micului oblic. Placa este inspectată pentru a se evita pierderea materialului radioactiv. Se suturează conjunctiva şi se aplică tratament topic 7–10 zile [4, 5].

Urmărirea post-operatorie se efectuează la 3 şi 6 luni, apoi la fiecare 6 luni timp de 5 ani, respectiv anual după 5 ani. Fotografiile pot revela recurenţa marginală. Ecografia arată dimensiunile tumorii (care începe să regreseze după 3–6 luni). Recurenţa este suspectată doar la o creştere

Scanned with OKEN Scanner

aparentă peste 0,5 mm şi dacă tendinţa se menţine la examinări ulterioare.

Se recomandă de asemenea realizarea anuală a unei ecografii hepatice şi testelor de hepatocitoliză.

Cel puţin 50% din pacienţii cu melanoame uveale mari vor experimenta comorbidităţi oculare importante.

Complicaţii intraoperatorii. Perforarea scleral de către suturi poate duce la dezlipire de retină şi hemoragie intraoculară. Se tratează prin crioterapie înaintea fixării plăcii. Decolări coroidiene pot fi cauzate de compresia unei vene vorticoase.

Complicaţii post-operatorii. Cataracta este mai frecventă după tratamentul tumorilor mari şi situate anterior. Se efectuează facoemulsificare în maniera standard.

Neuropatia optică este inevitabilă în melanomul juxtapapilar, dar poate apărea în orice tumoră de pol posterior. Este mai rară după utilizarea plăcilor de ruteniu. Plasarea excentrică a plăcilor reduce frecvenţa neuropatiei.

În perioada imediat post-operatorie se poate dezvolta dezlipire de retină exudativă, care poate dura săptămâni sau luni.

Retinopatia de iradiere, ca şi neuropatia, apar după 12–36 luni de la tratament. Se caracterizează prin anomalii vasculare ce includ ocluzia capilarelor, telangiectazii, microanevrisme, exudate şi hemoragii. Incidenţa cumulativă este de 30–50% la 5 ani, depinzând de dimensiunile şi localizarea tumorii. Fotocoagularea LASER periferică poate induce regresia neovascularizaţiei. Este tot mai răspândit tratamentul retinopatiei de iradiere prin injecţii intravitreene de anticorpi antiVEGF. Maculopatia edematoasă şi exudativă poate fi tratată prin termoterapia transpupilară a tumorii, sau poate răspunde tranzitoriu la injectia intravitreană de triamcinolon.

Glaucomul neovascular este o complicaţie rară dar majoră, care poate induce durere refractară şi poate necesita ciclodistrucţie.

Rezultate. Prognosticul vizual este influenţat ireversibil mai ales de apariţia retinopatiei. La 3–5 ani după brahiterapie, jumătate din pacienţi menţin o acuitate peste 0,1. După tratarea melanoamelor mari, o acuitatea vizuală utilă poate fi de regulă menţinută doar 1–2 ani.

Rata recurenţei locale este de aprox 10% la 5 ani şi variază cu mărimea tumorii. Recurenţa locală are o asociere slabă cu reducerea supravieţuirii. Enucleaţia după brahiterapie este efectuată la 12–17% din ochi după 3–5 ani şi este dictată de recurenţa locală sau glaucomul neovascular dureros.

Trialul COMS a arătat că prognosticul vital este similar după brahiterapie sau enucleaţie, rata generală neajustată a supravieţuirii la 5 ani fiind de aprox 81%.

Iradierea externă cu fascicul de protoni

Este actualmente cel mai utilizat tip de iradiere externă în melanomul uveal. Proprietăţile fasciculului de protoni, incluzând împrăştierea minimă datorată masei acestora, precum şi livrarea unui maxim de energie la capătul razei de acţiune (efectul Bragg) fac posibilă acoperirea tumorii cu o doză uniformă, reducând sau eliminând iradierea proximal şi distal de tumoră. Aceste proprietăţi sunt în mod particular relevante pentru tratamentul tumorilor mari, precum şi al celor apropiate de discul optic sau macul.

Indicaţiile includ practic toate melanoamele uveale. Contraindicaţiile sunt reprezentate de melanoamele foarte mari, care ocupă mai mult de 30% din volumul globului, extensia extrascleral importantă sau glaucomul neovascular dureros (în aceste cazuri se preferă enucleaţia).

Preiradiere pacienţii sunt supuşi unei intervenţii în cursul căreia se suturează patru mici inele radioopace din tantal la scleră, în jurul tumorii localizate prin transiluminare. Inelele vor servi ca referinţă pentru tratament. Această etapă nu este necesară pentru tumorile irisului şi corpului ciliar.

Tratamentul este precis planificat şi individualizat pentru fiecare pacient, inclusiv calculul unghiului fasciculului pentru a minimiza iradierea cristalinului, nervului optic şi foveei.

Pentru procedura propriu-zisă pacientul este imobilizat utilizând o mască facială şi trebuie să fixeze în mod voluntar o ţintă luminoasă, durata unei expuneri fiind de aproximativ un minut.

Urmărirea post-operatorie este similară celei după brahiterapie.

Rezultate. Majoritatea leziunilor regresează lent, în ani de zile. Pe o serie foarte mare de cazuri, rata cumulativă a recurenţei la 10 ani a fost 4% [4].

Pierderea ochiului se datorează glaucomului neovascular sau recurenţei tumorii. 91% din pacienţi şi-au păstrat globul ocular la 5 ani după terapie. 48% din totalul ochilor au păstrat acuităţi vizuale peste 0,1 la 5 ani. Înălţimea tumorii şi localizarea sunt cei mai importanţi factori prognostici.

Scanned with OKEN Scanner

Supraviețuirea (luând în calcul decesele legate de tumoră) a fost de 86% la 5 ani. Terapia metastazelor, incluzând chemoterapia sistemică sau regională, precum şi rezecţia chirurgicală, este posibilă doar în cazuri selectate şi grevată de toxicitate legată de doză.

Radioterapia stereotactică

Deşi nu este o intervenţie chirurgicală, merită în opinia noastră o prezentare succintă, fiind singurul tratament conservator al melanomului uveal disponibil actualmente în ţara noastră.

Tehnica presupune o localizare tridimensională precisă a tumorii şi aplicarea unei radiaţii ionizante din multiple direcţii, asigurându-se o doză mare de iradiere la nivelul ţesutului ţintă, precum şi o iradiere relativ redusă a ţesuturilor înconjurătoare.

Există două variante descrise: radiochirurgia stereotactică (utilizând *Leksell Gamma Knife*, ce iradiază simultan tumora din diferite direcţii, de regulă într-o singură şedinţă) şi radioterapia stereotactică fracţionată (utilizând un accelerator linear – LINAC – un fascicul este îndreptat spre tumoră din diverse direcţii, de o manieră fracţionată în mai multe şedinţe).

Tehnica. Planificarea tratamentului se bazează pe examinarea în rezonanţă magnetică nucleară cu contrast (gadoliniu). Se va trata o margine de siguranţă de 1–2 mm în jurul tumorii.

Se descriu diverse procedee de imobilizare, prin anestezie retrobulbară, suturi plasate pe muşchii drepţi, dispozitive de sucţiune, sau mască rigidă personalizată plus fixarea voluntară a unei ţinte luminoase. Radiaţia este aplicată fie într-o singură şedinţă, fie fracţionată în maximum 10 zile.

Rezultate. Seriile comunicate de pacienţi trataţi sunt mult mai reduse comparabil cu tehnicile „clasice" prezentate mai sus. Tumorile tratate au avut diametre bazale între 3–22 mm şi înălţimi între 3–12 mm. Regresia tumorilor a fost obţinută la 93–98% din cazuri. Glaucomul neovascular a apărut în până la 35% din cazuri. Enucleaţia secundară a fost necesară la 13% din cazuri [4].

Analiza multivariată a arătat că supraviețuirea la 5 ani nu este semnificativ redusă faţă de enucleaţie.

Pentru tumorile mari, pacientul trebuie să accepte un risc crescut de dezlipire de retină şi glaucom neovascular, iar pentru tumorile posterioare, riscul crescut de neuropatie şi retinopatie de iradiere.

Considerată o tehnică relativ nouă faţă de metodele anterior prezentate, radioterapia stereotactică este rezervată în centrele cu tradiţie cazurilor considerate nepotrivite pentru brahiterapie, din cauza localizării posterioare sau a mărimii tumorii. Sperăm ca utilizarea ei în ţara noastră să reducă tot mai mult numărul ochilor cu melanom uveal ce suferă enucleaţie primară.

Tehnici de rezecţie tumorală

Descrise din anii '60 pe ochi orbi, tehnicile de rezecţie au fost rafinate în anii '80 de către Damato. Sunt proceduri controversate, ce implică riscuri legate de hipotensiune şi de diseminarea tumorii, rămânând apanajul câtorva centre.

Coroidectomia transsclerală este indicată primar în cazuri considerate nepotrivite pentru radioterapie, iar secundar – după radioterapie – pentru îndepărtarea unei tumori active sau ca tratament pentru dezlipirea de retină exudativă şi glaucomul neovascular („sindromul tumorii toxice"). Se preferă tumorile localizate anterior, la pacienţi tineri, cu diametre bazale mici şi lichid subretinian.

Este contraindicată dacă hipotensiunea profundă este considerată periculoasă pentru pacient, precum şi în tumori cu diametrul bazal mai mare de 16 mm sau cu invazia nervului optic. Se indică abordarea doar de către chirurgi cu experienţă adecvată şi pentru pacienţi înalt motivaţi să menţină globul ocular şi acuitatea vizuală!

Tehnica. Sub anestezie generală se efectuează peritomie conjunctivală, plasarea de fire de tracţiune pe muşchii drepţi, diatermie episclerală şi localizarea tumorii prin transiluminare. Dacă este necesar, un muşchi drept poate fi secţionat la inserţia sclerală după plasarea prealabilă pe un fir resorbabil 6/0. Se trasează şi se disecă un flap octogonal în jurul tumorii, la 80% din grosimea sclerei, care va rămâne ataşat prin marginea sa posterioară.

Se realizează hipotensiune sistemică severă (tensiunea sistolică în jur de 45–60 mmHg!) şi poziţionarea cu capul mai sus. Se îndepărtează 1–2 ml din vitrosul central cu un vitreotom inserat prin pars plana, la distanţă de tumoră. Se aplică diatermie sclerală intensă în jurul tumorii şi se incizează sclera profundă, circular, cu foarfece Vanas. Coroida este retractată cu blândeţe faţă de retină, utilizând pense fine, apoi este secţionată circular cu Vanas. Blocul format din sclera profundă şi tumoră este îndepărtat cu o pensă fină cu dinţi,

Scanned with OKEN Scanner

în timp ce se menține pe loc retina cu ajutorul unei spatule de ciclodializă. Flapul scleral este suturat cu Nylon 8/0. Se reface tonusul ocular. Se repoziționează mușchiul secționat și se sutureză conjunctiva. Se aplică antibiotice, corti-costeroizi și cicloplegice 10 zile.

Complicații. Hemoragia vitreană, dezlipirea de retină, hemoragia expulzivă, rupturi coroidiene, rezecția incompletă sau recurența tumorii [5].

Rezultate. Acuitățile vizuale obținute par superioare celor după brahiterapie. Studii nerandomizate sugerează că supraviețuirea este similară celei după enucleație.

Endorezecția se utilizează în tumori juxtapapilare sau cu invazia retinei, precum și secundar după brahiterapie.

Tehnica. Vitrectomie completă prin pars plana, realizarea unei retinotomii în dreptul tumorii sau în periferie, îndepărtarea tumorii cu vitreotomul. Hemoragia este controlată prin reducerea tensiunii sistolice și creșterea presiunii intraoculare. Se realizează schimb lichid-aer, retinopexie LASER și endotamponadă cu ulei siliconic.

Complicații. Recurența locală poate însămânța vitrosul prin retinotomie sau poate crește extrascleral. Se citează de asemenea dezlipirea retinei, cataractă, hipotonie, phtisis bulbi.

Termoterapia transpupilară poate fi utilizată ca singur tratament în tumori sub 3 mm înălțime, sau ca tratament complementar brahiterapiei.

Enucleația este utilizată tot mai rar pe măsură ce se răspândesc tehnicile conservatoare moderne. Enucleația primară este rezervată tumorilor mari, peste 10 mm grosime și 15 mm diametru bazal, cazurilor cu extensie extrascleralâ, invazia nervului optic, inflamație severă sau glaucom legate de tumoră. Există de asemenea un procent de enucleații secundare, în recurențe tumorale sau glaucoame severe după tratamente conservatoare. Tehnica este detaliată într-un capitol separat.

Urmărirea pacientului va fi efectuată pe toată durata vieții, incluzând examenul local, imagistica hepatică și testele de hepatocitoliză – frecvența variază între 6 luni și un an funcție de centru.

METASTAZELE UVEALE

Sunt cele mai comune tumori maligne intraoculare, cu o incidență anuală estimată la 1 la 20 000. La femei, cea mai comună sursă este cancerul de sân, iar la bărbați, cancerul pulmonar. Alte surse includ tractul gastrointestinal, tiroida, prostata, rinichiul, melanomul cutanat și leucemiile.

Simptomatologia include scăderea acuității vizuale, miodezopsii și fotopsii (dar 11% pot fi asimptomatice). Localizarea preferențială este polul posterior, iar 25% sunt bilaterale de la prezentare. Majoritatea sunt amelanotice, plate, cu margini indistincte, dar pot avea și configurație de dom. Angiografia fluoresceinică poate arăta lipsa blocajului inițial al fluorescenței și lipsa vascularizației intrinsece. Ultrasonografia este utilă pentru a documenta tumora, mai ales într-un ochi cu dezlipire de retină exudativă majoră – însă echogenitatea diverselor tipuri de metastaze diferă, ceea ce poate face dificil diagnosticul diferențial.

Metastazele iriene sunt tumori nepigmentate, uni sau multifocale, cu creștere rapidă, asociate cu inflamație, hipema sau pseudohipopion.

Puncția biopsie cu ac subțire poate, în mod excepțional, să direcționeze investigația în cazul când tumora inițială este necunoscută.

Tratamentul este paleativ, cu scopul de a conserva vederea și a preveni durerea oculară. Cazurile răspund la chimioterapie sistemică pot să nu necesite tratament local ocular. Radioterapia externă constă în administrarea de doze zilnice de 3 Gy, până la o doză totală de 30 Gy. La pacienții cu prognostic bun (ex. tumori de sân) se pot administra chiar 50 Gy. astfel acuitatea vizuală poate fi stabilizată în majoritatea cazurilor. Brahiterapia poate fi utilă în cazuri cu metastaze solitare, precum și pentru tumori persistente după radioterapia externă. Terapia fotodinamică și termoterapia transpupilară sunt tratamente în curs de investigare. Enucleația poate fi considerată în cazul unui ochi orb și dureros [4, 11].

HEMANGIOMUL COROIDIAN CIRCUMSCRIS

Este un hamartom uveal benign, diagnosticat de regulă în decadele 2–4 de viață. Simptomatologia include reducerea acuității vizuale, metamorfopsie și fotopsii. Aspectul clinic este al unei mase coroidiene oranj, cu margini imprecise, de regulă localizat în polul posterior și cu grosime sub 6 mm. Nu se vizualizează vase tumorale. Lichidul subretinian adiacent este de regulă cauza simptomelor.

Scanned with OKEN Scanner

Ecografia mod B arată o leziune în formă de dom. În mod A există o reflectivitate internă înaltă. La angiografia fluoresceinică hemangiomul apare ca o masă hiperfluorescentă cu o rețea dantelată de vase intrinseci în timpul coroidian, creşterea treptată a fluorescenței şi leakage tardiv. La angiografia cu verde indocianin, rețeaua vasculară intrinsecă este vizualizată la 30 s după injectare. Hiperfluorescența creşte treptat, cu maximum la 3–4 minute, apoi scade tardiv. Tomografia în coerență optică evaluează lichidul subretinian şi modificările chistice retiniene.

Tratamentul are drept scop reducerea tumorii şi a lichidului subretinian pentru prezervarea acuității vizuale.

Observația este recomandată în cazuri extramaculare asimptomatice, precum şi în cele cu edem macular cistoid vechi (cu şanse reduse de recuperare vizuală).

Fotocoagularea cu LASER diodă (ce prezintă o penetrare mai profundă datorită lungimii de undă) nu induce regresia tumorii, dar poate reduce lichidul subretinian. Recurența acestuia necesită repetarea tratamentului.

Iradierea este tratamentul tradițional şi poate fi livrată sub formă de brahiterapie, iradiere externă (clasică) în doze mici, radioterapie stereotactică sau iradiere cu protoni. În majoritatea cazurilor se obține dispariția dezlipirii de retină exudative, regresia tumorii şi ameliorarea acuității vizuale. Există potențial complicații precum cataracta, retinopatia şi neuropatia de iradiere.

Terapia fotodinamică cu verteporfin oferă şansa distrucției specifice a tumorii cu prezervarea retinei supraiacente. Față de tehnica clasică (utilizată în tratamentul neovascularizației coroidiene) există variații de la un autor la altul în ce privește timpul de injectare (bolus sau în 10 minute), puterea LASER-ului (50–100 J/cm^2), durata de expunere (83–186 s) şi numărul tratamentelor. Regresia tumorii este evidentă în primele 3 luni şi se menține pe durate de urmărire de peste 5 ani. Siguranța procedeului este excelentă, dar se citează cazuri de atrofie coroidiană tardivă, care pot fi prevenite prin cruțarea coroidei normale din jur şi evitarea expunerii pe porțiuni tratate anterior. Adesea, un spot cu diametrul de 8 mm este suficient pentru tratament. Este considerat tratamentul de elecție în multe centre [2, 4, 11].

RETINOBLASTOMUL

DEFINIȚIE

Tumora malignă ce provine din retinoblastele imature ale retinei în curs de dezvoltare. Este cea mai frecventă tumoră primară intraoculară a copilului.

ETIOPATOGENIA

Actualmente este binecunoscută legătura puternică dintre retinoblastom şi mutațiile genei RB1, situată în banda q14 a cromozomului 13. A fost prima genă supresoare tumorală descoperită, comunicarea având loc în 1980. Din punct de vedere genetic sunt descrise trei forme:

- retinoblastomul familial – copiii care moştenesc mutația de la un părinte au un risc de 95% de a dezvolta boala. Acest grup reprezintă 10% din totalul retinoblastoamelor
- retinoblastomul ereditar sporadic – reprezintă 30% din total. Sunt copii care nu au moştenit mutația de la părinți, dar pot să o transmită descendenților
- retinoblastomul non-ereditar – reprezintă 60% din totalul retinoblastoamelor

Toate retinoblastoamele non-ereditare sunt unilaterale, dar 85–90% din retinoblastoamele ereditare sunt bilaterale.

Incidența în Europa este între 6–12 pe milion pe an la copiii între 0–4 ani.

Factorii de risc pentru apariția retinoblastomului non-ereditar ar putea include efectuarea de radiografii cu expunerea directă a fătului, utilizarea de insecticide în timpul sarcinii, lipsa unor nutrienți sau vitamine în timpul sarcinii. Sunt contradictorii datele referitoare la asocierea cu fertilizarea *in vitro* sau expunerea la *papilomavirus*.

DIAGNOSTIC CLINIC

Principalele motive de prezentare sunt leucocoria sau strabismul, observate de membrii familiei sau de medicul pediatru. Mai rar pacientul este adus pentru congestie şi durere oculară, hipema sau pseudohipopion (atunci când tumora este avansată). Un aspect similar celulitei orbitare apare în tumori mari cu necroză semnificativă şi este principalul motiv de prezentare în țările subdezvoltate.

Scanned with OKEN Scanner

Istoricul obţinut trebuie să includă antecedentele heredocolaterale de tumori, strabism sau cataractă congenitală, precum şi contactul cu câini şi pisici (pentru eventualul diagnostic al uveitelor infecţioase).

Examinarea iniţială va încerca să evalueze acuitatea vizuală, reflexele pupilare (pentru un deficit aferent relativ) şi testul cover/uncover. Un copil cooperant poate suporta examenul polului anterior la biomicroscop. Se poate tenta de asemenea o examinare iniţială a fundului de ochi şi ecografia oculară fără anestezie. Părinţii şi fraţii trebuie de asemenea examinaţi pentru prezenţa unor retinocitoame sau retinoblastoame involuate.

Cel mai important examen este oftalmoscopia indirectă (cu pupila dilatată) sub anestezie generală. Retinoblastoamele mici apar ca leziuni translucide, plate sau în dom. Leziunile mai mari au o culoare albă cretoasă, adesea cu vase dilatate şi tortuoase care hrănesc tumora (*feeder vessel*). Calcificarea este înalt sugestivă pentru diagnostic [8].

DIAGNOSTIC PARACLINIC

Ecografia mod A arată o reflectivitate înaltă a tumorii. În mod B, calcificările sunt înalt ecogene cu con de umbră posterior. Unele centre efectuează o angiografie fluoresceinică iniţială, arătând hiperfluorescenţa intensă a tumorii şi o reţea vasculară fină. În fazele tardive sunt prezente staining şi leakage.

Neuroimagistica orbitei şi creierului este obligatorie la diagnostic. Istoric, examinarea preferată era computer tomografia, ideală pentru vizualizarea calcificărilor. O serie de autori au ridicat problema riscului iradierii la aceşti pacienţi. În consecinţă, există centre care preferă examinarea RMN, care prezintă şi avantajul vizualizării ameliorate a structurilor periorbitare şi nervului optic.

Trebuie să precizăm că efectuarea unei biopsii cu ac, precum şi a vitrectomiei prin pars plana induc riscul extensiei extraoculare!

DIAGNOSTIC DIFERENŢIAL

Anomalii precum cataracta congenitală şi coloboamele sunt excluse cu uşurinţă prin examenul clinic.

Boala Coats apare de regulă unilateral, la băieţi de vârste mai mari (4–10 ani). Există exudaţie gălbuie subretiniană şi telangiectazii. Angiografia, ecografia şi neuroimagistica pot ajuta diferenţierea.

Persistenţa vascularizaţiei fetale (persistenţa vitrosului primar hiperplazic) este o afecţiune unilaterală care se prezintă cu leucocorie. Se asociază cataracta şi reducerea lungimii axiale. În cazuri avansate procesele ciliare sunt tracţionate îndărătul cristalinului. Ecografia arată prezenţa unei formaţiuni alungite de la discul optic la faţa posterioară a cristalinului.

Retinopatia prematurităţii în stadiul avansat, cu dezlipire de retină, poate intra în diagnosticul diferenţial.

Trebuie excluse şi infecţiile cu toxoplasma, toxocara, retinita herpetică sau cu citomegalovirus.

ANATOMOPATOLOGIE

Macroscopic se descriu următoarele tipuri:

- endofitic – tumora creşte spre cavitatea vitreană. Însămânţarea este reprezentată de mici fragmente dispersate în vitros
- exofitic – tumora creşte în spaţiul subretinian
- mixt
- difuz infiltrativ – nu formează o masă retiniană evidentă. Adesea invadează segmentul anterior formând pseudohipopion
- necrotic – se prezintă clinic ca un proces inflamator, mimând celulita orbitară

Microscopic se remarcă celule de dimensiuni medii, cu activitate mitotică şi focare de necroză cu calcificare. Uneori sunt prezente zone de diferenţiere celulară cu aspect de fotoreceptori (rozete şi fleurettes).

Caracteristicile histopatologice ce afectează prognosticul sunt:

– invazia nervului optic posterior de lamina cribrosa se asociază cu o mortalitate de 42%. Prezenţa tumorii la capătul piesei de nerv optic excizat prin enucleaţie creşte mortalitatea la 80%. Aceste cifre subliniază necesitatea obţinerii unui fragment cît mai lung de nerv optic (peste 5 mm).

– invazia masivă a coroidei creşte riscul de diseminare hematogenă şi extensie extrasclerală. Nu există o gradare clară a acestei caracteristici.

– infiltrarea sclerei şi extensia extrasclerală cresc riscul metastazelor

– extensia în ţesuturile moi ale orbitei se continuă cu invazia oaselor orbitare, nazofaringelui sau chiar intracerebrală. Este un argument pentru chemoterapia pre-enucleaţie.

– afectarea segmentului anterior – factor de gravitate mai puţin studiat

Scanned with OKEN Scanner

– necroza extinsă a tumorii şi a ţesuturilor intraoculare.

STADIALIZAREA

Ca şi pentru alte tumori oculare, nu există un consens asupra unui sistem de stadializare. Sunt cunoscute clasificările Reese-Ellsworth, St. Jude's, TNM. Am ales să prezentăm sistemul de grupare al International Retinoblastoma Classification, bazat pe istoria naturală a bolii şi probabilitatea de a salva ochiul. Este utilizat în conjuncţie cu un sistem de stadii (de la 0 la IV) bazat pe anatomopatologie şi pe diseminarea sistemică a tumorii.

Grup A – tumora/tumori mici, la distanţă de fovee şi disc. Nici una nu depăşeşte 3 mm în diametru sau înălţime.

Grup B – orice tumoră ce nu se încadrează în grupul A. Nu există diseminare intraoculară. Se admite existenţa lichidului subretinian, dar nu extins mai mult de 5 mm de la baza tumorii

Grup C – diseminare locală (vitreană sau subretiniană) – nu mai mult de 3 mm

Grup D – diseminare difuză – însămânţare vitreană difuză, diseminare subretiniană fină multiplă sau plăci mari subretiniene sau mase extinse subretiniene (forma exofitică)

Grup E – ochi care nu pot fi salvaţi (tumora peste 1/2 din retină, însămânţare vitreeană masivă).

EVOLUŢIE

Netratat, retinoblastomul are tendinţa de a invada creierul prin intermediul nervului optic, precum şi de a metastaza, ducând la deces în 2–4 ani de la apariţia simptomelor.

Copiii care supravieţuiesc unui retinoblastom ereditar au un risc excepţional pentru dezvoltarea altor tumori, în particular osteosarcoame şi sarcoame ale ţesuturilor moi, precum şi pinealoblastom. Asocierea retinoblastomului bilateral cu o tumoră intracraniană (chiar dacă nu este concomitentă) este denumită retinoblastom trilateral.

MANAGEMENTUL RETINOBLASTOMULUI

Chemoterapia

Utilizând o combinaţie de carboplatin, etoposid şi vincristin, iniţiată în anii '90 chemoterapia rămâne şi astăzi cel mai folosit regim. În cazurile aparţinând grupurilor A şi B, 6 cure cu doze mici sau 3 cure cu doze mari au o rată mare de succes. În cazurile incluse în grupurile C şi D, creşterea dozelor de chimioterapice şi adăugarea de carboplatin subtenonian au crescut şansa de a salva globul ocular.

Frecvent chemoterapia sistemică este urmată de tratamentul local al tumorii cu LASER sau crioterapie.

Chemoterapia este indicată şi după enucleaţie dacă există trăsături anatomopatologice de risc înalt, precum şi în retinoblastomul extraocular, metastatic şi trilateral.

Tratamentul local

Tratamentul local primar poate fi unica terapie pentru tumori mici (Grup A).

Chemoreducţia sau chemoterapia neoadjuvantă – implică inducerea unei micşorări a tumorii prin chemoterapie, urmată de tratament de consolidare.

Tratamentul de consolidare este utilizat după chemoterapia primară, pentru a îndepărta celulele tumorale restante. Pot fi folosite fotocoagularea, termoterapia sau crioterapia (nu şi brahiterapia).

Fotocoagularea cu LASER argon (532 nm) se foloseşte după cel puţin un ciclu de chemoterapie. Aplicarea se realizează prin intermediul oftalmoscopului indirect, transpupilar, în timpul examinării sub anestezie generală. Se începe cu puteri de 250–350 mW timp de 0,3–0,5 sec. Scopul este realizarea unor spoturi albe la limita dintre tumoră şi retina normală. După tratarea perimetrului tumorii cu spoturi confluente, se trece la acoperirea întregii leziuni, utilizând aceiaşi parametri.

Utilizarea unei puteri prea mari duce la disrupţia tumorii. Hemoragiile punctiforme sunt de asemenea un semn de putere prea mare.

Tratamentul se repetă la fiecare 3–4 săptămâni, înainte de fiecare ciclu de chemoterapie. Se recomandă cel puţin 3 astfel de tratamente, cu excepţia leziunilor cu regresie completă (calcificate).

Dacă se utilizează LASER diodă (810 nm), puterile utilizate sunt ceva mai mari.

Termoterapia transpupilară utilizează LASER-ul diodă reglat pentru un spot mare (2–3 mm), durata lungă (1 minut) şi puteri reduse, pentru a atinge o albire uşoară a leziunii. Este dificil de adaptat la tratamentul retinoblastomului, care este o tumoră nepigmentată.

Scanned with OKEN Scanner

Termochemoterapia foloseşte LASER-ul diodă în aplicări cu durată lungă (5–10 minute), realizând o hipertermie ce acţionează sinergic cu chemoterapia. Tratamentul se repetă înaintea fiecărui ciclu de chemoterapie. Deşi eficientă, este rar folosită astăzi.

Crioterapia transscleralǎ este indicată pentru tumorile situate anterior, dintre care unele apar după completarea chemoterapiei. Pentru cele posterioare de ecuator, o incizie conjunctivală la nivelul fornixului, evitând muşchii extraoculari, poate permite introducerea sondei. Poziţia vârfului sondei este verificată prin oftalmoscopie indirectă, utilizând tehnica standard de indentaţie sclerală. Îngheţarea durează până când se încorporează şi vitrosul din dreptul leziunii, care ar putea conţine grămezi de celule tumorale. Se aplică 3 cicluri îngheţ-dezgheţ. Se pot trata doar două–trei leziuni pe şedinţă pentru a nu crea o dezlipire de retină exudativă. Complicaţiile includ rupturi retiniene şi dezlipirea retinei. Tratamentul se repetă la fiecare 3–4 săptămâni până se obţine o cicatrice corio-retiniană plată.

Brahiterapia poate fi folosită pentru tratamentul primar al unei tumori din grupul B sau pentru recurenţe prea mari pentru a fi tratate prin LASER sau crio.

Tehnica este cea descrisă la tratamentul melanomului uveal, dozele prescrise fiind de 45 Gy sau mai puţin la vârful tumorii.

Se aplică o singură dată, iar efectul este observat la 4 săptămâni, având loc regresia completă a tumorii cu calcificare.

Enucleaţia este indicată în retinoblastomul unilateral avansat. Tehnica este cea clasică, la care adăugăm câteva particularităţi:

Hemostaza meticuloasă permite o chirurgie precisă şi evită apariţia echimozelor şi edemului post-operator. Poate include instilarea retrobulbară de 2 ml anestezic cu epinefrină după decolarea capsulei Tenon şi plasarea unui tub umplut cu soluţie salină rece în apexul orbitei, imediat după îndepărtarea globului, timp de 10 minute.

Obţinerea unui fragment lung de nerv optic: Se exercită tracţiune la nivelul muşchilor drepţi secţionaţi şi se introduce foarfecele prin abord medial, „palpând" nervul optic cu vârful întredeschis al foarfecelui, cât mai posterior. Nervul este secţionat printr-o singură tăietură precisă. Astfel, se poate obţine un fragment lung de 15 mm. Se indică grijă extremă pentru a evita perforarea globului.

Prevenţia extruziei implantului: O tehnică eficientă este plasarea în faţa implantului (după ataşarea muşchilor pe implant) de grăsime şi ţesut conjunctiv recoltat din orbită. Apoi se închide capsula Tenon.

Prevenţia vărsăturilor post-operatorii (care cresc riscul hemoragiei orbitare) se face prin administrarea intravenoasă de corticosteroizi şi odansetron.

Rezultatele terapiilor sunt extrem de dificil de sumarizat datorită heterogenităţii studiilor publicate. Formarea Children's Oncology Group are drept scop realizarea unor studii mari cu protocoale stricte incluzând majoritatea pacienţilor din SUA şi Canada [1].

HEMANGIOMUL CAPILAR RETINIAN

Este o tumoră benignă vasculară a retinei, cu caracter circumscris. Vârsta medie la diagnostic este 25 ani.

Este cunoscută asocierea acestei tumori cu o facomatoză numită boala von Hippel-Lindau, boală autozomal dominantă legată de regiunea p25–26 a cromozomului 3, având o incidenţă de 1 la 40 000. Pacienţii prezintă hemangioame retiniene în 75% din cazuri, hemangioame ale sistemului nervos central (50%), carcinoame renale (50%) şi feocromocitoame (25%).

DIAGNOSTIC

Simptomele includ scăderea progresivă a acuităţii vizuale şi fotopsii. Mulţi pacienţi sunt asimptomatici şi diagnosticaţi la examinări de rutină.

Aspectul clinic este de leziune retiniană rotundă, roşu-oranj, deservită de vase proeminente (cu excepţia celor situate juxtapapilar). Majoritatea sunt localizate în periferia supero- sau infero-temporală. Exudaţia intraretiniană şi subretiniană este prezentă în jurul tumorii sau în aria maculară.

Angiografia fluoresceinică arată umplerea rapidă a tumorii şi *leakage* tardiv. Poate de asemenea diferenţia arteriola care hrăneşte tumora de vena care o drenează.

Subliniem importanţa screeningului periodic al acestor pacienţi care trebuie să includă RMN pentru hemangioamele sistemului nervos, testarea

Scanned with OKEN Scanner

acidului vanilmandelic pentru feocromocitom şi ecografia sau CT abdominal cu contrast pentru tumori renale şi suprarenale.

DIAGNOSTICUL DIFERENȚIAL

Boala Coats se prezintă cu exudație retiniană, dar aspectul este de telangiectazii retiniene multiple şi nu de tumoră. Lipsesc asocierile sistemice.

Macroanevrismul arterial este o leziune centrată pe o arteriolă din polul posterior, la o persoană în vârstă. Se asociază mai ales cu hemoragie subretiniană, preretiniană sau vitreană şi mai puțin cu exudație.

Tumora vasoproliferativă este localizată în periferia extremă inferioară şi nu este deservită de vase dilatate. Lipsesc asocierile sistemice.

TRATAMENT

Observația este preferată pentru tumori sub 500 μ, care nu amenință aria maculară (de asemenea în hemangioamele juxtapapilare, care tind să rămână stabile).

Fotocoagularea cu LASER argon este aplicată în tumori sub 4,5 mm (dar mai eficientă în cele sub 1,5 mm). Se aplică direct la nivelul tumorii şi a arterei care o deserveşte, repetat în mai multe şedințe (alți autori consideră că vasele nu trebuie tratate, întrucât vor diminua odată cu regresia tumorii). [5] Se aplică spoturi confluente, diametrul spotului fiind între 300–600 μ, puterea 0,2–0,8 W, iar durata 0,1–0,2 s. Dacă există membrane albe ce acoperă tumora, puterea poate fi crescută chiar la 1,5 W. Se recomandă urmărirea atentă post-operatorie pentru riscul apariției dezlipirii de retină exudative [9, 10].

Crioterapia este preferată în tumorile situate anterior, mai mari de 3 mm, sau dacă există lichid subretinian. Se aplică trei cicluri îngheț-dezgheț.

Tumorile mai mari de 4,5 mm pot fi tratate prin brahiterapie cu doze reduse. Dacă se complică cu dezlipire de retină tracțională este necesară vitrectomia prin pars plana.

PROGNOSTICUL

Este cu atât mai bun cu cât tumora este tratată în stadiu incipient. Per total, 20% din pacienți vor avea acuități sub 0,1 în cel puțin un ochi.

BIBLIOGRAFIE

1. Singh A.D., Damato B.E., Peer J., Essentials of Ophthalmic Oncology, Slack Inc., 2009.
2. Esmaeli B. (ed.), Ophthalmic Oncology, Springer, 2011.
3. Yanoff M., Duker J.S., Augsburger J.J. (eds.), Ophtalmology, II edition, Mosby, 2003.
4. Singh A.D., Damato B.E., Peer J., Clinial Ophthalmic Oncology, Elsevier, 2007.
5. Albert M.D. (ed.), Ophthalmic surgery: Principles and Techniques, Blackwell Science, 1999.
6. Shields C.L., Shields J.A., Clinical features of small choroidal melanoma, Curr. Opin. Ophthalmol.. Jun, 2002, 13(3): 135–41.
7. http://www.cancer.net/patient/Cancer+Types/Eye+Cancer ?sectionTitle=Staging.
8. Rodriguez-Galindo C., Wilson M.W. (eds.), Retinoblastoma, Springer, 2010.
9. Fankhauser F., Kwasniewska S., Lasers in ophthalmology: basic, diagnostic, and surgical aspects: a review, Kugler BW, 2003.
10. Schmidt D., Natt E., Neumann H.P.H., Long-term results of laser treatment for retinal angiomatosis in von Hippel-Lindau disease, Eur. J. Med. Res., 2000, 5: 47–58.
11. Spaeth G.L., Danesh-Meyer H.V., Goldberg I., Kampik A., Ophthalmic Surgery – Principles and Practice, Fourth Ed., Elsevier, 2012.

Scanned with OKEN Scanner

Capitolul 8
TRAUMATOLOGIE

TRAUMATISMELE SEGMENTULUI ANTERIOR

KARIN HORVATH

TRAUMATISMELE MECANICE ALE SEGMENTULUI ANTERIOR

GENERALITĂȚI

Traumatismele oculare cu consecințe grave funcționale interesează cu predilecție categoria de vârstă activă, mai frecvent sexul masculin, factori predispozanți fiind apartenența la o categorie socială cu un nivel de trai scăzut precum și evenimente legate de încălcări ale legii (trafic rutier, abuz de alcool, droguri, violență) [1].

Clasificarea traumatismelor segmentului anterior

Conform *Birmingham Eye Trauma Terminology*, traumatismele globului ocular se clasifică în:

– Contuzii oculare cauzate de un obiect contondent în care nu există soluție de continuitate a peretelui ocular.

– Rupturi când tunica externă a globului ocular cedează la nivelul zonelor cu rezistență minimă – paralimbic sau posterior scleral.

– Plăgi lamelare – soluția de continuitate nu interesează întreaga grosime a peretelui ocular.

– Traumatisme penetrante cu prezența unei plăgi cauzate de un obiect ascuțit.

– Traumatisme perforante ce implică existența a două plăgi: una de intrare și una de ieșire.

Corpii străini pot însoți atât plăgile penetrante cât și cele perforante, localizându-se în final fie intraocular, fie extraocular părăsind ochiul prin poarta de intrare sau în cazul plăgilor perforante prin cea de-a doua plagă.

Evaluarea pacientului cu traumatism ocular

Stabilirea unui diagnostic corect alături de o strategie terapeutică adecvată fiecărui caz în parte constituie de multe ori factorul decisiv în reabilitarea anatomică și funcțională a ochiului traumatizat. O decizie, respectiv o conduită corectă în astfel de situații este îngreunată de circumstanțele de urgență majoră legate de un pacient politraumatizat, eventual instabil hemodinamic. De aceea, o colaborare interdisciplinară a tuturor clinicienilor implicați din diferite specialități (chirurgie generală, neurochirurgie, oto-rino-laringologie, chirurgie buco-maxilo-facială, oftalmologie), alături de specialiștii în radioimagistică reprezintă o condiție *sine qua non* în salvarea pacientului.

După o anamneză minuțioasă (stabilire caz medico-legal, vechimea traumatismului, circumstanțele producerii, indicii asupra prezenței unui corp străin intraocular) se trece la examenul obiectiv oftalmologic cu stabilirea acuității vizuale bilateral, biomicroscopia polului anterior cu pupila nedilatată inițial, ulterior examenul fundului de ochi. În urma acestei examinări se obțin informații cu privire la existența unei rupturi sau a unei plăgi oculare, se detectează corpul străin sau se suspicionează existența acestuia în cazul în care mediile oculare hipotransparente împiedică vizualizarea.

Pasul următor în evaluarea traumei oculare este reprezentat de examinările paraclinice care, în funcție de dotarea fiecărui centru, constau în: ultrasonografia în mod B, biomicroscopia ultrasonică (UBM), tomografia computerizată (CT), rezonanța magnetică nucleară (RMN).

Scanned with OKEN Scanner

Ultrasonografia în mod B nu este recomandată în cazul rupturilor sau plăgilor întinse când orice presiune asupra globului ocular poate determina protruzia conținutului.

Biomicroscopia ultrasonică (UBM) este superioară altor metode de investigare în evaluarea zonulei, a unghiului camerular, precum și în detectarea ciclodializei și a corpilor străini intraoculari [2].

Tomografia computerizată (CT) rămâne investigația de elecție în traumatologia extremității cefalice, deoarece poate evidenția, pe lângă leziunile cranio faciale și corpi străini intraoculari, plăgi oculare posterioare, fracturi ale pereților orbitari cu implicarea canalului optic.

Rezonanța Magnetică Nucleară (RMN) este contraindicată în cazul corpilor străini magnetici, oferind detalii valoroase asupra leziunilor părților moi perioculare precum și referitoare la prezența corpilor străini nemetalici.

Indicația, momentul și tipul intervenției chirurgicale oculare se stabilesc în funcție de:

– natura leziunii – ruptură, plagă penetrantă, perforantă cu sau fără corp străin intraocular

– starea generală a pacientului – afecțiuni asociate, instabil hemodinamic

– experiența oftalmologului în chirurgia oculară, și, nu în ultimul rând, dotarea sălii de operație.

În cazul în care se decide intervenția chirurgicală oculară, aceasta parcurge în majoritatea centrelor mai multe etape: intervenția chirurgicală primară, de urgență și intervenția chirurgicală secundară, reconstructivă.

Condițiile ideale unei intervenții chirurgicale în cazul unei plăgi oculare sunt oferite de anestezia generală. Există situații în care aceasta nu este posibilă, în astfel de cazuri utilizându-se anestezia topică sau blocul peribulbar, importantă fiind evitarea oricărei presiuni exercitate asupra globului ocular lezat.

Profilaxia antitetanică se efectuează în cazul tuturor traumatismelor oculare cu soluție de continuitate.

Intervenția chirurgicală primară, de urgență include:

– rezecția vitrosului din plagă și din camera anterioară prin vitrectomie anterioară

– sutura plăgii

– irigarea aspirarea camerei anterioare la pacienții cu hipemă

– extracția cristalinului după caz

– eventual antibiotic sau steroid intravitrean.

Intervenția chirurgicală secundară, reconstructivă trebuie să se desfășoare într-un centru dotat pentru chirurgia de pol posterior în care se poate efectua vitrectomie prin pars plana la pacienții cu hemoragie vitreană, endoftalmită exogenă, vitreoretinopatie proliferativă, respectiv dezlipire de retină.

Intervalul de timp scurs între cele două operații poate să varieze de la câteva săptămâni la câteva luni, în funcție de complexitatea cazului.

Între cele două intervenții, tratamentul medicamentos vizează combaterea infecției, a inflamației și a creșterii tensiunii intraoculare [3].

Modificările traumatice ale segmentului anterior ocular implică conjunctiva, corneea, sclera, camera anterioară, unghiul camerular, corpul ciliar și cristalinul.

CONJUNCTIVA

Leziunile la nivelul conjunctivei sunt reprezentate de: hemoragie, chemoză, eroziune, corp străin conjunctival, plagă conjunctivală.

– Hemoragia conjunctivală reprezintă cea mai frecventă modificare ce însoțește traumatismele oculare. Poate masca o ruptură sclerală.

– Chemoza conjunctivală poate însoți arsuri, endoftalmite, celulite orbitare fără să necesite un tratament deosebit în afara celui etiologic.

– Eroziunea conjunctivală se reepitelizează rapid în urma unui tratament local antiinflamator, lubrifiant.

– Corpul străin conjunctival se îndepărtează cu ușurință în anestezie topică.

– Plaga conjunctivală mică nu necesită în general sutură. Explorarea plăgilor conjunctivale este utilă în detectarea unor corpi străini subconjunctivali sau a unor plăgi sclerale. Sutura se efectuează cu fire 8.0, 9.0 resorbabile (Vycril). O atenție deosebită se acordă suturii plăgilor conjunctivale perilimbice care este menită să protejeze regiunea scerală subiacentă.

CORNEEA

În peste 50% din traumatismele oculare întâlnim leziuni la nivelul corneei: contuzii, plăgi lamelare coaptate spontan sau necoaptate, plăgi corneene penetrante [4].

Contuzia corneei se manifestă prin edem cornean datorită decompensării endoteliale, fisurilor

Scanned with OKEN Scanner

membranei Bowman şi ale stromei. Edemul endotelial apare la microscopie specular sub forma unui inel cornean posterior, tablou cunoscut şi sub numele de keratopatie anulară posterioară traumatică. Tratamentul contuziei corneene se realizează cu antiinflamatorii, respectiv antiedematoase corneene. În cazurile mai grave, cu alterarea ireversibilă a transparenţei corneene, se recomandă keratoplastii lamelare, DSAEK sau keratoplastii perforante.

Plăgile lamelare corneene se clasifică în plăgi coaptate spontan şi plăgi necoaptate.

Plăgile coaptate cu lamboul nedeplasat se vindecă prin aplicarea unei lentile de contact terapeutice, alături de un tratament local profilactic antibiotic şi lubrefiant cornean, fără conservant în cazul în care se aplică peste lentila de contact.

Lamboul deplasat trebuie repus şi fixat fie printr-o sutură, fie cu ajutorul adezivilor de tipul cianoacrilatului sau a fibrinei. O vindecare adecvată este dată şi de aplicarea membranei amniotice (suturate sau fixate cu adeziv). Perioada următoare până la resorbţia membranei este însoţită de scăderea vederii prin acoperirea axului optic de către membrană.

Plăgile corneene penetrante necesită sutură cu excepţia celor de dimensiuni mici şi coaptate. Firul de sutură recomandat este nylon 10.0 sau 11.0 cu ac spatulat. Sutura poate fi continuă sau întreruptă.

Suturile întrerupte deşi mai solicitante pentru chirurg ca manevră intraoperatorie prezintă avantajul posibilităţii ajustării lor intraoperatorii în ceea ce priveşte numărul, mărimea şi etanşeitatea lor (figura 8.1).

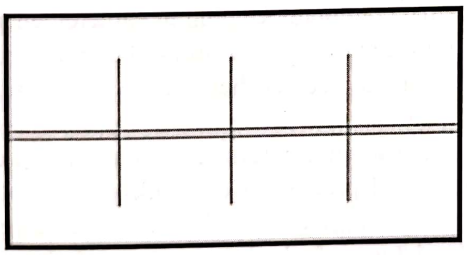

Figura 8.1. Suturi separate.

Suturile continue creează o zonă de compresie uniformă, dar aplatizează semnificativ curbura corneei. Pe de altă parte, dacă sutura este aplicată vertical pe plagă ca şi în cazul suturilor întrerupte, buzele plăgii se deplasează în direcţie orizontală una faţă de cealaltă. Fenomenul acesta de clivaj orizontal se poate evita prin aplicarea suturii nu vertical, ci la 45 grade faţă de axul plăgii (figura 8.2).

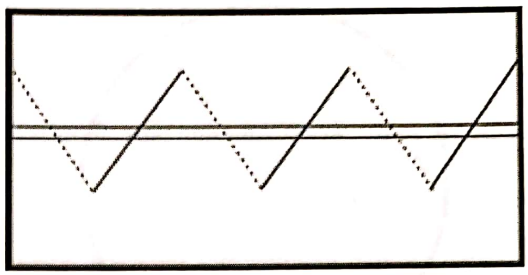

Figura 8.2. Sutură continuă plasată oblic pe axul plăgii.

Ţesuturile încarcerate în plagă se eliberează obligatoriu. Efectuarea unei paracenteze ajutătoare în apropierea limbului este utilă pentru introducerea substanţelor ca BSS, vâscoelastice, instrumente necesare eliberării structurilor încarcerate în plagă. Nu se rezecă niciun fragment de ţesut cornean oricât de lax sau nefuncţional ar fi, deoarece acest lucru nu ar face decât să înrăutăţească astigmatismul post-operator. Dacă plaga implică şi limbul sclerocornean, sutura cu fire separate se începe la nivelul limbului avansându-se în paşi egali către centru (figura 8.3). Distanţa punctului de intrare şi de ieşire de la linia plăgii trebuie să fie egală iar orientarea firului de sutură trebuie să fie perpendiculară pe plaga corneană. Nodul trebuie să fie suficient de mic ca să poată fi îngropat şi suficient de strâns ca să nu se relaxeze şi să nu se desfacă în următoarea perioadă. Orice sutură posedă o aşa numită zonă de compresie care este maximă la nivelul suturii şi care descreşte odată cu mărirea distanţei de la sutură. Dacă zonele de compresie a două suturi succesive nu se întâlnesc, apare dehiscenţa plăgii, situaţie care se remediază prin aplicarea unui fir suplimentar între cele două. Evitarea zonelor de dehiscenţă se poate face şi prin suturi situate la mai mare distanţă de plagă care au o zonă mai mare de compresie. Este recomandabilă utilizarea unui keratoscop intraoperator ataşat microscopului care prin proiecţia unui disc Placido pe cornee pune în evidenţă iregularităţile cauzate de suturi prea strânse, permiţând ajustarea suturii pe loc.

În ceea ce priveşte profunzimea suturii corneene, majoritatea chirurgilor utilizează sutura în grosimea corneei aproximativ 80–90%, cât mai aproape de Descemet. O sutură profundă asigură şi o suprafaţă posterioară netedă, situaţie în care tendinţa de aderare a irisului cu formare de sinechii anterioare este minimă. Cu cât edemul cornean este mai marcat, cu atât sutura trebuie să fie mai lungă pentru a asigura etanşeitatea plăgii şi după retrocedarea edemului.

Scanned with OKEN Scanner

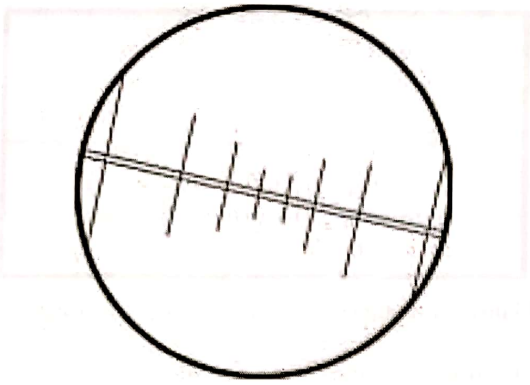

Figura 8.3. Sutura unei plăgi corneene.

Există însă şi adepţi ai suturii corneene transfixiante care susţin o mai rapidă vindecare a corneei datorate unei mai bune alinieri în profunzime a buzelor plăgii. Conform acestora, canalul firului se etanşeizează rapid făcând imposibilă pătrunderea umorii apoase în cornee, iar distrucţia endotelială adiacentă suturii transfixiante este minimă.

Îndepărtarea firelor de sutură se recomandă a se efectua la 6–8 săptămâni în cazul copiilor, respectiv 2–6 luni la adulţi. Îndepărtarea firelor transfixiante prezintă un risc de endoftalmită mai crescut comparativ cu îndepărtarea firele în semigrosime, motiv pentru care se preferă efectuarea acestei proceduri în sala de operaţie, cu pregătirea preoperatorie corespunzătoare unei intervenţii pe glob deschis.

SCLERA

Traumatismele sclerei sunt reprezentate de plăgi sau rupturi.

Sclera poate fi afectată în cadrul plăgilor penetrante ce se continuă de la cornee sau a rupturilor situate la nivelul zonelor de rezistenţă minimă cum ar fi limbul sclerocornean, inserţia muşchilor oculari extrinseci sau posterior adiacent lamei ciuruite sclerale. Ruptura sau plaga sclerală este în general mascată de o hemoragie masivă subconjunctivală ce necesită a fi explorată mai ales când există semne indirecte în favoarea unei plăgi sclerale: hipotonie oculară (inconstant, uneori normotonie), cameră anterioară inegală, deformarea pupilei, leziuni iriene, hemoftalmie. Semnul „treptei K" se referă la o modificare abruptă, în treaptă, a conturului convex al peretelui ocular, suspicionându-se colabarea peretelui scleral din cauza unei rupturi. Atunci când biomicroscopia vitrosului anterior este posibilă, se mai pot vizualiza filamente hemoragice proaspete în vitros, ce converg de obicei către localizarea plăgii.

Sutura se efectuează întotdeauna cu fire întrerupte 8.0, 9.0 nylon, polypropilene cu separarea atentă a structurilor vecine, respectiv conjunctivă, capsulă Tenon, muşchi oculari. Ţesuturile prolabate în plagă se repun cu spatula, evitându-se lezarea coroidei ce ar putea complica starea oculară prin declanşarea unei hemoragii. Vitrosul se rezecă cel mai bine cu vitreotomul. Diatermia sclerei adiacent plăgii are rol de hemostază. Cu cât plaga sclerală este mai anterioară, deci mai aproape de limb, suturile vor fi mai dese şi mai scurte evitându-se astfel astigmatismul post-operator. Ca şi în cazul corneei, în plăgile sclerale cu avulsie de ţesuturi ce nu pot fi etanş suturate, aplicarea unui grefon scleral suturat deasupra suturii iniţiale poate asigura o cicatrizare ideală. Unii autori utilizează la sutura sclerei chiar fire resorbabile, Vycril, susţinând că cicatrizarea sclerei s-ar produce oricum înainte de resorbţia firului [5]. Indiferent de firul utilizat, conjunctiva supraiacentă trebuie suturată atent, în aşa fel încât să acopere complet plaga sclerală suturată.

CAMERA ANTERIOARĂ

Camera anterioară constituie un important indicator în evaluarea traumatismului suferit.

Primul element vizibil la biomicroscop este modificarea transparenţei umorii apoase din camera anterioară.

Hipema, conţinutul sanguin al camerei anterioare, poate fi consecinţa unei contuzii dar şi a unei plăgi oculare. Sursa acestei hemoragii o constituie o ruptură a rădăcinii iriene sau a corpului ciliar ce are ca şi consecinţă o deformare a unghiului camerular în cursul procesului de vindecare. Iridodializa constituie o dezinserţie a rădăcinii iriene de peretele scleral, determinând doar ocazional hemoragii semnificative în camera anterioară.

La fel se întâmplă şi în cazul ciclodializei, când fibrele muşchiului longitudinal ciliar se desprind în totalitate de pintenul scleral.

Rupturile stromei iriene sau ale tivului pigmentar irian de asemenea nu cauzează hemoragii semnificative în camera anterioară [6].

Clasificarea hipemelor se efectuează după mărimea acestora:

Scanned with OKEN Scanner

– hipema de gradul I: ocupă mai puțin de o treime din înălțimea camerei anterioare

– hipema de gradul II: între o treime și o jumătate din camera anterioară

– hipema de gradul III: ocupă mai mult de jumătate din înălțimea camerei anterioare [6].

Complicațiile hipemelor sunt reprezentate de hipertensiunea oculară, impregnarea hematică a corneei și recidiva hemoragiei. Recidivele apar în 65% din hipemele de grad III, de obicei în prima săptămână după traumatism [6].

Hipertensiunea oculară se datorează fie blocării rețelei trabeculare de către hematii, fie blocului pupilar.

Impregnarea hematică a corneei apare în cazul prezenței îndelungate în camera anterioară a hemoglobinei și a hemosiderinei. Factorii favorizanți ai impregnării hematice corneene sunt reprezentați de hipertensiunea oculară post-traumatică, edemul cornean prin leziunea endoteliului și a descemetului, precum și de hipemele de grad mare sau recidivante.

Tratamentul hipemelor post-contuzionale este medical sau/și chirurgical.

Tratamentul medicamentos include cicloplegice, antiinflamatorii steroidiene, agenți antifibrinolitici injectați intracamerular, hipotensoare oculare (inhibitori ai anhidrazei carbonice, beta blocante, evitându-se derivații de prostaglandină care se presupune că ar susține reacția inflamatorie).

Tratamentul chirurgical constă în evacuarea sângelui prin irigare, aspirare sau cu ajutorul vitreotomului. Momentul intervenției chirurgicale este indicat atunci când în primele 4–7 zile nu se constată nici o tendință de resorbție a hipemei sau când tensiunea oculară se menține crescută. Irigarea se poate efectua printr-o singură paracenteză, prin care chirurgul introduce o canulă angulată atașată unei seringi cu ser fiziologic. Prin apăsarea ușoară a buzei posterioare a plăgii se evacuează conținutul camerei anterioare. Irigarea, aspirarea sângelui este posibilă și cu ajutorul sondei de irigare, aspirare din cadrul instrumentarului de facoemulsificare a cristalinului. Sângele organizat poate să ocupe întreaga cameră anterioară sub formă de „black ball hyphema" ce poate fi evacuat doar cu ajutorul instrumentelor microchirurgicale (pensă fină, ansă), manevre ce necesită lărgirea plăgii la 3–4 mm. Accesul la un vitreotom anterior ușurează mult abordarea chirurgicală a hipemei organizate.

În camera anterioară se pot vizualiza mase cristaliniene și/sau corp vitros. Masele cristaliniene se vor îndepărta în cadrul unei intervenții chirurgicale pentru cataracta traumatică. Vitrosul poate să prolabeze prin leziunea capsulei posterioare sau prin zonula afectată în cazul unei subluxații cristaliniene. În orice caz, pregătirea unei intervenții chirurgicale în astfel de situații trebuie să includă obligatoriu și instrumentarul necesar unei vitrectomii anterioare. Prezența vitrosului în camera anterioară chiar și în lipsa cataractei traumatice, și contactul acestuia cu fața posterioară a corneei, impune o vitrectomie anterioară. Este cunoscut faptul că aderențele vitreocorneene predispun la decolări retiniene prin tracționarea retinei. În timpul vitrectomiei, vizualizarea vitrosului restant în camera anterioară poate fi facilitată prin injectarea în camera anterioară a unei mici cantități de triamcinolon acetat.

UNGHIUL CAMERULAR

Modificările unghiului camerular în cursul traumatismelor vor fi discutate în subcapitolul glaucomului post-traumatic.

IRISUL

Modificările traumatice iriene sunt reprezentate de: contuzii, rupturi, dialize, încarcerări ale irisului în plăgi corneene sau sclerale.

Post-contuzional, irisul poate suferi rupturi la nivelul marginii pupilare, care se pot solda cu midriază post-traumatică. Se mai pot întâlni și rupturi ale rădăcinii irisului, cu desprinderea acesteia de corpul ciliar, fenomen ce poartă numele de iridodializă. O plagă penetrantă corneană poate cauza încarcerarea irisului în plagă, rupturi masive iriene până la aniridie traumatică. Irisul încarcerat în plagă va fi repus în toate situațiile, cu excepția celor în care irisul este atât de necrotic sau impregnat de impurități încât necesită a fi rezecat anterior suturii plăgii corneene. Modificările de calibru și formă pupilară datorate leziunilor iriene post-traumatice trebuie rezolvate chirurgical din motive funcționale, dar și estetice. Sutura irisului se va efectua cu ajutorul unui ac drept mai lung ce se va introduce în camera anterioară transcornean prin intermediul unei paracenteze (figura 8.4). Acul va fi scos la polul opus, tot printr-o paracenteză, apoi va fi tăiat, iar capetele firului vor fi retrase din camera anterioară printr-o a treia

Scanned with OKEN Scanner

paracenteză cu ajutorul unui cârlig. Capetele firului se vor înnoda în afara camerei anterioare. Nodul va fi reintrodus în camera anterioară prin aranjarea irisului cu spatula. Sutura irisului se poate efectua şi circular la nivelul tivului pigmentar, situaţie în care se vor efectua patru paracenteze pentru manevrarea circulară a acului de sutură. În tot timpul acestor proceduri camera anterioară va fi umplută cu substanţă vâscoelastică coezivă, care va păstra profunzimea camerei anterioare protejând totodată endoteliul cornean şi cristalinul dacă acesta este lăsat pe loc. Procedeul se poate complica printr-o hemoragie în camera anterioară datorată desfacerii aderenţelor iriene în timpul manevrelor de tracţionare a irisului.

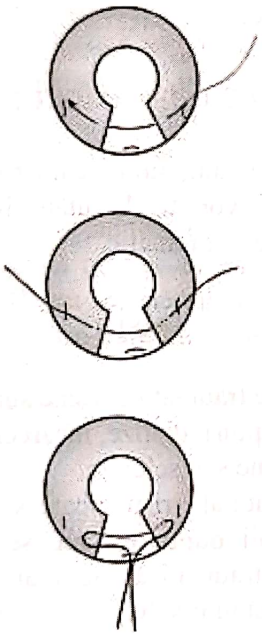

Figura 8.4. Sutura irisului.

În cazul în care dializa este mare şi astfel localizată încât nu este acoperită de pleoape se impune rezolvarea sa chirurgicală din motive mai ales funcţionale (pupilă deformată, efect de policorie cu diplopie monoculară). Rezecţia vitrosului prolabat în camera anterioară este importantă în cursul acestor intervenţii, deoarece tramele de vitros deformează irisul, exercitând ulterior tracţiuni asupra retinei. Având în vedere posibilitatea apariţiei unor complicaţii ale segmentului posterior, este mai practic a se efectua aceste intervenţii cu aparatele de vitrectomie posterioară prevăzute şi cu modul de facoemulsificare.

Aniridia totală sau sectorială poate avea consecinţe grave funcţionale vizuale. Există cazuri de aniridii post-traumatice cu rupturi sclerale coaptate, singurul indiciu al expulziei irisului fiind pigmentarea spaţiului subconjunctival. Reconstrucţia este posibilă cu ajutorul unor dispozitive cu diafragm şi cu părţi haptice asemănătoare cristalinelor artificiale, cu diverse posibilităţi de fixare: în sulcus, intracapsular sau prin sutură la scleră. Reconstrucţia irisului se poate face simultan cu extracţia cristalinului.

CORPULUI CILIAR

Ciclodializa reprezintă dezinserţia muşchilor longitudinali ciliari de pintenele scleral în cursul unei contuzii oculare. Vizualizarea ciclodializei este uneori posibilă prin gonioscopie, dar cel mai bine se poate pune în evidenţă prin biomicroscopie ultrasonică. Consecinţele acestei dezinserţii sunt reprezentate de o comunicare a camerei anterioare cu spaţiul supracoroidian, cu hipotonie oculară aferentă. Hipotonia oculară cronică se complică cu decolarea seroasă a coroidei, edem macular cistoid, edem papilar, stază venoasă retiniană, cute retiniene, cameră anterioară mică şi cataractă [7].

Traumatismele corpului ciliar beneficiază de tratament medical, LASER sau/şi chirurgical.

Tratamentul medicamentos constă în instilarea de atropină 1% de două–trei ori pe zi timp de şase săptămâni, fără tratament antiinflamator steroidic întrucât în aceste cazuri reacţia inflamatorie marcată ar favoriza cicatrizarea corpului ciliar.

Tratamentul LASER este reprezentat de:

– Fotocoagularea cu LASER-ul Argon putere de 400–800 mW, 0,1–0,2 s, spoturi de 200 microni aplicate deasupra marginilor şi în interiorul rupturilor blocând astfel pierderea umorii apoase prin edemul coroidian indus

– Fotocoagularea transscleralã YAG sau cu LASER-ul diodă dacă este posibil sub vizualizare directă endoscopică [8].

Criopexia transscleralã cu indentaţie se aplică direct deasupra zonei de ciclodializă.

Tratamentul chirurgical implică următoarele tipuri de intervenţii:

– Suturarea (ciclopexie) printr-o metodă asemănătoarea suturării iridodializei

– Indentarea anterioară sclerală tip scleral buckling

– Diatermia sclerală şi a corpului ciliar

– Vitrectomia cu endotamponadă în cazuri extreme.

Scanned with OKEN Scanner

CRISTALINUL

Afecţiunile traumatice ale cristalinului constau în contuzii, subluxaţii, luxaţii, cataractă.

Contuziile puternice se soldează cel mai frecvent cu subluxaţii cristaliniene. Subluxaţiile fără prolaps de vitros în camera anterioară şi fără opacifierea cristalinului nu necesită intervenţie chirurgicală imediată. Pacientul va fi ţinut sub observaţie cu monitorizarea tensiunii oculare. Scăderea acuităţii vizuale cu instalarea cataractei constituie deja o indicaţie de intervenţie chirurgicală. În toate cazurile de zonuloliză trebuie depuse eforturi în vederea păstrării sacului capsular şi a implantării unui cristalin artificial foldabil în sacul capsular. Intervenţia chirurgicală va fi cea de facoemulsificare a cristalinului, în prezenţa unor dispozitive de fixare a sacului capsular, cum ar fi: inelele de tensiune capsulară simple, inelele cu sutură la scleră Cionni, sau segmentele de tensiune capsulară Ahmed. Inelele simple de tensiune capsulară variază în diametru de la 12 la 14 mm fiind indicate în zonulolizele de aproximativ un cadran. În zonulolizele mai mari se impune implantarea în sacul capsular a unor inele cu sutură la scleră în 1 sau 2 puncte (inele Cionni) sau a unor segmente de inele (Ahmed) în număr de 1 sau 2 în funcţie de mărimea zonulolizei. Sutura acestor inele se efectuează cu fire 9.0 nylon sau polypropilen. Aceste inele nu se recomandă în cazul unui capsulorexis anterior neregulat sau în cazul unor defecte de capsulă posterioară. Dacă aparatul zonular distrus face imposibilă facoemulsificarea cristalinului, acesta poate fi îndepărtat prin extracţie intracapsulară urmată apoi de implantarea unui cristalin cu sutură la scleră sau fixat la iris.

Luxarea cristalinului în camera anterioară necesită extracţia sa intracapsulară din cauza pericolului instalării glaucomului secundar, respectiv a pericolului decompensării corneene. Luxaţia posterioară în corpul vitros va fi rezolvată prin vitrectomie posterioară, fie cu sonda de vitrectomie, fie cu fragmatomul la un cristalin de consistenţă crescută.

Leziunea capsulei anterioare, descrisă şi în contuzii, este totuşi mai frecventă în plăgile penetrante, fiind posibilă invazia camerei anterioare cu mase cristaliniene. În funcţie de profunzimea leziunii, aceasta poate fi însoţită şi de perforarea capsulei posterioare. În astfel de situaţii, paşii operatori vor fi următorii: sutura plăgii penetrante corneene sau corneosclerale cu repunerea irisului nealterat, rezecţia prealabilă a vitrosului, îndepărtarea maselor cristaliniene de preferinţă cu vitreotomul printr-o paracenteză, apoi extracţia cristalinului cataractat. Intervenţia poate fi complicată de prezenţa unei breşe în capsula posterioară, situaţie în care devine probabilă necesitatea vitrectomiei posterioare.

Implantarea *per primam* a cristalinului artificial este benefică din anumite puncte de vedere, cum ar fi: costuri mai scăzute la o intervenţie în loc de două, o singură anestezie generală sau evitarea ambliopiei la copil. Pe de altă parte, implantul per primam este incriminat în generarea unei reacţii inflamatorii post-operatorii mai accentuate, nefiind recomandat în leziunile semnificative de pol posterior cu risc crescut de proliferare vitreoretiniană.

În general, se pot implanta cristaline artificiale din orice material, foldabile sau rigide (cele cu fixare la scleră), nefiind recomandate cele din silicon atunci când urmează utilizarea uleiului de silicon în chirurgia de pol posterior datorită aderenţei acestuia de lentilă [9].

CORPII STRĂINI AI SEGMENTULUI ANTERIOR OCULAR

Corpii străini conjunctivali superficiali pot fi uşor vizualizaţi la examenul biomicroscopic. Inspecţia fundurilor de sac conjunctival superior şi inferior respectiv a conjunctivei tarsale superioare şi inferioare este de asemenea importantă în detectarea unor corpi străini ce pot cauza multiple eroziuni corneene.

Corpii străini subconjunctivali pot migra la distanţă faţă de plaga de intrare, necesitând adesea efectuarea unei a doua plăgi pentru extracţie. Atunci când la mobilizarea conjunctivei corpul străin rămâne fixat se ridică suspiciunea unui corp străin intrascleral sau chiar intraocular. În astfel de situaţii este indicată extracţia corpului străin în sala de operaţie întrucât un corp străin aparent mic inclavat în conjunctivă şi scleră poate reprezenta doar vârful unui corp străin mult mai mare situat intraocular.

Chiar şi în cazurile în care corpul străin intraocular este parţial vizibil, o radiografie de orbite în două incidenţe poate oferi detalii suplimentare, cum ar fi poziţia, dimensiunea lui sau eventual prezenţa unui alt corp străin intraocular.

Corpii străini corneeni se îndepărtează în anestezie topică la biomicroscop. În cazul corpilor străini metalici este importantă îndepărtarea şi a inelului de oxid de fier restant. Anumite substanţe cum ar fi adezivii se pot lăsa pe loc deoarece se

Scanned with OKEN Scanner

elimină spontan în câteva ore. Corpii străini situaţi profund intralamelar pot fi lăsaţi pe loc dacă sunt din material inert de tipul sticlei sau plasticului, în rest trebuie îndepărtaţi din cauza complicaţiilor pe care le pot genera: inflamaţie, infecţie, perforarea corneei.

Corpii străini din camera anterioară se îndepărtează printr-o paracenteză situată diametral opus sau la 90°, facilitându-se accesul cu instrumentele în camera anterioară. Intervenţia se va efectua sub protecţie de vâscoelastice şi cu pupila miotică, pentru a proteja şi capsula anterioară a cristalinului Dacă corpul străin este situat în cristalin acesta va fi îndepărtat odată cu facoemulsificarea cristalinului şi implantul de pseudofac. Implantul se va temporiza atunci când corpul străin a lezat şi polul posterior şi globul ocular urmează să fie supus ulterior unei intervenţii chirurgicale vitreoretiniene. Lezarea capsulei anterioare de un corp străin nu implică în mod automat dezvoltarea cataractei. Există situaţii în care breşa mică se închide formând o opacitate localizată care nu se va extinde. Corpii străini din material inert se pot inclava în cristalin fără să cauzeze nici o simptomatologie subiectivă şi să fie descoperiţi abia mult mai târziu cu ocazia unei intervenţii chirurgicale pentru cataractă. Trecerea cu vederea a corpilor străini intraoculari din materiale cu potenţial reactiv este urmată de instalarea endoftalmitei, a calcozei (reacţie toxică la cupru) sau a siderozei (reacţie toxică la fier).

Corpii străini limbici sau anteriori sclerali pot fi vizualizaţi la biomicroscopia polului anterior şi se vor extrage după ce în prealabil se eliberează de aderenţele înconjurătoare. Intervenţia chirurgicală se poate complica cu prolaps de vitros sau hemoragie vitreană prin lezarea corpului ciliar sau a coroidei, situaţie în care va fi necesară implicarea chirurgului de pol posterior. După cum s-a mai amintit, efectuarea unei radiografii sau a unei tomografii este obligatorie în astfel de cazuri în vederea elucidării dimensiunilor corpilor străini sau a verificării prezenţei şi a altor corpi străini intraoculari.

ENDOFTALMITA POST-TRAUMATICĂ

În cazul traumatismelor penetrante, cele mai frecvente cazuri de endoftalmită se înregistrează în cazul corpilor străini intraoculari, iar dintre aceştia, cei vegetali sunt incriminaţi în etiologia celor mai virulente endoftalmitele, datorită florei bacteriene şi micotice implicate. Pe de altă parte, terenul imunodeprimat al pacientului (diabetul zaharat, afecţiuni maligne, tratamente imunomodulatoare) favorizează dezvoltarea endoftalmitei sau a altor complicaţii locale post-traumatice [10].

Semnele clinice sunt cele întâlnite la toate endoftalmitele, indiferent de etiologie: edem palpebral, congestie conjunctivală marcată, chemoză, cornee hipotransparentă, abces cornean, hipopion în camera anterioară, secluzie, ocluzie pupilară. Detalii cu privire la polul posterior se pot obţine prin ecografie, vizualizându-se opacifierea vitrosului ce susţine diagnosticul de endoftalmită, stabilind totodată şi indicaţia vitrectomiei prin pars plana.

Conduita în astfel de cazuri constă în elucidarea prezenţei corpului străin intraocular prin metodele radioimagistice uzuale, radiografie, tomografie, urmată apoi de intervenţie chirurgicală. Intervenţia chirurgicală constă în extracţia corpului străin, suturarea plăgilor, îndepărtarea instrumentală a membranelor exsudative din camera anterioară, extracţia cristalinului la nevoie, precum şi vitrectomie posterioară. Spălarea camerei anterioare, şi vitrectomia posterioară oferă posibilitatea prelevării de probe pentru însămânţarea pe medii de cultură. Până la obţinerea rezultatului, antibioterapia trebuie să fie agresivă, administrarea efectuându-se pe mai multe căi. Pe lângă administrarea sistemică, intravenoasă în general, administrarea oculară include:

– injecţia subconjunctivală cu vancomicină 25 mg/0,5 ml, ceftazidim 100 mg/0,5 ml

– injecţia intravitreană cu vancomicină 1–2 mg/0,1 ml, ceftazidim 2,2 mg/0,1 ml

– administrarea prin lichidul de infuzie intraoperator vancomicină 25 mg/100 ml, ceftazidim 50 mg/100 ml [11].

Injecţiile intravitreene se pot efectua şi la finele vitrectomiei posterioare, chiar şi în cazul prezenţei uleiului de silicon, doza reducându-se la un sfert în astfel de cazuri.

GLAUCOMUL POST-TRAUMATIC

Glaucomul post-traumatic se poate instala atât în urma traumatismelor închise cât şi în urma celor soldate cu plăgi penetrante, mecanismele fiind diverse.

În cazul traumatismelor închise, glaucomul poate să se instaleze în următoarele situaţii:

Leziunea unghiului camerular fie prin leziunea reţelei trabeculare, fie datorită recesiei de unghi este urmată de creşterea tensiunii oculare. Tratamentul este iniţial medicamentos, apoi la nevoie chirurgical filtrant.

Scanned with OKEN Scanner

Hipema generează creşterea tensiunii oculare prin obstrucţia reţelei trabeculare. Hipemele fără tendinţă de resorbţie necesită îndepărtare prin irigarea camerei anterioare.

Cristalinul afectat poate genera glaucomul facolitic, prin obstrucţia reţelei trabeculare de către materialul cristalinian fagocitat, glaucomul facoanafilactic, prin reacţia uveală inflamatorie. De asemenea, în cazul subluxaţiilor cristaliniene glaucomul se instalează prin bloc pupilar sau închiderea unghiului camerular. În toate cazurile se impune extracţia cristalinului cu implant de cristalin artificial.

În traumatismele deschise incidenţa glaucomului este ceva mai redusă, acesta datorându-se în principal reacţiei inflamatorii cu formarea de sinechii iriene anterioare sau posterioare, sau într-o fază mai avansată, fibrozării excesive, respectiv invaziei epiteliale la nivelul unghiului camerular. În aceste cazuri tratamentul este cel chirurgical, de pildă îndepărtarea chistelor de invazie, sau intervenţii antiglaucomatoase filtrante.

ARSURILE SEGMENTULUI ANTERIOR

În funcţie de agentul cauzator acestea se clasifică în arsuri fizice şi chimice.

ARSURILE FIZICE

Arsurile fizice sunt cauzate de agenţi termici şi radiaţii.

Arsura termică

Survine atunci când temperatura suprafeţei oculare creşte cu minim 10°C inducând denaturarea şi coagularea proteinelor având ca şi consecinţă distrucţie celulară, necroză şi cicatrizare [12].

Radiaţiile Röntgen

Afectează atât anexele globului ocular cât şi polul anterior şi polul posterior. Iradierea palpebrală este urmată de modificări patologice precum blefaritele, entropionul, ectropionul cicatricial sau tumori. Ulceraţiile corneene, neovascularizaţia şi leucomul cornean sunt complicaţii frecvent întâlnite la nivelul polului anterior expus radiaţiilor. De asemenea, post-iradiere sunt descrise uveite, cataractă complicată cu posibila prezenţă a exfolierii capsulare, glaucom secundar, hemoragii vitreene, precum şi modificări de pol posterior (edem papilar, atrofie optică, hemoragii, exsudate retiniene, edem retinian, obstrucţii vasculare, dezlipire de retină). Aceste afecţiuni pot fi detectate imediat post-iradiere, dar şi tardiv după mai mulţi ani.

Leziunile datorate surselor de lumină utilizate în practica oftalmologică

Sursele de lumină ce pot determina leziuni în practica oftalmologică sunt reprezentate de microscopul operator sau sursa de lumină endoculară pentru vitrectomie, factori favorizanţi fiind lumina coaxială (inevitabilă totuşi în chirurgia polului anterior), operaţiile prelungite sau plasarea endoiluminării prea aproape de retină în cazul vitrectomiilor. Modificările apar de regulă la nivelul retinei parafoveolar, sub forma unor dislocări ale epiteliului pigmentar ce se vor pigmenta în timp [12].

ARSURILE CHIMICE

Arsurile chimice pot avea loc în condiţii casnice sau la locul de muncă, cu substanţe acide sau bazice, în unele cazuri accidentul fiind însoţit şi de o contuzie oculară prin efectul de explozie a substanţei respective.

Tabelul 8.1

Clasificare arsurilor oculare [13]

Evaluare	Grad I	Grad II	Grad III	Grad IV
Ziua 1	Eroziune Hiperemie	Eroziune Ischemie <120° Chemoză	Eroziune Ischemie 120–240° Chemoză Cornee hipotransparentă	Ischemie perilimbică >240° Cornee porţelanoasă Atrofie iriană Exsudat în CA
Ziua 2 reevaluare	Regenerare	Restabilirea circulaţiei	Eroziuni persistente Ulceraţie corneană Vascularizaţie Cicatrizare	Melting al segmentului anterior Proliferare Ulceraţii largi Cataractă Glaucom Cicatrizare difuză

Scanned with OKEN Scanner

Modificările oculare se însoțesc de arsuri de diferite grade ale tegumentelor palpebrale, la nivelul segmentului anterior remarcându-se congestia conjunctivală, eroziunea corneană, edemul cornean (în cazuri extreme corneea albă porțelanoasă), ischemia palidă a zonei perilimbice indicând un prognostic nefavorabil pentru vindecarea corneei. După câteva zile se instalează uveita exsudativă, necrozarea țesuturilor soldându-se cu perforarea corneei. Glaucomul secundar apare în special la pacienții cu arsuri grave cu baze, prin mecanism inflamator, cu deformarea unghiului camerular datorită denaturării proteinelor din grosimea sclerei, respectiv prin creșterea presiunii de perfuzie oculară. Pe de altă parte, inflamația marcată sau chiar leziunea corpului ciliar pot duce la hipotonie oculară. Tardiv, glaucomul post-arsură se explică fie prin sechelele lezionale ale trabeculului, fie prin închiderea unghiului de către sinechii periferice anterioare, fie prin bloc pupilar cu sinechii iriene posterioare [14]. Vindecarea este lentă, cu tendință spre cicatrizare vicioasă a structurilor oculare, cu formarea de aderențe la nivel conjunctival (simblefaron), cu deformarea sacului conjunctival și a poziției palpebrale prin apariția entropionului sau a ectropionului. Arsurile grave conjunctivale se însoțesc întotdeauna de distrucția glandelor lacrimale accesorii precum și a celulelor producătoare de mucus „goblet cells", cu instalarea unui grav sindrom de ochi uscat ce complică procesul de vindecare.

Tratamentul arsurilor chimice

Tratamentul arsurilor include manevrele aplicate în urgență, imediat post-agresiune, la care se adaugă etapa cronică de terapie medicală și chirurgicală. Obiectivele tratamentului constau în: îndepărtarea de urgență a particulelor de substanță caustică, irigarea suprafeței oculare până la atingerea unui pH de 7,2–7,4, controlul inflamației și a hipertensiunii oculare, profilaxia infecției, precum și măsuri ce vizează recuperarea integrității și transparenței corneei.

Irigarea este necesară chiar dacă au trecut mai multe ore de la accident. Se efectuează cu apă, ser fiziologic, soluție Ringer la nevoie în anestezie topică, irigându-se și fornixul conjunctival până când pH-ul conjunctival se stabilizează. Unii autori recomandă irigarea cu BSS a camerei anterioare în cazul opacifierii corneei și decolorării iriene, mai ales la arsurile cu substanțe alcaline care prezintă o mare penetrabilitate prin structurile oculare.

Tratamentul medicamentos

Tratamentul medicamentos vizează profilaxia infecției, reducerea inflamației și a neovascularizației corneene, obiective ce se ating prin asocierea antibioticelor cu spectru larg și a corticosteroizilor. Terapia topică steroidică trebuie sistată după șapte zile din cauza pericolului de melting cornean. Persistența reacției inflamatorii uveale și după una – două săptămâni poate fi combătută prin administrarea steroizilor sistemic. Acidul ascorbic administrat topic (soluție 10% de 12–14 ×/zi) și sistemic (1–2 g/zi) intervine în sinteza fibrelor de colagen, favorizând astfel vindecarea corneei [15]. Verificarea tensiunii oculare trebuie efectuată din prima clipă, deoarece hipertensiunea oculară poate fi prezentă în anumite cazuri din prima zi. Tratamentul constă în inhibitori ai anhidrazei carbonice și beta-blocante. Se vor evita prostaglandinele din cauza componentei inflamatorii existente.

Spasmul ciliar se va combate prin administrarea de cicloplegice. Nu se recomandă midriaticele de tipul adrenalinei, fenilefrinei care prin efectul lor vasoconstrictor local ar putea agrava ischemia preexistentă.

Suprafața corneană în curs de refacere se protejează cu lentile de contact terapeutice. O variantă a acestora este lentila de colagen, „colagen soft shields" care se dezintegrează spontan după 48–72 ore. Dacă suprafața oculară este expusă datorită unei lagoftalmii, pe lângă lacrimile artificiale, de preferință fără conservant, se poate trece la ocluzia punctelor lacrimale sau chiar tarsorafie.

Desfacerea bridelor conjunctivale se face zilnic cu ajutorul unor baghete de sticlă.

Tratamentul chirurgical

Tratamentul chirurgical are ca obiective principale restabilirea integrității și a funcționalității structurilor oculare lezate. Următoarele tipuri de intervenții sunt la îndemâna chirurgului oftalmolog: plastia tenoniană, autotransplantul limbic, transplantul de membrană amniotică, keratoplastia perforantă, implantul unei keratoprosteze.

Arsurile chimice grave generează în timp defecte epiteliale persistente, vascularizație, cicatrici și cheratinizarea suprafeței oculare. Consecința acestor complicații constă în pierderea funcțională și anatomică a corneei prin perforarea acesteia. Intervențiile chirurgicale adoptate fie în faza precoce, fie în faza tardivă a perioadei post-arsură sunt menite să prevină complicațiile de mai sus.

Scanned with OKEN Scanner

Rezecția țesutului necrozat este o manevră chirurgicală indicată din primele zile post-agresiune.

Plastia tenoniană se recomandă atunci când necroza implică arii largi limbice și constă în rezecția circulară a țesuturilor limbice necrozate cu disecția Tenonului, începând de la limb și avansarea sa către limb unde se fixează cu fire separate.

Glaucomul post-combustional refractar la tratamentul medicamentos beneficiază de intervenție chirurgicală. Procedeele filtrante uzuale, de tipul trabeculectomiei nu prezintă rezultate satisfăcătoare datorită tendinței marcate de cicatrizare conjunctivală. După unii autori, intervențiile chirurgicale antiglaucomatoase cu implant de șunt sau ciclofotocoagularea au determinat reduceri presionale mai eficiente ca și trabeculectomia [16].

Întârzierea epitelizării corneene după o perioadă de 3 săptămâni de tratament constituie un prognostic nefavorabil, impunând inițierea unor intervenții chirurgicale în vederea salvării globului ocular [17].

Autotransplantul limbic

Autotransplantul limbic constă în prelevarea de la ochiul donor a două lambouri limbice ce se întind 2 mm în conjunctiva bulbară, respectiv 0,5 mm în grosimea corneei. Procedeul este menit să refacă funcționalitatea celulelor stem de la nivelul limbului, ajutând astfel la reepitelizarea suprafeței corneene. Dezavantajul procedeului constă în faptul că se poate aplica doar la persoanele cu leziuni unilaterale [18]. Ochiul gazdă va fi denudat de țesuturile cu neovascularizație efectuându-se o peritomie circulară, excizându-se conjunctiva și capsula Tenon pe o distanță de aproximativ 2 mm de la limb. Marginile peritomiei vor fi securizate cu fire întrerupte 8-0 Vycril, iar cele două lambouri de la donor vor fi fixate pe scleră (cu fire separate 8-0 Vycril) și cornee (fire separate 10-0 Nylon) [19].

Iminența perforației presupune acoperirea corneei în funcție de localizarea leziunii cu conjunctivă, mucoasă bucală sau keratoplastie tectonică.

Perforațiile mici pot fi închise cu adeziv tisular, cele mai mari necesitând plastii lamelare sau perforante cu cornee de la donor.

Transplantul de membrană amniotică

În cazul arsurilor segmentului ocular anterior, membrana amniotică se utilizează atât în probleme de epitelizare corneană cât și în tratamentul simblefaroanelor. Suprafața corneană a ochiului afectat va fi curățată de țesuturi de neoformație, apoi membrana amniotică va fi aplicată cu suprafața mezenchimală pe cornee. Membrana poate acoperi întreaga cornee când va fi suturată de episcleră cu fire separate 8-0 Vycril, sau poate acoperi doar zona exulcerată când va fi fixată cu fire de nylon 10-0 [20].

Tratamentul cu celule stem cultivate constituie o altă opțiune cu rezultate favorabile [21].

Keratoplastiile perforante

Prognosticul keratoplastiilor perforante în arsuri este unul impredictibil din cauza posibilității reacțiilor imune, precum și a gravelor probleme de suprafață oculară coexistente [22]. Conform clasificării lui Buxton, arsurile oculare medii și sechelele lor se încadrează în categoria a 3-a de afecțiuni oculare la care prognosticul post-keratoplastie este unul mediu, rata de success situându-se în jurul a 50–60%. Se preferă în general keratoplastiile cu diametru larg 11–12 mm încercându-se astfel restabilirea funcțională a regiunii limbice [23]. Unii preferă abordarea tratamentului chirurgical în mai multe etape, inițial efectuându-se autotransplantul limbic conjunctival, apoi acoperirea cu membrană amniotică, iar după 6–12 luni keratoplastia perforantă [24]. În arsurile grave de grad patru, keratoplastia perforantă nu mai este recomandată, indicată fiind keratoprosteza.

Rezultate favorabile se descriu și la keratoplastiile lamelare anterioare (DALK) asociate cu transplant de membrană amniotică sau autotransplant limbic la ochi afectați de arsuri chimice [25].

Tratamentul imunomodulator local post-operator include pe lângă steroizi și ciclosporină 2%.

Keratoprostezele

Keratoprosteza constituie alternativa chirurgicală rezervată cazurilor complicate de tipul keratoplastiilor repetate eșuate, arsurilor de grad patru, precum și pacienților cu pemfigoid ocular, sindrom Stevens Johnson, artrită reumatoidă.

Există totuși situații care contraindică implantul unei keratoprosteze:

– afecțiunile unilaterale cu ochiul congener cu vedere bună, în aceste cazuri existând pericolul diplopiei post-operatorii

Scanned with OKEN Scanner

– existența unei proteze funcționale la ochiul congener

– absența percepției luminoase la ochiul afectat

– prezența unui glaucom incontrolabil.

Se cunosc mai multe tipuri de keratoprosteze, unele confecționate din PMMA (keratoprosteza Boston) (figura 8.5), altele din material osteodentar și PMMA (keratoprosteza Strampelli). Ambele sunt formate dintr-o parte centrală optică, un cilindru de PMMA la care se atașează un guler, fie din PMMA fie din material osteodentar propriu în vederea fixării protezei. Se descriu două tipuri de keratoprosteze din PMMA, tipul I cu fixare la nivelul segmentului anterior, respectiv tipul II cu fixare transpalpebrală superioară. Keratoprostezele se fixează la ochiul gazdă prin intermediul unui grefon cornean, perforat în centru 3–3,5 mm, prin care se introduce keratoprosteza, manevrele de fixare la ochiul gazdă fiind asemănătoare unui transplant cornean. Având în vedere rata crescută a glaucoamelor secundare post-keratoprosteză, în cazul arsurilor grave se preferă implantarea intraoperatorie și a unui șunt antiglaucomatos. Cristalinul se îndepărtează prin metoda extracapsulară. Complexul keratoprosteză grefon cornean se suturează cu fir 10.0 nylon peste care la final se aplică fie o lentilă de contact terapeutică, fie un lambou conjunctival, ambele cu scop de protecție împotriva exsicării.

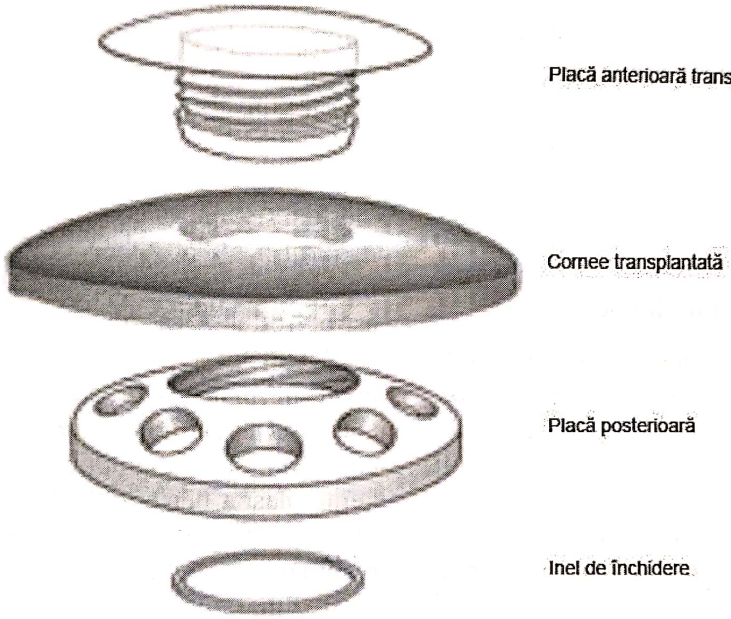

Figura 8.5. Keratoprosteza Boston.

Tratamentul și controlul post-operator sunt de importanță majoră la aceste cazuri complexe. În cazul keratoprostezei tip I tratamentul poate fi unul topic, constând din antibioterapie, unii autori recomandând administrarea o dată pe zi a antibioticului, continuu pe viață. Antibioterapia sistemică se recomandă timp de o săptămână post-operator. Corticoterapia administrată topic inițial de patru–cinci ori pe zi va fi continuată mai mulți ani în doză diminuată. Controlul tensiunii intraoculare este dificil cu metodele uzuale, inclusiv pneumotonometrul fiind susceptibil de erori, în consecință se recurge la verificarea digitală a tensiunii. Antiglaucomatoasele penetrează mai lent prin keratoprosteză, dar asigură în general o presiune intraoculară post-operatorie corespunzătoare. Keratoprosteza tip II presupune o terapie mai agresivă sistemică și locală. Administrarea topică nu asigură doze intraoculare corespunzătoare de substanță activă, ca urmare steroizii se administrează de preferință injectabil subtenonian, iar antiglaucomatoasele, inhibitorii anhidrazei carbonice sub formă orală.

Complicațiile keratoprostezelor sunt reprezentate de:

– glaucomul post-operator

– necroza tisulară cu perforare la keratoprosteza I, respectiv retracția tegumentară cu expunerea prostezei la keratoprosteza II

– uveita

– dezlipirea de retină

– endoftalmita.

Scanned with OKEN Scanner

Incidența endoftalmitei, ca și complicație majoră a tuturor intervențiilor pe glob deschis a fost mult redusă prin respectarea protocoalelor de prevenție a endoftalmitei. Se preferă utilizarea topică a chinolonelor de ultimă generație împreună cu soluția de vancomicină de 14 mg/ml [26].

Glaucomul asociat keratoprostezei se datorează închiderii progresive a unghiului camerular. Monitorizarea și tratamentul medicamentos al glaucomului se va face pe toată durata de viață a pacientului. Implantarea șuntului antiglaucomatos constituie o metodă alternativă de prevenire a hipertensiunii oculare.

Inflamația post-operatorie se combate cu medicație cortizonică în administrare topică sau injectabil subtenonian. Ca rezultat al reacției inflamatorii, în anumite situații se descrie formarea de membrane inflamatorii retroprostetice. Într-o primă instanță, aceste membrane se pot perfora cu ajutorul LASER-ului Nd-Yag, iar în cazul progresiei, respectiv a îngroșării acestora, se poate efectua membranectomia cu ajutorul vitreotomului prin pars plana.

BIBLIOGRAFIE

1. Kuhn F., Clinical Epidemiology, Prevention, and Rehabilitation. In: Kuhn F. (editor), Ocular Traumatology, Springer-Verlag: Berlin Heidelberg, 2008, p. 47–77.
2. Ozdal M.P.C., Mansour M., Deschenes J., Ultrasound biomicroscopic evaluation of the traumatized eyes, Eye, 2003, 17: 467–72.
3. Kuhn F., Open Globe Injury: a Brief Overview. In: Kuhn F. (editor), Ocular Traumatology. Springer-Verlag: Berlin Heidelberg, 2008, p. 347–357.
4. Kuhn F., Cornea. In: Ferenc Kuhn (editor), Ocular Traumatology, Springer-Verlag: Berlin Heidelberg, 2008, p. 151–184.
5. Kuhn F., Sclera and Limbus. In: Kuhn F. (editor), Ocular Traumatology, Springer-Verlag: Berlin Heidelberg, 2008, p. 185–197.
6. Parrish C.M., Chandler J.W., Corneal Trauma. In: Kaufman H.E., Barron B.A., McDonald M.B. (editors), The Cornea, 2nd ed., Boston: Butterworth-Heinemann, 1998, p. 633–671.
7. Aminlari A., Callahan C.E., Medical, laser, and surgical management of inadvertent cyclodialysis cleft with hypotony, Arch. Ophthalmol., Mar., 2004, 122(3): 399–404.
8. Saha N., MacNaught A.I., Gale R.P., Closure of cyclodialysis cleft using diode laser, Eye (Lond), May, 2003, 17(4): 527–8.
9. Kuhn F., Mester V., Lens. In: Kuhn F. (editor), Ocular Traumatology. Springer-Verlag: Berlin Heidelberg, 2008, p. 245–268.
10. Horvath K., Muhlfay Gy., Csiszar A., Fasciitis necrotisans, Szemeszet, Oct., 2006, 143(3): 133–196; Ophthalmologia Hungarica, p. 187–189.
11. Kuhn F., Endophthalmitis. In: Ferenc Kuhn (editor), Ocular Traumatology, Springer-Verlag: Berlin Heidelberg, 2008, p. 437–450.
12. Barkana Y., Belkin M., Kuhn F., Electromagnetic Trauma. In: Ferenc Kuhn (editor), Ocular Traumatology, Springer-Verlag: Berlin Heidelberg, 2008, p. 501–511.
13. Schrage N., Kuhn F. In: Ferenc Kuhn (editor), Ocular Traumatology, Springer-Verlag: Berlin Heidelberg, 2008, p. 487–500.
14. LaBorwit S.E., Ocular Trauma, Hemorrhage and Glaucoma. In: John C. Morrison, Irvin P. Pollack (editors), Glaucoma – Science and Practice, Thieme Medical Publishers Inc., 2003.
15. Parrish C.M., Chandler J.W., Corneal Trauma. In: Kaufman H.E., Barron B.A., McDonald M.B. (editors), The Cornea, 2nd ed., Boston: Butterworth-Heinemann, 1998, p. 633–671.
16. Kuckelkorn R., Keller G.K., Redbrake C., Glaucoma after extremely severe chemical and thermal eye burns. Surgical possibilities, Ophthalmology, Dec., 2001, 98(12): 1149–56.
17. Trudo E., Rimm W., Chemical Injuries of the Eye. In: Duane T.D., Jaeger E.A. (editors), Clinical ophthalmology, Philadelphia: Harper and Rau, 1985, p. 115–135.
18. Shimazaki J., Shinozaki N., Tsubota K., Transplantation of amniotic membrane and limbal autograft for patients with recurrent pterygium associated with symblepharon, Br. J. Ophthalmol., 1999, 82: 235–240.
19. Coster D.J., Surgical Procedures to Restore the Corneal Epithelium. In: Kaufman H.E., Barron B.A., McDonald M.B. (editors), The Cornea, 2nd ed., Boston: Butterworth-Heinemann, 1998, p. 715–726.
20. Azuara-Blanco A., Pillai C.T., Dua H.S., Amniotic membrane transplantation for ocular surface reconstruction, Br. J. Ophthalmol., 1999, 83: 399–402.
21. Rama P., Matuska S., Paganoni G., Spinelli A., De Luca M., Pellegrini G., Limbal stem-cell therapy and long term corneal regeneration, N. Engl. J. Med., Jul. 8, 2010, 363(2): 147–55.
22. Kuckelkorn R., Bertram B., Redbrake C., Reim M., Therapeutic hydrophilic bandage lenses after perforating keratoplasty in severe eye chemical burns, Klin. Monbl. Augenheilkd., Aug., 1995, 207(2): 95–101.
23. Kuckelkorn R., Keller G., Redbrake C., Long-term results of large diameter keratoplasties in the treatment of severe chemical and thermal eye burns, Klin. Monbl. Augenheilkd., Aug., 2001, 218(8): 542–52.
24. Vajpayee R.B., Thomas S., Sharma N., Dada T., Tabin G.C., Large-diameter keratoplasty in severe ocular alkali burns: a technique of stem cell transplantation, Ophthalmology, Sept., 2000, 107(9): 1765–1768.
25. Singh G., Singh B.H., Evaluation of therapeutic deep anterior lamellar keratoplasty in acute ocular chemical burns, Eur. J. Ophthalmol., Jul.-Aug., 2008, 18(4): 517–28.
26. Harissi-Dagher M., Khan B., Dohlman C.H., Boston Keratoprosthesis. In: Rasik B. Vajpayee (editor), Corneal transplantation, 2nd ed., New Delhi: Jaypee Brothers Medical Publishers (P) Ltd, 2010, p. 317–328.

Scanned with OKEN Scanner

TRAUMATISMELE SEGMENTULUI POSTERIOR

DANIEL BRĂNIŞTEANU

EPIDEMIOLOGIE ŞI CLASIFICARE

Traumatismele oculare reprezintă una dintre cele mai importante cauze de cecitate unilaterală indiferent de arealul geografic. O bază de date internațională referitoare la traumatismele oculare reprezintă încă un deziderat chiar dacă în Statele Unite funcționează cu succes, de mai bine de 10 ani, un registru național („USEIR" – *United States Eye Injury Registry*). Informațiile din acest registru permit o reevaluare periodică a celor mai importante date statistice referitoare la traumatologia oculară. Astfel, vârsta medie de apariție a unui traumatism este estimată la 30 de ani, bărbații fiind de 4 ori mai implicați decât femeile. Statutul social precar şi munca „la negru" sunt de asemenea puternic corelate cu o frecvență crescută a traumatismelor oculare grave. Deşi numărul de ochi pierduți prin accidente de muncă sau circulație a scăzut dramatic în ultima perioadă datorită măsurilor sporite de protecție, se constată o creştere a incidenței accidentelor domestice, acest lucru fiind explicat în parte de creşterea numărului persoanelor în vârstă, dar şi de tendința de a rezolva singuri diverse defecțiuni. Nu în ultimul rând, traumatismele oculare sunt mai frecvent consecința unui accident ocupațional în mediul rural şi a unei agresiuni în mediul urban.

În ultimi ani a fost adoptată terminologia BETT (*Birmingham Eye Trauma Terminology*) pentru a standardiza traumatismele oculare [1]. Conform acesteia, traumatismele „cu ochi închis" sunt clasificate în contuzive şi lacerații lamelare, în timp ce traumatismele „cu ochi deschis" sunt clasificate în rupturi (ca urmare a unui corp contondent) şi lacerații, la rândul lor penetrante (cu poartă de intrare ± corp străin intraocular) sau perforante (când există atât poartă de intrare cât şi de ieşire).

În cazul traumatismelor a fost propus şi un scor cu semnificație predictivă funcțională finală de peste 75%, care ține cont de acuitatea vizuală inițială, integritatea peretelui globului ocular, a infecției intraoculare şi a leziunilor asociate traumatismului [2–5]. Un scor înalt, aproape de 100, este asociat cu o şansă bună de acuitate vizuală finală mai mare de 0,5 în timp ce un scor sub 50 anticipează o mare probabilitate de pierdere a vederii. Indubitabil, implicarea în traumatism a structurilor segmentului posterior reprezintă un factor major de gravitate.

TRAUMATISMELE CU GLOB ÎNCHIS

TRAUMATISMELE COROIDEI ŞI CORPULUI CILIAR

Rupturile coroidiene, hemoragia corodiană şi ciclodializa reprezintă consecințe frecvente ale traumatismelor oculare contuzive.

Ruptura coroidiană implică, în fapt, disrupția concomitentă a membranei Bruch şi a epiteliului pigmentar retinian [6]. Ea este, în majoritatea cazurilor, localizată în aria maculară fiind consecința indirectă a compresiei axului antero-posterior. Rupturile coroidiene directe, la locul impactului, sunt mai rare. Vizualizarea rupturii coroidiene, imediat după traumatism, este adesea împiedicată de hemoragia subretiniană asociată. În general rupturile subfoveale au un prognostic funcțional rezervat, iar în rupturile extrafoveale funcția vizuală este amenințată de apariția neovascularizației subretiniene (NSR) secundare [7, 8]. Dacă apare, ea este controlată prin terapie antiangiogenică intravitreană, terapie fotodinamică sau fotocoagulare directă, în funcție de mărimea şi poziția ei în aria maculară (figura 8.6).

Scanned with OKEN Scanner

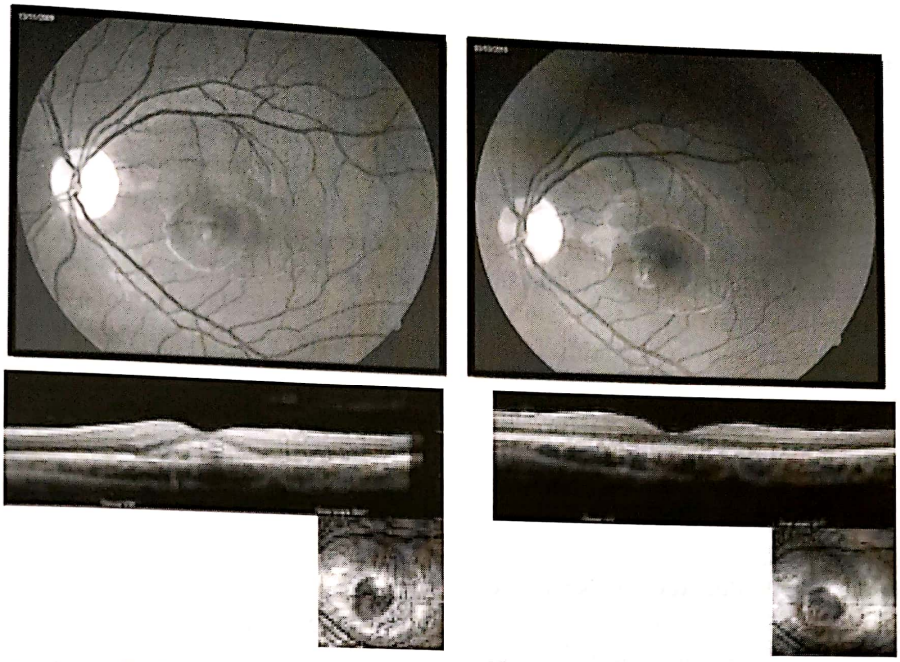

Figura 8.6. Aspect retinografic şi tomografic într-un caz de ruptură coroidiană post-raumatică juxtafoveală complicată cu NSR: a. aspect iniţial; b. la 4 luni de la terapia intravitreană antiVEGF (cazuistică personală).

Hemoragia coroidiană defineşte prezenţa sângelui în spaţiul supracoroidian cel mai frecvent ca urmare a ruperii unei artere ciliare scurte sau lungi posterioare [9, 10]. Creşterea presiunii intraoculare, deplasarea anterioară a diafragmului iridocristalinian cu îngustarea profunzimii camerei anterioare şi absenţa reflexului roşu retinian sunt semne clinice ce sugerează prezenţa unui hematom coroidian. Ecografia modul B confirmă diagnosticul. Abordarea chirurgicală a hematomului supracoroidian în faza acută este dificilă şi se însoţeşte de multiple riscuri hemoragice. De aceea trebuie aşteptată resorbţia spontană a sângelui iar evacuarea rezervată doar în situaţiile în care există o durere oculară importantă generată de creşterea presiunii intraoculare ce nu poate fi controlată medicamentos.

Persistenţa hemoragiei este abordată prin vitrectomie posterioară prin pars plana. După realizarea vitrectomiei se injectează perfluorocarbon lichid care va forţa evacuarea sângelui prin 3 sclerotomii anterioare cu o eficacitate superioară endotamponadei cu aer sau gaz expandabil [11].

Ciclodializa defineşte separarea corpului ciliar de pintenele scleral şi are drept consecinţă crearea unei comunicări directe între camera anterioară şi spaţiul supracoroidian. Ciclodializa este o consecinţă frecventă a traumatismelor contuzive şi este responsabilă de o hipotonie majoră care nu corelează cu mărimea defectului. Zona de ciclodializă este dificil de reperat gonioscopic în cazul unei hipotonii majore.

Majoritatea ciclodializelor se închid spontan iar acest lucru este urmat de normalizarea presiunii intraoculare [12]. Ciclodializele persistente pot fi abordate prin fotocoagulare directă, crioterapie transscleralâ sau chirurgical. Abordarea chirurgicală presupune crearea unui volet scleral adiacent dializei şi sutura corpului ciliar la patul scleral cu monofilament 10/0. Complicaţia majoră a hipotoniei datorată persistenţei ciclodializei este reprezentată de *decolarea ciliocoroidiana*. Aceasta este vizualizată direct la examenul funduscopic sau este obiectivată ecografic ca o masă proeminentă inelară la nivelul periferiei retinei. Resorbţia graduală a fluidului supracoroidian poate genera falduri temporare pe suprafaţa retinei. Tratamentul medicamentos este reprezentat de cicloplegice şi corticosteroizi local care suprimă procesul inflamator uveal. Decolările masive necesită drenajul chirurgical pentru a împiedica formarea de goniosinechii şi decompensarea corneei [13].

LUXAŢIA POSTERIOARĂ A CRISTALINULUI SAU IMPLANTULUI ARTIFICIAL

Dizlocarea posterioară a cristalinului sau implantului artificial este consecinţa ruperii fibrelor zonulare în momentul traumatismului contuziv.

Scanned with OKEN Scanner

Scăderea bruscă a acuității vizuale care se normalizează cu corecția de afac, iridodonezisul, prezența de vitros în camera anterioară și absența cristalinului sau implantului în câmpul pupilar precizează diagnosticul. După dilatarea pupilei se poate observa cristalinul sau implantul poziționat decliv sau agățat îndărătul irisului. În multe situații se asociază o iridodializă responsabilă de hiphemă sau hemoragie vitreană.

Abordarea cristalinului sau implantului luxat posterior, indiferent de mecanismul patogenic, este de competența chirurgului vitreoretinian și reprezintă o urgență. În principiu, obiectivele majore ale chirurgiei sunt reprezentate de îndepărtarea vitrosului din camera anterioară, realizarea unei vitrectomii complete, îndepărtarea lentilei luxate posterior și tratarea leziunilor retinei periferice rezultate din traumatism.

Cristalinul natural luxat posterior este îndepărtat cu fragmatomul, folosind modul puls sau liniar având grijă ca această procedură să aibă loc în centrul cavității vitreene, la distanță de retină [14]. Utilizarea de perfluorocarbon lichid, care să ferească retina de contactul cu cristalinul sau fragmentele rezultate în timpul facoemulsiei este recomandată mai ales la începători. Un cristalin moale poate fi îndepărtat și cu vitreotomul dacă se reduce rata de tăiere și se crește aspirația.

În cazul implantelor de cristalin luxate posterior cu tot cu sac este necesară o atenție deosebită pentru ca hapticele să nu lezeze retina în timpul manevrelor intraoculare. Eliberarea completă a implantului și hapticelor de gelul vitrean are o importanță esențială pentru a nu genera tracțiuni asupra retinei în momentul îndepărtării pseudofacului [15]. În momentul eliberării complete de gelul vitrean implantul cade liber pe suprafața retinei. Cu ajutorul unei pense este agățată extremitatea unei haptici iar implantul este adus prin pupila în camera anterioară de unde va fi îndepărtat printr-o incizie corneană. Pentru a minimaliza riscul iatrogen în momentul prinderii cu pensa a hapticei este utilă injectarea unui volum minim de perfluorocarbon lichid, pe care implantul să plutească la distanță de retină și care să reprezinte un tampon în cazul în care implantul este scăpat din pensă [16].

Implantarea unui nou pseudofac (cu sutură la scleră, cu fixare iriană sau în camera anterioară) este realizată primar sau secundar în funcție de complexitatea cazului și experiența chirurgului.

TRAUMATISMELE VITROSULUI ŞI RETINEI

Datele statistice oferite de USEIR atrag atenția asupra afectării concomitente a vitrosului și retinei în 31% dintre traumatismele oculare severe. Bărbații sunt mai frecvent implicați, vârsta medie de producere fiind de 30 de ani. În marea majoritate a cazurilor accidentul este casnic (40%), fiind urmat de sport, accidente de muncă și cele de circulație (10%). Hemoragia vitreană este prezentă în aproximativ 35% dintre cazuri iar dezlipirea de retină în 26% dintre cazuri.

Rupturile retiniene periferice și dializele retiniene sunt consecința forțelor tracționale acute de la nivelul bazei vitrosului printr-o creștere a diametrului ecuatorial. Apariția rupturii este favorizată de avulsia bazei vitrosului, inducerea unei decolări posterioare acute de vitros sau prezenței unor leziuni degenerative periferice.

Dializele retiniene apar în cursul traumatismului, prezintă o margine anterioară la *ora serrata* și reprezintă cea mai frecventă formă de ruptură retiniană post-traumatică [17]. Localizate de predilecție în cadranul inferotemporal (66% dintre cazuri) și cel superotemporal (10%), dializele retiniene sunt greu de diagnosticat în absența identației sclerale și sunt responsabile de dezlipirile de retină apărute la distanță de traumatismul inițial (peste 1 an) [18–20]. Chiar dacă nu toate dializele retiniene vor genera dezlipire de retină ele necesită a fi diagnosticate și tratate profilactic prin fotocoagularea LASER. Criopexia transsclerală este rar utilizată astazi datorită riscurilor iatrogene legate de eliberarea necontrolată de pigment din epiteliul pigmentar retinian.

Rupturile retiniene post-traumatice nu au un aspect mult diferit față de cele generate de decolarea posterioară de vitros. Prezența operculului sau a clapetei sunt indicatori ai existenței unei tracțiuni vitreo-retiniene. Rupturile retiniene gigante, caracterizate printr-un diametru mai mare de 90 de grade sunt frecvent consecința traumatismelor [21, 22]. Rupturile retiniene au în general un potențial crescut în generarea unei dezlipiri de retină comparativ cu dializele. De aceea ele trebuie atent căutate, în special în cazul coexistenței unei hemoragii retiniene și tratate profilactic prin fotocoagulare. Rupturile gigante fără dezlipire pot impune și identație sclerală profilactică pentru minimalizarea tracțiunilor vitreo-retiniene.

Scanned with OKEN Scanner

Apariţia unei *dezlipiri de retină post-traumatice* este semnalată de fotopsii, senzaţii de corpi flotanţi, scotom periferic progresiv şi în final scăderea marcată a acuităţii vizuale. În general dezlipirea de retină progresează mult mai rapid în cazul unei rupturi decât al dializelor, acolo unde progresia lentă conduce la apariţia fibrozei subretiniene, atrofia retinei neurosenzoriale decolate şi leziuni microchistice. Traumatismele contuzive sunt responsabile de aproximativ 80% din totalul dezlipirilor de retină traumatice. Marea majoritate debutează în primii 2 ani de la traumatism.

Dezlipirile recente pot fi abordate prin indentaţie sclerală şi mai rar prin retinopexie pneumatică. Cazurile cu rupturi gigante sau multiple sau cele complicate cu vitreoretinopatie proliferativă (PVR) avansată necesită vitrectomie posterioară prin pars plana, utilizarea intraoperatorie de perfluorocarbon lichid şi endotamponadă pe termen mediu sau lung cu gaz expandabil sau ulei siliconic. Plasarea unei benzi de identaţie circumferentială reduce tracţiunile la nivelul bazei vitrosului şi reduce riscul de PVR post-operator, ca principal factor de esec al chirurgiei [23, 24]. Recidivele datorate PVR-ului anterior sunt dificil de tratat şi necesită extracţia cristalinului şi efectuarea de retinotomii de relaxare şi/sau retinectomii. La pacienţii afaci sau cu implant de camera anterioară este obligatorie realizarea unei iridectomii inferioare pentru a evita glaucomul secundar. Îndepărtarea benzilor de fibroză subretiniană obligă la efectuarea unor retinotomii de acces. Relaxarea retinei prin îndepărtarea tuturor tracţiunilor şi securizarea ei prin endolaser atât la nivelul rupturilor cât şi a periferiei reprezintă cheia succesului anatomic. Din nefericire, cu fiecare reintervenţie şansa de succes anatomic dar mai ales funcţional scade considerabil [25, 26]. În mod particular în aceste cazuri endotamponada cu ulei siliconic trebuie luată în calcul pentru o perioada mai mare de timp până la stabilizarea retinei [27].

Hemoragia vitreană reprezintă consecinţa unor modificări care variază ca şi gravitate de la o decolare posterioară de vitros până la ciclodializa sau avulsia post-traumatică a nervului optic. De aceea aceste cazuri trebuie atent evaluate atât din punct de vedere clinic cât şi imagistic prin ecografii repetate. Hemoragiile persistente şi apariţia ecografică a unei dezlipiri de retină obligă la iniţierea tratamentului chirurgical prin vitrectomie posterioară.

Chirurgia 23/25 de Gauge fără suturi, transconjunctivală îşi găseşte în hemoragia vitreană şi opacităţile vitreene secundare hemoragiei o foarte bună indicaţie. Îndepărtarea vitrosului central opacifiat şi a sângelui va fi urmată de retransparentizarea mediilor dar este esenţială, ca în orice vitrectomie posterioară, îndepărtarea hialoidei posterioare pentru a reduce riscul de vitroretinopatie proliferativă sau membrane epiretiniene secundare. Inspecţia atentă intraoperatorie a întregii suprafeţe a retinei, dar mai ales a periferiei, permite evidenţierea şi tratarea leziunilor asociate. Succesul funcţional este dependent de integritatea anatomică a ariei maculare.

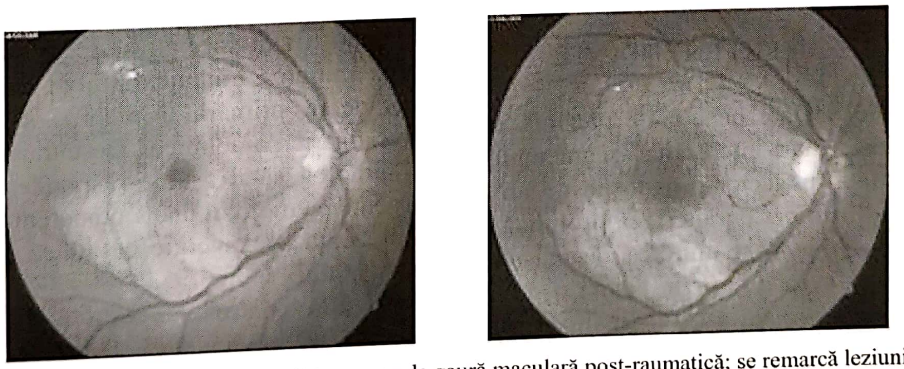

Figura 8.7. Aspect clinic pre şi post-operator într-un caz de gaură maculară post-raumatică; se remarcă leziunile asociate ale epiteliului pigmentar retinian rezultate din traumatismul contuziv (cazuistică personală).

Găurile maculare post-traumatice au o incidenţă de aproximativ 1% în traumatismele contuzive şi reprezintă 10% din totalul găurilor maculare. Patofiziologia găurilor maculare post-traumatice este incomplet elucidată. Marea majoritate a cazurilor se produc pe fondul unui vitros nedecolat posterior, au o evoluţie rapidă şi de aceea forţele tangenţiale de pe suprafaţa retinei par a avea un rol determinant. Asemănător găurilor maculare idiopatice, o parte dintre găurile maculare post-traumatice se închid

Scanned with OKEN Scanner

spontan [28]. Tratamentul chirurgical este unul asemănător cu cel al găurilor maculare idiopatice şi constă în vitrectomie posterioară prin pars-plana, îndepărtarea membranei limitante interne şi endotamponadă cu gaz expandabil [29, 30] (figura 8.7). Rezultatele chirurgiei găurii maculare post-traumatice sunt heterogene. Rezultatul post-operator favorabil a fost asociat cu vârsta tânără a pacienţilor şi tratamentul precoce al patologiei [31, 32]. Abordarea cazului prin chirurgie trans-conjunctivală, fără suturi, 23 sau 25 Gauge permite scurtarea duratei parcursului operator şi o recuperare mai rapidă comparativ cu chirurgia convenţională.

TRAUMATISMELE NERVULUI OPTIC

Avulsia nervului optic reprezintă o complicaţie rară dar deosebit de gravă a traumatismelor cu glob închis. Cel mai frecvent mecanismul de producere este reprezentat de dizlocarea anterioară a globului de către un obiect ce pătrunde între globul ocular şi peretele orbitei. Un alt mecanism implicat este rotaţia extremă şi bruscă a globului. Avulsia completă a nervului optic este sugerată de pierderea funcţiei vizuale şi midriază areflexă şi confirmată de prezenţa unei cavităţi goale în locul capului nervului optic care se retractă în teaca neuronală. Prognosticul este grav datorită absenţei tratamentului medical sau chirurgical.

TRAUMATISMELE CU GLOB DESCHIS

TRAUMATISMELE PENETRANTE

Traumatismele oculare penetrante prezintă un polimorfism ridicat iar interesarea segmentului posterior reprezintă un factor prognostic negativ. Acest lucru este justificat de alterarea profundă a barierei hemato-retiniene şi iniţierea răspunsului inflamator care va avea drept consecinţă o proliferare celulară necontrolată a cărei finalitate este pierderea funcţională prin alterarea profundă a anatomiei globului ocular. Modelul experimental a demonstrat în traumatismele penetrante o proliferare fibroblastică importantă încă din prima săptămână, urmată de inducerea unei decolări posterioare de vitros, apariţia de membrane epiretiniene contractile şi dezlipire de retină la aproximativ 8–10 săptămâni. La 4 luni de la traumatism globul ocular este compromis de către dezlipirea de retină totală asociată cu membrane ciclitice, efuzie coroidiană şi hipotonie cronică [33, 34]. De aceea, atitudinea în faţa traumatismelor penetrante trebuie să fie promptă pentru a întrerupe această secvenţă.

Evaluarea corectă preoperatorie are o importanţă esenţială în evoluţia cazului. Cazurile cu acuitate vizuală iniţială mai bună de 0,025 au o şansă de 28 de ori mai mare de a-şi conserva această vedere decât cele cu funcţie vizuală iniţială redusă. De asemenea, absenţa defectului pupilar aferent a fost asociată cu o şansă mult mai bună de recuperare funcţională.

Există multiple controverse legate de abordarea traumatismelor penetrante cu interesarea segmentului posterior. Una dintre acestea se referă la momentul optim al abordării chirurgicale. Adepţii chirurgiei „temporizate", după 72 de ore, în centre specializate, proclamă o mai bună şansă de recuperare anatomică şi funcţională justificată de existenţa unei aparaturi dedicate, de o mai bună evaluare a cazului, de posibilitatea decolării spontane a hialoidei ceea ce favorizează parcursul operator şi nu în ultimul rând, de riscuri intraoperatorii reduse (prin diminuarea severităţii congestiei uveale marcate instalată imediat după traumatism). Pe de altă parte, adepţii chirurgiei imediate au drept principal argument reducerea semnificativă a riscurilor infecţioase şi hemoragice, dar mai ales a celor legate de proliferarea masivă intraoculară. Fără a exista o regulă în acest sens este recomandat ca fiecare caz să beneficieze de o atitudine particularizată, iar dacă complexitatea cazului implică transferul către un centru înalt specializat acest lucru să fie făcut după iniţierea tratamentului de urgenţă (inclusiv închiderea primară a plăgii), şi un minim de investigaţii paraclinice. Descurajarea chirurgului oftalmolog să-şi asume răspunderea în astfel de urgenţe pe motivul unei competenţe insuficiente ar reprezenta o exagerare ce aduce grave prejudicii pacientului.

O altă controversă este legată de utilizarea profilactică a identaţiei sclerale circumferenţiale. Există evidenţe că gelul vitrean persistent la nivelul bazei în ochiul traumatizat suferă un proces accentuat de contracţie, ceea ce va conduce la instalarea unei dezlipiri de retină complexe. De aceea, dacă vitrosul nu poate fi îndepărtat în totalitate în timpul vitrectomiei, plasarea unei identaţii circumferenţiale este utilă pentru a reduce tracţiunile vitreene.

Scanned with OKEN Scanner

Rupturile sclerale „oculte" reprezintă consecința unor traumatisme severe. Ruptura poate fi localizată sub conjunctivă, capsula Tenon sau mușchii extraoculari. Hemoragia subconjunctivală difuză asociată cu chemozis și presiune intraoculară scăzută sugerează prezența unei rupturi sclerale care trebuie explorată imagistic (ultrasonografic și prin CT). Identificarea intraoperatorie a rupturilor sclerale necesită peritomie pe 360 de grade, iar sutura acesteia se face cu fire resorbabile 7-0 sau 8-0 după îndepărtarea cu foarfecul a vitrosului herniat. Dacă până nu demult toate rupturile sclerale erau tratate profilactic prin crioterapie la nivelul marginilor pentru a reduce riscul de dezlipire de retină acest lucru nu mai este indicat astăzi datorită impactului puternic proinflamator al crioterapiei și posibilității unui mai bun abord al retinei prin vitrectomie.

Proliferarea intraoculară rapidă și importantă reprezintă principala problemă post-operatorie în astfel de cazuri. Progresul major în instrumentarea, ca și cercetările continue în modularea farmacologică a vitreoretinopatiei proliferative prin corticosteroizi, antimitotice, inhibitori fibroblastici sau alți modulatori vor permite un mai bun control în astfel de situații.

Având în vedere impactul psihologic major al enucleației primare asupra calității vieții pacientului, această atitudine este astăzi rezervată doar acelor cazuri în care distrucțiile tisulare sunt atât de importante încât o reconstrucție anatomică este imposibilă (de exemplu rupturi sclerale cu extensie posterioară importantă). Nici absența percepției luminoase nu justifică realizarea enucleației primare dacă reconstrucția anatomică poate fi realizată.

Endoftalmita exogenă după traumatisme penetrante reprezintă aproximativ 30% din totalul endoftalmitelor infecțioase, principalii factori de risc fiind reprezentați de sutura tardivă a plăgii (>24 de ore), prezența unui corp străin intraocular și contaminarea cu pământ [40, 44]. Diagnosticul clinic este ușor de stabilit în prezența hipopionului și a exsudatului pre- și retrolental. În mod particular, în endoftalmitele exogene sunt incriminate frecvent diverse specii de *Bacillus* care sunt responsabile de infiltrarea inelară și opacifierea corneei, evoluție fulminantă și prognostic funcțional sumbru (figura 8.8). Endoftalmitele fungice sunt frecvent consecința unui corp străin vegetal contaminat cu pământ.

Figura 8.8. Endoftalmită exogenă cu infiltrat cornean inelar după plagă scleralăprin înțepare cu corp vegetal (cazuistică personală).

În prezența endoftalmitei este importantă prelevarea unui aspirat vitrean pentru o analiză completă de laborator. Tratamentul convențional specific endoftalmitei include administrarea sistemică de vancomicină (eficientă asupra *Bacillus*, *Streptococcus* și *Staphylococcus*), ceftazidim sau ciprofloxacin (cu penetranță oculară mai redusă). Ciprofloxacinele sintetice de generația a patra (moxifloxacin), asigură o bună penetrabilitate vitreană și un spectru larg de acțiune. Administrarea sistemică trebuie sustinută de un tratament local care constă în instilații, unguente și injecții perioculare cu antibiotice, midriatice și corticosteroizi. Injectarea intravitreană unică sau repetată de ceftazidim (2 mg/0,1 ml) și vancomicină (1 mg/0 1 ml) are un efect benefic. Endoftalmitele fungice beneficiază de un tratament specific sistemic cu fluconazol sau sistemic și intravitrean cu amfotericina B.

Tratamentul chirurgical al endoftalmitei exogene prin vitrectomie posterioară prin pars plana are ca și principale consecințe îndepărtarea toxinelor și materialului inflamator, reducerea riscului de tracțiuni vitreene și o mai bună difuzie a chimioterapicelor. Suplimentarea cu antibiotice în lichidul de perfuzie și endotamponada cu ulei siliconic pot să reducă în aceste cazuri riscul de recidivă a infecției și complicații post-operatorii. Persistența procesului infecțios în ochiul vitrectomizat este de regulă controlată prin injectarea intravitreană suplimentară de antibiotice.

Una dintre cele mai grave complicații ale traumatismelor deschise este *oftalmia simpatică*. Această complicație a fost raportată după 0,002% dintre traumatismele penetrante, incidența fiind egală la ambele sexe. Vârsta înaintată și numărul

Scanned with OKEN Scanner

mare al intervenţiilor chirurgicale reparatorii cresc incidenţa acestei complicaţii. Majoritatea cazurilor de oftalmie simpatică sunt diagnosticate în primul an de la traumatism datorită simptomatologiei specifice în ochiul congener care include scăderea moderată a acuităţii vizuale însoţită de fotofobie [35]. Examenul obiectiv pune în evidenţă semne uveale importante cum sunt precipitatele keratice, îngroşarea irisului, nodulii irieni, sinechiile iriene posterioare. La nivelul segmentului posterior se poate observa reacţia vitreană, edemul papilar, edemul retinian şi nodulii Dalen-Fuchs (aglomerări de celule epitelioide şi limfocite sub epiteliul pigmentar retinian intact). Cazurile severe dezvoltă dezlipire de retină exsudativă, cataractă şi glaucom. Patofiziologia oftalmiei simpatice este incomplet elucidată, majoritatea autorilor conferind rolul major conflictului imunologic tardiv declanşat de pigmentul uveal şi cel retinian. Odată declanşată oftalmia simpatică se poate manifesta pe o perioadă de câteva decenii [36]. Tratamentul oftalmiei simpatice este reprezentat de administrarea sistemică şi locală de corticosteroizi, adesea pentru o perioadă lungă de timp. Cazurile severe, rezistente la corticosteroizi beneficiază de terapia sistemică imuno-supresoare (Chlorambucil, Cyclosporine, Azathioprine) [37, 38]. Enucleerea ochiului traumatizat (simpatizant) pentru unii autori este controversată [39].

O situaţie particulară este reprezentată de *traumatismele combinate ale segmentului anterior şi posterior*. În aceste situaţii se realizează iniţial toaleta şi sutura soluţiilor de continuitate corneo-sclerale pentru a restaura integritatea structurală a globului ocular şi a permite normalizarea presiunii intraoculare. Cristalinul compromis este îndepărtat pentru a permite chirurgia ulterioară a segmentului posterior. În situaţia în care transparenţa corneei este compromisă este necesară utilizarea unei cheratoproteze temporare. Cele mai utilizate sunt cheratoprotezele temporare Landers şi Eckardt care înlocuiesc corneea centrală compromisă şi permit vizualizarea retinei post-ecuatoriale. La sfârşitul procedurilor pe segmentul posterior cheratoproteza este înlocuită de o grefă corneană.

CORPII STRĂINI INTRAOCULARI

Corpii străini intraoculari (CSIO), ca şi complicaţie directă a traumatismelor penetrante sunt cunoscuţi şi descrişi din antichitate.

Incidenţa CSIO variază între 18–41% dintre traumatismele cu glob deschis, principalele circumstanţe fiind reprezentate de accidentele de circulaţie şi accidentele de muncă sau casnice în lipsa ochelarului de protecţie. În 90–100% dintre cazuri sunt implicaţi bărbaţii, vârsta medie fiind 29–38 de ani. Majoritatea corpilor străini sunt metalici dar pot fi implicaţi şi corpi străini din sticlă, plastic sau corpi vegetali dacă au velocitatea necesară. Sclera reprezintă un obstacol mai uşor de depăşit decât corneea. Nu trebuie exclusă posibilitatea unor corpi străini intraoculari multipli rezultaţi dintr-o explozie.

Odată pătruns în ochi corpul străin produce leziuni concordante cu velocitatea, aspectul şi mărimea sa. Un corp lipsit de velocitate induce leziuni minime şi rămâne suspendat în vitros (figura 8.9), în timp ce un corp străin cu velocitate suficientă generează leziuni primare unice (68%) sau multiple, prin ricoşare (21%) (figura 8.10). Corpii străini ascuţiţi rămân înfipţi în retină sau discul optic fiind responsabili de sângerări importante (figura 8.11). Este unanim acceptat faptul că lezarea concomitentă a uveei şi/sau cristalinului alături de apariţia hemoragiei vitreene reprezintă factori declanşatori ai unui proces inflamator marcat care are drept consecinţă instalarea PVR-ului.



Figura 8.9. Corp străin metalic suspendat în cavitatea vitreană (cazuistică personală).

O complicaţie specifică legată de prezenţa unui corp străin intraocular este reacţia toxică pe care o induce, direct proporţional cu suprafaţa sa activă şi nu cu volumul său. Deşi multă vreme s-a considerat că un corp străin intraretinian devine inert prin încapsulare fibroasă acest lucru nu a fost confirmat. În mod particular fierul, cuprul şi câteodată aluminiul sunt responsabili de toxicitate oculară. Materialele considerate „inerte" intraocular sunt reprezentate de aur, sticlă, plastic şi porţelan.

Scanned with OKEN Scanner

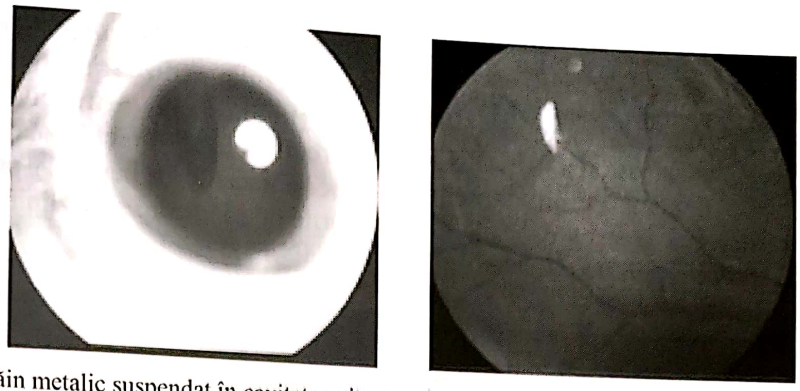

Figura 8.10. Corp străin metalic suspendat în cavitatea vitreană după ce a lezat retina supero-temporală (cazuistică personală).

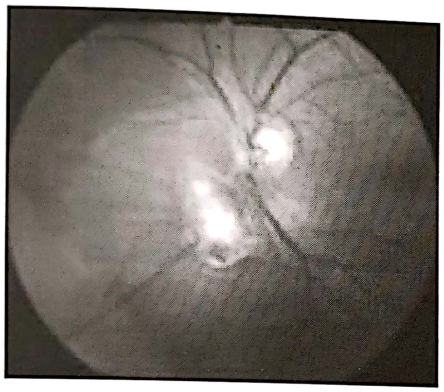

Figura 8.11. Corp străin metalic intraretinian şi decolare exsudativă secundară în vecinătatea discului optic (cazuistică personală).

Sideroza oculară este rezultatul interacţiunii ionilor de fier cu proteinele celulelor epiteliale. Eliberarea radicalilor liberi şi alterările celulare au drept consecinţă degenerescenţa celulară secundară, care a fost constatată precoce, la câteva zile de la traumatism, sau tardiv, la ani de zile după acesta [46, 47]. Semnele clinice ale siderozei oculare interesează atât segmentul anterior (depozite de fier pe endoteliul cornean, heterocromie iriană, pupilă atonă, cataractă cu aspect gălbui, glaucom secundar cu unghi deschis) cât şi cel posterior (alterarea epiteliului pigmentar retinian, reducerea calibrului vascular, disc optic hiperemic). Suspiciunea clinică de sideroză oculară este confirmată de electroretinografie care evidenţiază iniţial creşterea undei A şi apoi reducerea progresivă a undei B. Atât semnele clinice de sideroză oculară cât şi modificările electroretinogramei sunt reversibile dacă corpul străin este îndepărtat în timp util [48, 49].

Calcoza oculară este consecinţa prezenţei unui corp străin intraocular din cupru care distruge structurile oculare prin depunerea directă în diverse membrane şi accelerarea peroxidarii lipidelor. În faza imediat următoare traumatismului cuprul induce o reacţie importantă inflamatorie sterilă asemănătoare endoftalmitei care poate conduce la ftizia rapidă a globului [50]. Odată depăşită faza acută riscul de toxicitate (calcoza) este mai redus decât în cazul fierului şi contrar acestuia riscul de pierdere a vederii este semnificativ mai mic. Cu toate acestea calcoza este sugerată de decolorarea în verde a irisului, depunerea de particule de cupru în cristalin (cu un aspect radiar), în vitros şi retină. Contrar siderozei semnele de calcoză oculară persistă şi după îndepărtarea corpului străin.

În cazul imposibilităţii vizualizării directe a structurilor oculare confirmarea prezenţei şi localizarea corpilor străini intraoculari se bazează pe tehnicile imagistice moderne. Deşi computer tomografia (CT-ul) nu are o sensibilitate de 100% în detecţia tuturor corpilor străini indiferent de natura sau mărimea lor ea este în continuare cea mai utilizată metodă imagistică. Tomografia spirală (helical CT) s-a dovedit a fi mai precisă decât CT-ul convenţional în detecţia corpilor străini sub 0,06 mm^2 şi în reconstrucţia tridimensională a imaginilor cu o rată redusă a artefactelor.

Radiologia convenţională este orientativă. Rezonanţa magnetică nucleară (RMI) este contraindicată în suspiciunile de corpi străini din fier. Ecografia poate oferi rezultate contradictorii, fals negative (în corpii străini vegetali de mici dimensiuni) sau fals pozitive (în bulele de aer intravitreene) şi este contraindicată pe un ochi deschis.

Corpii străini intraoculari trebuie extraşi cât mai rapid pentru a minimaliza riscurile infecţioase, hemoragice şi cele legate de toxicitatea sa. Momentul extracţiei chirurgicale este controversat şi chiar dacă există argumente serioase pentru o chirurgie temporizată (până la 2 săptămâni după repararea primară a plăgii) majoritatea chirurgilor preferă îndepărtarea lor precoce, imediat sau la scurt timp după repararea primară a plăgii, prin vitrectomie

Scanned with OKEN Scanner

posterioară prin pars-plana, cu forcepsul sau magnetul intraocular, de o manieră bine controlată. Această atitudine este urmată de o rată redusă a complicațiilor hemoragice, infecțioase și a PVR-ului.

O atenție deosebită impun corpii străini încapsulați și cei intraretinieni. Aceștia necesită o eliberare din manșonul fibros și/sau retina adiacentă și fotocoagularea țesutului retinian adiacent pentru a minimaliza riscurile hemoragice și de PVR (figura 8.12). Atunci când corpul străin intraretinian este direct vizualizat fotocoagularea retinei adiacente în perioada preoperatorie reduce riscurile de sângerare și dezlipire de retină iatrogenă (figura 8.13).

Figura 8.12. Aspectul pre- și post-operator la 12 luni al unui traumatism penetrant cu corp străin intraretinian mascat de hemoragia preretiniană, extras prin vitrectomie posterioară (cazuistică personală).

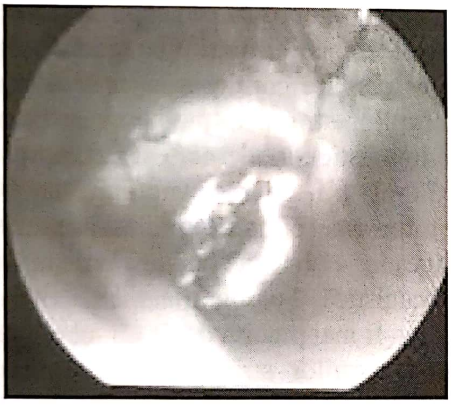

Figura 8.13. Corp străin intraretinian metalic; fotocoagulare profilactică preoperatorie în retina adiacentă (cazuistică personală).

Prognosticul anatomic și funcțional al cazurilor cu CSIO este mai slab decât al traumatismelor necomplicate. Cu toate acestea un procent important conservă sau recuperează funcția vizuală, principalii factori prognostici fiind reprezentați de starea ariei maculare, prezența endoftalmitei, severitatea distrucțiilor tisulare și mărimea corpului străin >15 mm.

Magnetul extern a reprezentat multă vreme singura modalitate de abordare a CSIO magnetici. Rata crescută a hemoragiilor intraoculare și a rupturilor retiniene iatrogene ca și eficiența redusă în extracția corpilor străini încapsulați (60%) limitează considerabil utilizarea acestei metode. În *extremis*, magnetul extern ar putea fi indicat doar la corpii străini vitreeni necomplicați, de mici dimensiuni și în cazurile în care vitrectomia nu poate fi realizată (opacifierea corneei) [51, 52].

Corpii străini intraoculari nedetectați inițial (corpi străini „cronici") sunt îndepărtați doar dacă generează toxicitate oculară, amenință structurile oculare, iar riscul chirurgical nu depășește riscul supravegherii lor periodice.

TRAUMATISMELE PERFORANTE

Datele statistice oferite de USEIR plasează pe primul loc, în Statele Unite, armele de foc ca și sursă a producerii acestui tip particular de traumatism atât cu poartă de intrare cât și de ieșire oculară. Corpurile cu velocitate mare provenite din diverse activități industriale, casnice sau explozii sunt de asemenea incriminate (capse, sticlă, fragmente de metal). Traumatismul perforant are poartă de intrare corneană și de ieșire sclerală în 53% dintre cazuri sau poartă de intrare și ieșire sclerală în 47% dintre cazuri. Aceste traumatisme sunt caracterizate printr-un prognostic anatomic și funcțional foarte rezervat asemănător cu cel al rupturilor globului ocular [53]. Acest lucru este explicat de complexitatea leziunilor care alterează profund anatomia globului ocular. O caracteristică a acestor traumatisme este apariția rapidă a PVR-ului

Scanned with OKEN Scanner

şi pierderea acuităţii vizuale prin impactarea directă a ariei maculare sau nervului optic. Încarcerarea vitreană şi retiniană în plagă, distrucţia cristalinului şi epiteliului ciliar explică evoluţia rapidă înspre ftizia globului şi generarea unui risc crescut de oftalmie simpatică.

Chirurgia vitreoretiniană modernă permite recuperarea anatomică şi ameliorarea funcţiei vizuale (la aprox 0,025) în mai bine de jumătate dintre cazuri, chiar dacă nu există un consens asupra momentului intervenţiei chirurgicale [54]. Valoarea profilactică a identaţiei sclerale circumferenţiale este controversată. Utilizarea sistemică şi intraoculară de corticosteroizi pare a avea un efect benefic în ceea ce priveşte limitarea evoluţiei PVR-ului în acest tip deosebit de grav de traumatism ocular.

BIBLIOGRAFIE

1. Kuhn F., Morris R., Witherspoon C.D., Heimann K., Jeffers J., Treister G., A standardized classification of ocular trauma terminology, Ophthalmology, 1996, 103: 240–243.
2. Chiquet C., Zech J.C., Gain P., Adeleine P., Trepsat C., Visual outcome and prognostic factors after magnetic extraction of posterior segment foreign bodies in 40 cases, Br. J. Ophthalmol., 1998, 82: 801–806.
3. Esmaeli B., Elner S.G., Schork A., Elner V.M., Visual outcome and ocular survival after penetrating trauma, Ophthalmology, 1995, 102: 393–400.
4. Sternberg P.J., De Juan E.J., Michels R.G., Auer C., Multivariate analysis of prognostic factors in penetrating ocular injuries, Am. J. Ophthalmol., 1984, 98: 467–472.
5. Barr C.C., Prognostic factors in corneoscleral lacerations, Arch. Ophthalmol., 1983, 101: 919–924.
6. Aguilar J.P., Green W.R., Choroidal rupture: a histopathologic study of 47 cases, Retina, 1984, 4: 269–275.
7. Postel E.A., Meiler W.F., Posterior segment manifestations of blunt trauma. In: Guyer D.G., Yannuzi L.A., Chang S., Shields J.A., Green W.R. (eds.), Retina-Vitreous-Macula, Vol. 1, Philadelphia: WB Saunders, 1999, p. 834–836. 4.
8. Wyszynski R.E., Grossniklaus H.E., Frank K.E., Indirect choroidal rupture secondary to blunt ocular trauma. A review of eight eyes, Retina, 1988, 8: 237–243.
9. Lakhanpal V., Experimental and clinical observations on massive SCH, Trans. Am. Ophthalmol. Soc., 1989, 91: 545–652.
10. Beyer C.F., Peyman G.A., Hill J.M., Expulsive choroidal hemorrhage in rabbits. A histopathologic study, Arch. Ophthalmol., 1989, 107: 1648–1653.
11. Desai U.R., Peyman G.A., Chen C.J. *et al.*, Use of perfluoroperhydrophenanthrene in the management of SCHs, Ophthalmology, 1992, 99: 1542–1547.
12. Joo S.H., Ko M.K., Choe J.K., Outflow of aqueous humor following cyclodialysis or ciliochoroidal detachment in rabbit, Korean J. Ophthalmol., 1989, 3: 65.
13. Bellows A.R., Chylack L.T. Jr., Hutchinson B.T., Choroidal detachment: clinical manifestation, therapy, and mechanism of formation, Ophthalmology, 1981, 88: 1107.
14. Mello M.O., Scott I.U., Smiddy W.E. *et al.*, Surgical management and outcomes of dislocated intraocular lenses, Ophthalmology, 2000, 107: 62–67.
15. Shakin E.P., Carty J.B.J., Clinical management of posterior chamber intraocular lens implants dislocated in the vitreous cavity, Ophthalmic Surg. Lasers, 1995, 26: 529–534.
16. Lewis H., Sanchez G., The use of perfluorocarbon liquids in the repositioning of posteriorly dislocated intraocular lenses, Ophthalmology, 1993, 100: 1055–1059.
17. Goffstein R., Burton T.C., Differentiating traumatic from nontraumatic retinal detachment, Ophthalmology, 1982, 89: 361–368.
18. Ross W.H., Traumatic retinal dialyses, Arch. Ophthalmol., 1981, 99: 1371–1374.
19. Scott J.D., Retinal dialysis, Trans Ophthalmol. Soc. UK, 1977, 97: 33–35.
20. Kennedy C.J., Parker C.E., McAllister I.L., Retinal detachment caused by retinal dialysis, Aust. NZJ Ophthalmol., 1997, 25: 25–30.
21. Aylward G.W., Cooling R.J., Leaver P.K., Trauma-induced retinal detachment associated with giant retinal tears, Retina, 1993, 13: 136–141.
22. Nacef L., Daghfous F., Chaabini M. *et al.*, Ocular contusions and giant retinal tears, J. Fr. Ophtalmol., 1997, 20: 170–174.
23. Brinton G.S., Aaberg T.M., Reeser F.H., Topping T.M., Abrams G.W., Surgical results in ocular trauma involving the posterior segment, Am. J. Ophthalmol., 1982, 93: 271–278.
24. Ryan S.J., Allen A.W., Pars plana vitrectomy in ocular trauma, Am. J. Ophthalmol., 1979, 88: 483–491.
25. Cardillo J.A., Stout J.T., LaBree L. *et al.*, Post-traumatic proliferative vitreoretinopathy: the epidemiologic profile, onset, risk factors, and visual outcome, Ophthalmology, 1997, 104: 1166–1173.
26. Brinton G.S., Aaberg T.M., Reeser F.H., Topping T.M., Abrams G.W., Surgical results in ocular trauma involving the posterior segment, Am. J. Ophthalmol., 1982, 93: 271–278.
27. Blumenkranz M.S., Azen S.P., Aaberg T.M. *et al.*, Relaxing retinotomy with silicone oil or long-acting gas in eyes with severe proliferative vitreoretinopathy. Silicone Study Report 5. The Silicone Study Group, Am. J. Ophthalmol., 1993, 116: 557–564.
28. Kusaka S., Fujikado T., Ikeda T., Tano Y., Spontaneous disappearance of traumatic macular holes in young patients, Am. J. Ophthalmol., 1997, 123: 837–839.
29. Amari F., Ogino N., Matsumura M., Negi A., Yoshimura N., Vitreous surgery for traumatic macular holes, Retina, 1999, 19: 410–413.
30. Kuhn F., Morris R., Mester V., Witherspoon C. Internal limiting membrane removal for traumatic macular holes, Ophthalmic Surg. Lasers, 2001, 32: 308–315.
31. Chow D.R., Williams G.A., Trese M.T., Margherio R.R., Ruby A.J., Ferrone P.J., Successful closure of traumatic macular holes, Retina, 1999, 19: 405–409.
32. Bustros S., Vitreous surgery for traumatic macular hole, Retina, 1996, 12: 451–452.
33. Cox M.S., Freeman H.M., Retinal detachment due to ocular penetration I: clinical characteristics and surgical results, Arch. Ophthalmol., 1978, 96: 1354–1361.
34. Eagling E.M., Perforating injuries involving the posterior segment, Trans. Ophthalmol. Soc. UK, 1975, 95: 335–339.

Scanned with OKEN Scanner

35. Power W.J., Foster C.S., Update on sympathetic ophthalmia, Int. Ophthalmol. Clin., 1995, 35: 127–137.
36. Kinyoun J.L., Bensinger R.E., Chuang E.L., Thirty-year history of sympathetic ophthalmia, Ophthalmology, 1983, 90: 59–65.
37. Yang C., Liu J., Chlorambucil therapy in sympathetic ophthalmia, Am. J. Ophthalmol., 1995, 119: 482–488.
38. Chan C., Roberge F.G., Whitcup S.M. *et al.*, 32 cases of sympathetic ophthalmia, Arch. Ophthalmol., 1995, 113: 597–600.
39. Bellan L., Sympathetic ophthalmia: a case report and review of the need for prophylactic enucleation, Can. J. Ophthalmol., 1999, 34: 95–98.
40. Peyman G.A., Carrol C.P., Raichand M., Prevention and management of traumatic endophthalmitis, Ophthalmology, 1980, 87: 320–324.
41. Parish C.M., O'Day D.M., Traumatic endophthalmitis, Int. Ophthalmol. Clin., 1987, 27: 112–119.
42. Nobe J.R., Gomez D.S., Liggett P.E., Smith R.E., Jrobin J.B., Traumatic and postoperative endophthalmitis: a comparison of visual outcomes, Br. J. Ophthalmol., 1987, 71: 614–617.
43. Vahey J.B., Flynn H.W. Jr., Results in the management of *Bacillus endophthalmitis*, Ophthalmic Surg., 1991, 22: 681–686.
44. Verbraeken H., Rysselaere M., Traumatic endophthalmitis, Eur. J. Ophthalmol., 1994, 4: 1–5.
45. Straub W., The ophthalmology of Fabricius Hildanus in the 17th century, Doc. Ophthalmol., 1990, 74: 21–29.
46. Sneed S.R., Ocular siderosis, Arch. Ophthalmol., 1988, 106: 997.
47. Davidson M., Siderosis bulbi, Am. J. Ophthalmol., 1933, 16: 331–335.
48. Schmidt J.G.H., Mansfield-Nies R., Nies C., On the recovery of the electroretinogram after removal of intravitreal copper particles, Doc. Ophthalmol., 1987, 65: 135–142.
49. McGahan M., Bito L., Myers B., The pathophysiology o the ocular microenvironment. II. Copper-induced ocular inflammation and hypotony, Exp. Eye Res., 1986, 42: 595–605.
50. Kuhn F., Witherspoon C.D., Morris R., Skalka H., Improvement of siderotic ERG, Eur. J. Ophthalmol., 1992, 2: 44–45.
51. Hildebrand H., Sixty-six magnet operations with successful extraction of particles of iron from the inferior of the eye in fifty-three cases, Arch. Ophthalmol., 1996, 114: 762–763.
52. Kuhn F., Morris R., Witherspoon C.D., Magnetische intraokulare Fremdkörper im hinteren Augenaschnitt, Ophthalmology, 1993, 90: 539–548.
53. Shock J.P., Adams D., Long-term visual acuity results after penetrating and perforating ocular injuries, Am. J. Ophthalmol., 1985, 100: 714–718.
54. Martin D.F., Meredith T.A., Topping T.M., Sternberg P. Jr., Kaplan H.J., Perforating (through-and-though) injuries of the globe. Surgical results with vitrectomy, Arch. Ophthalmol., 1991, 109: 951–956.

Scanned with OKEN Scanner

Capitolul 9
EVISCERAȚIA ȘI ENUCLEAȚIA GLOBULUI OCULAR

EVISCERAȚIA ȘI ENUCLEAȚIA GLOBULUI OCULAR

MONICA POP

EVISCERAȚIA GLOBULUI OCULAR

Evisceraţia globului ocular este intervenţia chirurgicală care constă în evidarea întregului conţinut al sacului scleral după detaşarea „capacului" corneean.

INDICAȚII

• Afecţiuni acute:

– plăgi corneo-sclerale întinse, cu hernierea conţinutului globului prin plagă (glob parţial eviscerat) în situaţia în care reconstrucţia este imposibilă sau inutilă;

– endoftalmite, cu AV egală cu zero, în situaţia în care tratamentele specifice medico-chirurgicale sunt ineficiente.

• Afecţiuni subacute sau cronice:

– evisceraţia se impune în situaţia în care un glob traumatizat nu răspunde la tratamentul complex medico-chirurgical, este hiperemic, lăcrimos, neliniştit, nefuncţional, hipoton, cu tendinţă la diminuare (preatrofic). Intervenţia trebuie practicată cât mai precoce în prezenţa simptomelor descrise, în scopul prevenirii oftalmiei simpatice [1];

– aceeaşi situaţie, după orice interval de timp de la traumatism (săptămâni până la zeci de ani), dacă există asemenea simptome la un glob cu traumatism perforant, chiar dacă acestea apar periodic, cu perioade intermitente de acalmie sub tratament;

– la copii în creştere, cu un glob pierdut prin traumatism perforant şi la care pentru a nu dezvolta un dismorfism facial prin asimetrie, este nevoie de evisceraţie urmată de protezarea cavităţii şi schimbarea dimensiunilor protezei în funcţie de creştere;

– la persoane cu globi dezorganizaţi, preatrofici sau nu, cu aspect inestetic [2].

Preoperator va fi efectuată obligatoriu o ecografie oculară, pentru a elimina posibilitatea existenţei unei tumori intraoculare. În toate cazurile evisceraţia va fi urmată de protezarea cavităţii.

Anestezia: În funcţie de vârstă, de patologie şi de starea locală, anestezia poate fi:

– locală
– locală potenţată
– generală.

Se impune anestezia generală la copiii de orice vârstă şi la adulţii a căror stare locală nu permite injectarea unei substanţe (hematoame retrobulbare, plăgi întinse cu hernierea conţinutului sau a unei părţi din acesta, pentru a se putea realiza reconstrucţia globului, dacă aceasta este posibilă, în endoftalmite, pentru a nu favoriza diseminarea, la pacienţii cu boli psihice şi agitaţie etc.). Anestezia cel mai des utilizată în evisceraţie este cea locală. În cazul în care pacientul este mai labil, se poate potenţa prin adăugarea unui sedativ şi antalgic parenteral (de exemplu, o benzodiazepină).

• Instrumentar
– Microscop operator
– Blefarostat fin
– Pense fine cu şi fără dinţi
– Cuţit de 15° sau bisturiu fin

Scanned with OKEN Scanner

– Foarfecă de cornee
– Foarfecă fină
– Chiurete oftalmologice (2–3 dimensiuni)
– Portace
– Fire 7-0 şi 9-0
– Seringi, apă oxigenată
– Bile de metacrilat (2–3 dimensiuni)
– Material absorbant
– Pansamente (figura 9.4).

TEHNICA CHIRURGICALĂ

– Se aplică blefarostatul după ce în prealabil suprafaţa oculară şi perioculară a fost dezinfectată cu betadină.

– Se decolează conjunctiva şi episclera, până în dreptul inserţiilor musculare (acestea trebuie păstrate intacte, pentru a conferi bontului scleral o bună motilitate).

– Se perforează globul la nivelul limbului cu bisturiul fin sau cu cuţitul de 15°, deschidere care se lărgeşte uşor, pentru a permite penetrarea foarfecii de cornee.

– Se practică apoi keratotomia circulară, urmată de detaşarea completă a „capacului" sclero-cornean (figura 9.1). Înaintea detaşării complete, se secţionează leucoamele aderente, în situaţia în care acestea există.

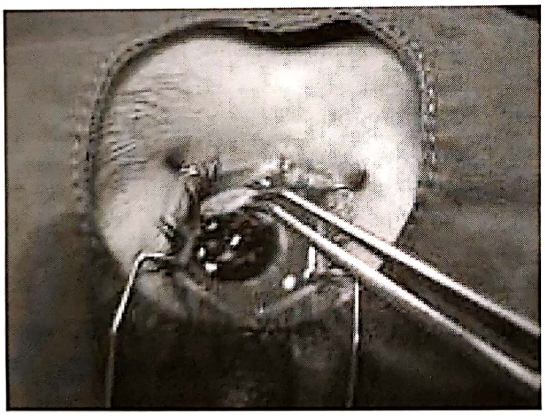

Figura 9.1. Excizia capacului corneean.

– Se începe apoi înlăturarea întregului conţinut al cavităţii sclerale (iris, cristalin, retină, coroidă, vitros). Este deosebit de importantă detaşarea atentă a tuturor fragmentelor aderente de peretele scleral intern, astfel încât la sfârşit acesta să rămână curat şi neted (figura 9.2). Resturile coroidiene neînlăturate pot declanşa ele însele oftalmia simpatică.

Figura 9.2. Îndepărtarea integrală a conţinutului ocular.

– După examinarea atentă a cavităţii, se spală cu 1–2 ml de apă oxigenată, cu rol hemostatic şi dezinfectant, după care se alege şi se introduce în „sacul" scleral bila de metacrilat [3, 4]. Aceasta trebuie să fie de mărime potrivită, lăsând lejeritate în porţiunea anterioară a sacului scleral, pentru ca sutura să se poată practica cu uşurinţă, fără ca buzele plăgii să stea în tensiune (pericol de dehiscenţă).

– Se suturează sclera cu fire separate, 7-0 non-resorbabile (nu foarte apropiate pentru a permite drenajul, dacă este necesar).

– Se suturează apoi episclera şi conjunctiva, în unul sau două planuri, cu fir 9-0 în surjet continuu (figura 9.3). Se aplică apoi un unguent oftalmic şi un pansament compresiv pentru a se evita chemozisul şi edemele palpebrale post-operatorii.

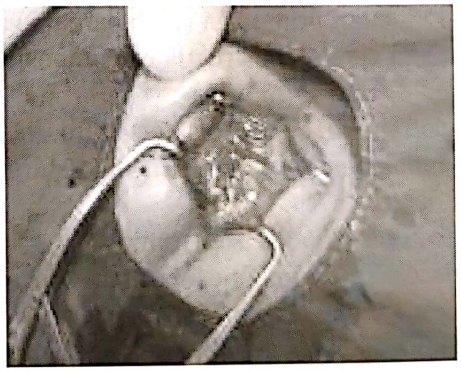

Figura 9.3. Sutura conjunctivei.

– După vindecarea cavităţii, în câteva zile, se poate proteza cavitatea cu o proteză mobilă.

EVOLUŢIE

În funcţie de patologie, tratamentul post-operator constă în:

Scanned with OKEN Scanner

Antibioterapie în asociație, încă 4–5 zile în situația în care evisceraţia a fost practicată pentru endoftalmită.

În absența infecției, tratamentul post-operator trebuie să conțină antialergice şi antiinflamatorii pentru a combate edemele de intensitate diferită, care apar în toate cazurile până la „obişnuința" cu bila de metacrilat, deşi aceasta este în general foarte bine tolerată de organism.

COMPLICAȚIILE

Sunt foarte rare şi pot consta în:

Edeme palpebrale mai importante şi chemozis, care herniază prin fanta palpebrală; acestea se remit de obicei sub tratament.

Celulita orbitară – în cazuri foarte rare.

Mențiune specială: deşi părerile au fost multă vreme controversate în ceea ce priveşte implantul bilei de metacrilat în cazul evisceraţiei practicate pentru endoftalmite, am introdus în absolut toate cazurile de acest fel bila de metacrilat, având în vedere rolul său deosebit de important în aspectul estetic ulterior al pacientului. Nu am avut nici o singură complicație în urma acestei tehnici. În consecință, se recomandă ca după orice evisceraţie, indiferent de patologia care a condus la această intervenție, să fie introdusă bila de metacrilat pentru a oferi pacientului posibilitatea de a obține aspectul estetic dorit [5].

BIBLIOGRAFIE

1. Phan L.T., Hwang T.N., McCulley T.J., Evisceration in the modern age, Middle East Afr. J. Ophthalmol., Jan., 2012, 19(1): 24–33.
2. Hui J.I., Outcomes of orbital implants after evisceration and enucleation in patients with endophthalmitis, Curr. Opin. Ophthalmol., Sep., 2010, 21(5): 375–9.
3. Dresner S.C., Karesh J.W., Primary implant placement with evisceration in patients with endophthalmitis, Ophthalmology, Sep., 2000, 107(9): 1661–4; discussion 1664–5.
4. Ozgur O.R., Akcay L., Dogan O.K., Primary implant placement with evisceration in patients with endophthalmitis, Am. J. Ophthalmol., May, 2007, 143(5): 902–4. Epub 2006 Dec 20.
5. Jordan D.R., Problems after evisceration surgery with porous orbital implants: experience with 86 patients, Ophthal Plast Reconstr Surg, Sep., 2004, 20(5): 374–80.

ENUCLEAȚIA GLOBULUI OCULAR

Analizatorul vizual extern este format din globul ocular şi anexele sale (pleoapele, conjunctiva, musculatura extrinsecă a globului ocular, aparatul lacrimal şi orbita). Enucleația reprezintă îndepărtarea globului ocular în întregime, ca entitate anatomică, cu păstrarea anexelor acestuia în întregime [1, 2].

INDICAȚII

- Majore – tumorile maligne endooculare, care nu pot beneficia de alt tip de terapie medico-chirurgicală (retinoblastoame, melanoame maligne coroidiene, tumori metastatice cu diferite puncte de plecare, de dimensiuni sau cu sedii care nu pot beneficia de alte tipuri de terapie).
- Avulsia incompletă a globului ocular (post-traumatică sau prin autoagresiune la pacienții cu tulburări psihice) în situația în care globul nu mai poate fi repoziționat în cavitatea orbitară.
- O indicație, uneori controversată, este şi oftalmia simpatică deja declanşată, sub protecția medicamentoasă susținută (corticoizi, imunomodulatoare) [3, 5].

INSTRUMENTAR

– Pense cu şi fără dinți
– Cârlige şi pense de strabism
– Lingură specială pentru enucleație
– Foarfece
– Cauter fin
– Portace
– Fire de sutură.

În situația în care urmează protezarea cavității, pe masa chirurgicală se vor mai adăuga benzi de teflon sau sclera de cadavru şi bile de metacrilat (figura 9.4).

În situația în care diagnosticul este de tumoră malignă endooculară, care necesită terapie post-operatorie prin iradiere, nu este indicat implantul bilei de metacrilat (care se practică în scop pur estetic, pentru umplerea cavității orbitare, urmată de aplicarea protezei speciale).

Scanned with OKEN Scanner

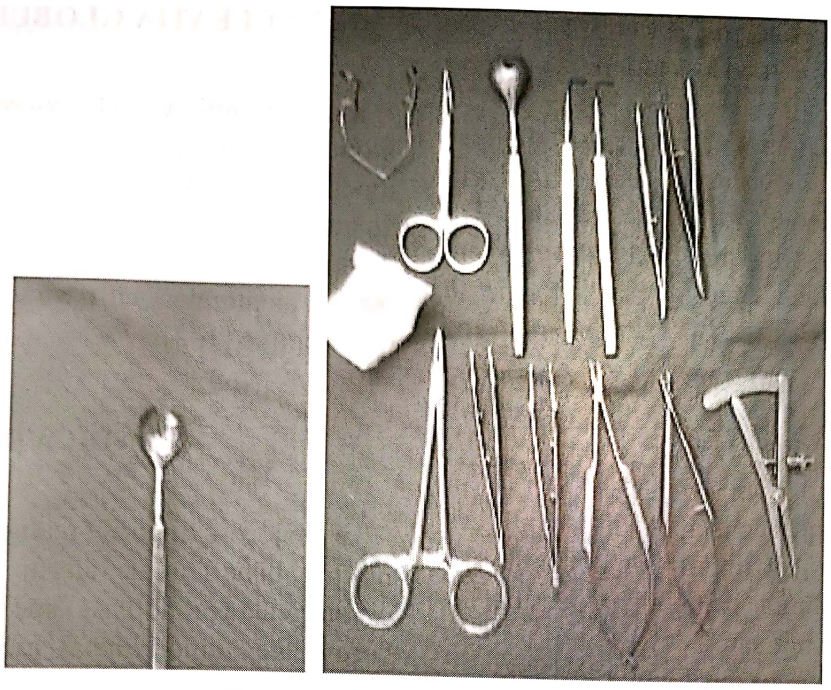

Figura 9.4. Instrumentar chirurgical.

TEHNICA CHIRURGICALĂ

Gradul de dificultate este crescut față de eviscerație [4]. Anestezia trebuie să fie întotdeauna generală pentru evitarea diseminării celulelor tumorale.

Intervenția are următorul parcurs:

Disecția conjunctivei şi episclerei, ancorarea cu fire şi dezinserția mușchilor extrinseci, introducerea lingurii de enucleație sub globul ocular, urmată de tracțiune (luxarea anterioară a globului ocular) pentru elongația nervului optic şi secționarea acestuia cât mai la distanță de glob în scopul evitării diseminării tumorale prin vasele centrale ale nervului. Pentru a simplifica tehnica enucleației, putem păstra inserția mușchiului drept intern ancorat cu fir, îndepărtând globul după cum am arătat şi apoi dezinserția sa de pe globul detaşat. Pentru a opri sângerarea şi a preveni diseminarea tumorală, se poate cauteriza pachetul vascular restant, după secționarea nervului optic. În situația în care este indicat implantul estetic, se introduce o bilă de metacrilat într-o bandă de silicon [1] sau în sclera de cadavru special prelucrată. Se procedează apoi la reinserția musculaturii extrinseci imitând situarea anatomica pentru a permite o mobilitate post-protetică cât mai apropiată de cea fiziologică. Urmează sutura în două planuri (episclera şi conjunctiva) cu fire fine 10-0. În situația în care implantul bilei de metacrilat este contraindicat, se procedează la sutura mușchilor extrinseci „în cruce", urmată de sutura episclerei şi conjunctivei.

La sfârşitul intervenției este indicată aplicarea unui pansament compresiv, uleiat, sub formă de rulou, acoperit de alt pansament compresiv, în scopul prevenției apariției edemelor palpebrale şi chemozisului. Post-operator, se recomandă tratament antiinflamator local şi general, precum şi antialergic; proteza definitivă se poate aplica la circa 7–10 zile post-operator. Intervenția chirurgicală este în general încununată de succes şi în foarte rare situații pot să apară complicații de tipul hematoamelor sau dehiscenței plăgii cu expulzia bilei.

BIBLIOGRAFIE

1. Abel A.D., Meyer D.R., Enucleation with primary implant insertion for treatment of recalcitrant endophthalmitis and panophthalmitis, Ophthal. Plast. Reconstr. Surg., May, 2005, 21(3): 220–6.
2. Hui J.I., Outcomes of orbital implants after evisceration and enucleation in patients with endophthalmitis, Curr Opin. Ophthalmol., Sep., 2010, 21(5): 375–9.
3. Bilyk J.R., Enucleation, evisceration, and sympathetic ophthalmia, Curr. Opin. Ophthalmol., Oct., 2000, 11(5): 372–86.
4. Migliori M.E., Enucleation versus evisceration, Curr. Opin. Ophthalmol., Oct., 2002, 13(5): 298–302.
5. Shah-Desai S.D., Tyers A.G., Manners R.M., Painful blind eye: efficacy of enucleation and evisceration in resolving ocular pain, Br. J. Ophthalmol., Apr., 2000, 84(4): 437–8.

Scanned with OKEN Scanner

Capitolul 10
STRABISMELE

ANATOMIA APARATULUI OCULOMOTOR

CRISTINA VLĂDUȚIU

Cunoaşterea în detaliu a anatomiei sistemului oculomotor este esențială pentru oftalmolog şi în special pentru chirurgul specializat în oculomotricitate.

La o primă vedere muşchii oculomotori ocupă locul principal în mişcările globului ocular, reprezintă componenta efectorie a mişcării şi elementul asupra căruia se acționează în operația de strabism. Există şi o serie de alte componente ale sistemului motor al ochiului a căror anatomie trebuie cunoscută în egală măsură. Dintre acestea fac parte pereții orbitei, aparatul suspensor al ochiului, scripeții, capsula lui Tenon, inervația şi vascularizația muşchilor, fanta palpebrală. Aceste componente, pe de o parte influențează mişcarea globului, pe de altă parte ignorarea unor particularități anatomice în timpul actului operator poate conduce la un rezultat operator nesatisfăcător sau la complicații. Cunoaşterea tuturor componentelor sistemului oculomotor ajută practicianul să înțeleagă fiziologia şi fiziopatologia mişcărilor oculare, să pună un diagnostic clinic şi etiopatogenetic corect şi în continuare să facă o indicație şi să efectueze un act chirurgical corect, care sa conducă la un bun rezultat, evitând reintervențiile sau complicațiile.

MUŞCHII OCULOMOTORI

INSERȚII

Cei şase muşchi oculomotori – patru muşchi drepți şi doi muşchi oblici – sunt langhete de muşchi striați, care prezintă două **inserții anatomice** (una proximală şi una distală) şi câte o **inserție fiziologică**.

Cei patru muşchi drepți şi oblicul mare îşi au originea (inserția proximală) la nivelul vârfului orbitei pe un inel cartilaginos numit inelul lui Zinn. Inserția distală se regăseşte la nivelul globului ocular. Muşchii drepți se inseră anterior de ecuatorul globului ocular la distanță variabilă față de limb. Cea mai apropiată inserție o are muşchiul drept intern, ceilalți muşchi inserându-se la distanțe care cresc progresiv în sens orar, descriind o spirală (spirala lui Tillaux), ajungând ca dreptul superior să aibă cea mai îndepărtată inserție față de limb (figura 10.1). Spre deosebire de muşchii drepți, care se inseră pe emisfera anterioară a globului, muşchii oblici se inseră pe emisfera posterioară, oblicul mare (superior) pe emisfera postero-supero-laterală, iar oblicul mic (inferior) pe cea postero-infero-laterală. Apropierea inserțiilor acestor muşchi de proiecția sclerală a maculei, la 4,2 mm superior de macula pentru oblicul mare şi 2,4 mm inferior de macula pentru oblicul mic trebuie avută în vedere în momentul în care se efectuează dezinserția acestor muşchi pentru a evita lezarea sclerei, respectiv a maculei în timpul acestei manopere. Linia de inserție sclerală a muşchilor oblici are direcție sagitală, putându-se astfel delimita fibre anterioare şi fibre posterioare. La ambii muşchi fibrele anterioare sunt responsabile de mişcarea de torsiune, iar cele posterioare de mişcarea de verticalitate. Această particularitate a muşchilor oblici permite efectuarea chirurgiei selective pe una din cele două categorii de fibre, atunci când indicația operatorie o cere (figura 10.2).

Scanned with OKEN Scanner

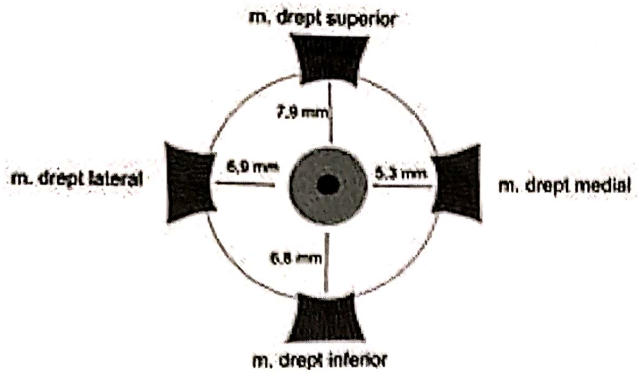

Figura 10.1. Spirala Tillaux.

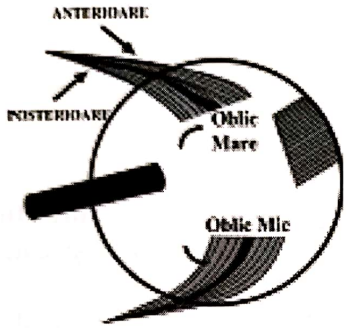

Figura 10.2. Fibrele anterioare şi posterioare ale muşchilor oblic mare şi oblic mic.

Inserţia fiziologică reprezintă locul unde muşchiul oculomotor penetrează capsula lui Tenon luând contact cu globul ocular. Inserţia fiziologică a celor patru muşchi drepţi se găseşte la distanţă variabilă de limb, aproximativ în zona ecuatorului globului ocular. Porţiunea musculară situată între inserţia sclerală şi inserţia fiziologică reprezintă arcul de contact, adică porţiunea în care muşchiul este în contact direct cu globul. Inserţia fiziologică realizează o altă fixare a muşchiului la scleră, care influenţează **forţa** de contracţie a muşchiului. Imobilizarea muşchiului la nivelul inserţiei fiziologice şi lungimea normală a arcului de contact asigură forţa de contracţie maximă, deoarece langheta musculară formează un unghi de 90 de grade cu raza globului ocular la acest nivel. Diminuarea patologică (cicatrici, aderenţe) sau alungirea chirurgicală a arcului de contact (Fadenoperaţie) determină o scădere a forţei de contracţie a muşchiului.

DIRECŢIE, ACŢIUNE, CÂMP DE MOTILITATE

Traiectoria langhetelor musculare are rol determinant în acţiunea muşchilor oculomotori.

Cei doi muşchi orizontali, dreptul intern şi dreptul extern, în traiectoria lor postero-anterioară respectă perfect planul orizontal; ca urmare acţiunea acestor muşchi este simplă: de adducţie respectiv de abducţie.

Muşchii drepţi verticali au direcţie postero-anterioară şi discret laterală. Traiectoria lor realizează un unghi de 23 de grade cu axul sagital al globului. În plus, langhetele musculare trec nazal faţă de axul vertical de rotaţie al ochiului. Această traiectorie explică acţiunea complexă a acestor muşchi: pentru dreptul superior o acţiune principală de ridicare şi acţiune secundară de adducţie şi rotaţie internă; pentru dreptul inferior, o acţiune principală de coborâre şi acţiune secundară de adducţie şi rotaţie externă a globului. Direcţia anterioară şi laterală a celor doi muşchi explică şi faptul că în momentul în care ochiul este deviat 23 grade lateral (în abducţie), direcţia muşchilor se suprapune cu axul antero-posterior al globului, moment în care se exercită maximal acţiunea verticală a acestor muşchi, iar într-o adducţie de 67 grade se exercită maximal acţiunea rotatorie (figura 10.3).



Figura 10.3. Acţiunea muşchilor verticali (3.1; 3.2).

Muşchii oblici au o traiectorie mai complexă şi ca urmare o acţiune complexă. Oblicul mare îşi are originea la nivelul vârfului orbitei, urmând peretele superior al orbitei deasupra dreptului superior. La nivelul unghiului supero-intern al orbitei trece printr-un inel cartilaginos, numit trohlee, care-i permite schimbarea direcţiei spre posterior şi lateral. A doua porţiune a muşchiului situată între trohlee şi inserţia sclerală, porţiune numită tendonul reflectat formează cu axul antero-posterior al globului un unghi de 51 de grade. Similar oblicul

Scanned with OKEN Scanner

mic, de la nivelul planşeului orbitei până la nivelul inserţiei sclerale pe emisfera postero-infero-laterală a globului are o traiectorie care face acelaşi unghi de 51 de grade cu axul ocular. Acţiunea muşchilor oblici este de asemenea triplă: pentru oblicul mare în principal rotator intern şi coborâtor şi secundar abductor, iar pentru oblicul mic, în principal rotator extern şi ridicător şi secundar abductor. În momentul orientării ochiului medial (în adducţie) de 51 grade, axul ocular tinde să se suprapună peste direcţia langhetei musculare, moment în care se exercită maximal acţiunea de verticalitate a muşchiului; într-o abducţie de 39 grade se exercită maximal acţiunea rotatorie (figura 10.4).

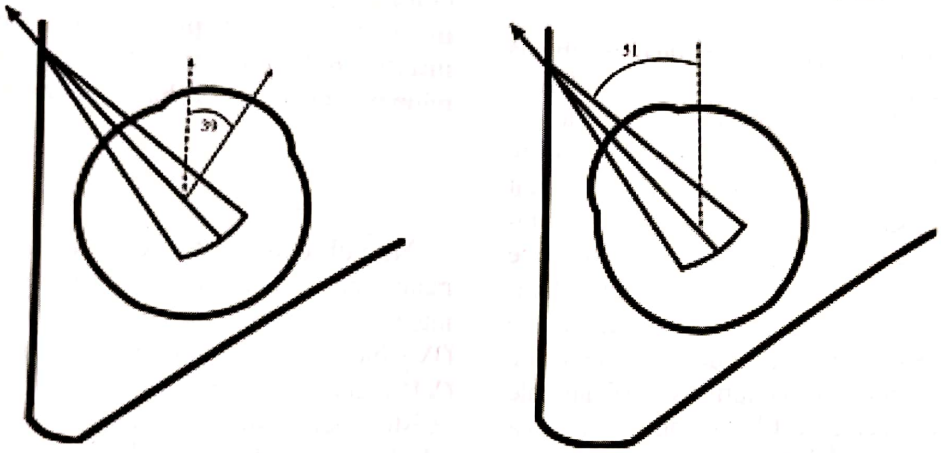

Figura 10.4. Acţiunea muşchilor oblici (4.1; 4.2).

Referitor la anatomia muşchilor oblici este importantă de cunoscut existenţa ligamentului Lockwood care solidarizează muşchiul oblic mic de muşchiul drept inferior în locul unde aceştia vin în contact. Ligamentul trimite expansiuni la nivelul septului orbitar inferior, a tarsului inferior şi a muşchiului retractor al pleoapei inferioare. Existenţa acestui ligament implică două fenomene. Primul este persistenţa unei oarecare acţiuni a oblicului mic chiar şi după dezinserţia sau tenotomizarea acestuia, deoarece conexiunea cu dreptul inferior realizează un adevărat loc de inserţie pentru oblicul mic. Un alt fenomen este retracţia pleoapei inferioare după recesia dreptului inferior, dacă nu se efectuează secţionarea minuţioasă a conexiunilor dreptului inferior cu retractorul pleoapei inferioare. Ligamentul lui Whitnall solidarizează trohleea şi porţiunea nazală a tendonului reflectat al oblicului mare de rebordul orbitar superior. Are, de asemenea conexiuni şi cu ridicătorul pleoapei superioare. În cazul lezării ligamentului, la tentativa de ancorare a oblicului mare poate să apară o ptoză palpebrală parţială. Există de asemenea conexiuni membranare între tendonul oblicului mare şi dreptul superior.

Este foarte important să se facă distincţia între acţiunea unui muşchi şi câmpul său de acţiune. Câmpul de acţiune este direcţia în care trebuie dus globul pentru ca muşchiul să-şi exercite acţiunea de verticalitate maximal. Muşchii care au acelaşi câmp de acţiune se numesc muşchi conjugaţi (figura 10.5).

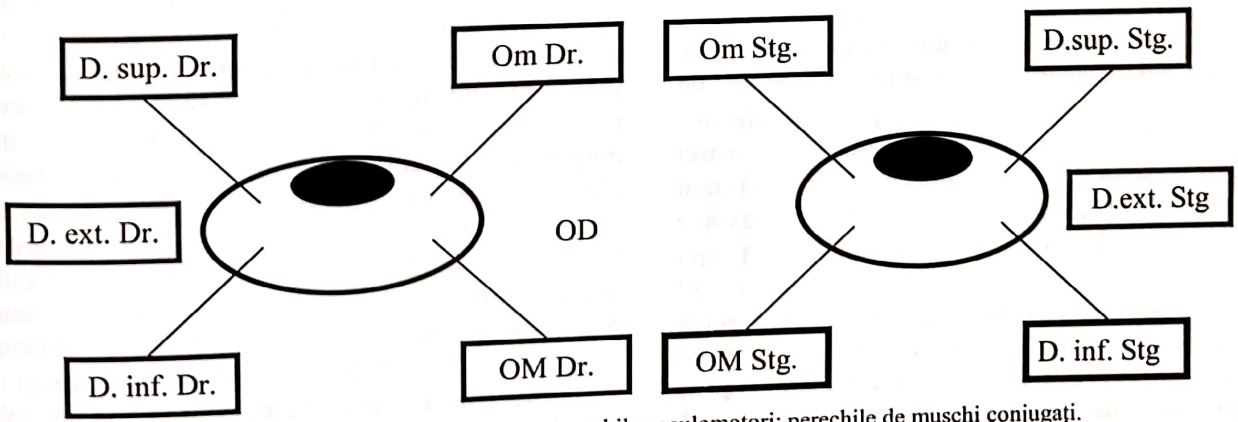

Figura 10.5. Câmpul de acţiune a muşchilor oculomotori; perechile de muşchi conjugaţi.

Scanned with OKEN Scanner

Cunoaşterea perechilor de muşchi conjugaţi reprezintă baza cunoaşterii principiilor care guvernează mişcările oculare, a fenomenelor care se produc în urma disfuncţiei unui muşchi (paralizie, restricţie etc.).

STRUCTURA

Muşchii oculomotori sunt înveliţi de o membrană conjunctivală, care rezultă din dedublarea învelişului mijlociu al capsulei lui Tenon. În structura lor se disting doua categorii de fibre musculare: fibre rapide (fazice) şi fibre lente (tonice). Primele sunt bine izolate prin sarcoplasmă şi sunt situate în straturile profunde ale muşchiului. Sunt intens inervate (câte o fibră nervoasă la fiecare fibră musculară) de fibre alfa, de dimensiuni mari şi mielinizate. Aceste fibre musculare sunt responsabile de mişcările rapide sacadice ale ochiului. În straturile superficiale ale muşchiului sunt repartizate fibrele tonice. Acestea nu sunt atât de bine delimitate, sunt inervate de fibre nervoase ramificate (fibre gama) şi se contractă lent. Fibrele tonice se contractă pentru a menţine globul într-o anumită poziţie.

VASCULARIZAŢIA

De-a lungul muşchilor drepţi, adăpostite în straturile superficiale ale muşchiului, se afla arterele ciliare anterioare, care-l părăsesc la nivelul inserţiei sclerale şi după un traiect intrascleral scurt participă la alcătuirea marelui cerc arterial irian. Arterele ciliare anterioare sunt în număr de două la fiecare muşchi, cu excepţia dreptului extern care adăposteşte numai o ramură arterială. Arterele ciliare anterioare reprezintă sursa principală de vascularizaţie a segmentului anterior al globului ocular. În momentul dezinserării unui muşchi oculomotor arterele aflate în grosimea muşchiului respectiv sunt compromise. Dezinserţia a mai mult de doi muşchi drepţi este riscantă pentru apariţia aşa-numitului sindrom de ischemie al polului anterior. Experienţa practică arată însă că sunt situaţii în care dizinserţia a trei sau chiar patru muşchi drepţi nu conduce în mod obligatoriu la această complicaţie. Chirurgul trebuie să ţină cont de muşchiul dezinserat (dezinserţia drepţilor verticali predispune mai mult la sindromul de ischemie), de vârsta şi patologia generală a pacientului (vârstnicii, cu probleme circulatorii reprezintă un factor de risc pentru ischemie) şi de timpul scurs de la o eventuală operaţie anterioară (în timp se constituie o circulaţie colaterală care să suplinească insuficienţa aportului sanguin).

Venele vorticoase, în număr de patru, colectează sângele provenit de la iris, corp ciliar şi coroidă. Sunt situate aproximativ la nivelul ecuatorului globului ocular. Este important ca venele vorticoase să fie evidenţiate în timpul anumitor manevre chirurgicale pentru a evita lezarea acestora. Acest incident se poate produce în timpul abordării inserţiei oblicilor sau în timpul plasării firului în miopexia posterioară (Fadenoperaţie).

INERVAŢIA

Nervul oculomotor comun (n III) inervează majoritatea muşchilor oculomotori şi anume: dreptul intern, inferior, superior, oblicul mic. Nervul trohlear (IV) inervează oblicul mare, iar nervul abducens (VI) inervează dreptul extern. Nucleii de origine a acestor nervi sunt situaţi în trunchiul cerebral: n III în pedunculii cerebrali, iar n IV şi VI în punte.

CAPSULA LUI TENON

Globul ocular este învelit într-un sistem complex de fascii, care respectă anterior corneea. Componentele capsulei învelesc şi în acelaşi timp solidarizează muşchii oculomotori, realizând în acelaşi timp o barieră care-i separă de grăsimea orbitară.

La nivelul canalului optic, duramater se transformă structural şi se divizează formând componentele capsulei lui Tenon. Aceasta este formată din trei manşoane concentrice: unul intern care înveleşte globul ocular, unul mijlociu, care înveleşte muşchii oculomotori şi unul extern care tapetează în interior pereţii osoşi ai orbitei.

1. **Învelişul intern** sau capsula lui Tenon posterioară înveleşte nervul optic, polul posterior al globului ocular şi avansează anterior până în apropierea inserţiei sclerale a muşchilor drepţi, limita anterioară a învelişului intern fiind spirala lui Tillaux. Porţiunea situată sub muşchii drepţi se opreşte în dreptul ecuatorului şi trimite de o parte şi alta a muşchiului o expansiune care se numeşte repliul falciform şi care se uneşte cu învelişul mijlociu al Tenonului. Practic, cele două expansiuni împreună cu învelişul intern şi mijlociu al capsulei realizează un orificiu prin care pătrund muşchii drepţi. Acest orificiu corespunde cu inserţia fiziologică a muşchilor drepţi.

2. **Învelişul mijlociu** porneşte tot de la nivelul vârfului orbitei, se dedublează şi înveleşte fiecare

Scanned with OKEN Scanner

mușchi drept formându-i o teacă proprie. O altă componentă a învelișului mijlociu o reprezintă membranele intermusculare. Ansamblul de fascii perimusculare și intermusculare formează conul muscular. Membranele intermusculare separă țesutul gras intraconal de cel extraconal. Porțiunea profundă a tecii perimusculare se unește, după cum am arătat mai înainte, cu expansiunile învelișului intern formând foramenul. Porțiunea superficială a învelișului mijlociu se întinde anterior pentru a forma capsula lui Tenon anterioară, unde aderă pe o lățime de 1,5–2 mm de conjunctivă, inserându-se împreună la limb. Între tecile musculare și conjunctivă există expansiuni numite aripioare tenoniene.

3. **Învelișul extern** formează un sac care tapetează periostul orbitar și realizează periorbita. Anterior, periorbita se continuă cu septul orbitar și în continuare cu tarsul. În lateral trimite expansiuni spre cantul intern și extern, acestea luând parte la formarea ligamentului palpebral intern și extern.

Cunoașterea anatomiei capsulei lui Tenon este importantă pentru chirurg, care va face o disecție atentă a tuturor membranelor pentru izolarea corectă a mușchiului oculomotor. Se va acorda o atenție sporită pentru menajarea foramenului. Secționarea acestuia conduce la hernierea grăsimii orbitare și ulterior la constituirea unor aderențe nedorite.

Perechile de mușchi conjugați:
D. sup. Dr. – sus Dr.
D. sup. Stg. – sus Stg.
D. inf. Dr. – jos Dr.
D. inf. Stg. – jos Stg.
OM Dr. – jos Stg.
OM Stg. – jos Dr.
Om Dr. – sus Stg.
Om Stg. – sus Dr.

Fig. 10.6. Scripeții mușchilor drepți (*pulley*).

Scripeții (*pulley* în literatura anglo-saxonă) reprezintă structuri atașate fiecărui mușchi drept. Structurile pe care le vom descrie nu se referă la trohlee, sau scripetele oblicului mare. Rolul lor este de a realiza un punct fix al pârghiei prin care acționează mușchiul. Scripeții sunt formațiuni în structura cărora există fibrină, elastină și fibre de mușchi neted bogat inervate. Aceste formațiuni atașează mușchiul în porțiunea ecuatorului de pereții orbitei (figura 10.6). Porțiunea musculară situată proximal de scripete este fixă, în timp ce porțiunea sa anterioară se deplasează o dată cu mișcarea globului ocular. Scripeții fixează ochiul la orbită, în timp ce foramenul îl fixează de globul ocular. Ambele sunt situate în zone vecine cu ecuatorul globului ocular. Deplasarea patologică a poziției scripeților, cel mai frecvent în modificările dimensiunilor și formei orbitei, va fi însoțită de deviații oculare evidente mai ales la ridicarea sau coborârea ochiului, constituind așa numitele „sindroame alfabetice". Clinic, scripeții nu pot fi puși în evidență, ei fiind situați în spatele Tenonului anterior, încercarea de expunere a lor însemnând deschiderea foramenului și hernierea grăsimii orbitare. Rezolvarea sindroamelor alfabetice cauzate de deplasări ale scripeților se efectuează prin deplasarea în sus sau în jos a inserției sclerale a mușchilor.

Fanta palpebrală. Aprecierea dimensiunilor deschiderii pleoapelor, a orientării lor, evidențierea retracției palpebrale sau a ptoziei palpebrale sunt caracteristici care trebuiesc avute în vedere pentru stabilirea unui diagnostic strabologic și a unei atitudini operatorii corecte. Fanta palpebrală crește în dimensiuni de la perioada de nou-născut la cea de adult cu 50% în lărgime și cu 20% în înălțime. Dimensiunea mică a fantelor la copilul mic nu trebuie să reprezinte un impediment pentru chirurgia precoce a strabismului. În ceea ce privește orientarea fantelor există variații normale legate de rasă. Orientarea mongoloidă (cant extern mai sus decât cel intern) se asociază de multe ori cu rotația internă a orbitei și cu sindrom alfabetic „A". Similar orientarea antimongoloidă a fantelor se asociază cu sindrom „V".

Epicantul reprezintă caracteristică rasială la populația asiatică, dar poate fi destul de frecvent întâlnită și la alte rase. Prezența sa accentuează impresia de convergență a ochilor și poate să predispună la falsul diagnostic de strabism convergent.

Globii oculari. Dimensiunea globului ocular crește progresiv în primii cinci ani de viață de la diametrul antero-posterior de 17 mm la nou născut până la 23–24 mm – dimensiunea adultului. Dimensiunea redusă a globului ocular la copilul mic obligă la prudență în calcularea numărului de milimetri de mușchi retropozat, deoarece depășirea ecuatorului globului la recesia unui mușchi drept va conduce la diminuarea excesivă a forței musculare. În plus, există variații în distanța care separă inserția sclerală a mușchiului față de limb. La dreptul intern de exemplu această distanță variază între 3 mm și 6 mm. La copiii cu vârstă până la 3 ani este mai prudent să se măsoare numărul de mm de retropozat măsurând de la limb și este indicat să nu se depășească 11 mm. Depășirea acestei limite la un glob de dimensiuni mici predispune la supracorecție.

Scanned with OKEN Scanner

ABORDAREA PACIENTULUI STRABIC

CRISTINA VLĂDUȚIU

Succesul terapeutic în cazul strabismului presupune obținerea alinierii axelor oculare şi existența unei vederi binoculare şi acuități vizuale cât mai apropiate de cele normale. Atingerea acestui obiectiv se obține printr-o abordare corectă, urmărind următoarele cinci etape:

1. Anamneza.
2. Examinarea pacientului.
3. Stabilirea tacticii operatorii.
4. Intervenția chirurgicală cu respectarea unei tehnici chirurgicale corecte. Este important de precizat că orice tratament conservativ (tratament optic, ortoptic, dezambliopizare, toxină botulinică) menit să restabilească paralelismul ochilor sau să ajute la obținerea unui rezultat operator optim, trebuie luat cu seriozitate în considerare şi urmat pas cu pas.
5. Urmărirea pacientului în vederea surprinderii unor probleme care necesită corectare.

Indicația chirurgicală reprezintă „arta „în rezolvarea unui strabism. Fără a minimaliza importanța unei tehnici chirurgicale corecte este un fapt unanim acceptat că *dificultatea* în chirurgia strabismului este nu atât operația în sine ci indicația adecvată cazului respectiv. Practic, fiecare pacient strabic prezintă variabile începând cu: valoarea deviației, variabilitatea sa, incomitențe ale deviației, refracția, starea funcțională, care fac ca fiecare pacient să necesite un raționament propriu pentru stabilirea indicației chirurgicale. Mai trebuie ținut cont de asemenea că modul de a reacționa a pacienților, cu aparent acelaşi fel de strabism, poate fi diferit. Din acest motiv abordarea corectă şi completă a pacientului strabic este esențială în scopul reducerii la minim a rezultatelor nesatisfăcătoare, datorate neluării în considerare a tuturor etapelor.

ANAMNEZA

Anumite detalii legate de debutul şi evoluția strabismului, furnizate de pacient sau părinți, pot întregi datele necesare evaluării complete a pacientului strabic în vederea stabilirii unei indicații operatorii corecte. Este important de cunoscut: data debutului deviației, alternanța fixației, variabilitatea unghiului, anumite atitudini particulare (torticolis, închiderea unui ochi), tratamentele urmate (ocluzie, exerciții ortoptice, chirurgie). Date legate de starea de sănătate generală, prezența alergiilor, sunt importante pentru siguranța anesteziei generale. Antecedentele heredocolaterale, existența strabismului la părinți sau frați, modul cum a evoluat la aceştia pot anticipa evoluția strabismului la pacientul examinat.

EXAMINAREA PACIENTULUI

PARTICULARITĂȚILE FEȚEI, POZIȚIA ANORMALĂ A CAPULUI, ATITUDINI

Epicantul, foarte frecvent întâlnit la copiii sub vârsta de trei ani, este o cauză frecventă de fals diagnostic de strabism. *Înclinația fantelor palpebrale* (mongoloidă şi antimongoloidă) care apare în dismorfii faciale majore sau minore este frecvent însoțită de variabilitatea deviației strabice la privirea în sus sau în jos din aşa numitele sindroame alfabetice. *Asimetria facială* însoțită de semnele unei paralizii de nerv IV sugerează debutul în copilăria mică a acestei afecțiuni. *Închiderea intermitentă* sau închiderea la lumină a unui ochi indică o diplopie (pe care un copil nu o semnalează de obicei), respectiv prezența unei exotropii intermitente.

Poziția anormală a capului (torticolis) are ca obiectiv, în majoritatea situațiilor, înlăturarea diplopiei, restabilirea paralelismului axelor oculare, respectiv a vederii binoculare sau suplinirea unei mişcări oculare limitate sau absente. În acest scop, pacientul va întoarce capul la dreapta sau la stânga, va înclina capul pe un umăr sau va ridica sau coborî bărbia. Torticolisul apare în paraliziile

Scanned with OKEN Scanner

oculomotorii, în strabismele restrictive (sindrom Duane, oftalmopatie tiroidiană) sau în sindroamele alfabetice „A" sau „V". În această ultimă situație pacientul ridică sau coboară bărbia în funcție de poziția în care axele sunt paralele. O altă cauză de torticolis este nistagmusul cu poziție de blocaj al secuselor într-o anumită direcție a privirii. Pacientul va adopta o anumită poziție a capului pentru a se plasa în poziția favorabilă a privirii.

EVIDENȚIEREA ȘI MĂSURAREA DEVIAȚIEI STRABICE

Evidențierea strabismului este problematică atunci când deviația este mică sau când pacientul, de vârstă foarte mică, nu permite o examinare corectă. În aceste situații testarea reflexului corneean (Testul Hirschberg) va ajuta la confirmarea strabismului și la aprecierea aproximativă a deviației (1 mm excentrare a reflexului = 8 dioptrii prismatice (DP)). Aparatul „Plus-Optix" indicat pentru screeningul tulburărilor de refracție poate fi un ajutor real inclusiv în screeningul strabismului întrucât aparatul nu determină valorile dioptrice, binocular, decât în situația în care axele globilor oculari sunt paralele.

Cover–testul, cu cele două variante ale sale: monolateral și alternant reprezintă gestul elementar care se utilizează pentru evidențierea deviației strabice. Este important să se înceapă examinarea cu cover-testul monolateral, în care se lasă o pauză între acoperirile alternative ale celor doi ochi evitând în acest mod disocierea vederii binoculare. Cover-testul monolateral permite diferențierea între un strabism latent (heteroforie) și un strabism manifest (heterotropie). Figura 10.7 redă etapele efectuării corecte a cover-testului monolateral în vederea diferențierii celor două. În principiu deplasarea – deviația ochiului neacoperit evidențiază o tropie, iar deviația ochiului acoperit o forie. În cover-testul alternant, acoperirea alternantă, fără pauză a ochilor produce disocierea maximă evidențiind astfel valoarea cea mai mare a deviației.

Alternanța și stabilitatea fixației; dominanța oculară. Alternanța fixației și aprecierea stabilității sale este importantă pentru apreciera acuității vizuale la copiii foarte mici, în perioada preverbală. O alternanță spontană, când ochii preiau fixația alternativ sau situația în care ochiul menține fixația stabil denotă o acuitate vizuală echilibrată între cei doi ochi și exclude o ambliopie. Orice individ are un ochi dominant, un ochi care are tendința de a fi preferat în raport cu congenerul său. Dominanța oculară se stabilește prin testul „creionului" sau testul „găurii" [1] și este importantă în situațiile în care trebuie să se decidă ochiul de operat sau ochiul care necesită un gest mai amplu. O dominanță evidentă a unui ochi atrage atenția asupra pericolului persistenței unei ambliopii chiar și după rezolvarea chirurgicală a strabismului, ochiul dominant putând fi utilizat preferențial în ciuda paralelismului axelor oculare.

Măsurarea deviației strabice necesită precizie în situația în care s-a decis intervenția chirurgicală sau se dorește urmărirea evoluției strabismului în timp. Există o multitudine de procedee de măsurare a unghiului strabic: testul reflexelor luminoase, sinoptoforul, crucea Maddox, testul Krimsky, cover-testul prismatic. Ultimul dintre ele s-a impus ca precizie și este utilizat în majoritatea serviciilor de strabologie În toate situațiile este necesară măsurarea deviației în diferite condiții de fixație: aproape (30 cm), la distanță (5–6 m), la privirea în sus și în jos, în privirile laterale, cu capul înclinat pe umărul drept și stâng (testul Bielchowsky). Mai puțin utilizat în practica curentă, testul Krimsky este folosit pentru a măsura deviația strabică la copiii mai puțin cooperanți sau la cei cu ambliopie profundă care nu fixează bine cu ochiul ambliop. Prisme cu valoare crescătoare se așează în fața ochiului strabic sau a ochiului fixator până în momentul în care reflexul corneean se centrează la ochiul strabic. S-a constatat că valorile determinate prin testul Krimsky sunt mai mici decât cele obținute prin cover-testul prismatic. Acest lucru este explicat prin faptul că măsurătoarea se efectuează fără disociere, condiție în care unghiul de deviație este mai mic. O altă posibilitate de măsurare a deviației strabice la ambliopi este Crucea Maddox. Este tot o metodă nedisociativă, iar valoarea, spre deosebire de primele două metode, este determinată în grade.

În cazul coexistenței unei deviații orizontale și a uneia verticale se măsoară concomitent ambele deviații, plasând o prismă orizontală în fața unui ochi și o prismă verticală în fața ochiului congener.

În situația existenței unui strabism paralitic sau restrictiv (sd. Duane, oftalmopatie tiroidiană) în care există o diferență între deviația strabică primară și cea secundară este importantă măsurarea ambelor efectuând cover-testul cu prisma în fața ochiului sănătos (deviația primară) și apoi cover-testul cu prisma în fața ochiului paretic sau restricționat (deviația secundară).

Scanned with OKEN Scanner

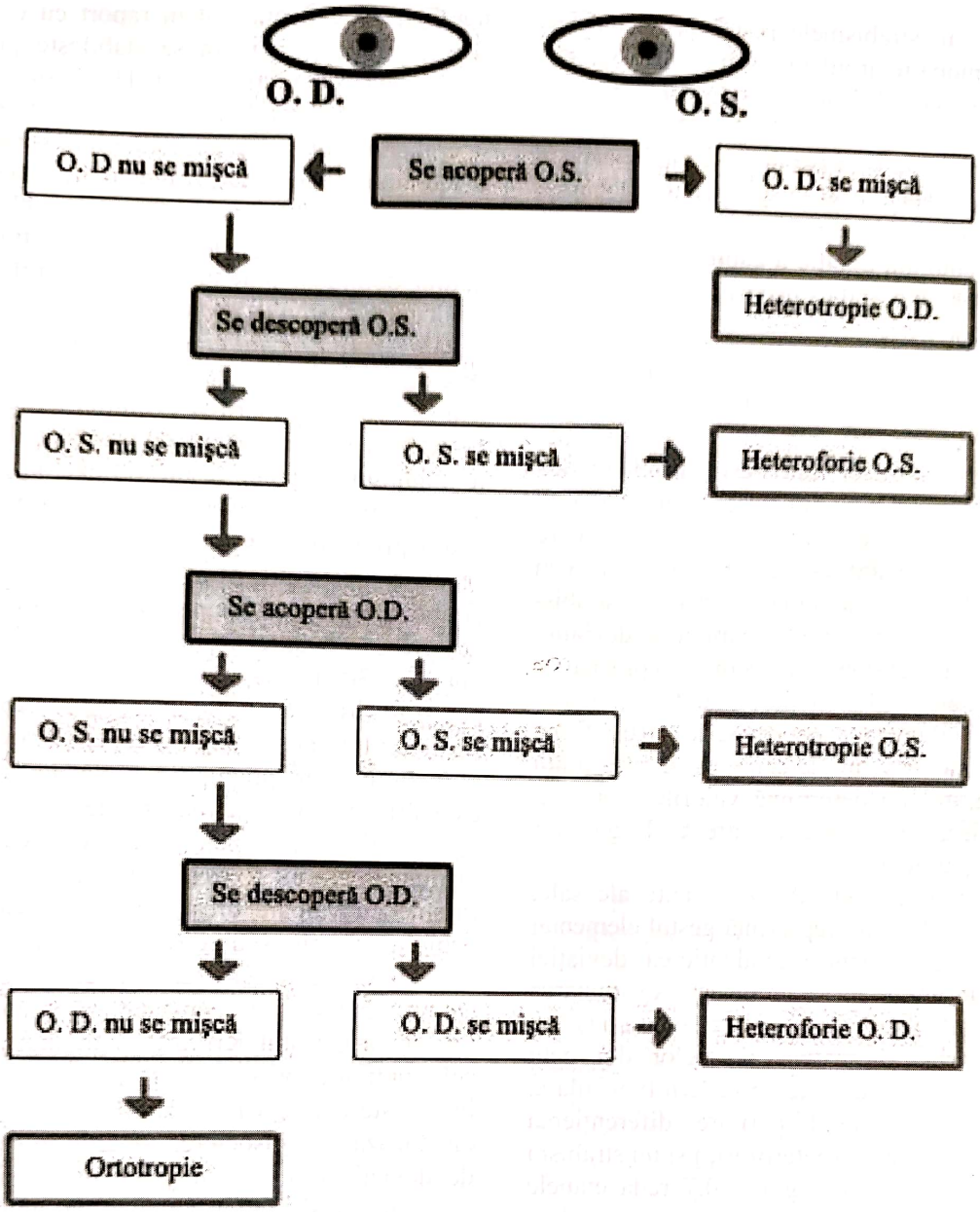

Figura 10.7. Cover test monolateral şi alternant.

Măsurarea unei ciclodeviaţii se face prin tesul cu două sticle striate Maddox (double Maddox rod test). În rama de probă se plasează două sticle striate vertical. Privind la distanţă becul din centrul crucii Maddox, pacientul este pus să alinieze cele două dungi încât acestea să fie paralele sau să se suprapună. Alinierea dungilor se face prin rotaţia suportului lentilei de pe rama de probă. O apreciere a ciclodeviaţiei se poate face şi prin examinarea fundului de ochi. Macula situată mai jos faţă de situaţia sa normală denotă o exciclorotaţie, iar macula situată mai sus decât normal, o inciclorotaţie.

EXAMINAREA MOTILITĂŢII OCULARE

Examinarea ducţiilor – mişcarea unuia dintre ochi cât timp congenerul său este acoperit – se efectuează în scopul evidenţierii limitării unei mişcări într-una din cele opt direcţii principale ale privirii. Această limitare sugerează o paralizie, o pareză oculomotorie sau o restricţie. Diferenţierea între cele trei o va face proba ducţiilor pasive sau proba ducţiilor active.

Examinarea versiilor – urmăreşte mişcarea ambilor ochi în cele opt direcţii principale ale privirii. Această examinare are ca scop evidenţierea

Scanned with OKEN Scanner

incomitențelor, adică a inegalităților de unghi strabic într-o anumită direcție a privirii.

– **Incomitențele orizontale** sunt inegalitățile de unghi care apar în lateroversii. În pareza de nerv VI, de exemplu, deviația este mai mare în direcția de acțiune a mușchiului paralizat.

– **Incomitențele oblice** reprezintă o deviație verticală care variază în pozițiile oblice (diagonale) ale privirii. Se apreciază întotdeauna poziția ochiului aflat în adducție, raportat la poziția congenerului său. Apariția incomitenței vericale în cadranele superioare exprimă o disfuncție a mușchilor oblici mici, iar incomitența în cadranele inferioare apare în disfuncții ale oblicilor mari. Astfel o hiperridicare a ochiului la privirea în sus și în adducție traduce o hiperfuncție a oblicilor mici. O coborâre a ochiului în aceeași direcție a privirii exprimă o hipofuncție a oblicului mic. După același raționament, o hipercoborâre la privirea în jos și în adducție indică o hiperfuncție a oblicului mare, iar o limitare a coborârii o hipofuncție a oblicului mare.

– **Incomitențele verticale** reprezintă variații ale deviației orizontale la privirea în sus și în jos. Aceste variații conturează așa numitele „sindroame alfabetice A și V". În mod clasic sindromul V apare în hiperfuncția oblicului mic și/sau pareza oblicului mare. Sindromul A apare în hiperfuncția oblicului mare și/sau hipofuncția oblicului mic.

– **Incomitențele torsionale** reprezintă variații ale deviației verticale care apar la înclinarea capului pe umărul drept sau stâng. Aceste incomitențe sunt evidențiate prin așa numitul semn Bielchowsky. Semnul Bielchowsky homonim este tradus prin ridicarea ochiului de partea umărului pe care este înclinat capul (exemplu, ridicarea ochiului drept la înclinarea capului pe umărul drept). Acest semn apare în parezele mușchilor oblic mare sau mic. Diferențierea între ele o face sd. „V" care însoțește pareza de oblic mare și sd. „A" care însoțește pareza de oblic mic. Semnul Bielchowsky heteronim se traduce prin ridicarea ochiului opus umărului pe care s-a înclinat capul și apare în hiperfuncții ale oblicilor. Diferențierea între cei doi mușchi o fac tot sindroamele alfabetice care însoțesc aceste disfuncții.

EXAMENUL FUNCȚIONAL

Examinarea acuității vizuale (AV). Este necesară adaptarea metodei de examinare la vârsta pacientului. Se utilizează simboluri sugestive (Lea, Allen) la copiii sub vârsta de trei ani și „E" urile lui Snellen după această vârstă. La copiii cu vârsta preverbală acuitatea vizuală poate fi determinată utilizând cartoanele lui Teller, sau se poate aprecia urmărind comportamentul fixației. Menținerea fixației stabile la ambii ochi se realizează numai în situația existenței vederii echilibrate la ambii ochi. Preferința fixației cu un ochi apare când vederea unui ochi este superioară congenerului său. În situația în care copilul nu fixează cu unul din ochi sau protestează atunci când este pus să privească cu acest ochi traduce o ambliopie considerabilă a acestuia. Starea acuității vizuale reprezintă unul din parametri care trebuie luați în considerare pentru decizia tacticii operatorii, așa cum va fi prezentat în capitolul următor.

Fixația. Determinarea fixației este importantă pentru aprecierea prognosticului unei ambliopii. Determinarea fixației se face cu ajutorul vizuscopului sau cu ajutorul unui oftalmoscop prevăzut cu o mira pentru fixație (steluță). O fixație foveolară, chiar dacă AV este scăzută, oferă bune șanse de recuperare a vederii, dacă vârsta copilului nu depășește 7–8 ani, în timp ce o fixație extrafoveolară reduce șansele de recuperare.

De starea AV și a fixației trebuie ținut cont la aprecierea timing-ului chirurgiei. Operația este indicat să fie efectuată dacă există o bună AV la ambii ochi sau dacă vârsta pacientului sau fixația nefavorabilă nu permit recuperarea vederii. În cazul în care există șanse de normalizare sau ameliorare a vederii, tratamentul de dezambliopizare trebuie să preceadă neapărat intervenția chirurgicală.

O bună AV reprezintă un suport pentru menținerea unei bune alinieri a ochilor după chirurgie, în timp ce ambliopia reduce șansele de stabilitate a alinierii și predispune la supracorecții (exotropie consecutivă).

Vederea binoculară (VB). Aprecierea stării funcționale binoculare este unul din momentele importante în abordarea pacientului strabic. Existența sau absența VB, calitatea sa (fuziune periferică sau centrală, prezența sau absența stereoscopiei, gradul stereoscopiei) influențează parcursul postoperator și stabilitatea rezultatului operator și în consecință au un rol major în decizia tacticii operatorii. Un rezultat chirurgical satisfăcător (deviație restantă sau supracorecție până în 10 DP) poate fi stabilizat în prezența unei VB bune sau poate evolua nefavorabil din cauza unei VB absente sau mediocre.

Scanned with OKEN Scanner

Pentru aprecierea stării funcționale, în practica uzuală se folosesc mai multe metode

– Sinoptoforul testează cele trei trepte ale VB sau fuziunii. **Gradul I** al vederii binoculare sau percepția simultană testează corespondența retiniană (normală, anormală, armonioasă, disarmonioasă). **Gradul II** testează fuziunea *motorie* (centrală sau periferică) și amplitudinea de fuziune. **Gradul III** testează stereoscopia sau fuziunea *senzorială.*

– Stereotestele. În funcție de colaborarea pacientului și de nivelul stereoscopiei la care ne așteptăm se utilizează fie testul Titmus, la care se obțin nivele de stereoscopie între 3 000 de secunde arc de cerc (musca) și 40 de secunde (ultimul din cele nouă cercuri), fie stereogramele cu puncte aleatorii cu grade de disparitate între 200 și 1 200 secunde. Vizualizarea testului Titmus (musca) corespunde unei fuziuni mediocre, în timp ce vizualizarea de pe stereograme corespunde unei fuziuni practic normale.

– Testul Worth (*four dot test*) poate fi utilizat la distanța de 30–40 de cm sau la distanța de 5 m. Prin acest test se evidențiază prezența fuziunii, a diplopiei, neutralizarea și gradul de alternanță a fixației. Același test poate fi pozitiv sau negativ în funcție de distanța examinării. O testare cu rezultat pozitiv (fuziune prezentă) pentru aproape poate deveni negativ la distanță. Modificarea de percepție este dată de modificarea dimensiunii stimulilor (găurilor) o dată cu îndepărtarea testului. Pentru testul de aproape, găurile mai mari ca dimensiune stimulează fuziunea periferică, în timp ce găurile mai mici percepute la distanță stimulează fuziunea centrală care poate fi, în același timp absentă.

Există anumite examinări care nu se efectuează de rutină la fiecare pacient strabic. Testul ducțiilor pasive și active, de exemplu, este rezervat pacienților care sunt suspicionați de o pareză sau restricție oculomotorie. Testul diplopiei post-operatorii se efectuează în cazul chirurgiei strabismului la adult, când există posibilitatea instalării sale. Aceste examinări vor fi detaliate la capitolele respective.

EXAMINAREA REFRACȚIEI

Determinarea refracției reprezintă un moment important în abordarea pacientului strabic. Alegerea metodei utilizate, a cicloplegicului potrivit, depinde de vârsta pacientului și de culoarea irisului. Vârsta mică, sub 3 ani necesită prudență în alegerea cicloplegicului. În cazul copiilor cu iris mai intens pigmentat se administrează atropină 0,5%, la copii sub trei ani, sau 1% peste această vârstă o dată pe zi, 3–4 zile consecutiv. La copii cu iris mai puțin pigmentat se utilizează ciclopentolat 1% de două ori, la 5 minute interval, citirea făcându-se după 40 de minute. Alegerea metodei de determinare a refracției depinde de cooperarea copilului și de experiența oftalmologului în utilizarea unei anumite metode. Sub 2,5–3 ani examinarea refracției este dificilă din cauza copilului care de obicei nu cooperează. Skiascopia este cea mai indicată metodă însă necesită experiență și nu întotdeauna pacientul este destul de liniștit ca examinarea să se poată efectua. Un bun substituent, deși destul de controversat în literatură, [2] este „Plus-optix"-ul. Avantajul pe care-l oferă acest aparat este maleabilitatea, putând fi utilizat și la copii mai puțin cooperanți. De asemenea, aparatul solicită mult mai puțin acomodația decât celelalte metode și valoarea dioptrică obținută este mai aproape de valoarea hipermetropiei totale.

Prescripția corecției optice este strâns legată de deviația oculară și de indicația chirurgicală. În cazul unei esotropii se corectează valoarea refracției (a hipermetropiei sau a miopiei) obținute în urma cicloplegiei. Chiar dacă, la început, pacientul se plânge de o reducere a vederii, în mod normal aceasta va reveni după 2–3 săptămâni de port continuu al ochelarului. Într-o exotropie se corectează valoarea refracției (de obicei cea manifestă, care se obține fără cicloplegie), care asigură cea mai bună acuitate vizuală.

EXAMINAREA POLULUI ANTERIOR ȘI AL FUNDULUI DE OCHI

Examinarea atentă a polului anterior, prin biomicroscopie și a fundului de ochi prin oftalmoscopie directă sau indirectă este obligatorie la orice copil cu strabism și are ca scop esențial excluderea unei afecțiuni organice care ar fi putut cauza strabismul, sau care coexistă cu strabismul. Cele mai frecvente afecțiuni care pot fi puse în evidență la un copil strabic sunt: cataracta congenitală, atrofia sau hipotrofia de nerv optic, retinoblastomul. Un screening oftalmopediatric, în care nu se evidențiază strabism trebuie să cuprindă examinarea reflexului roșu pupilar pentru excluderea unor afecțiuni majore de pol anterior sau posterior.

Scanned with OKEN Scanner

BIBLIOGRAFIE

1. Samarawickrama C., Wang J.J., Mitchell P., Association between ocular dominance and refraction-uncertain dominance, J. Refract. Surg., Mar., 2009, 25(3): 249.

2. Clausen M.M., Arnold R.W., Pediatric eye/vision screening. Referral criteria for the pedia vision plus optix s 04 photoscreener compared to visual acuity and digital photoscreening. Kindergarten computer photoscreening, Binocul Vis Strabismus Q, 2007, 22(2): 83–9.

Scanned with OKEN Scanner

INDICAȚIA CHIRURGICALĂ ÎN DIFERITE FORME CLINICE DE STRABISM

CRISTINA VLĂDUȚIU

Există mai multe criterii de clasificare a strabismului: în funcție de vârsta de debut (congenitale, dobândite); de etiopatogenie (strabisme orbitare, restrictive, paralitice, supranucleare); de intermitența deviației (constante, intermitente, latente sau heteroforii); de fixație (alternante, monolaterale); de direcția deviației (convergente, divergente, cicloverticale).

În continuare vom analiza diferitele clase de strabism și vom încerca să argumentăm indicațiile și tehnicile cele mai potrivite pentru obținerea unui rezultat optim.

STRABISMELE CONGENITALE

Strabismul congenital reprezintă o formă particulară de strabism atât din punct de vedere etiopatogenetic cât și clinic și terapeutic. Sunt incluse în această categorie strabismele cu debut în primele 6 luni de viață Este importantă cunoașterea patogenezei strabismului congenital pentru a înțelege manifestările clinice, evoluția și pentru a face o bună indicație chirurgicală.

Terminologie. Denumirea de strabism congenital a fost introdus de Costenbader și utilizat în special în literatura francofonă. Termenul dorește să sublinieze prezența de la naștere a deviației, fapt inexact, strabismul debutând de obicei după naștere în primele luni de viață. În literatura anglo-saxonă pentru această formă de strabism se folosește denumirea de strabism infantil.

Patogeneză. Cauza apariției strabismului congenital este imaturitatea sistemului oculomotor și senzorial al individului. Edificiul complex al vederii binoculare este constituit din trei componente: sistemul oculomotor, cel senzorial, legătura dintre ele fiind realizată de fuziune (funcție înăscută) cu cele două componente ale sale fuziune motorie și senzorială (figura 10.8). La naștere sau în primele luni după naștere, deoarece vederea este încă slab dezvoltată, echilibrul oculomotor este labil și fuziunea încă neconstituită, rezultă că pilonii care susțin edificiul vederii binoculare nu sunt destul de solizi pentru a susține paralelismul axelor oculare [1]. O vedere binoculară neformată în momentul apariției strabismului și care nu are condiții de dezvoltare din cauza strabismului va conduce la perpetuarea acestei tulburări a VB chiar și după corectarea chirurgicală a strabismului. Lipsa, sau fragilitatea VB reprezintă una dintre caracteristicile funcționale ale strabismului congenital.

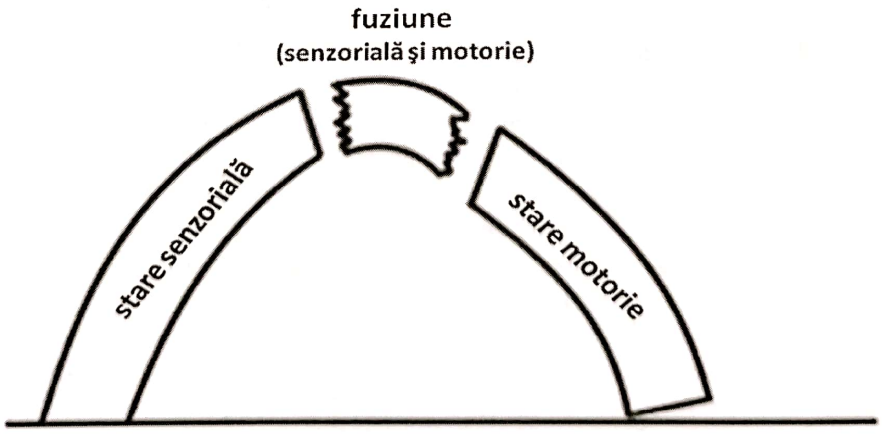

Figura 10.8. Mecanismul patogenetic din strabismul congenital.

Scanned with OKEN Scanner

Aspect clinic. Un strabism congenital tipic se caracterizează printr-o deviaţie de amplitudine mare, vicii de refracţie nesemnificative a căror corecţie nu influenţează deviaţia. La unii dintre copiii cu strabism congenital abducţia este limitată, dar această limitare a mişcării nu are cauză paretică ci se produce din cauza preferinţei de a fixa în adducţie şi din cauza posibilităţii blocării nistagmusului în adducţie. Pacienţii prezintă torticolis (cap întors în direcţia opusă strabismului) pentru a fixa cu ochiul în adducţie. Strabismul congenital se asociază în proporţie de 50% cu hiperfuncţia muşchiului oblic mic [2, 3]. O serie de manifestări caracteristice strabismului congenital, întrunite în aşa zisul *sindrom disociativ* apar la mulţi din copiii cu strabism congenital. Din acest sindrom complex fac parte:

– Deviaţia verticală disociată (DVD) se manifestă printr-o deviaţie verticală care apare spontan sau la disocierea (ocluzia) ochiului. Această deviaţie nu este cauzată de disfuncţia unui muşchi vertical sau oblic ci de inegalitatea stimulilor senzoriali care ajung la creier (în momentul ocluziei) şi din cauza sistemului vizual imatur.

– Deviaţia orizontală disociată (DHD) se manifestă prin apariţia unei deviaţii orizontale, convergente sau divergente, la ochiul care se acoperă. Aceste deviaţii ale ochiului acoperit pot fi sesizate cu ajutorul ocluzorului translucid.

– Deviaţia torsională disociată (DTD): inciclotorsiunea ochiului acoperit şi exciclotorsiunea congenerului.

– Nistagmusul manifest/latent (NML) se manifestă spontan sau la disociere. Nistagmusul din strabismul congenital este un nistagmus „în resort" cu faza rapidă în direcţia opusă strabismului, se calmează la deplasarea ochiului în adducţie şi se accentuează în abducţie.

Examinarea copilului cu strabism congenital comportă unele dificultăţi legate de lipsa de cooperare a acestuia. Determinarea deviaţiei strabice va fi aproximativă şi se va face utilizând testul reflexelor luminoase. Reflexul luminos proiectat în ochiul strabic, la nivelul marginii pupilei corespunde unei deviaţii de aproximativ 30 dioptrii prismatice, la jumătatea distanţei între pupilă şi limb corespunde cu 45 DP, iar la nivelul limbului cu 60 DP. În cazul în care se pune în evidenţă o limitare a abducţiei pentru a o diferenţia de o pareză congenitală a n. VI se recurge la testul „capului de păpuşă" [3]. De asemenea, se va examina minuţios motilitatea pentru a evidenţia o eventuală retracţie a globului în cazul unui sindrom Duane.

Tratamentul conservativ este de fapt un tratament de aşteptare a chirurgiei şi se adresează ambliopiei şi abducţiei limitate. Tratamentul ambliopiei prin ocluzie va fi adaptat strict, ca durată, la vârsta pacientului. Pentru deblocarea abducţiei sectoarele plasate în partea nazală a lentilelor vor obliga pacientul să îşi forţeze abducţia privind în lateral alternativ cu cei doi ochi. Utilizarea alternativă a ochilor este şi o bună posibilitate de prevenire şi tratare a ambliopiei.

Tratamentul chirurgical. Una dintre problemele care suscită controverse este *timing-ul* chirurgiei. Studii extinse asupra evoluţiei deviaţiei strabice şi a stării de instabilitate oculomotorie au stabilit că vârsta minimă la care este indicată chirurgia, într-un strabism convergent, este 4 luni [4, 5]. Progresele care au avut loc în domeniul anesteziologiei permit efectuarea operaţiei la o vârstă atât de mică. Un argument în favoarea chirurgiei precoce este prevenirea înrădăcinării tulburărilor VB. Un copil operat precoce va avea şanse mai mari de a dezvolta o VB mai performantă. Susţinătorii chirurgiei temporizate aduc ca argument riscul anesteziologic mai mic la o vârstă ceva mai mare (după un an şi jumătate) şi posibilitatea de a efectua o examinare mai corectă şi mai completă a copilului şi ca urmare o mai corectă indicaţie chirurgicală. În stabilirea momentului potrivit pentru operaţie, existenţa alternanţei fixaţiei, deci lipsa ambliopiei ar fi de dorit. Bineînţeles că atunci când acest deziderat nu poate fi atins, operaţia nu trebuie amânată în aşteptarea unei bune alternanţe.

În ceea ce priveşte *indicaţia chirurgicală*, deviaţiile strabice mari, caracteristice strabismelor congenitale, presupun gesturi chirurgicale generoase. Trebuie avut în vedere că dacă intervenţia chirurgicală se efectuează la vârstă mică (sub 1–1,5 ani) recesiile (reculurile, retropoziţiile) nu este bine să depăşească anumite nivele având în vedere diametrul antero-posterior mai mic al ochiului la aceşti copii. Apropierea, sau depăşirea axului de rotaţie a globului va fi urmată cu siguranţă de o supracorecţie nedorită. Deoarece s-a evidenţiat o variabilitate a distanţei de inserţie a dreptului intern faţă de limb între 3,5 şi 6 mm, Helveston [6] propune măsurarea recesiei faţă de limbul sclerocorneean. În cazul copiilor sub 1,5–2 ani recesia nu este bine să depăşească 11 mm de limb. Deviaţiile care depăşesc 70–80 DP necesită

Scanned with OKEN Scanner

chirurgie oculomotorie pe trei mușchi, și în cazuri excepționale pe patru mușchi (recesie de doi drepți interni și rezecție de doi drepți externi). Unii autori [7] consideră rezecția dreptului extern posibil generatoare de supracorecție, în timp, din cauza bridei pe care acesta o va produce, o dată cu creșterea masivului facial. Aceștia preferă o re-recesie a drepților interni intr-un al doilea timp operator. În ceea ce privește rezolvarea deviațiilor verticale asociate (DVD, hiperfuncție de oblic mic), acestea pot fi abordate în primul timp operator sau având în vedere posibilitatea dispariției lor după alinierea ochilor pe orizontală, pot fi rezolvate, dacă persistă, într-un al doilea timp operator. Este cunoscut faptul că DVD-ul poate să apară la un interval de 12–18 luni după corectarea deviației orizontale. Corecția acestuia este indicată dacă deviația verticală este constantă sau frecventă și de amplitudine mare.

Rezultatele tratamentului chirurgical în strabismele congenitale arată o rată de insucces mai mare (sub- sau supracorecții) decât în alte categorii de strabism. Dacă frecvența rezultatelor favorabile după o primă intervenție, în ceea ce privește alinierea axelor oculare, în strabismele dobândite este 75–80%, în cele congenitale acest procent scade la 50–60%. Această rată scăzută de succes este explicată prin potențialul fuzional absent sau foarte redus și prin deviațiile mari și complexe (asociere cu DVD sau disfuncție de oblic mic). Rezultatele funcționale sunt în plus descurajante. Chiar în absența ambliopiei, VB este mediocră (fuziune periferică), iar stereocopie performantă (40") se înregistrează în mod excepțional.

SINDROAMELE ALFABETICE

DEFINIȚIE

În această categorie sunt încadrate strabismele congenitale sau esențiale (dobândite), care prezintă o incomitență (variabilitate) a deviației la privirea în sus și în jos. Cele mai frecvente sunt sindroamele „V" și „A", mai rar putând apare și sindroamele „Y" sau „Lambda". Sindroamele „V" și „A" se pot greva pe o esotropie sau o exotropie. În sindromul „V" esotropic, de exemplu, deviația se mărește la privirea în jos sau diminuă la privirea în sus. După același raționament apar și celelalte sindroame alfabetice „V" sau „A" în alte categorii de deviații. Pentru a putea stabili diagnosticul de sindrom alfabetic este necesar ca diferența de deviație între poziția ochiului sus și jos să depășească 10–15 DP.

PATOGENIE

Această incomitență apare în cele mai multe situații în strabismele zise „orbitare". Modificările cavității orbitare (dimensiune, rotație) produc modificări de inserție a mușchilor oculomotori și a scripeților (puley). Chiar și în modificările puțin importante ale feței, cu înclinație mongoloidă sau antimongoloidă a fantelor palpebrale apare o inciclo- sau exciclorotație a orbitelor cu deplasarea în sus, respectiv în jos a scripeților, care atașează mușchii orizontali de pereții laterali ai orbitei (figura 10.9). Această deplasare a scripeților determină o disfuncție a mușchilor orizontali, care au funcție diferită la privirea în sus și în jos.

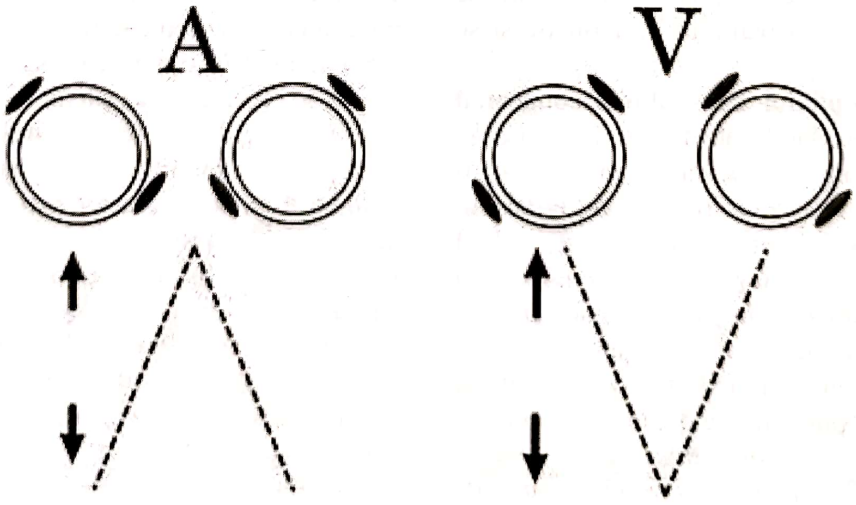

Figura 10.9. Deplasarea scripeților în sindroamele alfabetice.

Scanned with OKEN Scanner

Sindroamele alfabetice pot fi însoţite şi de disfuncţii ale muşchilor oblici. Hiperfuncţia oblicului mic şi hipofuncţia oblicului mare sunt însoţite de sindrom „V", iar hiperfuncţia oblicului mare şi hipofuncţia oblicului mic de sindrom „A".

Tratament chirurgical. Întrucât sindroamele alfabetice apar în cadrul unei eso- sau exotropii, pe lângă corectarea deviaţiei de bază este necesară şi corectarea incomitenţei care apare la privirea în sus şi în jos. Tratamentul specific al sindroamelor alfabetice decurge logic din patogeneza acestora. În cazul în care sunt însoţite de disfuncţii ale muşchilor oblici, pe lângă chirurgia muşchilor drepţi orizontali care se adresează deviaţiei orizontale se va corecta şi disfuncţia oblicilor, care corectează incomitenţa. De exemplu un strabism convergent, cu sindrom „V" în care se evidenţiază o hiperfuncţie a oblicului mic va fi corectată cu recesia muşchilor drepţi interni şi recesia oblicilor mici.

În cazul în care nu se evidenţiază o disfuncţie a oblicilor se procedează la deplasarea în sus sau în jos a inserţiei muşchilor drepţi. Muşchii drepţi internă vor fi deplasaţi către vârful literei V sau A, iar drepţii laterali către baza literei (figura 10.10). De exemplu, într-un strabism convergent cu sindrom „V", fără disfuncţie a oblicilor se indică recul drepţilor interni cu transpoziţia inferioară a inserţiei acestora.

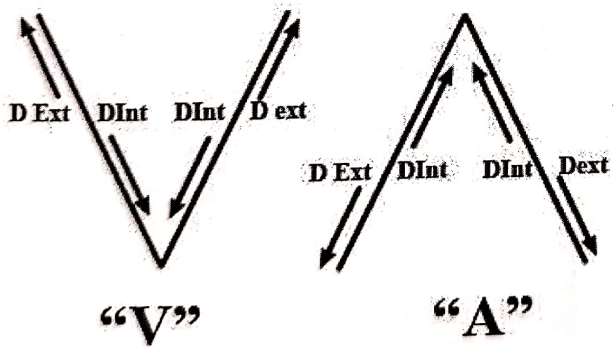

Figura 10.10. Transpoziţia muşchilor drepţi pentru rezolvarea sindroamelor alfabetice

SINDROAMELE RESTRICTIVE

SINDROMUL BROWN

Este denumit şi sindromul de bridă a oblicului mare.

Etiopatogenie

În sindromul Brown factorul restrictiv este reprezentat cel mai frecvent fie de un tendon rigid (sau învelit într-o teacă inextensibilă), fie de un obstacol situat la nivelul trohleei sau înaintea acesteia. În momentul în care ochiul priveşte în sus şi polul posterior coboară, factorul restrictiv (tendonul rigid, trohleea care nu permite glisarea porţiunii pretendinoase a muşchiului) împiedică această mişcare. De cele mai multe ori sindromul este idiopatic şi congenital. În situaţiile în care apare în cursul vieţii etiologia poate să fie inflamatorie (artrită reumatoidă la copii), traumatică, tumorală (chistică) etc.

Clinică

Caracteristica principală a sindromului este inabilitatea de a ridica ochiul, în special în adducţie. Limitarea mişcării de ridicare a ochiului se poate manifesta şi pe linia mediană şi într-o mai mică măsură în abducţie. În formele mai evidente ochiul „plonjează" în adducţie. Uneori poate să apară şi o hipotropie în poziţie primară. În sindromul Brown, inconstant, se poate remarca un torticolis cu bărbia ridicată (pentru a compensa limitarea ridicării), iar atunci când sindromul se însoţeşte de hiperfuncţia muşchiului şi se produce din această cauză o inciclotorsiune pacienţii vor prezenta toricolis cu capul înclinat pe umărul omonim. Gradul de expresie a sindromului este variat, putând exista forme fruste fără deviaţie în poziţie primară, fără torticolis, singura modificare fiind deviaţia la privirea în sus.

Pareza oblicului mic, o afecţiune extrem de rară, pune cele mai delicate probleme de diagnostic diferenţial în sindromul Brown. Diferenţierea o face faptul că în pareza de oblic mic apare o hipercoborâre în adducţie, mai evidentă din cauza hiperfuncţiei secundare a oblicului mare; pareza de oblic mic este însoţită de sd. „A", în timp ce în Brown există sd. „V"; în pareza de oblic mic torsiunea, deci torticolisul sunt mai accentuate. Proba ducţiilor pasive (proba de tracţiune a oblicului mare) oferă cea mai sigură soluţie de diferenţiere a celor două afecţiuni foarte asemănătoare. Testul se efectuează în sala de operaţie, sub anestezie. Cu două pense se prinde conjunctiva la limb, oblic infero-nazal şi supero-temporal. Se împinge globul posterior spre vârful orbitei, după care se trage supero-nazal cu scopul

Scanned with OKEN Scanner

de a pune sub tensiune tendonul oblicului mare. Următoarea mişcare va trage globul în direcţie temporală. Deplasând ochiul spre lateral, dacă există un tendon rigid, se simte o senzaţie de blocaj, ca şi când ochiul ar trece peste o coardă (figura 10.11).

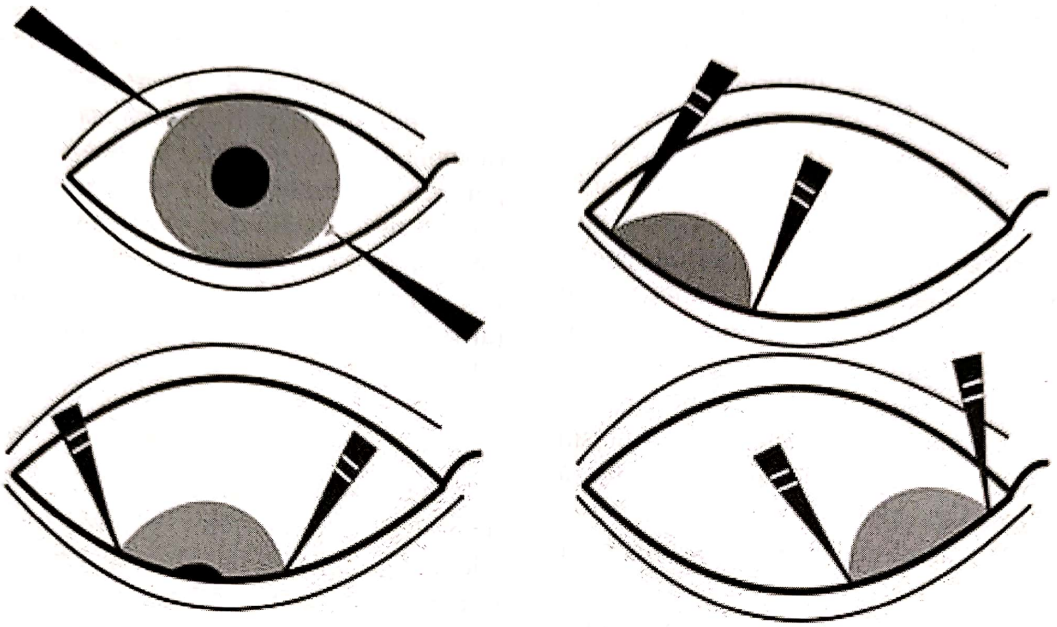

Figura 10.11. Proba ducţiilor pasive în sindromul Brown. 1 pensele prind conjunctiva la limb la orele 11 şi 5. 2, 3, 4 se împinge globul posterior în orbită pentru tensionarea tendonului muşchiului oblic mare după care globul este tractionat dinspre nazal spre temporal (moment în care simte rezistenţa tendonului rigid).

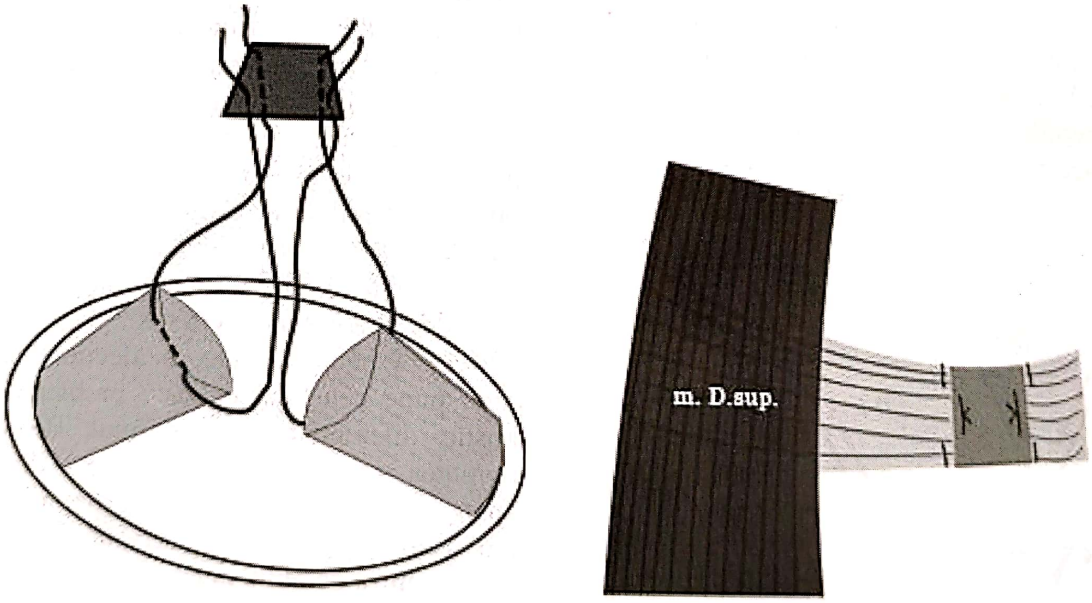

Figura 10.12. Plasarea unui expander de silicon pe tendonul muşchiului oblic mare [1, 2].

Tratament chirurgical

Primul lucru care trebuie precizat este acela că nu în toate situaţiile sindromul Brown se operează. Necesită corecţie chirurgicală sindromul Brown în care există hipotropie în poziţie primară, există un torticolis supărător, sau la cererea expresă a pacientului sau aparţinătorilor. Trebuie explicat întotdeauna că aspectul nu va fi atât de evident la vârsta adultă pentru că pacientul, cu înălţime de adult, nu va mai privi frecvent în sus; de asemenea este bine de precizat că rezultatele, într-un procent destul de mare dintre cei operaţi, sunt sub aşteptări. Dacă, de exemplu, obstacolul (restricţia) este situată la nivelul trohleei sau înaintea acesteia, relaxarea tendonului nu are cum să amelioreze situaţia.

Scanned with OKEN Scanner

Ca tehnici utilizate în sindromul Brown, tenotomia (dezinserția) posterioară a 2/3 din inserție este indicată în formele ușoare ale bolii. Chiar dacă rezultatul post-operator este satisfăcător sindromul poate recidiva din cauza reatașării fibrelor dezinserate. Îndepărtarea tecii tendonului reflectat (sheathectomy), reculul mușchiului, medial de marginea nazală a dreptului superior, după o prealabilă suprimare a conexiunilor cu oblicul mare reprezintă alte opțiuni chirurgicale. Plasarea unui „expander" din silicon cu lungimea de 6–8 mm între două fragmente tăiate pe porțiunea nazală a tendonului reflectat este una din achizițiile mai recente ale chirurgiei în sindromul Brown [8, 9] (figura 10.12).

SINDROMUL DUANE

Patogenie

Sindromul Duane face parte din categoria strabismelor restrictive. Există trei clase de sindrom Duane care au etiologie comună, dar aspect clinic diferit. Factorul etiologic comun este agenezia nucleului nervului abducens. Acest lucru este urmat de o lipsă de inervție și în consecință de o lipsă de diferențiere a fibrelor musculare ale dreptului extern și transformarea lor în langhete fibroase inextensibile. Caracteristică pentru sindromul Duane este „co-contracția", manifestată prin contracția simultană a dreptului intern și extern în anumite condiții ale privirii. Această manifestare este explicată prin existența unor fibre nervoase aberante, provenind de la nervul III și orientate la nivelul mușchiului drept extern.

Clinică

Variabilitatea manifestării clinice în sindromul Duane este dată de deviație (eso- sau exotropie), de torticolis (cu capul întors spre sau în direcție opusă ochiului afectat), de prezența mai discretă sau mai evidentă a retracției globului în adducție și de prezența deviației în sus sau jos (*up* sau *down-shoot*) în adducție. Tensiunea și rigiditatea mușchiului drept extern este factorul determinant în expresia clinică a sindromului Duane. Cu cât mușchiul este mai rigid cu atât esotropia este mai redusă sau este înlocuită cu exotropie, cu atât retracția globului este mai evidentă și cu atât frecvența *up* și *down-shoot*-ului este mai mare. În tabelul 10.1 sunt ilustrate semnele clinice caracteristice fiecărei clase din sindromul Duane. Mult mai rar și neîncadrat de toți autorii în sindromul Duane, este sindromul „cu abducție simultană" sau sindromul Duane tip IV.

Tabelul 10.1

Semnele clinice caracteristice fiecărei clase din sindromul Duane

TSD	Up	Deviație	Adducție	Abducție	Torticolis
I	±	Eso	Normală + Retracție	Limitată + protruzia globului	Cap întors spre partea afectată
II	frecv	Exo	Limitată + Retracție	Normală/redusa + lărgirea fantei palpebrale	Cap întors spre partea neafectată
III	frecv	± Eso	Limitată + Retracție	Limitată + lărgirea fantei palpebrale	± Cap întors spre partea afectată
IV	±	Exo	Absentă Accentuarea exodeviației la privirea spre ochiul neafectat	–	Cap întors spre partea neafectată

Datorită torticolisului, care este o modalitate de compensare a deficitului unei mișcări și o tentativă de menținere a paralelismului axelor oculare și implicit a vederii binoculare, în sindromul Duane, la copii, acuzele lipsesc iar acuitatea vizuală și vederea binoculară sunt conservate. Adulții în schimb prezintă, de multe ori, simptome de astenopie, acuză diplopie intermitentă și stare de disconfort.

Tratament chirurgical. Decizia indicației chirurgicale este dată de amplitudinea deviației în poziție primară, de prezența torticolisului și de evidențierea *up* sau *down-shoot*-ului în adducție. În cazul unei deviații minime sau în lipsa acesteia, sau în cazul în care torticolisul nu este prezent, intervenția chirurgicală nu este indicată. Pacientul sau aparținătorii acestuia vor fi informați despre limitele corecției chirurgicale în sindromul Duane. Deși sunt descrise variate tehnici de corectare a deficitului de abducție, rezultatele acestora sunt sub așteptări, iar un pacient a cărui principală plângere este limitarea abducției ar putea fi frustrat de rezultatul sub așteptări. În continuare este prezentat un ghid orientativ pentru corecția chirurgicală în diferitele forme de sindrom Duane.

Scanned with OKEN Scanner

– Într-un sindrom Duane esotropic, însoţit de o deviaţie mică şi torticolis puţin important este suficient reculul dreptului intern la ochiul afectat.

– Tot un sindrom esotropic, însă însoţit de o deviaţie mai mare, cu retracţie accentuată va necesita recesia dreptului intern şi a dreptului extern. Pentru diminuarea incomitenţei în privire laterală şi pentru stimularea impulsurilor nervoase la nivelul dreptului extern poate fi efectuată şi Fadenoperaţia la nivelul dreptului intern congener.

– În sindromul Duane exotropic se efectuează recesia dreptului extern (uni- sau bilateral), iar în caz de enoftalmie severă se poate indica şi recesia dreptului intern omolateral.

– Operaţia denumită „Y splitting" constând din recesia dreptului extern după împărţirea în două langhete a tendonului său (pe o lungime de 1 cm) şi inserţia lor superior şi inferior (figura 10.13) este indicată atunci când se evidenţiază deviaţii verticale mari în adducţie (up şi down shoot).

– Rezecţia dreptului extern este contraindicată, aceasta putând determina accentuarea retracţiei globului şi deviaţiile verticale.

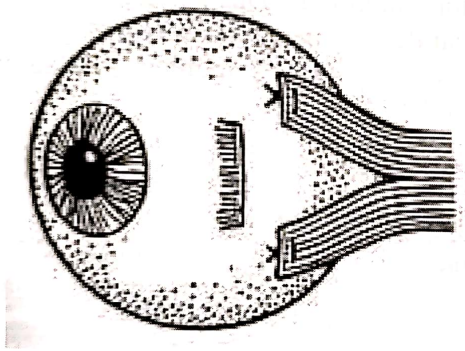

Figura 10.13. „Y" *spleeting.*

OFTALMOPATIA TIROIDIANĂ

Patogenie

Oftalmopatia tiroidiană face parte din categoria strabismelor restrictive, din cauza limitării unor mişcări oculare datorate transformărilor fibroase suferite de muşchii oculomotori. Este o boală autoimună, iar conflictul imunologic care are loc în această boală se manifestă la nivelul tiroidei, a orbitei şi a muşchilor oculomotori şi la nivelul dermului pretibial. Depunerea de glicozaminoglicani la nivelul muşchilor oculomotori determină modificări inflamatorii şi ulterior fibroză, cu diminuarea elasticităţii muşchilor.

Clinică

Oftalmopatia tiroidiană evoluează în două faze: faza de activitate şi de inactivitate. În faza de activitate sau faza acută a bolii, în afara semnelor caracteristice oftalmopatiei tiroidiene (exoftalmie, retracţie palpebrală, eso- şi hipotropie, limitarea abducţiei, limitarea mişcării de ridicare a ochiului, ± creşterea tensiunii intraoculare la tentativa de ridicare a ochiului), apar o serie de simptome şi semne ca: edemul palpebral, congestie conjunctivală, chemozis, edemul caruncului lacrimale, durere la nivelul regiunii orbitare, durere la mişcarea ochilor. Evidenţierea semnelor de activitate a bolii este foarte importantă pentru stabilirea timing-ului operaţiei.

Din punct de vedere strabologic, afecţiunea debutează cu apariţia diplopiei, care de cele mai multe ori este intermitentă apărând la privirea în sus şi în lateral. Globul ocular, exoftalm, este deviat în mod caracteristic nazal şi în jos şi există o limitare a mişcărilor de ridicare şi abducţie [10].

Tratament chirurgical

Corecţia chirurgicală a strabismului în oftalmopatia tiroidiană este indicată numai în afara fazei active a bolii [11]. Pacientul trebuie examinat în repetate rânduri, iar momentul operator optim va fi atunci când există o stabilitate a deviaţiei strabice (eventual confirmată prin testul Hess-Lancaster) cel puţin şase luni şi nu se pun în evidenţă semne de activitate. În majoritatea situaţiilor este necesară relaxarea muşchilor drept intern şi drept inferior, care sunt cel mai precoce şi cel mai intens afectaţi. Recesiile trebuie să fie importante, depăşind valorile indicate într-o deviaţie similară fără restricţie. Tehnic intervenţia este mai dificilă, având în vedere rigiditatea muşchilor şi dificultatea basculării ochiului pentru abordul muscular. Operaţia pentru corectarea strabismului în oftalmopatia tiroidiană are un înalt grad de impredictibilitate şi instabilitate a rezultatului operator. Acest fapt este explicat prin modificările structurale ale muşchilor implicaţi sau prin reapariţia proceselor inflamatorii locale. Acest lucru se întâmplă atunci când operaţia a fost efectuată în afara perioadei stabile (non-active) a bolii sau când s-a produs o reactivare a conflictului imunologic, deci a bolii. Având în vedere necesitatea efectuării unor gesturi majore (recesii mari) şi gradul mare de impredictibilitate, operaţia de elecţie este recesia reglabilă [12]. Detalii despre tehnica chirurgiei reglabile vor fi date în capitolele următoare.

Scanned with OKEN Scanner

SINDROMUL PARALITIC

Există o serie de caracteristici comune, care apar în toate paraliziile oculomotorii, iar această tipologie este bine să fie cunoscută, deoarece decurge din fiziopatologia paraliziilor oculomotorii şi influenţează în mod decisiv decizia chirurgicală. În continuare vor fi prezentate evenimentele care se succed într-o paralizie oculomotorie şi implicaţia lor în tratamentul chirurgical.

– Deviaţia strabică, în direcţia opusă acţiunii muşchiului paralizat, este datorată în primul rând hiperfuncţiei şi ulterior contracturii muşchiului antagonist omolateral şi într-o mai mică măsură hipofuncţiei muşchiului afectat. Un alt fenomen care se produce curând după instalarea paraliziei este hiperfuncţia şi contractura sinergicului contralateral. Fiziologia elementară a oculomotricităţii, adică legea lui Hering şi legea lui Sherington stau la baza producerii acestor fenomene. Consecinţa practică a acestor procese evolutive este aceea că de cele mai multe ori pentru restabilirea paralelismului axelor oculare este mai eficient să se acţioneze asupra muşchilor care au devenit hiperfuncţionali în mod secundar decât asupra muşchiului paralizat. Pentru restabilirea motilităţii oculare, în schimb, întărirea acestuia sau transpoziţiile musculare sunt de ales.

– Incomitenţele (inegalităţile) de unghi strabic în anumite direcţii ale privirii sunt, de asemenea, caracteristice strabismelor paralitice. În alegerea muşchilor care trebuie operaţi trebuie ţinut cont de acest lucru, pentru a asigura paralelismul ochilor în toate direcţiile privirii.

– Este deosebit de important de diferenţiat o paralizie oculomotorie de un strabism restrictiv sau o miopatie (miastenie, distrofie musculară) deoarece indicaţia terapeutică şi mai ales tratamentul chirurgical poate fi diferit în aceste afecţiuni. Testul ducţiilor pasive va diferenţia o paralizie de o restricţie musculară, iar testul ducţiilor active indică gradul de afectare a activităţii musculare (pareză sau paralizie).

– Diferenţierea dintre o paralizie congenitală şi una dobândită este importantă în special pentru investigaţiile complementare care se fac în scopul stabilirii etiologiei. O paralizie oculomotorie diagnosticată în copilărie nu înseamnă în mod automat o paralizie congenitală. Un asemenea raţionament poate să conducă la neluarea în considerare a unei tumori sau afecţiuni neurologice dobândite.

– Regresia unei paralizii oculomotorii trebuie avută în vedere şi este explicată prin regenerarea nervoasă. Există paralizii în care rata regresiei este mai mare (paraliziile post-traumatice). Având în vedere această posibilitate evolutivă este indicată abţinerea de la corecţia chirurgicală un interval de şase luni, un an.

PARALIZIA OBLICULUI MARE (N. IV)

Clinică

Diagnosticul paraliziei de oblic mare comportă trei etape de examinare. În prima se pune în evidenţă **hipertropia** în poziţie primară produsă prin hipofuncţia oblicului mare care este depresor al globului. A doua etapă pune în evidenţă **hiperridicarea mai accentuată la privirea în sus şi adducţie**. Acest semn este explicat prin hiperfuncţia oblicului mic (antagonistul omolateral al oblicului mare). În etapa a treia se evidenţiază accentuarea hipertropiei la înclinarea capului pe umărul omolateral ochiului afectat (**semnul lui Bielchowsky**). Caracteristic pentru pareza de n. IV este **torticolisul** cu capul înclinat pe umărul opus. Atât semnul lui Bielchowsky cât şi torticolisul sunt datorate fenomenelor torsionale care apar în paralizia acestui muşchi. O caracteristică a parezei congenitale de n. IV este asimetria facială, cu creşterea distanţei dintre cantul extern şi comisura gurii în partea afectată. Există diferenţe mari de la un pacient la altul în ceea ce priveşte importanţa diferitelor semne ale afecţiunii. La unii dintre ei deviaţia verticală este semnul major, la alţii ridicarea în adducţie este cea mai evidentă, în timp ce unii pacienţi atrag atenţia prin prezenţa torticolisului. Knap a propus o schemă, compusă din nouă pătrăţele, fiecare dintre ele reprezentând una din direcţiile principale ale vederii. După examinarea motilităţii oculare se va marca în pătrăţelul corespunzător cu direcţia privirii în care hipertropia este cea mai importantă.

Tratament chirurgical

Stabilirea tacticii operatorii este nuanţată şi trebuie să fie în perfectă concordanţă cu datele furnizate de examinarea deviaţiei şi a motilităţii oculare.

Pareza de n. IV se corectează după algoritmi foarte diferiţi, această diversitate în indicaţia chirurgicală decurgând din multiplele aspecte sub

Scanned with OKEN Scanner

care se poate prezenta această afecțiune. În alegerea mușchilor care trebuiesc operați se va ține cont de:

1. Deviația verticală în poziție primară
2. Versiile oblice (care pun în evidență hiper- sau hipofuncțiile mușchilor oblici)
3. Torsiunile (gradul torsiunii, importanța torticolisului)
4. Contractura mușchiului drept superior
5. Laxitatea tendonului oblicului mare (intraoperator prin proba ducțiilor pasive și examinarea propriu-zisă a tendonului)

În continuare voi prezenta câteva scheme tactice care se pot alia în diferite forme de pareză de n. IV.

Într-o deviație verticală mică în poziție primară, care se accentuează la privirea în sus și în adducție (hiperfuncție de oblic mic) este suficientă slăbirea (recesia) acestui mușchi.

În situația în care deficitul coborârii în adducție este important (hipofuncție a oblicului mare) este indicată și întărirea sa prin plicaturare. Această procedură nu se efectuează decât în situația în care se pune în evidență un tendon lax. În caz contrar, pericolul apariției unui sindrom Brown iatrogen este mare.

Dacă deviația verticală în poziție primară depășește 20–25 DP, pe lângă chirurgia efectuată la ochiul paretic se va efectua recesia dreptului inferior contralateral, acest mușchi fiind hiperfuncțional (sinergic contralateral).

În situația unei pareze vechi se instalează o contractură cu fibroză a dreptului superior omolateral. Acest lucru este evidențiat de deficitul de coborâre, care este la fel de important atât la privirea în jos și în adducție cât și în jos și abducție. Pentru situația descrisă este indicată recesia mușchiului drept superior

Pentru copii cu vârstă mică la care se diagnostichează o pareză de oblic mare, în ciuda examinării dificile este indicată chirurgia cât mai precoce, pentru a evita instalarea asimetriei faciale.

PARALIZIA DE ABDUCENS (N. VI)

Patogenie și clinică

Fiind vorba de paralizia unui mușchi cu acțiune într-un singur plan (orizontal) tabloul clinic este unul simplu, afecțiunea caracterizându-se prin esotropie și limitarea abducției. Principalul „vinovat" pentru deviația în convergență nu este atât mușchiul paralizat ci antagonistul său omolateral adică dreptul intern. Într-o primă fază acesta este hiperfuncțional și contractat și în timp devine fibrotic. Gradul deviației și amplitudinea abducției depinde de contractura dreptului intern și respectiv de gradul de impotență funcțională a dreptului extern. Cu ocazia examinării pacientului, este foarte important de diferențiat paralizia de un sindrom restrictiv, prin proba ducțiilor pasive. Cu o pensă care prinde conjunctiva la limbul nazal se tracționează globul temporal. Dacă mișcarea este liberă este vorba de etiologie paretică, în timp ce orice obstacol care se opune deplasării globului trădează o restricție, o bridă. Un alt timp important al examinării este testul ducțiilor active, care diferențiază o pareză (paralizie incompletă) de o paralizie. Pensa plasată de asemenea la limb va imobiliza globul pe linia mediană în timp ce se cere pacientului să privească spre lateral. Orice senzație că globul se deplasează în această direcție înseamnă o oarecare forță restantă în dreptul extern, deci o pareză.

Tratament chirurgical

În luarea deciziei chirurgicale se vor lua în considerare doi factori:

1. Valoarea deviației strabice.
2. Gradul de afectare a dreptului extern (paralizie sau pareză).

În funcție de gradul deviației se va efectua chirurgia pe doi sau trei mușchi orizontali. Întărirea (rezecția) mușchiului drept extern se efectuează în pareze, deci când funcția acestui mușchi nu este complet abolită. Slăbirea dreptului intern contralateral va avea ca efect creșterea acțiunii dreptului extern afectat, prin sporirea impulsurilor nervoase în acest mușchi conform legii lui Hering. Bineînțeles că efectul se manifestă numai în cazul existenței unei acțiuni restante în dreptul extern.

În cazul în care paralizia este completă, restabilirea abducției nu se poate obține prin întărirea dreptului extern. În această situație este indicată suplinirea acțiunii acestui mușchi paralizat prin transferul mușchilor verticali sau a unor langhete din acești mușchi la nivelul inserției dreptului extern. Figura 10.14 ilustrează variantele propuse pentru suplinirea acțiunii dreptului extern. Rezultatele obținute prin aceste transpoziții musculare sunt impredictibile, parțiale, motiv

Scanned with OKEN Scanner

pentru care sunt contestate de mulţi autori [13]. Sindromul cicatricial instalat după aceste operaţii poate modifica în timp rezultatul operator şi în plus poate induce deviaţii verticale greu de gestionat ulterior. În plus, când există o deviaţie orizontală importantă reculul dreptului intern asociată cu transpoziţia drepţilor verticali poate să nu fie suficientă pentru corectarea întregii deviaţii. Scurtarea dreptului extern are un efect superior transpoziţiilor în corectarea deviaţiei în poziţie primară şi în aceste situaţii se trece pe un plan secund recuperarea motilităţii în favoarea ortoforiei în poziţie primară. În principiu este bine ca pacientul să fie pus în temă cu limitele tratamentului chirurgical în paralizii în ceea ce priveşte restabilirea motilităţii.

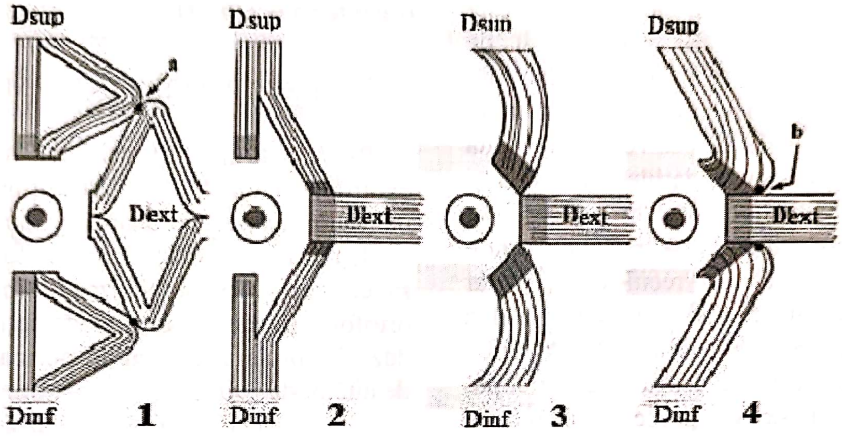

Figura 10.14. Transpoziţii ale muşchilor verticali în paralizia de n. VI (1. Jensen; 2. Hummelsheim; 3. Foster; 4. Foster potenţat).

Având în vedere necesitatea respectării perioadei de şase luni–un an până în momentul operaţiei, în această perioadă este importantă prevenirea instalării contracturii dreptului intern. Cea mai eficientă metodă este injectarea muşchiului cu toxină botulinică [14]. Detalii despre indicaţiile şi tehnica folosirii toxinei vor fi prezentate în capitolele următoare.

PARALIZIA OCULOMOTORULUI COMUN (N. III)

Clinică

Având în vedere că în paralizia de n. III disfuncţia apare la mai mulţi muşchi inervaţi de acest nerv, tabloul clinic este complex şi variat. Într-o paralizie completă, în care toate componentele nervului sunt afectate există atât o oftalmoplegie externă (paralizia muşchilor striaţi oculomotori), cât şi o oftalmoplegie internă (paralizia muşchilor netezi, care inervează muşchiul ciliar şi pupila). Există şi paralizii incomplete sau parţiale în care sunt afectate una sau mai multe ramuri ale nervului, semnele traducând disfuncţia ramurilor respective. Într-o paralizie completă pacientul prezintă: exo- şi hipotropie în poziţie primară; limitarea sau lipsa adducţiei, a mişcării de ridicare, dar şi a coborârii; pupilă dilatată şi areflexivă; lipsa acomodaţiei. În paraliziile incomplete tabloul clinic este în funcţie de fibrele nervoase afectate. Prezenţa sau absenţa reflexelor pupilare şi a acomodaţiei pot orienta diagnosticul etiologic. Întrucât fibrele vegetative pupilomotorii sunt superficiale (situate în straturile exterioare ale nervului), ele sunt atinse de afecţiuni care pot distruge aceste fibre superficiale, cum ar fi traumatisme, tumori, anevrisme. În aceste afecţiuni apare lipsa acomodaţiei, midriaza şi areflexia pupilară. În paraliziile vasculare (diabetice, hipertensive), sunt distruse fibrele situate în axul (interiorul) nervului şi ca urmare acomodaţia şi reflexele pupilare sunt indemne. Ptoza palpebrală apare când este afectată ramura superioară a nervului III. Un fenomen caracteristic mai ales paraliziilor congenitale şi post-traumatice este regenerarea aberantă, care constă în retracţia pleoapei ptozate la încercarea de a privi în jos şi în adducţie. Este un fenomen constant care nu are tendinţă de redresare şi nu apare în paraliziile de etiologie vasculară.

Tratamentul chirurgical

După o detaliată evaluare a pacientului este foarte importantă stabilirea şi comunicarea

Scanned with OKEN Scanner

pacientului a şanselor reale de restabilire a alinierii şi motilităţii oculare. Fiind vorba despre o deviaţie în poziţie primară atât orizontală cât şi verticală şi de limitarea concomitentă a mai multor mişcări oculare, o previziune realistă ar presupune necesitatea mai multor timpi operatori şi restituirea doar parţială a motilităţii. În stabilirea tacticii operatorii trebuie avut în vedere că intervenţia chirurgicală pe mai mult de doi muşchi drepţi este grevată de pericolul instalării sindromului de ischemie de pol anterior. Ca urmare, una din variante ar fi rezolvarea deviaţiei orizontale la un ochi, iar la ochiul congener pe cea verticală. O altă variantă, în cazul în care deviaţiile orizontală şi verticală prezintă diferenţe mari de valoare, se poate recurge la corectarea celei mai mari dintre ele prin chirurgie clasică: recul-rezecţie, iar cealaltă deviaţie de valoare mai mică se va rezolva prin transpoziţia muşchilor operaţi. De exemplu, într-o exotropie importantă asociată cu o hipotropie mai discretă se va proceda la recesia dreptului extern şi rezecţia dreptului intern cu transpoziţia superioară a celor doi muşchi. Transpoziţiile muşchilor operaţi variază între ½ de tendon şi un tendon lăţime în funcţie de mărimea deviaţiei care trebuie corectată. În situaţia în care deviaţiile sunt mari şi nu pot fi rezolvate în totalitate prin chirurgia ochiului paretic se poate recurge şi la deplasarea ochiului sănătos în vederea realizării paralelismului axelor celor doi ochi. O hipotropie a ochiului afectat poate fi rezolvată prin recesia dreptului superior al congenerului, aceasta deplasând ochiul în jos, efortul suplimentar de ridicare a ochiului fixator contribuind la ridicarea inclusiv a ochiului paretic.

Tratamentul chirurgical al ptozei palpebrale este bine să succeadă chirurgia strabismului. Alegerea metodei depinde de gradul de imobilitate al pleoapei. Dacă funcţia ridicătorului este sub 3–4 mm se recurge la suspensia pleoapei la muşchiul frontal, iar dacă ptoza este uşoară şi funcţia ridicătorului, medie sau bună, este indicată întărirea prin rezecţie a acestui muşchi. O atenţie particulară trebuie acordată situaţiei în care există un grad de hipotropie şi o limitare restantă a ridicării la ochiul operat pentru strabism. Lipsa semnului Bell (care este obligatoriu să fie examinat întotdeauna înaintea corectării unei ptoze) contraindică operaţia sau limitează indicaţia operaţiei de ptoză palpebrală.

EXOTROPIILE

Deviaţia divergentă a globilor oculari poate să survină, ca de altfel şi deviaţia convergentă în mai multe categorii de afecţiuni cum ar fi paralizia de n. III, sindromul Duane tip II, exotropiile congenitale, exotropiile consecutive (după operaţie pentru esotropie) sau secundare (unei afecţiuni organice a ochiului).

EXOTROPIILE INTERMITENTE

Reprezintă una din cele mai incitante tipuri de exotropie datorită evoluţiei puţin predictibile şi a indicaţiei terapeutice nuanţate. Există o discordanţă evidentă între aspectul pacientului şi starea sa funcţională perfect normală în perioadele de ortoforie pe de o parte şi deviaţia supărătoare şi dezechilibrul funcţional în perioada manifestă pe de altă parte.

Patogenia

Au fost emise diferite teorii patogenetice referitoare la această formă de strabism. Duane susţine teoria neurogenă. Modificările înnăscute ale unor parametrii cum sunt: fuziunea, raportul AC/A, fixaţia au un rol esenţial în apariţia deviaţiei. Bielchowsky emite teoria mecanicistă susţinând că particularităţile anatomice ale orbitelor, ale muşchilor şi ale aparatului suspensor capsulo-ligamentar influenţează poziţia ochilor. Burian este de părere că ambii factori, neurogeni şi anatomici, conlucrează pentru apariţia exotropiei.

Epidemiologie, evoluţie

Exotropiile sunt mai rare decât esotropiile, raportul frecvenţei fiind 1/3. Deviaţia apare mai frecvent la femei şi în ţările cu expunere solară mai intensă. Dintre factorii de risc pot fi amintiţi: asimetriile faciale (dismorfism, hipertelorism), greutatea mică la naştere, consumarea de toxice în timpul sarcinii.

Exotropia intermitentă debutează de obicei înaintea vârstei de patru ani. Evoluţia ulterioară este imprevizibilă [15]. Von Noorden a stabilit, după un studiu statistic efectuat pe un număr de 10 000 de copii exotropici, că deviaţia se agravează cu înaintarea în vârstă într-o proporţie de 75%; se ameliorează în 9% şi rămâne staţionară în 16% din cazuri.

Scanned with OKEN Scanner

Clasificare

Clasificarea clinică este cea mai frecvent utilizată având implicații în stabilirea tacticii operatorii. Există patru forme clinice de exotropie: tip exces de divergență, cu deviația la distanță mai mare decât la aproape; tip insuficiență de convergență, cu deviația mai mare la aproape și un punct proxim de convergență peste 10 mm; tipul bazic, cu deviație egală la distanță și aproape. Clasificarea funcțională împarte deviațiile în exotropii cu raport AC/A mic și exotropii cu raport AC/A mare. În rarele cazuri de exotropii cu raport AC/A mare trebuie ținut cont de pericolul mai mare de supracorecție chirurgicală cu esotropie consecutivă.

Abordare clinică

Examinarea corectă și completă a pacientului cu exotropie intermitentă este esențială pentru stabilirea indicației chirurgicale, a timing-ului operației și a strategiei chirurgicale. Următoarele etape ale examinării sunt obligatorii:

– Măsurarea deviației pentru fixația aproape (30 cm), sub 30 cm, departe (5–6 m) și peste această distanță. La examinarea deviației la distanță foarte mică se poate evidenția o esotropie, ceea ce indică un raport AC/A mare. Uneori exotropia nu apare decât la fixarea la distanță mai mare de 6 metri [16].

– Determinarea deviației la aproape, după ocluzie de mai lungă durată sau utilizând lentile sferice convergente de + 3D poate mări deviația prin suprimarea fuziunii, respectiv a acomodației.

– Aprecierea controlului deviației reprezintă un moment esențial pentru stabilirea oportunității intervenției chirurgicale. În această apreciere este mai importantă frecvența cu care apare deviația decât mărimea deviației. Prin aprecierea *subiectivă* pacientul sau aparținătorii acestuia vor relata dacă deviația este frecventă, apărând și în afara perioadelor de oboseală sau stres și dacă tendința deviației este de a deveni mai frecventă în timp. Aceste date indică un control slab înclinând balanța în favoarea intervenției chirurgicale. Aprecierea *obiectivă* va fi făcută de medic în timpul examinării pacientului. Deviația care apare numai după disociere (ocluzia unui ochi) și pacientul reușește să restabilească paralelismul axelor spontan sau după clipit denotă un bun control. Deviația care apare spontan sau după disociere, iar pacientul nu mai reușește să redreseze, trădează un control slab.

– Evidențierea incomitențelor (inegalități de unghi) în diferite direcții ale privirii trebuie evidențiate și luate în considerare la stabilirea tacticii operatorii. În situația în care se pune în evidență o deviație mai mare cu 50% în privire laterală comparativ cu deviația în poziție primară este indicată o recesie de drept extern mai mare cu un mm decât ar fi fost planificat. Evidențierea unor incomitențe la privirea în sus sau jos, deci existența unui sindrom alfabetic, trebuie de asemenea luate în considerare.

Tratamentul conservativ

Va fi indicat în situația în care deviația este mică, decompensarea este rară și există un bun control al deviației. Prescrierea lentilelor divergente sau subcorecția unei hipermetropii în scopul stimulării acomodației, deci a convergenței, pot fi utile. Durata acestui tratament optic va fi de șase luni, un an. Tratamentul ortoptic la sinoptofor are ca scop întărirea fuziunii, lărgirea amplitudinii de fuziune și înlăturarea fenomenului de neutralizare. Exercițiile cu bara de prisme au același rol de întărire a fuziunii.

Tratamentul chirurgical

Dacă pacientul prezintă deviații frecvente, cu tendință de creștere a decompensărilor, dacă se evidențiază un control slab al deviației, sau dacă în urma tratamentului conservativ nu se înregistrează o îmbunătățire semnificativă a situației, este indicată corecția chirurgicală.

Există reguli de bază care se aplică în diferitele forme clinice de exotropie. În exotropiile tip exces de divergență se va indica recesia uni- sau bilaterală a drepților externi [17]. Într-o deviație mare se va recurge la al treilea mușchi – dreptul extern contralateral. În exotropiile tip insuficiență de convergență este indicată întărirea (rezecția) drepților interni [18]. În exotropiile de tip bazic este indicată de obicei recesia dreptului extern și rezecția dreptului intern la ochiul care deviază mai frecvent. Așa cum a fost precizat mai înainte este importantă luarea în considerare și corectarea oricărei situații particulare cum ar fi incomitențele de unghi în privire laterală sau pe verticală, asocierea unei hiperfuncții a oblicului mic sau evidențierea unui raport AC/A mare. În această ultimă situație la fixația ultra aproape apare o esotropie. Combinarea unei exotropii la distanță cu o esotropie la distanță mai mică de 30 cm ar putea fi rezolvată prin

Scanned with OKEN Scanner

recesia dreptului extern combinată cu miopexia posterioară pe dreptul intern.

Vârsta pacientului influenţează de asemenea indicaţia operatorie. În general chirurgia adultului necesită gesturi mai ample [19]. Pentru un mai bun control al pericolului de diplopie post-operatorie la pacienţii adulţi este indicată chirurgia reglabilă.

BIBLIOGRAFIE

1. Braddick O., Atkinson J., Development of human visual function, Vision Res., 1 Jul., 2011, 51(13): 1588–609.
2. Simonsz H.J., Kolling G.H., Motor development and surgery for infantile esotropia, J. AAPOS, Apr., 2008, 12(2): 115–6.
3. Forbes B.J., Khazaeni L.M., Evaluation and management of an infantile esotropia, Pediatr. Case. Rev., Oct., 2003, 3(4): 211–4.
4. Simonsz H.J., Kolling G.H., Best age for surgery for infantile esotropia, Eur. J. Paediatr. Neurol., May, 2011, 15(3): 205–8.
5. Morrison D.G., Schnall B., Young W.O., When to treat congenital esotropia, J. Pediatr. Ophthalmol. Strabismus, Sep.-Oct., 2010, 47(5): 262–6.
6. Helveston EM, editor. Surgical management of strabismus. Oostende, Belgium: Wayenborg Publishing; 2005; 178–179
7. Vladutiu C. (editor), Strabismul. Ghid Practic, Cluj-Napoca: Napoca Star, 1999.
8. Keskinbora K.H., Long-term outcome of a silicone expander for Brown's syndrome, J. Pediatr. Ophthalmol. Strabismus, May-Jun, 2007, 44(3): 163–9.
9. Cho Y.A., Kim S., Graef M.H., Surgical outcomes in correction of Brown syndrome, Korean J. Ophthalmol., Mar., 2006, 20(1): 33–40.
10. Lyons C.J., Rootman J., Strabismus in Graves' orbitopathy, Pediatr. Endocrinol. Rev., Mar, 2010, 7 Suppl 2: 227–9.
11. Phillips M.E., Marzban M.M., Kathuria S.S., Treatment of thyroid eye disease, Curr. Treat. Options Neurol., Jan., 2010, 12(1): 64–9.
12. Kim S.H., Rotberg L., Sprunger D.T., Standard strabismus surgery in thyroid ophthalmopathy, Binocul. Vis. Strabismus Q, 2009, 24(2): 86–92.
13. Buckley E.G., Paralytic strabismus. În plager DA, editor. Strabismus surgery: Basic and Advanced Strategies, New York: Oxford University Press, 2004. p. 88–9.
14. Holmes J.M., Beck R.W., Kip K.E. *et al.*, Botulinum toxin treatment versus conservative management in acute traumatic sixth nerve palsy or paresis, J. AAPOS, 2000, 4 (3): 145–9.
15. Wei Y., Kang X.L., Zhao K.X., The progress of intermittent exotropia, Zhonghua Yan Ke Za Zhi, Nov., 2011, 47(11): 1043–8.
16. Hutchinson A.K., Intermitent exotropia, Ophtalmol. Clin. North. Am., 2001, 14 (3): 399–406.
17. Pérez-López M., Hurtado Ceña F.J., Rodríguez Sánchez J.M., Ruiz Guerrero M.F., Muñoz-Negrete F.J., Intermittent exotropia: bilateral lateral rectus recession treatment and long term results, Arch. Soc. Esp. Oftalmol., Dec., 2011, 86(12): 402–6.
18. Yang H.K., Hwang J.M., Surgical outcomes in convergence insufficiency-type exotropia, Ophthalmology, Aug., 2011, 118(8): 1512–7.
19. Swan R.T., Shakir O.R., Strogatz D.S., Simon J.W., Horizontal strabismus surgery in children and adults, Acta Ophthalmol., Nov., 2011, 89(7): 599–600.

Scanned with OKEN Scanner

TEHNICI UTILIZATE ÎN CHIRURGIA STRABISMULUI

CRISTINA VLĂDUȚIU

INCIZIA CONJUNCTIVALĂ

Incizia conjunctivală pentru abordarea mușchilor oculomotori poate fi efectuată la nivelul limbului, la nivelul fundului de sac (fornix) sau la nivelul inserției mușchiului, adică la nivelul spiralei lui Tillaux. Fiecare din aceste incizii oferă avantaje și dezavantaje, alegerea uneia sau alteia dintre metode depinzând de scopul operației, dacă pacientul este la prima intervenție sau este vorba de o reintervenție, depinde de experiența operatorului și a ajutorului, de calitatea conjunctivei (pacient tânăr sau vârstnic).

ABORDUL LIMBIC

Avantajul principal al acestei incizii este buna expunerea a mușchilor oculomotori, prin aceasta ușurând mult tehnica chirurgicală și scăzând riscul alunecărilor musculare; nu necesită un ajutor foarte experimentat pentru expunerea mușchilor; oferă o mai bună posibilitate de îndepărtare a cicatricilor în caz de reintervenție și dă posibilitatea unui reglaj mai facil în caz de chirurgie reglabilă. În cazul necesității unui recul conjunctival incizia limbică permite acest lucru. Abordul limbic poate fi folosit și în cazul pacienților vârstnici, cu conjunctivă friabilă. *Dezavantajele* metodei sunt: aspectul post-operator în primele două, trei zile după operație este mai puțin favorabil; sângerarea din vasele episclerale mai frecvent întâlnită; necesită o sutură mai atentă printre altele și pentru prevenirea dellen-ului (mică proeminență conjunctivală la limb).

ABORDUL ÎN FUNDUL DE SAC

Avantajul esențial al acestei tehnici este aspectul favorabil al ochiului după operație și confortul pacientului. *Dezavantajele* metodei sunt legate în primul rând de expunerea mai puțin evidentă a mușchilor, de tehnica mai dificilă, necesitând și un ajutor mai experimentat. Tehnica nu poate fi folosită în cazul unei conjunctive subțiri și friabile, iar reglajul este dificil dacă s-a efectuat chirurgie reglabilă.

Incizia conjunctivei în chirurgia **mușchilor oblici** se efectuează numai în fundul de sac. În cazul oblicului mic în cadranul infero-temporal, iar pentru oblicul superior supero-temporal sau nazal. Incizia trebuie să fie la cel puțin 8 mm de limb pentru a cădea în spatele liniei de inserție anterioară a capsulei lui Tenon.

CHIRURGIA MUȘCHILOR DREPȚI

PROCEDEE DE SLĂBIRE A ACȚIUNII

Recesia (retropoziția, reculul) unui mușchi oculomotor se efectuează respectând următorii timpi operatori:

1. Incizia conjunctivei – în fundul de sac sau la limb.
2. Izolarea mușchiului, se efectuează cu multă grijă pentru a evita sângerarea și dilacerarea țesuturilor, ceea ce ar îngreuna desfășurarea în continuare a operației și o cicatrizare necontrolată. Mulți autori recomandă evitarea tăierii extinse a membranelor intermusculare pentru a evita cicatricile excesive și pentru că s-a constatat că alunecările musculare sunt limitate de conservarea acestor membrane.
3. Securizarea mușchiului reprezintă unul din momentele importante ale intervenției. Firele de sutură (6.0 rezorbabile) se plasează la 1 mm posterior de inserția sclerală evitând înțeparea vaselor musculare. Se pot folosi două fire separate, sau un fir dublu armat, fixat la mijlocul mușchiului și apoi securizat cu un „laț" la cele două margini.
4. Dezinserția mușchiului cu grija de a nu perfora sclera sau de a tăia firele.

Scanned with OKEN Scanner

5. Reinserţia muşchiului la scleră. Muşchiul poate fi reataşat fie direct la scleră în punctul calculat, măsurat şi marcat pe scleră (figura 10.15) sau poate fi ataşat prin metoda „hang-back" prin care firele se trec prin inserţia originală şi se înoadă după ce se lasă o ansă de lungimea calculată pentru recesie. În acest fel muşchiul va aluneca posterior şi se va ataşa de scleră la distanţa calculată. Gobin a propus o distanţă de fixarea la scleră de 4 mm, după care firele se vor înnoda pe o ansă de 1, 2 sau 3 mm în funcţie de mărimea strabismului. Măsurarea valorii recesiei se poate face de la inserţia originală sau de la nivelul limbului (figura 10.16). Această a doua metodă îşi găseşte justificarea având în vedere variabilitatea inserţiei sclerale care la dreptul intern poate să fie între 3 şi 6 mm. Diferitele tipuri de reataşare a muşchiului la scleră sunt redate în (figura 10.17).

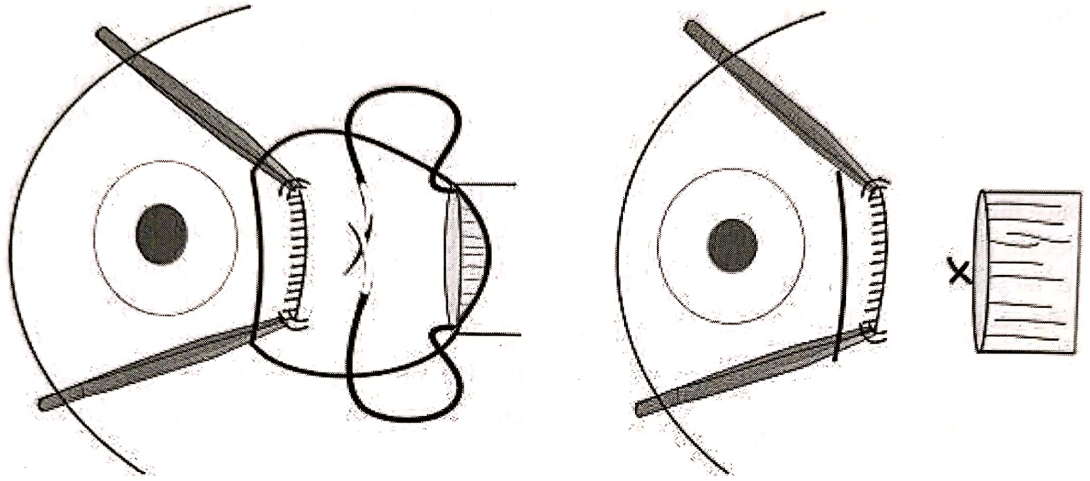

Figura 10.15. Ancorarea şi fixarea unui muşchi oculomotor retropozat.

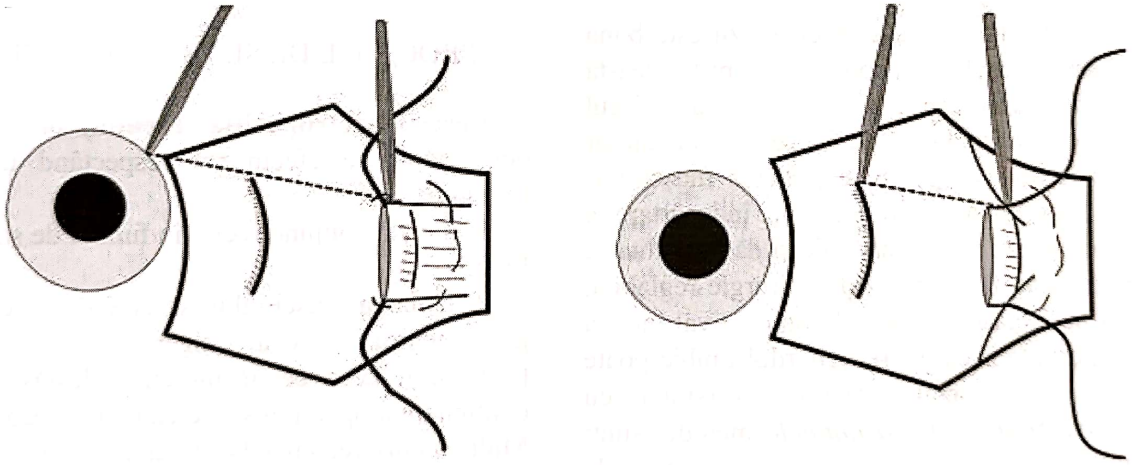

Figura 10.16. Măsurarea deplasării musculare de la nivelul limbului şi de la nivelul vechii inserţii.

• **Miopexia retroecuatorială (operaţia firului, fadenoperaţia)** este o procedură de scădere a forţei musculare prin modificarea punctului de acţiune a forţei la nivelul sclerei. În principiu, muşchiul retropozat sau neretropozat este fixat la scleră posterior, la 13 mm faţă de inserţia originală cu două fire nerezorbabile 5.0 [1]. Intervenţia este indicată atunci când există incomitenţe de fixaţie (ortoforie în lipsa fixaţiei şi esotropie la fixaţie). Intervenţia nu modifică poziţia de repaus a ochiului, dar reduce deviaţia determinată de fixaţie.

• **Miotomia marginală** este prima metodă utilizată pentru corectarea deviaţiilor oculare, fără a dezinsera muşchiul şi fără a folosi materiale de sutură. Introducerea metodelor de recesie gradată au adus posibilitatea de a cuantifica slăbirea acţiunii muşchiului şi de a o adapta la gradul deviaţiei. Motivul principal care a determinat renunţarea la această metodă este gradul crescut de impredictibilitate şi în general efectul slab.

Operaţia constă din efectuarea a două incizii verticale, care să cuprindă 80% din grosimea

Scanned with OKEN Scanner

muşchiului. Prima incizie este situată imediat după inserţia sclerală iar a doua se efectuează la nivelul marginii opuse la distanţa de aproximativ 30% din grosimea muşchiului adică la 3 mm. Deşi s-a renunţat în mare măsură la această metodă, există indicaţii în care poate fi efectuată. 1. Când se doreşte o slăbire suplimentară a muşchiului după ce a fost retropozat „maximal". 2. Când se doreşte un efect suplimentar, se poate asocia cu o recesie. 3. Când sclera subţire sau existenţa unor materiale utilizate în chirurgia dezlipirii de retină sau a glaucomului împiedică efectuarea unei recesii.

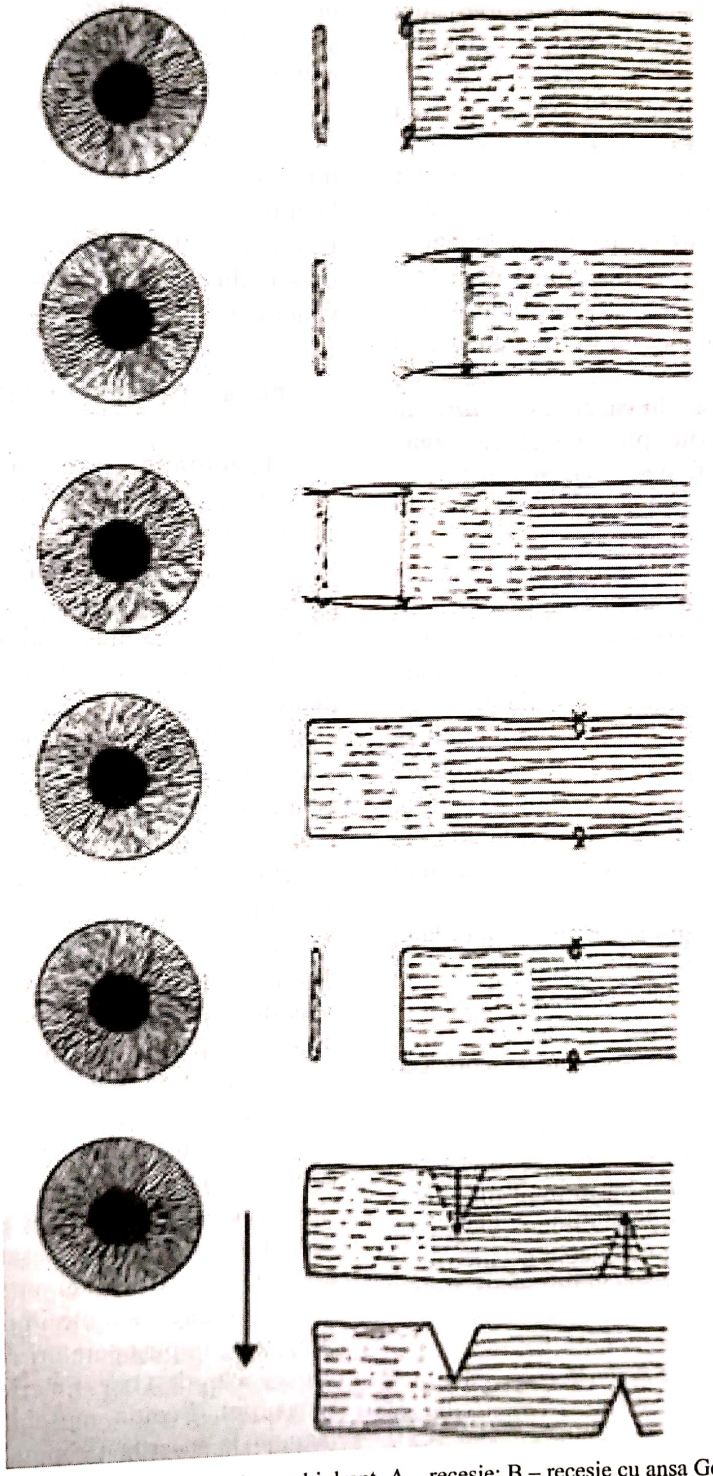

Figura 10.17. Diferite procedee de slăbire a unui mușchi drept. A – recesie; B – recesie cu ansa Gobin; C – recesie cu ansa ca talon (*hang-back*); D – miopexie posterioară; E – recesie cu miopexie; F – miotomii marginale [5].

Scanned with OKEN Scanner

PROCEDEE DE ÎNTĂRIRE A ACȚIUNII

Rezecția (scurtarea) unui mușchi drept implică de asemenea respectarea unor timpi operatori care în parte se suprapun peste recesie, în parte sunt diferiți.

1. Incizia conjunctivei. Este indicat ca la rezecția unui mușchi, întrucât necesită o desfășurare mai largă a acestuia să se efectueze incizia la nivelul limbului.

2. Izolarea mușchiului necesită o disecție mai largă spre posterior în funcție de lungimea segmentului rezecat. Secționarea insuficientă a membranelor intermusculare determină tracționarea lor spre anterior o dată cu avansarea capătului secționat al mușchiului. Acest lucru va determina formarea unei „bride" care va trage globul în direcția respectivă. La rezecția dreptului extern o atenție în plus trebuie acordată izolării mușchiului de conexiunile sale cu oblicul mic. În cazul în care izolarea este insuficientă se poate produce „includerea" oblicului mic, care va fi tracționat anterior și ca urmare se va produce o disfuncție a acestui mușchi (mai frecvent hiperfuncție).

3. Securizarea mușchiului va necesita o prudență sporită, fiind vorba de o întărire musculară. Ca metodă suplimentară de securizare a mușchiului, în afara utilizării firelor, unii autori recomandă folosirea unor pense de fixație a mușchiului.

4. Secționarea capătului distal al mușchiului se face la o distanță corespunzătoare față de firele de securizare pentru a nu se produce alunecarea și deraparea acestora. Secționarea mușchiului la rasul sclerei se va face cu atenție pentru a nu ciupi prea adânc sclera.

5. Reinserarea mușchiului se face acordând atenție „prizei", care trebuie să fie consistentă și să nu intereseze numai grosimea capătului de tendon secționat ci și 1/3 din grosimea sclerei.

Plicatura. Acest procedeu, prin care se scurtează, de fapt mușchiul, este rar folosit în cazul mușchilor drepți. Pliul pe care-l formează mușchiul plicaturat poate să proemine și să fie vizibil și inestetic. Plicatura musculară se folosește în mult mai mare măsură în cazul oblicului mare. Tehnica efectuării plicaturii va fi descrisă la procedeele de întărire a oblicului mare.

CHIRURGIA OBLICULUI MIC

Primii timpi operatori sunt comuni în intervențiile asupra oblicului mic. După incizia conjunctivei în sectorul infero-temporal la 7–8 mm de limb, cârligul orientat spre rebordul orbitar inferior va încărca oblicul mic. După tracționarea mușchiului în sus se evidențiază inserția acestuia pe scleră. Unii chirurgi disecă membranele tenoniene din jurul mușchiului, în timp ce alții dezinseră mușchiul fără să îl izoleze din capsula lui Tenon. În continuare timpii operatori sunt proprii fiecărui procedeu și vor fi descriși pe scurt pentru fiecare dintre metode.

În toate procedeele operatorii asupra oblicului mic trebuie avută în vedere evidențierea și evitarea traumatizării venei vorticoase, care este situată lateral de dreptul inferior la 10–12 mm de limb. Este bine să nu se efectueze nici un gest de tăiere a mușchiului sau a membranelor înaintea evidențierii venei vorticoase.

PROCEDEE DE SLĂBIRE A ACȚIUNII

– **Tenotomia posterioară** reprezintă o metodă de slăbire care se adresează hiperfuncțiilor mici ale oblicului mic (1+). Fără a secționa membranele tenoniene din jurul mușchiului se taie fibrele posterioare ale inserției, responsabile de acțiunea de verticalitate a mușchiului.

– **Recesia oblicului** mic rezolvă o hiperfuncție moderată a mușchiului (+2; +3) [2]. După incizia conjunctivei, izolarea mușchiului și dezinserția sa, se efectuează reinserția. Au fost propuse mai multe puncte de reinserție a mușchiului pentru recesia gradată. Cea mai frecvent utilizată este plasarea punctului de reinserție a fibrelor anterioare la 4 mm posterior și 2 mm lateral de inserția laterală a dreptului inferior. Fibrele posterioare pot rămâne neinserate (prin retracție măresc efectul de slăbire a acțiunii verticale) sau se pot insera la 3–4 mm posterior de primele. Recesia oblicului mic mută inserția acestuia mai anterior, fără să îl deplaseze din traiectoria sa, deci fără să modifice unghiul pe care mușchiul îl face cu axul sagital al ochiului (figura 10.18).

– **Antero-transpoziția** este un procedeu prin care mușchiul este deplasat față de traiectoria sa normală și este orientat anterior. Operația se efectuează în hiperfuncțiile importante ale mușchiului (+3;+4). Timpii operatori sunt identici cu cei din procedeele descrise anterior până la momentul reinserției. Fixația mușchiului la scleră se face tangent la inserția temporală a dreptului inferior. Prin deplasarea inserției oblicului mic la acest nivel, practic inserția oblicului mic se face la nivelul

Scanned with OKEN Scanner

emisferei anterioare, iar contracția mușchiului poate efectua o deplasare a ochiului în jos. Prin aceasta apare efectul „antielevație" util în corectarea unor hiperfuncții ale oblicului mic asociate cu deviație verticală disociată (DVD) (figura 10.18).

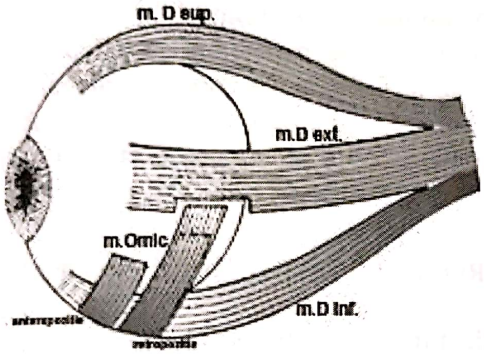

Figura 10.18. Retropoziția, antero-transpoziția mușchiului oblic mic [5].

– **Miectomia oblicului mic** se adresează de asemenea hiperfuncțiilor importante ale oblicului mic și constă din îndepărtarea unui fragment de aproximativ 7–8 mm din corpul muscular. Necesitatea acestei manopere a apărut după ce s-a constatat că cele două fragmente musculare care rămân după miotomia simplă a oblicului mic se reatașează în majoritatea situațiilor, hiperfuncția oblicului mic reapărând după un interval variabil de timp. În cazul miectomiei este necesară îndepărtarea membranelor tenoniene din jurul corpului muscular, după care se plasează pe mușchi două pense (Pean) cu rolul de a marca locul inciziilor și de a ischemia mușchiul. După îndepărtarea fragmentului se cauterizează cele două capete în scopul prevenirii sângerărilor.

– **Denervația și extirparea** mușchiului se efectuează rar în hiperfuncțiile severe sau recidivante ale oblicului mic. Inervația și vascularizația mușchiului se realizează la nivelul bandei neurofibrovasculare situate la nivelul joncțiunii feței posterioare a mușchiului și marginea laterală a dreptului inferior. După dezinserția mușchiului se evidențiază această formațiune prin disecarea minuțioasă spre porțiunea sa nazală. Prin cauterizare-tăiere se suprimă această bandă fibroasă, după care se îndepărtează porțiunea distală a mușchiului cât mai nazal posibil.

Alegerea uneia din metodele de slăbire a oblicului mic este în funcție de gradul hiperfuncției acestui mușchi. Mușchiul este cu atât mai puternic cu cât ridicarea ochiului în adducție este mai mare. Convențional s-au stabilit patru grade ale hiperfuncției mușchiului notate între 1+ și 4+.

1+: elevația se evidențiază numai în adducție extremă sau adducție și supraducție.

2+: elevația apare în adducție maximă.

3+: elevația apare în timpul mișcării ochiului pe orizontală, accentuându-se liniar o dată cu deplasarea în adducție.

4+: elevația se manifestă imediat ce ochiul a depășit linia mediană.

În hiperfuncția 1+ nu este obligatorie slăbirea mușchiului decât în situația în care la ochiul congener se efectuează o operațiune de slăbire a oblicului mic. În aceste situații se efectuează tenotomia posterioară.

În hiperfuncția 2+ este indicată recesia oblicului mic.

În hiperfuncția 3+ este indicată recesia sau un procedeu intermediar între recesie și antero-transpoziție. Fibrele anterioare ale mușchiului se reinseră la un punct situat la 2 mm inferior de inserția laterală a dreptului inferior, tangent la fața laterală a acestuia.

În hiperfuncția 4+ este indicată antero-transpoziția sau denervarea mușchiului.

PROCEDEE DE ÎNTĂRIRE A ACȚIUNII

Procedeele de întărire a acțiunii mușchiului sunt rar folosite pe de o parte pentru că sunt destul de greu de efectuat tehnic, pe de altă parte pentru că hipofuncția unui mușchi este mai eficient să fie sancționată prin slăbirea antagonistului său omolateral (oblicul mare), sau a sinergicului său contralateral (dreptul superior). În cazul în care este decisă efectuarea întăririi oblicului mic se alege plicatura acestuia. Rezecția și avansarea mușchiului este problematică deoarece reinserarea se face în zona greu accesibilă și periculoasă, prin vecinătatea maculei.

CHIRURGIA OBLICULUI MARE

Ca și în chirurgia oblicului mic, primii pași ai intervențiilor pe oblicul mare (incizia conjunctivei, evidențierea și ancorarea mușchiului) sunt comuni pentru toate procedeele. Incizia conjunctivei se efectuează în fornix (la 7–8 mm de limb) în sectorul supero-temporal, sau supero-nazal, după cum este necesară abordarea inserției și a tendonului terminal situate temporal de dreptul superior, sau abordarea corpului tendonului reflectat situat nazal de dreptul superior. Ancorarea mușchiului poate fi problematică întrucât inserția sclerală a oblicului

Scanned with OKEN Scanner

mare este largă, răsfirându-se în evantai pe o lățime de 10–12 mm. La încărcarea mușchiului cârligul poate trece prin grosimea tendonului lăsând neancorate fibrele posterioare (cele responsabile de acțiunea de verticalitate a mușchiului). Acroșarea parțială a inserției oblicului mare poate fi responsabilă de subcorecția unei deviații verticale.

Trebuie avute în vedere conexiunile oblicului mare cu dreptul superior. Atât deplasările oblicului mare (recesie, plicatură) cât și ale dreptului superior (recesie, rezecție) necesită detașarea membranelor care solidarizează cei doi mușchi. Persistența conexiunilor va antrena, în urma deplasării mușchiului, o tracțiune asupra oblicului, respectiv a dreptului superior însoțită de o disfuncție corespunzătoare.

Vena vorticoasă, localizată în apropierea inserției posterioare a tendonului oblicului mare, deși nu este atât de expusă traumatizării ca în cazul chirurgiei oblicului mic este indicat să fie evidențiată pentru a evita lezarea acesteia.

PROCEDEE DE SLĂBIRE A ACȚIUNII

– **Tenotomia posterioară.** După evidențierea, pe toată lărgimea a inserției oblicului mare se secționează la rasul sclerei (se dezinseră) jumătatea posterioară a inserției slăbind în acest mod numai acțiunea de verticalitate a mușchiului. Acest procedeu este indicat în hiperfuncția ușoară a mușchiului care interesează numai componenta verticală și o respectă pe cea torsională.

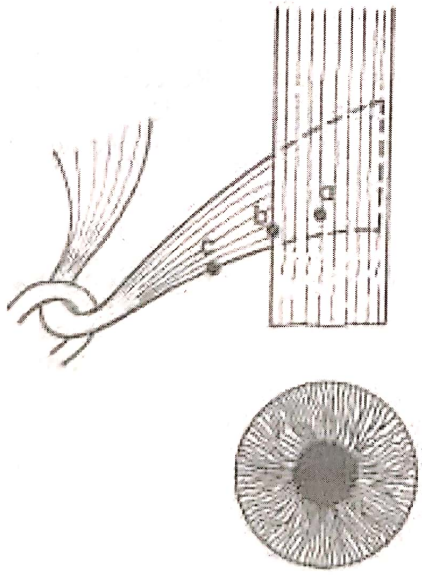

Figura 10.19. Retropoziția mușchiului oblic mare: a. retropoziția de 8 mm a oblicului mare; b. retropoziția de 10 mm a oblicului mare; c. retropoziția de 12 mm a oblicului mare [5].

– **Recesia** gradată este indicată în hiperfuncțiile moderate ale oblicului mare. Corespondența între gradul recesiei și punctul de reinserție a mușchiului este redată în (figura 10.19). În cazul recesiei este indicată, în mod particular, detașarea oblicului mare din conexiunile sale cu dreptul superior.

– **Miotomia, miectomia.** În miotomie se secționează, iar în miectomie se îndepărtează un fragment de 7–8 mm din corpul tendinos. Această procedură se efectuează în urma abordării tendonului nazal de marginea laterală a dreptului superior.

PROCEDEE DE ÎNTĂRIRE A ACȚIUNII

Plicatura (tuck-ul) oblicului mare este operația de elecție pentru întărirea acțiunii acestui mușchi [3]. Este indicată în paralizia mușchiului sau ori de câte ori se constată o hipofuncție însoțită de laxitatea tendonului. Ca în orice paralizie oculomotorie, rezolvarea dezechilibrului oculomotor se face mai degrabă slăbind antagonistul omolateral, decât întărind mușchiul paretic. Și în paralizia de oblic mare, procedura cea mai frecvent utilizată este slăbirea oblicului mic, care este antagonistul omolateral al oblicului mare. Întărirea oblicului mare se efectuează dacă semnul dominant este limitarea coborârii în adducție și dacă se constată o laxitate a tendonului său (prin proba ducțiilor pasive sau la examinarea intraoperatorie a acestuia). Înaintea începerii oricărei manopere chirurgicale se apreciază laxitatea tendonului prin proba ducțiilor pasive. La manevra de împingere posterioară (spre vârful orbitei) și supero-temporal, în cazul unui tendon lax, corneea va dispare sub rebordul superior al orbitei. În caz contrar corneea rămâne vizibilă în totalitate, sau se evidențiază cele două treimi inferioare ale acesteia.

Incizia conjunctivei se efectuează în sectorul supero-temporal, la 8 mm de limb. Manevra de evidențiere și ancorare a oblicului mare nu este ușoară, având în vedere faptul că la nivelul inserției mușchiul este foarte subțire, diafan și se poate confunda cu membranele tenoniene care-l învelesc. Un gest pe cât de simplu, pe atât de util, care ajută la evidențierea tendonului terminal este frecarea cu un bastonaș cu vată a zonei situate posterior de inserția dreptului superior, lateral de marginea acestuia. Această manevră produce o congestie la nivelul tendonului făcându-l mai vizibil. În continuare se va aprecia laxitatea tendonului, trăgând cârligul de care este ancorată

Scanned with OKEN Scanner

inserția spre lateral. Dacă cârligul se poate deplasa lateral mai mult de 5–7 mm este prezentă o laxitate o tendonului. Dacă acest lucru nu este posibil înseamnă că tendonul nu este lax, iar efectuarea unei plicaturi poate conduce la scurtarea și tensionarea excesivă a tendonului, care poate provocala un sindrom Brown iatrogen. Tehnica plicaturii este ilustrată în (figura 10.20). Lungimea de mușchi plicaturată va fi în funcție de laxitatea tendonului, putând varia între 6 și 12 mm.

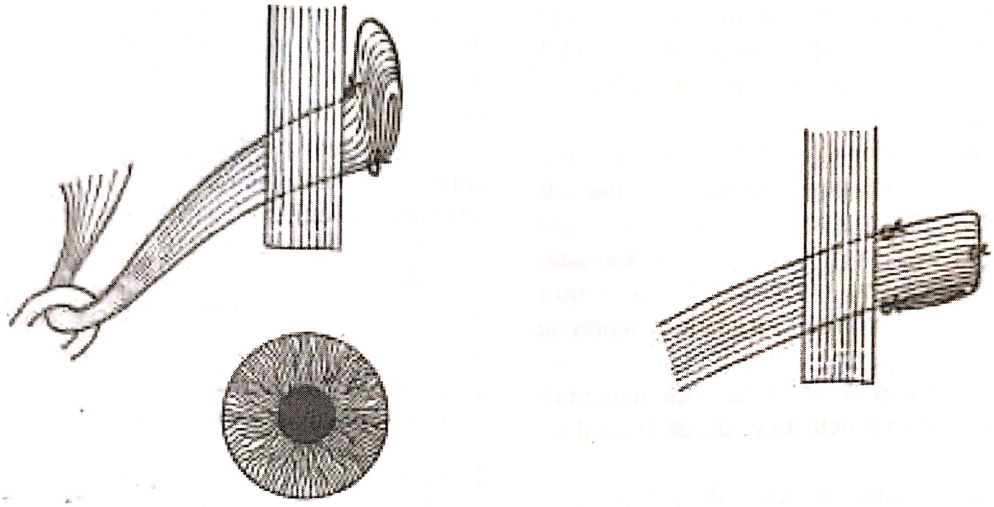

Figura 10.20. Plicatura mușchiului oblic mare [5].

Rezecția oblicului mare diferă de plicatură prin faptul că pliul de mușchi este eliminat, capătul tendonului rezecat fiind inserat direct pe scleră. Acest procedeu nu este utilizat atât de frecvent ca plicatura pentru două motive. În primul rând reinserția fiind destul de posterioară este dificil de efectuat și în plus traumatizarea (perforarea sclerei) în această zonă riscă să afecteze regiunea maculară. În al doilea rând această operație, spre deosebire de plicatură este ireveribilă, ne mai fiind posibilă remedierea în cazul unui sindrom Brown congenital.

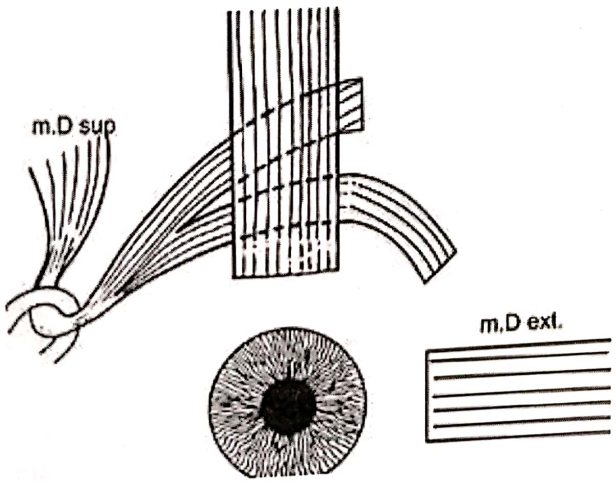

Figura 10.21. Procedeul Harada–Ito.

Întărirea fibrelor anterioare (operația Harada–Ito) (figura 10.21) se adresează parezelor [5] de oblic mare în care semnul dominant este cel torsional (exciclotorsiunea). Prin avansarea acestor fibre, care sunt responsabile de torsiune se poate corecta disfuncția torsională fără a influența poziția verticală a ochiului. După izolarea tendonului oblicului mare se dezinseră fibrele anterioare (jumătatea anterioară a inserției), după care se detașează de restul fibrelor posterioare pe o lungime de 10–12 mm. După securizarea fibrelor, fasciculul anterior este tracționat și reinserat în apropierea inserției superioare a dreptului extern.

GHID DE TACTICĂ OPERATORIE

În decizia tacticii chirurgicale în care se decide mușchiul de operat, numărul de mușchi de operat, milimetri de recesie sau rezecție musculară se au în vedere mai multe aspecte. În afara tabelelor de corespondență între gradul deviației și numărul de milimetrii, care sunt numai orientative, se iau în calcul o serie de observații, furnizate de anamneză, examinarea deviației, motilității oculare, a stării senzoriale, examinarea intraoperatorie, testul ducțiilor pasive etc. În continuare voi prezenta unele detalii care trebuie să influențeze decizia operatorie [4].

Scanned with OKEN Scanner

– Poziția ochilor în anestezie generală. Relaxarea deviației sugerează o influență mai puternică a factorului inervațional, care se sancționează prin miopexie, în timp ce pesistența deviației şi sub anestezie indică o modificare anatomică (mușchi rigid, scurt, fibros), care se corectează prin chirurgie clasică (recul-rezecție). Având în vedere gradul diferit de relaxare musculară în funcție de felul anesteziei aceste considerații se vor aplica cu anumite limite.

– Potențialul fuzional influențează în mod considerabil parcursul post-operator. Un pacient care fuzionează poate corecta o mică supra-, sau subcorecție, în timp ce unul care nu fuzionează, sau este ambliop nu va reuşi acest lucru. Pentru aceşti pacienți este indicată o uşoară subcorecție (5–6 DP).

– O recesie sau o rezecție va avea mai mult efect la un pacient cu ochi mic, decât la unul cu ochi mai mare.

– O operație, care trebuie să corecteze o deviație mică va avea mai puțin efect decât una pentru corectarea unei deviații mari.

– Evidențierea unui mușchi de grosime mai mare impune creşterea numărului de mm de recesie cu 1 mm.

– O operație de recesie-rezecție minimă va corecta aproximativ 25 DP, în timp ce una maximă va corecta 50 DP.

– O operație recul-rezecție, va avea mai mult efect decât o recesie bilaterală.

– Chirurgia pe trei mușchi (recesie bilaterală şi o rezecție) este indicată în operații care depăşesc 50–70 DP.

– O operație efectuată la un copil hiperdinamic va avea mai puțin efect, iar cea la un copil hipodinamic sau cu probleme neurologice va avea mai mult efect. Cu alte cuvinte, la un copil hiperdinamic gestul chirurgical va fi mai generos, pentru că aceştia sunt predispuşi pentru subcorecție, iar copiii cu deficite neurologice trebuie subcorectați, tendința lor fiind spre supracorecție.

BIBLIOGRAFIE

1. Clark R.A., Ariyasu R., Demer J.L., Medial rectus pulley posterior fixation: a novel tehnique to augment recession, J. AAPOS, 2004, 8 (5): 451–6.
2. Gregory M.E., Hussin H.M., Dutton P.G., Inferior oblique recession: an efficient technique, Strabismus, Jun., 2011, 19(2): 57–8.
3. Durnian J.M., Marsh I.B., Superior oblique tuck: its success as a single muscle treatment for selected cases of superior oblique palsy, Strabismus, Dec., 2011, 19(4): 133–7.
4. Dabes E.M., Weakley D.R., Birch E., Trends in surgical correction of strabismus: a 20-year experience, 1990–2009, J. AAPOS, Jun., 2011, 15(3): 219–23.
5. Vlăduțiu C.G. (editor): Strabismul – ghid practic, Editura Napoca Star, 1999.

Scanned with OKEN Scanner

SUTURILE AJUSTABILE ÎN TRATAMENTUL CHIRURGICAL AL STRABISMULUI

DANIELA CIOPLEAN

INTRODUCERE

Scopul tratamentului chirurgical în strabism este de a obține atât o poziție paralelă a ochilor cat şi o performanță senzorială maximă printr-un număr minim de proceduri. Obținerea celui mai bun rezultat pe termen lung se bazează pe măsurătorile unei deviații stabile preoperator în poziție primara şi versii laterale precum şi pe cuantificarea cantității chirurgiei pe care o furnizează tabelele formulate pe baza a sudii largi în populația cu strabism operat de-a lungul anilor. Aceste cifre se modifică în funcție de tehnica chirurgicală folosită, lungimea axială a globului, variații ale rotației globului, incomitanța şi istoric – intervenții anterioare, restricții legate de o patologie generală sau locală [1].

Tehnica suturilor ajustabile a apărut din dorința strabologilor de a creşte rata de predictibilitate a rezultatelor în chirurgia strabismului fără a fi însă o tehnică universal valabilă sau aplicabilă în toate cazurile de strabism. Prima tehnică de suturi ajustabile a fost descrisă în 1941 [2]. Ea se bazează pe posibilitatea de a regla rezultatul final al chirurgiei în următoarele ore după intervenție, finalizând inserția mușchiului (mușchilor) pe scleră după inspectarea alinierii şi fără a reveni în sala de operație [3]. Exista un număr limitat de cazuri care se pretează la această tehnică. Majoritatea strabologilor consacrați o folosesc în prezent în situații cu indicație precisă, folosind tehnici şi protocoale cu mici variații individuale dar, în aceeaşi măsură, există mari specialişti, cu rezultate excepționale care nu au folosit-o niciodată [1].

PRINCIPIU

Indiferent de preferințele chirurgului ca tehnică, orice sutură ajustabilă a unui mușchi extraocular are la baza următorii trei paşi: 1. ancorarea sigură a mușchiului cu fire corect aplicate 2. inserția firelor în scleră fără a definitiva sutura lăsând posibilitatea de a reveni asupra poziției mușchiului printr-un nod provizoriu 3. definitivarea poziției şi securizarea suturii la sclera în al doilea timp după verificarea alinierii şi repoziționarea mușchiului prin intermediul firelor de aşteptare [4].

Chirurgia cu suturi ajustabile se referă în general la mușchii drepți, fie orizontali, fie verticali.

AVANTAJE

Cel mai mare avantaj al chirurgiei reglabile este posibilitatea de a plasa una sau mai multe suturi (unul sau mai mulți mușchi) făcând posibilă ajustarea verticală, orizontală sau chiar torsională în scopul de a creşte şansele pacientului de a fuziona acolo unde acest potențial există sau de a aduce ochii într-o poziție acceptabila cosmetic evitând diplopia. În multe situații ajustarea nu este necesară [4].

Pentru ca tehnica reglabilă (ajustabilă) să reprezinte un avantaj ea trebuie să îndeplinească următoarele criterii:

1. rezultatul să fie stabil în perioada următoare ajustării
2. să aibă predictibilitate pe termen lung
3. să reducă numărul de intervenții necesare.

Stabilitatea perioperatorie este determinată de acuratețea tehnicii şi siguranța suturilor, predictibilitatea pe termen lung este determinată de regulă de raționamentul preoperator ca şi în cazul chirurgiei convenționale şi depinde de obținerea unei balanțe musculare echilibrate.

Din punct de vedere al ratei reintervențiilor, tehnica cu suturi ajustabile nu elimina acest risc dar multe studii indică o rată mai scăzută la pacienții la care s-a folosit chirurgia reglabilă [5]. Cifrele diferă foarte mult, însă este unanim acceptat că în anumite tipuri de strabism chirurgia

Scanned with OKEN Scanner

reglabilă are o rată de succes net superioara motiv pentru care au fost definite mai exact indicaţiile acesteia [1, 4, 6].

DEZAVANTAJE

Unul din dezavantajele suturilor ajustabile este că repoziţionarea exactă a muşchiului pe scleră nu este cunoscută. Pe de alta parte, este cunoscut că inclusiv în cazul chirurgiei convenţionale se produce o modificare cu cantităţi mici (avansare) a poziţiei inserţiei musculare consecutivă procesului de re-ataşare la scleră, această „târâre" a muşchiului fiind mai semnificativă în cazul suturilor ajustabile. Cel mai mare dezavantaj al chirurgiei reglabile în strabism o reprezintă faptul că nu poate fi folosită în cazul copiilor, în cazul adulţilor şi adolescenţilor necomplianţi şi în cazul pacienţilor cu afecţiuni psihice [1].

INDICAŢII

Deşi este utilizată în mod excesiv de către unii chirurgi, iar alţii nu o folosesc deloc, s-au definit tipurile de strabism în care chirurgia reglabilă are indicaţie şi rezultate foarte bune:

1. Adult cooperant cu strabism care necesită intervenţie pe unul sau mai mulţi muşchi drepţi
2. Pacient cu diplopie şi potenţial fuzional
3. Pacient fără potenţial fuzional cu strabism restrictiv sau cu chirurgii multiple în antecedente la care dorim sa evităm o nouă re-intervenţie [4].

În mod particular există câteva situaţii speciale în care indicaţia pentru suturi ajustabile este de elecţie: *strabismul incomitent (pareze şi paralizii musculare) şi oftalmopatia tiroidiană* [3, 4].

SELECŢIA PACIENŢILOR

Este crucială pentru succesul chirurgiei datorită faptului că este într-o oarecare măsură neconfortabilă pentru pacient şi induce o doză mare de anxietate. Nu există o limita inferioară de vârstă până la care procedura chirurgicală a suturilor ajustabile poate fi aplicată dar de regulă, pacienţii sub 15 ani refuză aceasta procedură. Cu siguranţă, indiferent de vârstă, fără complianţa pacientului această tehnică chirurgicală nu este aplicabilă. După o informare minuţioasa a pacientului în privinţa procedurii se poate face un test simplu care are valoare orientativă în privinţa selecţiei pacientului. Acest test denumit „Q-tip" test [5] constă în simpla atingere a conjunctivei bulbare în cadranul temporal sau medial fără a utiliza anestezic topic. Dacă pacientul tolerează atingerea fără probleme este un bun candidat pentru a tolera manipularea din timpul ajustării. Pacienţii care manifestă frică de proceduri medicale sau cei care nu tolerează testul vor fi excluşi din rândurile candidaţilor la chirurgia ajustabilă.

CONSIDERAŢII ÎN PRIVINŢA ANESTEZIEI

Anestezia iniţiala utilizată pentru aplicarea firelor de sutură pe muşchi poate fi generală sau locală. În ceea ce priveşte anestezia locală, este de menţionat că trebuiesc evitate anestezicele locale cu efect de lungă durată de tipul bupivacainei deoarece akinezia durează în jur de 12 ore şi este posibil să interfereze cu procedură de ajustare. De preferat este lidocaina în combinaţie cu hialuronidaza deoarece în aceasta situaţie akinezia durează în jur de 2–3 ore astfel încât ajustarea la 4–5 ore după chirurgie poate fi practicată cu succes [5].

CONSIDERAŢII ÎN PRIVINŢA AJUSTĂRII

Nu există o convergenţă de opinii în privinţa momentului ideal pentru ajustare. Fiecare recomandare pare să aibă avantaje şi dezavantaje, dar majoritatea celor care practică cu succes acest tip de chirurgie indică că intervalul optim pentru ajustare se află în intervalul 2–24 ore post-operator. Intervalul mare scurs de la intervenţie >24 ore îngreunează mult ajustarea datorită disconfortului pacientului, edemului conjunctival, sângerării, eliberării masive de mediatori chimici ai inflamaţiei şi aderenţei muşchiului la scleră [3].

Personal, prefer să fac ajustarea în primele ore post-operator, în sala de operaţii datorită posibilităţii de a seda pacientul şi a faptului că disconfortul este minim, pacientul fiind încă sub influenţa substanţelor antiinflamatorii administrate

Scanned with OKEN Scanner

i.v. în timpul operației. Prefer această alternativă și datorită faptului că riscul de contaminare a plăgii este mai mic, iar încărcătura emoțională a pacientului este mai bună dacă toate aceste proceduri se încheie în câteva ore.

TEHNICI CHIRURGICALE

PRINCIPII GENERALE

Incizia

Există două tipuri de abord utilizate și anume:

- prin incizie limbică (figura 10.22 D)
- prin incizie fornixală (în fund de sac) – mai dificilă și rar folosită [3, 5, 7].

Aplicarea firelor pe mușchi

Se face ca în cazul rezecțiilor din chirurgia convențională securizând mai întâi fasciculul central muscular apoi cele două 1/2 și cele două 1/4 ale mușchiului după care se detașează mușchiul de pe scleră (figura 10.22 C).

Inserția firelor prin scleră

Trecerea celor două ace ale firului de sutură aplicat pe mușchi (6-0 Vicryl) prin inserție se face în așa fel încât să fie aplicate la 1/2 din grosimea sclerei și traseul acelor prin scleră să fie cât mai apropiat și simetric față de mijlocul inserției astfel încât punctele de ieșire sa fie coincidente [4] (figura 10.22 A).

Cele două capete ale firului vor fi tracționate până când mușchiul ajunge în dreptul inserției păstrând paralelismul marginii dezinserate a mușchiului cu linia de inserție, după care se va aplica o pensă fără dinți sau un portac cu clamp pe cele două fire la aproximativ 7 mm de la inserție având grijă ca lungimea celor două fire să fie perfect egală. Cele două capete libere se vor înnoda deasupra pensei (figura 10.22 B).

Porțiunea celor două fire cuprinsă între mușchi și nod va permite fixarea globului în poziția dorită prin „alunecarea" de-a lungul firelor a globului.

Mușchiul va fi fixat în poziția dorită cu ajutorul unui nod triplu obținut prin aplicarea unui al doilea fir de Vicryl 6-0 pe cele două fire solidare (figura 10.23 C), care va împiedica alunecarea posterioară a mușchiului și totodată va permite o manevrare ușoară în timpul procesului de ajustare a poziției. El alunecă de-a lungul celor două fire, deci este un nod glisant. Pentru a nu face confuzii în continuare între cele doua fire, vom denumi nodul generat de al doilea fir nod glisant.

Manipularea de-a lungul procesului de ajustare poate fi ușurată de aplicarea pe scleră unei bucle (laț) suplimentare de manevră, anterior de inserția musculară (figura 10.24 E). Sunt situații în care pacientul nu reușește să miște ochiul în direcția dorită, iar atunci această buclă facilitează procesul de ajustare și poate fi manipulată cu ajutorul unei pense. Acest fir (absorbabil) va fi înlăturat la sfârșitul ajustării [1, 3–6].

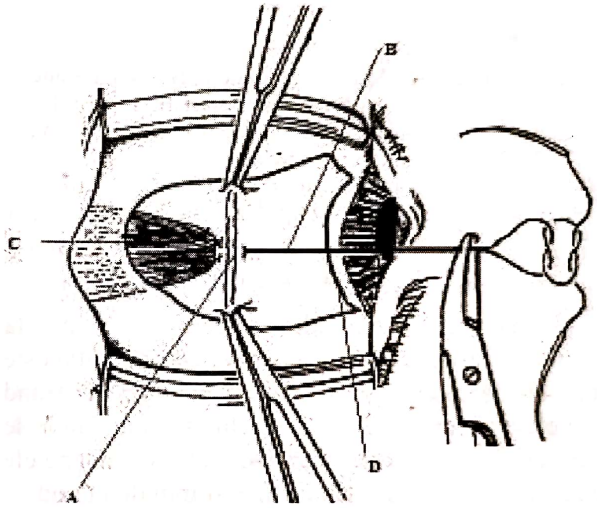

Figura 10.22. A – Inserția firelor aplicate pe mușchi prin scleră la nivelul inserției; B – Firul Vicryl 6-0; C – Mușchi drept intern securizat cu firul 6-0 înainte de dezinserție; D – Incizie limbică.

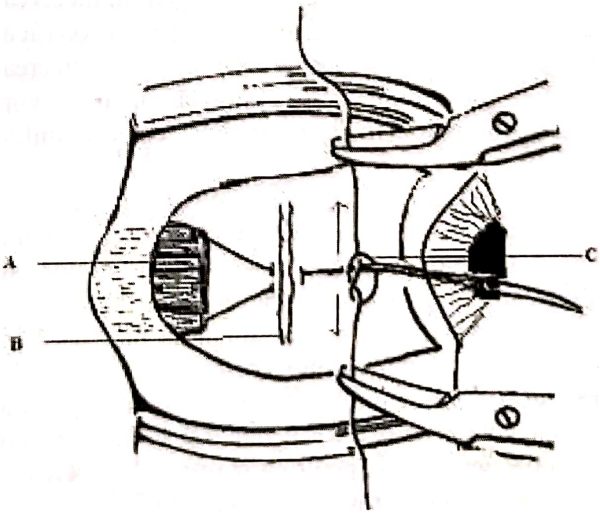

Figura 10.23. A – Mușchi drept intern; B – Inserția musculară; C – Nod triplu glisant de reglaj.

Scanned with OKEN Scanner

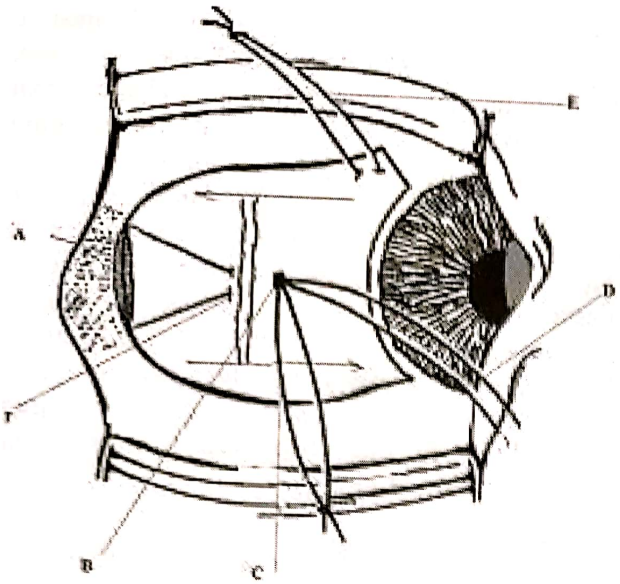

Figura 10.24. A – Mușchi drept intern; B – Nod glisant fixat în poziție după definitivarea ajustării; C – Firul care generează și manevrează alunecarea nodului glisant; D – Firul 6-0 aplicat pe mușchi și trecut prin scleră; E – Bucla de manevră inserată în scleră; F – Inserția firelor în scleră tip „hang-back".

Ajustarea

După verificarea alinierii se va trece la manevra propriu zisă de ajustare. Dacă poziția este cea dorită, nodul glisant va fi securizat separând capetele firului de pe mușchi și înnodându-le deasupra acestuia într-un nod definitiv. Capetele firelor restante vor fi tăiate la 3–4 mm de la nod.

Dacă mușchiul necesită avansare, firele vor fi tracționate în sensul avansării mușchiului în timp ce pacientul va fi rugat sa privească în direcția mușchiului permițând astfel alunecarea globului, ochiul fiind fixat în noua poziție prin alunecarea nodului glisant până la scleră. Se va reverifica poziția și manevra se poate repeta până la obținerea poziției dorite după care cele două capete se vor înnoda în poziția finală (după desfacerea nodului distal).

Dacă mușchiul necesită recesie, prima manevră va fi una paradoxală deoarece pentru a elibera mușchiul este necesară tracționarea firelor și alunecarea lațului distal de mușchi după care pacientul va fi încurajat și ajutat să privească în direcția opusă mușchiului crescând cantitatea de recesie a mușchiului. Odată obținută poziția dorită, cele doua fire vor fi fixate și solidarizate cu ajutorul unui portac pentru a permite alunecarea și fixarea nodului glisant în poziția dorită.

După finalizarea ajustării, cele două capete ale firului de pe mușchi se vor înnoda deasupra nodului glisant într-un nod definitiv, după care capetele în exces, atât ale firului de pe mușchi cât și ale nodului vor fi înlăturate. Nodul final va trebui să fie lipit de scleră.

În toate situațiile, poziția finală a mușchiului în raport cu inserția originală va fi cuantificată prin măsurarea cu ajutorul compasului sau a scleral-ruler-ului.

Tehnica de ajustare descrisă mai sus este perfect valabilă și în cazul rezecțiilor musculare, unde inserția firelor în scleră se va face după înlăturarea porțiunii de mușchi rezecată.

După finalizarea ajustării și tăierea firelor, conjunctiva se va închide în funcție de tipul inciziei inițiale. Dacă s-a efectuat o incizie limbică, fie conjunctiva recesată va fi închisă central cu încă un fir central, acoperind nodul și firele, fie se va închide colțul rămas deschis pentru manevre în cazul în care conjunctiva nu a fost recesată.

Se pot aplica fire de sutură conjunctivale suplimentare pentru o închidere corespunzătoare a plăgii și pentru a evita exteriorizarea capetelor de fire sau a nodului, care este mai voluminos și mai expus decât în cazul suturilor convenționale.

Tehnica cu fundă [3, 4, 8] este o altă tehnică utilizată, diferența este faptul că în loc de nodul glisant se folosește un nod cu fundă (cu o singură buclă) care se obține prin legarea provizorie a celor două fire de pe mușchi, după inserarea în scleră de manieră *hang-back*, urmând să fie desfăcut cu ușurință înaintea ajustării. Ajustarea se face în același mod, refăcând nodul cu fundă la fiecare reajustare. Când se obține poziția finală, utilizând bucla și cele două capete, nodul se va transforma într-un nod definitiv.

Această tehnică este mai dificil de utilizat, în special la chirurgul neexperimentat, riscul cel mai mare reprezentându-l incapacitatea de a conserva o tensiune egală în cele două fire aplicate pe mușchi.

Indiferent de tehnica utilizată, în cazul recesiei conjunctivale, pacientul va trebui să rămână pansat câteva zile post-operator, până la epitelizarea completă a conjunctivei. Închiderea conjunctivei se va face cu fire 8-0, rezorbabile. Medicația post-operatorie recomandată este cea utilizată în mod obișnuit în chirurgia strabismului și constă în administrarea topică de combinații de antibiotic cu antiinflamator, steroidian sau nesteroidian. Durata administrării va fi de 2–3 săptămâni post-operator.

Scanned with OKEN Scanner

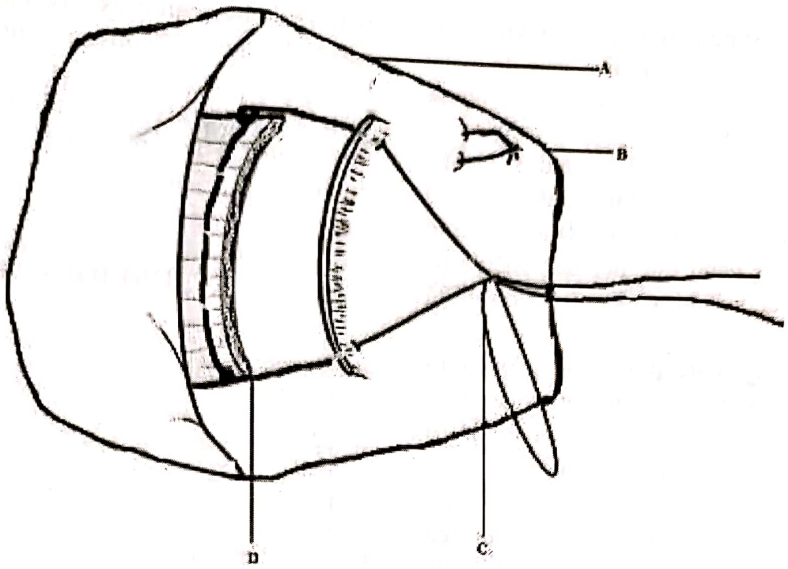

Figura 10.25. A – Incizie limbică; B – Buclă sclerală de manevră; C – Firul de pe mușchi inserat în sclera și fixat în poziție printr-o buclă provizorie; D – Mușchi Drept, securizat corect cu firul 6-0 și inserat în scleră.

DE REȚINUT!

Cel mai ușor de ajustat este mușchiul drept extern, urmând în ordine mușchiul drept inferior, drept intern, dreptul superior fiind cel mai greu de ajustat, din motive anatomice [4].

DE EVITAT:

1. Ancorarea inadecvată și nesecurizată a mușchiului
2. Inserarea superficială în scleră
3. Lipsa de expunere a nodurilor de reglaj și a firelor de ajustare
4. Lipsa unui plan corect în ceea ce privește rezultatul final (nu întotdeauna urmărim ortotropia)
5. Desconsiderarea particularităților anatomice ale mușchilor ajustați, în special în cazul mușchilor care exercită o tensiune mare asupra firelor de sutură
6. O selecție inadecvată a cazurilor care se pretează la chirurgia reglabilă
7. Ignorarea aspectelor anestezice [8].

COMPLICAȚII

Este foarte puțin probabil ca un mușchi să nu își modifice deloc poziția pe scleră în timpul ajustării. Pe de altă parte, este de reținut că, la fel ca în cazul chirurgiei convenționale, rezultatul obținut prin ajustare poate să sufere mici modificări în perioada imediat următoare intervenției, ca urmare a procesului de cicatrizare și de reașezare a aspectelor neuro-senzoriale [9].

Se știe că există o dinamică mai marcată a rezultatului post-operator în cazul tipurilor particulare de strabism cum ar fi cele din miastenia gravis, sindromul Guillain-Bare, fracturi orbitare [1].

La pacienții cu oftalmopatie tiroidiană se descrie frecvent o supracorecție progresivă care se dezvoltă în următoarele săptămâni post-operator.

Momentul ajustării reprezintă partea cea mai delicată și este pasibilă de a da complicații redutabile.

Cea mai nedorită complicație în cazul suturilor ajustabile este ruperea firului (firelor) de tracțiune aplicate pe mușchi, cu derapajul muscular consecutiv. Această complicație este mai frecventă în cazul mușchilor rezecați sau cu restricții mari, dar poate surveni în orice împrejurare în care dozajul tracțiunilor exercitate pe mușchi este inadecvat. Evident, un asemenea accident va necesita conversia ajustării într-o re-intervenție cât mai rapidă posibil pentru recuperarea și re-inserția mușchiului.

O altă complicație extrem de neplăcută este posibilitatea ca firele să se înnoade accidental sau să se încurce de asemenea manieră încât ajustarea să nu mai fie posibilă.

Ambele situații sunt ușor de rezolvat dacă ajustarea se face în blocul operator.

Un alt accident posibil este ruperea sclerei, cu dezinserția firului din scleră, lucru care va impune încetarea manevrei de ajustare și re-inserarea mușchiului în scleră.

Scanned with OKEN Scanner

În ciuda faptului că pe parcursul manevrelor de ajustare se utilizează anestezice topice, este de evitat utilizarea unor blefarostate grosolane care cresc disconfortul pacientului. Prezența anesteziculuí topic nu exclude declanşarea unui reflex oculo-cardiac [10], de aceea considerăm că ajustarea trebuie făcută în poziție culcată şi de preferat (încă o dată) în blocul operator, care permite, când este necesar, monitorizarea pacientului, acordând o atenție deosebită pacienților cardiaci.

Complicațiile locale care pot însoți procedura chirurgiei reglabile a strabismului sunt următoarele:

- Iritație locală mai îndelungată, motiv pentru care supravegherea post-operatorie trebuie să fie mai atentă, uneori necesitând suplimentarea medicației locale antiinflamatorii sau uneori chiar înlăturarea firelor care generează iritația, niciodată mai repede de 2 săptămâni, înainte de ataşarea muşchiului la scleră.
- Dellenul poate fi prezent într-un număr mic de cazuri, determinat de o hidratare insuficientă a corneei marginale în apropierea inciziei. Hidratarea corectă a corneei rezolvă această problemă.

Evident că în afară de aceste complicații specifice ajustării, toate complicațiile chirurgiei convenționale a strabismului pot apărea şi în cazul utilizării chirurgiei reglabile: infecții, restricții conjunctivale, modificări ale fantei palpebrale şi ale raporturilor globului ocular cu anexele [1].

Chirurgia reglabilă în strabism reprezintă o soluție de succes pentru anumite tipuri de strabism, cu condiția ca selecția pacienților să fie făcută cu grijă. Impune o tehnică corectă, condiții adecvate şi o bună cunoaştere a psihologiei pacientului, deoarece comunicarea cu el pe parcursul manevrelor este crucială.

Este incontestabil că suturile ajustabile şi-au demonstrat eficacitatea în strabismele restrictive miotoxice generate de anestezia locală, în oftalmopatia tiroidiană, în cazurile de diplopie care însoțesc paraliziile muşchilor extraoculari, în deviațiile mici reziduale sau consecutive însoțite sau nu de diplopie şi în cele în care o supracorecție este total indezirabilă, la pacienții care au suferit un număr mare de intervenții şi acceptă cu greu posibilitatea unui nou eşec.

BIBLIOGRAFIE

1. Rosenbaum A.L., Santiago A.P., Lance M., Mauricio J., Lozano: Adjustable and nonadjustable recession and resection techniques, Clinical Strabismus management: Principles and surgical Techiques, 1999, 435: 447.
2. Harms H., Ein Vorlagerungsverfahren mit nachtragrlicher Dosierungs moglichkeit, Klin. Monatsbl. Augenheilkd, 1941, 104: 728.
3. Coats D.K., Olitsky S.E., Adjustable Suture Techniques, Strabismus Surgery and its Complications, 2007, 141: 150.
4. Helveston E.M., Ellis F.D., Adjustable sutures for horizontal and vertical strabismus, Am. Orthopt. J., 1978, 28: 18.
5. Keech R.V., Scott W.E., Christensen L.E., Adjustable suture strabismus surgery, J. Pediatr. Ophthalmol. Strabismus, 1987, 24: 97.
6. Wisnicki H.J., Repka M.X., Guyton D.C., Reoperation rate in adjustable strabismus surgery, J. Pediatr. Ophthalmol. Strabismus, 1988, 25(3): 112–114.
7. Wright K.W., Adjustable Suture Technique. Color Atlas of Strabismus Surgery, Strategies and Techniques, 2007, 136: 148.
8. Nelson L.B., Wright K.W., Adjustable Suture Techniques. Basic and Clinical Science Course, Pediatric Ophthalmology and Strabismus, 1999–2000, 139: 140.
9. Helveston E.M., Surgical Mangement of Strabismus: An atlas of Strabismus Surgery, 5-th edition, 2005, p. 255–263.
10. Bacal D.A., Hertle R.W., Maguire M.G., Corelation of postoperative extraocular muscle suture adjustment with its immediate effect on the strabismic deviation, Binocul. Vis. Strabismus Q, 14: 277–284.
11. Kushner B.J., Vagal responses to adjustable sutures in strabismus correction (letter), Am. J. Ophthalmol., 1993, 115: 124.

Scanned with OKEN Scanner

UTILIZAREA TOXINEI BOTULINICE ÎN TRATAMENTUL STRABISMULUI (CHEMODENERVAREA CU TOXINĂ BOTULINICĂ)

LUMINIȚA TEODORESCU

Toxina botulinică este o neurotoxină de natură proteică, produsă de *Clostridium botulinum*. Această bacterie produce 7 sero-tipuri diferite de neurotoxine, denumite de la A la G.

Doar tipul A şi B sunt disponibile pe piață. Toxina botulinică tip A (botulinum neurotoxin A, BTXA) este utilizată în scop terapeutic în afecțiuni oftalmologice şi generale: strabism, nistagmus, entropion, retracția pleoapei, blefarospasm, hipersecreție lacrimară, logoftalmie cu expunere corneană, tratamente estetice pentru reducerea ridurilor, a transpirației, a salivației excesive, migrenă, distonie cervicală, spasticitate.

Primul studiu experimental a fost făcut de către Alen B. Scott, Rosenbaum şi Collins în 1973. Ei au testat efectul de inducere a strabismului la maimuța rhesus, a mai multor substanțe (printre care BTXA), injectate în mușchii extraoculari, în anestezie generală, sub control electromiografic (EMG).

BTXA a produs modificări ale poziției şi motilității oculare cu durată între 2 săptămâni şi 8 luni, fără efecte sistemice. BTXA se fixează rapid de terminațiile nervoase la locul injectării. BTXA nu ajunge în circulația generală, nu s-au detectat anticorpi anti-toxină în circulație.

Toate tipurile de toxine botulinice inhibă eliberarea de acetilcolină din veziculele presinaptice a nervilor motori, la nivelul plăcii neuromusculare, a fibrelor parasimpatice colinergice şi a fibrelor simpatice post-ganglionare. Este cea mai toxică substanță cunoscută. Injectată în doze terapeutice, intra-muscular, produce paralizia locală a mușchiului. Recuperarea funcției musculare se face prin regenerea axonilor şi formarea de noi joncțiuni neuromusculare[1].

În 1979, Alan B. Scott utilizează pentru prima dată BTXA la pacienți cu strabism, în anestezie locală, sub control EMG şi stabileşte dozele terapeutice.

În 1982, John Lee începe utilizarea BTXA în Europa, la Moorfields Eye Hospital.

În cazul prezenței deviației strabice, dacă se injectează BTXA în mușchiul contractat, hiperfuncțional, în 2–3 zile se instalează paralizia, cu un maxim la 2–4 săptămâni de la injectare (ca o consecință a eliberării progresive a toxinei în fibrele nervoase terminale), se menține în platou până la 6 săptămâni, iar rezoluția completă este la aproximativ 3 luni sau mai mult de la injectare, cu revenirea totală a funcției musculare.

Acest mecanism, de paralizie cu durată suficient de lungă pentru a permite ca tonusul mușchiului antagonist să modifice poziția globului ocular spre ortoforie sau chiar spre reversarea deviației şi apoi cu revenire treptată spre ortoforie stă la baza utilizării BTXA în tratamentul strabismului.

Supracorecția durează câteva săptămâni, apoi regresează treptat spre ortoforie pentru o perioadă de câteva luni (variabilă de la un pacient la altul). La pacienții care au potențial de vedere binoculară, corecția rămâne definitivă. În cele mai multe cazuri, însă, deviația revine în câteva luni şi pacientul va alege dacă continuă tratamentul cu BTXA sau se decide spre alte metode de tratament. Reducerea deviației este proporțională cu mărimea deviației strabice înainte de injectare (de aproximativ 60%) [2].

Intervalul între injectări diferă; pacienții revin când efectul scade şi nu mai sunt mulțumiți de poziția globului. După multiple injectări, se produce atrofia progresivă a fibrei musculare injectate, iar mușchiul antagonist devine în timp hiperfuncțional şi menține stabilă poziția globului. Astfel, perioada dintre injectări se prelungeşte şi alinierea globilor oculari rămâne stabilă [3].

PRINCIPALELE INDICAȚII

– Strabismul concomitent: pentru eliminarea deviației în strabismul consecutiv (esotropia

Scanned with OKEN Scanner

consecutivă şi, mai frecvent, în exotropia consecutivă), strabismul secundar, strabisme deviaţii mici, hipotonie oculară, cu scop diagnostic, de întreţinere.

Majoritatea adulţilor cu strabism au avut deviaţia din copilărie. Dacă nu s-a intervenit în timp util, nu s-a dezvoltat fuziunea şi nici mecanismele reflexe de menţinere a alinierii oculare, motiv pentru care pacienţii dezvoltă strabisme consecutive. Terapia de întreţinere cu BTXA oferă posibilitatea reducerii sau eliminării deviaţiei cu evitarea re-intervenţiilor chirurgicale multiple. În esotropia cu raport AC/A mare, injectarea a 2,5 U în ambii drepţi interni rezolvă convergenţa la aproape, fără supra-corecţie [4].

Strabismul secundar apare ca urmare a scăderii acuităţii vizuale de scurtă sau de lungă durată. În copilărie, ochiul cu vedere slabă deviază în convergenţă, la vârstă adultă în divergenţă. De multe ori necesită multiple intervenţii chirurgicale, dar fără rezultat stabil. Tratat cu BTXA, se poate reduce deviaţia prin injectări repetate cu rezulte stabile în timp. Colectivul de la Moorfields Eye Hospital raportează un studiu desfăşurat pe o perioadă de 20 de ani, la 503 pacienţi cu strabisme secundare (anomalii congenitale, cataractă, glaucom, dezlipire de retină, traumatisme, afecţiuni corneene). La 97% din cazuri s-a obţinut reducerea satisfăcătoare a deviaţiei aplicând între 1 şi 50 injectări/pacient.

Utilizarea în scop diagnostic, se face pentru aprecierea riscului de diplopie post-operatorie (cu rezultat mai sigur decât testul cu prisme), pentru aprecierea potenţialului de vedere binoculară. La pacienţii cu operaţii de strabism în antecedente se poate determina dacă limitarea versiei este cauzată de hipofuncţia muşchiului operat sau de contractura antagonistului omolateral. Dacă după injectarea muşchiului contractat scade deviaţia, acest muşchi este cauza deviaţiei [5].

Strabismele cu deviaţii mici riscul tratamentului chirurgical este de supra-corecţie. Deviaţia se poate corecta cu 1–5 injecţii/pacient, în unele cazuri cu restabilirea fuziunii [6].

În terapia de întreţinere, scopul este de a menţine ochii aliniaţi. Este utilă pentru ochi cu AV foarte slabă, la pacienţi fără potenţial de fuziune, când există risc de diplopie post-operatorie, operaţii multiple în antecedente, deviaţii mici, strabism rezidual, deviaţii secundare sau primare, forii decompensate.

– Strabismul paralitic, în paralizii uni sau bilaterale de nerv cranian VI, III, IV (valoare redusă), oftalmoplegie internucleară, miastenie formă cronică. BTXA este tratamentul de primă elecţie în paralizii parţial recuperate.

În paralizia de nerv VI, BTXA este folosită ca o cură funcţională, profilactică, de întreţinere, sau ca adjuvant la chirurgie.

– În paralizia de gravitate medie, de scurtă durată, recuperarea poate fi completă şi devinitivă după o injectare. Iniţial se obţine supracorecţie, apoi globul revine treptat spre ortoforie.

Scopul profilactic: deşi nu influenţează rata de recuperare, injectarea imediată, aproape de debutul paraliziei previne contractura muşchiul drept intern şi apariţia esotropiei. După recuperarea totală a funcţiei nervului VI este posibil să se restabilească ortoforia, eventual menţinută cu câteva reinjectări.

Injectarea muşchiul drept intern urmată de paralizia lui temporară permite aprecierea recuperării funcţiei muşchiului drept extern şi astfel stabilirea planului terapeutic.

– În paralizia completă şi de durată se injectează muşchiul drept intern pre- sau intra-operator cu BTXA şi se efectuează transpoziţie full-tendon a muşchiul drept superior şi inferior la inserţia muşchiul drept extern. Lăsând muşchiul drept intern ne-operat, scade riscul de ischemie de pol anterior la 4%; eventual, muşchiul drept intern va fi recesat ulterior. În paralizia completă este strict contraindicată rezecţia muşchiul drept extern, pentru că nu îmbunătăţeşte abducţia şi creşte riscul de de ischemie de pol anterior.

În paralizia de nerv III: este utilă doar în pareze, cu exotropie mare, dar cu motilitatea relativ păstrată.

În paralizia de nerv IV rezultatele sunt de scurtă durată, sub rezultatele obţinute chirurgical. Chiar dacă muşchiul oblic inferior este complet paralizat, oblicul superior hipofuncţional nu poate redresa poziţia globului.

– Strabisme restrictive: oftalmopatia tiroidiană, strabismul după traumatisme pe orbită, după chirurgia dezlipirii de retină, după multiple operaţii de strabism, sindromul Duane. Contracţia muşchiului antagonist produce diplopie în poziţie primară sau în versii laterale. Pot beneficia de terapie funcţională (de eliminarea a diplopiei) sau de terapie de întreţinere.

BTXA este utilă în faza acută a oftalmopatiei tiroidine, când inflamaţia provoacă spasm muscular

Scanned with OKEN Scanner

(contracție); în sub- sau supra-corecții chirurgicale ale acestei afecțiuni. Injectarea se face în mușchiul drept inferior, pentru corecția hipotropiei și/sau drept intern, pentru corecția esotropiei. În faza cronică, după ce se instalează fibroza acestor mușchi, folosirea BTXA nu mai este indicată.

În strabismul după chirurgia dezlipirii de retină, mai ales când macula a fost detașată, cu acuitatea vizuală slabă și fără șanse de binocularitate, nu se recomandă tratament chirurgical; BTXA este soluția de elecție. În sindromul Duane se folosește cu scop diagnostic, pentru a explora în vederea operației modificările poziției globului ocular, a torticolisului și a vederii binoculare.

Hipotropia după injectarea para-bulbară de anestezic (după operația de cataractă), este dată de contracția mușchiului drept inferior ca urmare a toxicității anesteziculului. Injectarea acestuia cu BTXA corectează deviația și diplopia.

– Strabismele din afecțiuni musculare. *Miastenia gravis*, miozită orbitară. Miastenia se manifestă cu ptoză, diplopie, limitarea motilității mușchiul drept inferior sau ca în paralizia de N VI sau de N III. Utilizarea BTXA oferă un rezultat stabil pentru 1 an [7].

– Strabismele din afecțiuni ale trunchiului cerebal (scleroză multiplă, boli vasculare, traumatisme): oftalmoplegia internucleară se manifestă cu exotropie, limitarea adducției, nistagmus la ochiul în abducție; poate beneficia de tratament de întreținere cu BTXA.

– Nistagmus dobândit cu oscilopsie. S-a raportat injectarea în spațiul retro-bulbar a 25 U de BTXA la un ochi. Rezultatul a fost o scădere a oscilopsiei cu creșterea acuității vizuale pe o durată de 5–13 săptămâni.

Uneori este necesară ocluzia ochiului congener pentru evitarea diplopiei. La pacienții cu mioclonus oculopalatal, efectul a durat 6 luni[8]. S-a testat injectarea în drepții orizontali; creșterea acutății vizuale a fost variabilă și nu toți pacienții au beneficiat de ameliorări; ca efect secundar a apărut ptoză tranzitorie[9]. În nistagmusul cu acuitatea vizuală scăzută (scleroză multiplă cu atrofie optică) efectul BTXA este limitat.

Utilizarea BTXA la copiii cu strabism se face în anestezie generală (Ketamină, Propofol). Este indicată în strabisme dobândite la copii care au avut vedere binoculară: esotropia consecutivă (după operația pentru exotropie), esotropie cu deviație mică, în paralizia de nerv VI când se pierde poziția compensatorie, esotropia cu debut acut, strabismul care apare după o perioadă de deprivare vizuală sau pentru a aprecia potențialul de fuziune în cazuri complexe.

Folosirea BTXA în esotropia infantilă esențială este încă controversată. Unii strabologici raportează că injectarea bilaterală a mușchilor drepți interni oferă rezultate comparabile cu cele chirurgicale [10, 11] în special dacă se efectuează până la vârsta de 8 luni [12].

AVANTAJELE FOLOSIRII BTXA *VERSUS* DEZAVANTAJELE CHIRURGIEI

Avantajele folosirii BTXA sunt: este mai puțin invazivă, nu provoacă cicatrici pe suprafața oculară, se face în anestezie topică, uneori este singura soluție de tratament, are rezultate comparabile cu chirurgia.

Dezavantajele chirurgiei: disconfort local post-operator, după operații multiple rezultă cicatrici cu hiperemie cronică sau care limitează motilitatea oculară. La pacienții fără potențial de restabilire a vederii binoculare, ortoforia obținută prin operație nu este menținută mult timp și apare necesitatea unor alte intervenții.

Teoretic, orice mușchi extraocular poate fi injectat, dar în ordinea frecvenței sunt: mușchiul drept extern, intern și inferior. Injectarea mușchiului drept superior induce ptoză palpebrală, a mușchiului oblic superior induce paralizia mușchiul drept intern adjacent, injectarea mușchiului oblic inferior, în paralizia de nerv IV nu are efect de durată.

TEHNICA INJECTĂRII

NECESAR

– Electromiograf (EMG) la care se atașează 2 electrozi, unul de referință, altul comun și un electrod monopolar cu ac teflonat, 37 mm × 26 Gauge, disposable (figura 10.26).

– Seringă de tuberculină de 1 ml cu ac detașabil.

– BTXA sub formă de Botox™, Allergan, flacon 100 U Botox sau 50 U (Vistabelle), sau Dysport™, Ipsen, flacon de 100 sau 500 unități Speywood. Corespondența este de 1 U Botox = 2,5–3 U Dysport (Speywood). Se depozitează în frigider la

Scanned with OKEN Scanner

2–8° C, se transportă pe gheață. Doza standard de diluție pentru Dysport este 2,5 U în 0,1 ml soluție, pentru Botox de 1 U în 0,1 ml soluție. Se trag în seringă 0,2 ml soluție pentru a compensa scurgerea între seringă și ac și spațiul gol din interiorul acului.



Figura 10.26. EMG cu cei 3 electrozi.

– În final, fiolele, seringile și acele folosite se inactivează cu soluție de hipoclorit (0,5%) sau se autoclavează.

INFORMAREA ȘI CONSIMȚĂMÂNTUL PACIENTULUI

După efectuarea consultului oftalmologic complet, toți pacienții primesc informații verbale și scrise privind utilizarea BTXA și semnează că sunt de acord cu administrarea toxinei. Este necesar să informăm pacientul că BTXA a fost aprobată pentru utilizarea în strabism doar în SUA. În restul țărilor, este folosită din 1983 în tratamentul strabismului, dar off-label.

TEHNICA PROPRIU-ZISĂ

– Anestezia este topică, cu proparacaine 0,5% sau oxibuprocaina, amthocaine 1%, 4 instilații la interval de 5 minute și o instilație de Epinephrine 0,1% chiar înaintea injectării.

– Pacientul este așezat pe scaunul de tratament înclinat la 45°. Se degresează pielea cu alcool și se aplică o mică cantitate de pastă abrazivă și conductivă pe locul unde vor fi aplicați electrozii. Unul din electrozi, de referință, se plasează temporal de unghiul extern al pleoapei și cel de comun pe frunte. Se conectează cei doi electrozi la EMG. Când se conectează și electrodul cu ac și cu seringa atașată, circuitul se închide și EMG emite un semnal sonor.

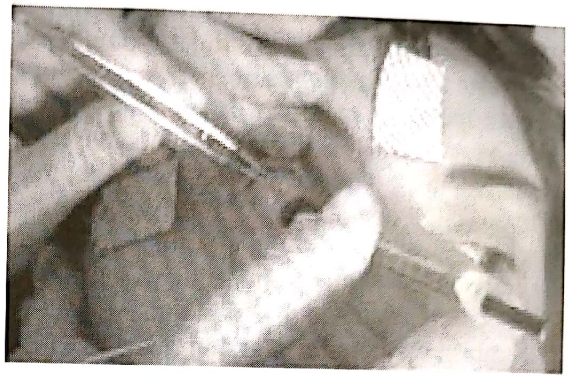

Figura 10.27. Stabilizarea globului.

– Pentru injectarea mușchilor drepți orizontali pacientul este rugat să privească în sens opus direcției de acțiune a mușchiului injectat. Poziția globului poate fi stabilizată prinzând conjunctiva cu pensa aproape de limb (figura 10.27). De exemplu, pentru injectarea mușchiul drept intern la ochiul drept, pacientul privește la dreapta (figura 10.28). Acul este introdus în mușchi, posterior de nivelul inserției sclerale, apoi pacientul este rugat să miște încet privirea în direcția de acțiune a mușchiului injectat (figura 10.29). Acul este avansat în lungimea mușchiului, paralel cu peretele orbitei, spre vârful orbitei, până la 30 mm de inserția lui, zona cu densitatea maximă a plăcilor neuromusculare (figura 10.30). Când acul este ajunge la acest nivel, semnalul sonor produs de EMG crește în intensitate. Pacientul este rugat să miște din nou privirea în direcție opusă mușchiului. Se injectează 0,1 soluție și se menține acul în mușchi 40 pentru a permite difuzia soluției. După injectare, semnalul sonor descrește [13].

– Pentru mușchiul drept inferior, pacientul privește în sus și acul este introdus prin pleoapa inferioară, transcutanat.

– Se aplică pansament ocluziv pentru 2 ore sau pacientul poartă ochelarii proprii.

– Primul control se face după 1–2 săptămâni, pentru a verifica efectul terapiei, dacă este necesară repetarea injectării, dacă sunt complicații; al doilea control se programează la un interval de 3 luni.

Scanned with OKEN Scanner

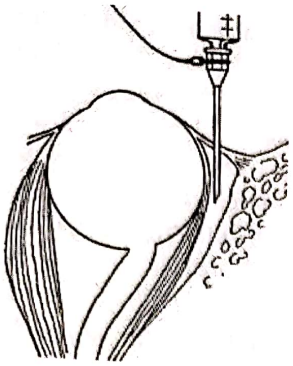

Figura 10.28. Privire la stânga.

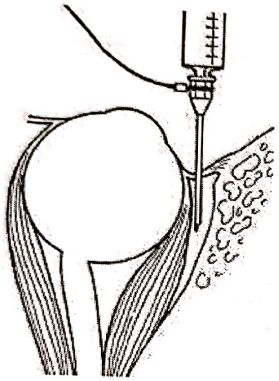

Figura 10.29. Privire la dreapta.

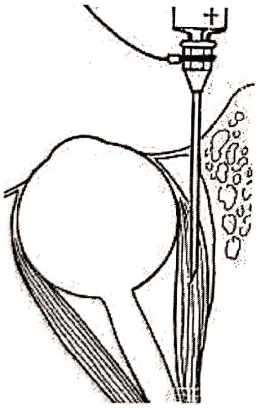

Figura 10.30. Injectarea cu pensa spre mușchiul injectat.

COMPLICAȚIILE TRATAMENTULUI CU BTXA

Complicații cauzate de efectul toxinei:

– diplopie, dezorientare, proiecție spațială anormală; se rezolvă cu ocluzia pentru o scurtă perioadă a ochiului injectat

– ptoză, inducerea unei deviații verticale, datorită difuziei toxinei la mușchii adjacenți; se pot evita prin menținerea acului în mușchi 40 de secunde; sunt temporare, necesită ocluzie de scurtă durată

– blocarea ganglionului ciliar cu midriază și vedere neclară la aproape; apare ocazional, după injectarea mușchiului drept extern

Complicații cauzate de electrodul cu ac:

– hemoragie subconjunctivală, lipsită de gravitate

– perforarea globului; la Moorfields Eye Hospital în 23 ani de utilizare a BTXA, la 7 219 pacienți, 21 266 injectări, s-a descris doar un caz, fără sechele grave, fără afectarea acuității vizuale [1].

– hemoragie retrobulbară

– eroziuni coreneene cauzate de toxicitatea anesteziculuI topic

Index de termeni:

Toxina botulinică tip A: BTXA.

BIBLIOGRAFIE

1. Scott A.B., Botulinum toxin injection of eye muscle to correct strabismus, Tr. Am. Ophth. Soc., vol. LXXIX, 1981.
2. Lee J.P. (University College), Hilary Term. Data from Moorfields Eye Hospital Botulinum Toxin treatment clinic database 1983–2005; Botulinum Toxin in the Management of Ocular Motility Disorders, 2006.
3. Dawson E.L., Sainani A., Lee J.P., Does botulinum toxin have a role in the treatment of secondary strabismus?, Strabismus, 2005, 13(2): 71–3.
4. McNeer K.V., Magoon E.H., Scott A.B., Chemodervation therapy. Technique and indications. In: Rosenbaum A.R., Santiago A.P., Clinical strabismus management, Philadelphia: W.B. Saunders Company, 1999, p. 423–432.
5. MacEwen C.J., Gregson R., Nystagmus. In: MacEwen C.J., Gregson R. (editors), Manual of strabismus surgery, Oxford: Butterworth-Heinemann, 2003, p. 113–117.
6. Dawson E.L., Lee J.P., Does Botulinum toxin have a role in the treatment of small-angle esotropia?, Strabismus, 2004, 12: 257–60.
7. Bentley C.R., Dawson E., Lee J.P., Active management in patients with ocular manifestations of myasthenia gravis, Eye, 2001, 15: 18–22.
8. Repka M.X., Savino P.J., Reinecke R.D., Treatment of acquired nystagmus with botulinum neurotoxin A, Arch. Ophthalmol., 1994, 112(10): 1320–4.
9. Ruben S.T., Lee J.P., O'Neil D., Dunlop I., Elston J.S., The use of botulinum toxin for treatment of acquired nystagmus and oscillopsia, Ophthalmology, 1994, 101(4): 783–7.
10. McNeer K.W., Tucker M.G., Spencer R.F., Management of essential infantile esotropia with Botulinum Toxin A: Review and recommendations, J. Ped. Ophth. & Strab., 2000, 37: 63–7.
11. Tejedor J., Rodriguez J.M., Long-term outcome and predictor variables in the treatment of acquired esotropia with botulinum toxin, Invest. Ophthalmol. Vis. Sci., 2001, 42: 2542–6.
12. Campos E., Schiavz C., Scrolli L., Botulinum toxin A in essential infantile esotropia. In: Loulz (editor), Trasaction of the VIII International Orthoptic Congress, Kyoto, 1995.
13. Helveston E.M., Botox Botulinum A-toxin. In: Helveston E.M. (editor), Surgical management of strabismus, An atlas of strabismus surgery, St. Louis: Mosby, 1996.

Scanned with OKEN Scanner

NISTAGMUSUL

LUMINIȚA TEODORESCU

Nistagmusul reprezintă o mişcare involuntară, repetitivă, de du-te-vino a ochilor, uni- sau bilaterală. Prevalența este de până la 0,5% din populație, la 50% din pacienții cu nistagmus infantil este asociat cu strabism.

Există trei mecanisme care contribuie la stabilitatea vederii. Afectarea unuia din aceste mecanisme determină apariția nistagmusului.

1. Mecanismul fixației vizuale. Există afecțiuni care împiedică dezvoltarea reflexului de fixație: degenerescențe retiniene, albinism, acromatopsie, opacități corneeene, cataractă congenitală, hipoplazie, atrofie de nerv optic, astigmatisme mai mari de 5 D, glaucom congenital, aniridie. Fixația stabilă înseamnă velocitate zero.

2. Reflexul vestibulo-ocular binocular compensează mişcările capului; în condiții normale, sistemul vestibular drept şi stâng produc efect egal şi se anulează reciproc. Nistagmusul vestibular fiziologic sau optokinetic se declanşează în special la rotirea capului sau corpului în jurul axului, cu scopul de a menține imaginile statice pe retină.

O leziune a unuia din sistemele vestibulare provoacă deviația laterală a ochilor spre aceeaşi parte cu leziunea; sacada corectoare este orientată în direcție opusă. Majoritatea formelor dobândite de nistagmus au această cauză.

3. Integratorul neural este un sistem neuronal cu rol de control al mişcărilor laterale; el generează contracții tonice ale muşchilor extraoculari de menținere a stabilității globului în poziții excentrice, în opoziție cu țesuturile din orbită. O disfuncție la acest nivel (infecțioasă, vasculară, tumorală), determină devierea ochilor din lateral spre poziția primară cu o sacadă corectoare spre poziția excentrică [1].

Sistemul vizual aferent se dezvoltă din perioada fetală până în primele săptămâni-luni de viață, în paralel cu sistemul motor eferent; un defect de dezvoltare şi calibrare a acestor două sisteme duce la instabilitatea sistemului motor la încercarea de a fixa o imagine; este considerată cauza apariției nistagmusului infantil [2].

După caracteristicile clinice şi grafice ale oscilațiilor oculare (secuselor) există mai multe categorii: conjugate (sincrone) sau disconjugate, predominant pendulare (oscilații cu velocitate constantă în toate direcțiile privirii) sau în resort (nistagmusul este inițiat de o fază lentă, în sens opus direcției privirii, urmată de o fază rapidă, care defineşte nistagmusul şi care orientează globii oculari spre obiectul privit). Frecvent, ultimele două tipuri de oscilații se asociază. Direcția poate fi orizontală, verticală, oblică sau rotatorie. Oculografia permite înregistrarea grafică a mişcărilor şi măsurarea direcției, frecvenței (nr. de scilații/unitatea de timp) şi amplitudinii (distanța angulară parcursă la o mişcare).

După vârsta de debut se distinge forma neonatală/infantilă şi forma dobândită.

NISTAGMUSUL CU DEBUT NEO-NATAL SAU INFANTIL

Debutează sub vârsta de 6 luni. Are trei manifestări clinice:

Nistagmusul infantil (vechea denumire a fost de nistagmus congenital sau motor şi senzorial) [3]. Poate fi ereditar (familial X-link), poate fi asociat cu alte afecțiuni ale sistemului senzorial. Poate fi asociat cu strabism sau vicii de refracție. Mişcările sunt constante, conjugate, de obicei orizontale (în poziție primară, la privirea în sus şi în jos), cu progresie de la forma pendulară la forma în resort. Creşte la încercarea de a fixa o imagine, la stress; descreşte în convergență, în zona neutră, la întuneric, odată cu înaintarea în vârstă, dispare în somn.

Zona neutră sau nulă, reprezintă poziția privirii în care oscilațiile se atenuează şi AV este mai bună. Este situată în direcția opusă fazei rapide. Când zona neutră nu este situată pe direcția drept-

Scanned with OKEN Scanner

înainte, pacientul adoptă o poziţie a capului întors (fixează cu ochiul în adducţie), înclinat spre una din părţi sau zona neutră este pe verticală, iar poziţia capului este cu bărbia în sus sau în jos. Poziţia compensatorie (torticolis) este adoptată în special când fixează la distanţă; la aproape, convergenţa scade nistagmusul. Uneori apar şi oscilaţii ale capului; oscilopsia (falsa percepţie vizuală de mişcare a imaginilor statice din jur) nu este prezentă. Oculografia arată o fază lentă cu velocitate crescută [4].

Prognostivul vizual depinde de integritatea sistemului senzorial. Cu cât vârsta de debut este mai mică trebuie să suspectăm acuitate vizuală mai scăzută.

Nistagmusul cu defect de fuziune sau nistagmusul cu blocare în convergenţă (fostul nistagmus latent) este o formă de nistagmus în resort, conjugat, bilateral, care se observă spontan sau la ocluzia unui ochi. Faza lentă este orientată spre ochiul ocluzat. Apare la pacienţi cu debut al esotropiei la vârstă mică. Pacientul este ortoforic şi manifestă nistagmusul în perioade de ne-atenţie şi devine esotropic, cu oscilaţiile atenuate în convergenţă, când fixează cu ochiul în adducţie; esotropia se însoţeşte de constricţia pupilei; poziţia compensatorie este cu capul întors spre ochiul fixator. Cu timpul, esotropia devine permanentă prin menţinerea prelungită a convergenţei [5]. Acuitatea vizuală monoculară este mult mai slabă decât cea binoculară. Nu prezintă oscilaţii ale capului, scade în intensitate cu vârsta. Oculografic se observă 2 tipuri de fază lentă cu velocitate descrescătoare sau lineară [4].

Spasmus nutans se manifestă cu oscilaţii neconjugate, cu frecvenţă mare şi amplitudine mică, oscilaţii ale capului care reduc nistagmusul şi cresc acuitatea vizuală, poziţie compensatorie cu capul înclinat. Nistagmusul poate fi orizontal, vertical, torsional, des asimetric, cu ambliopie la ochiul mai afectat. Poate fi asociat cu strabism, nu se mai observă clinic la vârsta de 2 ani. Cu aceleaşi aspecte clinice se manifestă şi nistagmusul cauzat de tumori de mezencefal, de aceea este recomandat examenul endocrin, neurologic, imagistic [6].

NISTAGMUSUL DOBÂNDIT

Este un semnal de alarmă pentru o posibilă afecţiune ale sistemului nervos central (infecţioasă, imună, degenerativă, vasculară, tumorală). Poate fi vertical, orizontal, cu mişcări haotice, aritmice. Oscilopsia este de obicei prezentă, acuitatea vizuală este scăzută. Nu este influenţat, în general, de fixaţie; nistagmusul vestibular chiar se calmează evident la fixaţie [7]. Asocierea ameţelii indică leziune vestibulară centrală sau periferică. Există mai multe tipuri clinice: vestibular periferic (Menière, toxic), vestibular central (*downbeat, upbeat*), nistagmus periodic alternant, forme cu afectarea fixaţiei („see-saw", toxicitate), pendular (boli demielinizante, oculopalatal, toxic). Nistagmusul vertical cu *up-beat* poate sugera o leziune chiamatică; cel cu *down-beat* o leziune a joncţiunii cervico-medualare sau toxică (litiu, sedative). Nistagmusul „see-saw"poate fi cauzat de leziuni ale diencefalului, cerebelului, retinei; un ochi se mişcă în sus şi în inciclotorsie, ochiul congener se mişcă în jos şi în exciclotorsie, apoi se inversează.

Există oscilaţii sacadice care nu au caracterele secuselor nistagmice: flatter ocular (sacade fără fază latentă, intersacadică) care apare în afecţiuni ale cerebelului; opsoclonus (sacade haotice), după encefalită virală, neuroblastom; se ameliorează la administrarea de steroizi şi ACTH [2].

EXAMINAREA CLINICĂ

Anamneza trebuie să pună accent pe istoricul familial (nistagmus sau alte afecţiuni oculare, boli metabolice ereditare) antecedente patologice, afecţiuni neurologice asociate (paralizie cerebrală, întârziere în dezvoltare); când a debutat, dacă mişcările oculare s-au schimbat odată cu creşterea, dacă părinţii au observat torticolis (sau poate fi căutat în fotografii de familie), mişcări ale capului.

Pentru aprecierea poziţiei compensatorii se recomandă ca pacientul să privească la optotipul de distanţă, binocular, iar examinarea să fie mai de durată, de 5–10 minute. La 17% din cazurile de nistagmus infantil există o alternanţă a direcţiei fazei acute care determină o schimbare periodică, alternantă a direcţiei oscilaţiilor şi, în consecinţă, a poziţiei capului (nistagmus infantil periodic sau alternant)[6]. La copilul mai mare se chestionează dacă vederea este mai slabă la distanţă sau la aproape, într-o anumită direcţie a privirii, în mişcare, dacă are ameţeli sau oscilopsie.

Determinarea acuităţii vizuale se face iniţial binocular, în poziţia compensatorie şi cu capul drept; apoi monocular, utilizând în locul ocluzorului negru un ocluzor translucid sau lentile convergente

Scanned with OKEN Scanner

puternice. Se face examenul ortoptic, testarea vederii colorate, a câmpului vizual când este posibil. Stabilitatea fixației se apreciază folosind un reper situat la cel puțin 2 m; examinarea refracției cu cicloplegie, se repetă la examinări ulterioare.

Examinarea mișcărilor include aprecierea frecvenței, amplitudinii, a direcției fazei rapide, dacă sunt conjugate, în ce direcție se manifestă (orizontal, vertical sau torsional), dacă sunt asimetrii ale mișcărilor între cei doi ochi, dacă se modifică la schimbarea poziției privirii sau la ocluzie. Caracteristic nistagmusului infantil este că rămâne orizontal în poziție primară și la privirea în sus, deci rotațiile se petrec în jurul unui ax fix. Nistagmusul vestibular este orizontal în poziție primară și la privirea în sus devine torsional.

Examinarea atentă a polului anterior și posterior pune în evidență afecțiuni asociate. Nistagmusul cu amplitudine mică, uneori se observă doar la oftalmoscopie. Nistagmusul vestibular periferic poate fi detectat uneori doar dacă se acoperă ochiul fixator și se examinează oftalmoscopic ochiul nefixator [1].

Reflexele pupilare diminuate sau un defect pupilar aferent sugerează afectarea retiniană sau a nervului optic; midriaza care apare la iluminarea pupilei indică afectarea fotoreceptorilor: acromatopsie, amauroză congenitală Leber, distrofia conurilor.

Trebuie investigat neurologic, clinic și imagistic, orice tip de nistagmus dacă apărut după vârsta de 6–9 luni, din sarcină patologică, cu istoric de prematuritate, dezvoltare anormală, expunere la droguri, toxine, acuitate vizuală scăzută, fotofobie, dacă mișcările sunt disconjugate, verticale, aritmice. Se adaugă electroretinograma, potențial evocat, oculografie, examenul endocrin, metabolic, genetic [4].

TRATAMENTUL

Tratamentul conservator include:

– Corecția viciilor de refracție prin corecție aeriană sau mai bine cu lentile de contact (zona neutră nu este situată în centrului optic al lentilei aeriene) poate îmbunătății acuitatea vizuală. Tratamentul ambliopiei se face prin ocluzie, penalizare (cu lentile convergente puternice) sau atropinizare în cazurile când ocluzia accentuează oscilațiile. Tratamentul este mai eficient în ambliopia cauzată de anizometropie; trebuie particularizat în funcție de afecțiunea oculară asociată și de complianță.

– Corecția cu lentile divergente în ochelari sau lentile de contact poate reduce amplitudinea secuselor prin stimularea convergenței acomodative; este eficientă la pacienți cu o bună acomodație [5].

– Prismele sunt folosite cu două scopuri:

Primul, pentru corecția poziției compensatoare, cu baza în direcția poziției compensatorii, încorporate în ochelari sau prismele Fesnel (mai ușor tolerate, sunt necesare prisme cu valoare mare, începând de la 20 DP). Sunt indicate pre-operator, pentru a simula avantajele corecției prin operație, post-operator, în subcorecții și la pacienții cu contraindicații la tratamentul chirurgical.

Al doilea scop este de stimularea convergenței și, respectiv, de reducere a intensității secuselor și de creștere a acuității vizuale; se folosesc prisme cu baza temporal. Sunt indicate la pacienți cu vedere binoculară normală și oscilații de mică amploare.

– Tratamentul medicamentos cu baclofen, carbamazepină, gabapentin, clonazepam are efect de scurtă durată și cu efecte secundare importante, cum este sedarea. Cel mai util s-a dovedit a fi carmabazepina.

– Tratamentul cu toxină botulinică tip A: sau 2,5–3 U în cei patru mușchi drepți orizontali sau, cu efect mai bun, injectarea retro-bulbară a 20–30 unități reduce amplitudinea mișcărilor dar și a versiilor și determină diplopie (care obligă la ocluzia ochiului congener). Frecvent apare ptoză palpebrală. Tratamentul este util, cu injectare retro-bulbară pentru pacienții cu acuitate vizuală scăzută la un ochi, în afecțiuni demielinizante, în afecțiuni cu oscilopsie marcată (în mioclonus oculopalatal după infarct de trunchi cerebral, efectul se menține până la un an) [8].

Tratamentul chirurgical urmărește două deziderate:

Rezolvarea poziției compensatorii a capului la formele cu torticolis, în care apare contractura cefei sau deficit estetic. Scopul este de mutarea zonei neutre spre poziția primară (ochii sunt mutați în direcția poziției compensatorii). Este indicată în jurul vârstei de 4–5 ani, după cel puțin două examinări, pentru aprecierea corectă a direcției torticolisului.

– S-a folosit în trecut tehnica Kestenbaum-Anderson cu pe cei 4 mușchi orizontali, cu un

Scanned with OKEN Scanner

total de 13 mm la fiecare ochi: Recesie MDI 5 mm cu rezecție MDE 8 mm la un ochi, recesie MDE 7 mm cu rezecție MDI 6 mm la celălalt ochi; rezultatul a fost de subcorecție. Prin creşterea dozele chirurgicale cu 40% pentru torticolis > 30° se obține însă limitarea ducțiilor, inducerea strabismului [5] şi o supracorecție a torticolisului [9].

– Actual, se practică procedura „Large Anderson", recesia a doi mușchi conjugați (figura 10.31): recesie de mușchi drept intern 7–10 mm la ochiul în adducție cu recesie de mușchi drept extern 10–12 mm la ochiul în abducție (figura 10.32), [6], cu valorile mai mari în torticolis > 30° [8]. Riscul de ischemie de pol anterior este redus; dacă există şi torticolis vertical permite şi chirurgia pe mușchii drepți verticali.

Figura 10.31. Cap întors la dreapta, privire spre stânga.

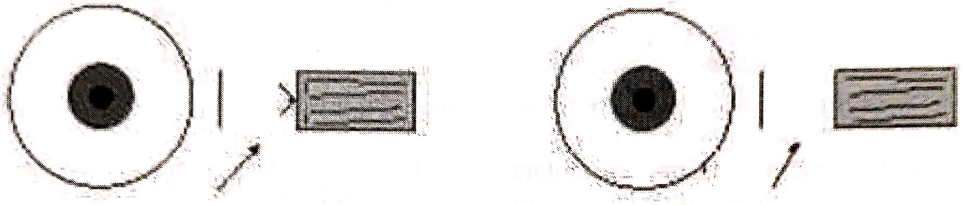

Figura 10.32. OD Recesie drept intern 7 mm (12,5 mm de la limb) OS Recesie drept extern 10 mm [11].

Poziția vicioasă este semnificativ îmbunătățită, se obține reducerea amplitudinii şi frecvenței mişcărilor.

Unii autori recomandă două etape chirurgicale, inițial recesia mușchilor conjugați, iar dacă mai persistă torticolisul, rezecția celorlalți doi drepți orizontali[8].

– În nistagmusul vertical se operează mușchii drepți verticali. Pentru torticolis cu bărbia în jos se practică recesii a mușchilor drepți superiori şi rezecții a drepților inferiori (sau, pentru a evita rezecțiile mari de drept inferior, recesiile de drepți superiori se combină cu miectomie sau transpoziție anterioară a oblicilor inferiori) [4]. Pentru torticolis cu bărbia în sus se practică recesii a mușchilor drepți inferiori cu tranpoziție nazală pentru a preveni sindromul în A şi rezecții a mușchilor drepți superiori (sau recesii de drepți inferiori cu tenectomie nazală a oblicilor superiori). Pentru torticolis ≤ 25° valorile chirurgicale sunt de cel puțin 6 mm: dacă este > 25°, de cel puțin 7 mm [8].

– În torticolis cu capul înclinat se practică tranpoziția întregului tendon a drepților verticali în direcția înclinării capului. De exemplu, pentru torticolis cu capul înclinat la dreapta se face la ochiul drept transpoziție a dreptului superior nazal, a dreptului inferior temporal, iar la ochiul stâng a dreptului superior temporal şi a dreptului inferior nazal, concentric cu limbul [9]. O altă abordare pentru a produce exciclorotație este recesia oblicilor superiori şi rezecția oblicilor inferiori [8].

– În nistagmusul cu blocare în convergență se face testul adaptării prismatice cu prisme cu baza temporal, la fiecare ochi, pentru a testa valoarea la care se menține fuziunea fără provoca exotropie când fixează la distanță. Se reduce apoi valoarea până când rămâne ortotropic sau uşor esotropic fixând la distanță. În funcție de valoarea acestor prisme, se efectuează recesie bilaterală de drepți interni cu tenotomie şi reataşarea drepților externi [5].

– În nistagmusul asociat cu strabism este necesară corecția cât mai precoce, pentru a permite dezvoltarea fuziunii. Se testează ce valoare de prismă aşezată în fața ochiului fixator corectează torticolisul şi apoi ce prismă, aşezată în fața ochiului ne-fixator corectează strabismul. În funcție de aceste valori, chirurgia pe ochiul fixator (recesie-rezecție) corectează poziția compensatorie iar chirurgia pe ochiul ne-fixator corectează deviația restantă.

Îmbunătățirea acuității vizuale în nistagmus cu acuitate vizuală scăzută, cu amplitudine şi frecvență mare, în nistagmusul infantil periodic (alternant).

Scopul este de reducere a amplitudinii secuselor, cu creşterea fracției foveolare (intervalul de timp în care foveea fixează imaginea, raportat la timpul total de fixare).

Scanned with OKEN Scanner

Se practică recesia celor 4 mușchi orizontali: Recesia dreptului intern 7–8,5 mm (12,5–13 mm de la limb), recesia dreptului extern 10–12 mm de la inserție (figura 10.33) [11]. Mușchiul drept extern este recesat cu cel puțin 2 mm mai mult decât dreptul intern pentru a evita inducerea exotropiei.

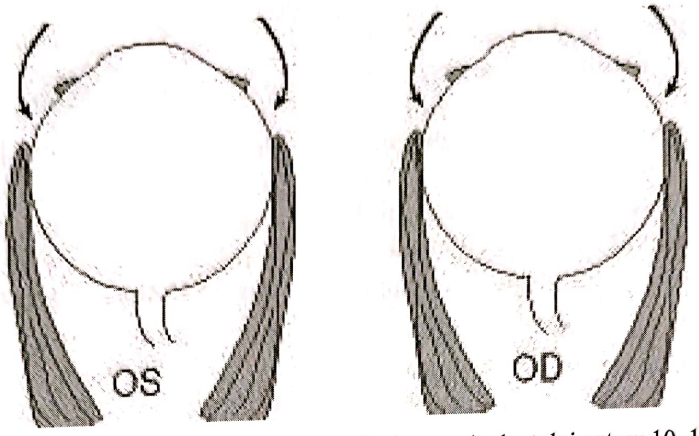

Figura 10.33. Recesia dreptului intern la 12,5–13 mm de la limb, recesia deptului extern 10–12 mm de la inserție.

În nistagmusul dobândit, forma pendulară verticală cu oscilopsie beneficiază de recesia celor patru drepți verticali [12].

Unii strabologi recomandă tenotomia și reatașarea celorlalți doi drepți cu efect de reducere a nistagmusului.

Cercetări recente arată că zona terminală a mușchilor extraoculari, lângă inserția sclerală este intens inervată de un grup de neuroni motori (alții decât cei ai nervilor cranieni, dar dispuși în jurul lor); în plus, tot în această zonă se găsesc propioceptorii oculari. Tenotomia întrerupe feedback-ul căii proprioceptive care dictează tonusul mușchilor extraoculari [13].

Deși tratamentul chirurgical în nistagmus nu crește acuitatea vizuală decât cu 1–3 linii Snellen, prin reducerea oscilațiilor și a timpului de recunoaștere (timpul minim de expunere necesar pentru recunoașterea optotipului) a permite o orientare mai bună în mediul înconjurător; prin lărgirea și centrarea câmpului de vedere binoculară, eliminarea sau reducerea torticolisului crește calitatea vieții pacienților cu nistagmus.

BIBLIOGRAFIE

1. Garbutt S., Leigh R.J., Infantile nystagmus syndrome (Congenital nystagmus). In: Talylor D., Hoyt C.S. (editors), Pediatric ophthalmology and strabismus, 3rd ed., London: Saunders, 2005, p. 812–820.
2. Hertle R.W., Nistagmus and ocular oscillations in infancy and childhood. In: Wright K.W., Spegel P.H. (editor), Pediatric ophthalmology and strabismus, 2rd ed., Verlag New York: Springer, 2003, p. 954–969.
3. CEMAS Working Group. A national Eye Institute Sponsored Workshop and Publication of the Classification of Eye Movement Abnormalities and Strabismus. In: Hertle R.W. (editor), The National Eye Institute Publications, The National Eye Institutes of Health, Bethesda, Marzland, 2001.
4. Hertle R.W., Dell' Ossa L.F., Clinical and ocular motor analysis of congenital nystagmus in infancy, J. AAPOS, 1999, 3(2): 70–79.
5. Repka M.X., Nystagmus: Clinical evaluation and surgical management. In: Rosenbaum A.R., Santiago A.P., Clinical strabismus management, Philadelphia: W.B. Saunders Company, 1999, p. 404–420.
6. Hertle R.W., Nystagmus in infancy and childhood. In: Wilson M.E., Saundres R.A., Trivedi R.H. (editors), Pediatric ophthalmology. Current thought and a practical guide, Verlag Berlin Heidelberg: Springer, 2009, p. 243–254.
7. Vladuțiu C., Nistagmusul. In: Strabismul. Ghid practic, Cluj-Napoca, 1999, p. 188–198.
8. Repka M.X., Nystagmus surgery. In: Buckley E.G., Plager D.A, Repka M.X., Wilson M.E., Strabismus surgery, Oxford: University Press, 2004, p. 155–167.
9. Von Noorden G.K., Campos E.C., Nystagmus. In: Von Noorden G.K., Campos E.C. (editors), Binocular vision and ocular motiliy. Theory and management of strabismus, 6th ed., St. Louis: Mosby, 2002, p. 508–533,
10. Von Noorden G.K., Binocular Vision, Jenkins R.H., Rosenbaum A.L., Horizontal transposition of the vertical rectus muscles for treatment of ocular torticolis, J. Pediatr. Ophthalmol. Strabismus, 1993, 30: 8.
11. Helveston E.M., Telemedicine.orbis.org. E-Resources. Surgery Options for Nystagmus, 2002.
12. Spielman A., Large recession of the four vertical rectus muscles for acquired pendular vertical nystagmus and oscillopsia without a null zone, J. AAPOS, 2009, 13(1): 102–104.
13. Büttner-Ennever J.A., Horn A.K., Graf W. *et al.*, Modern concepts of brainstem anatomy; from extraocular motoneurons to propriceptive pathways, Ann. NZ Acad. Sci., 2002, 945: 75–84.

Scanned with OKEN Scanner

COMPLICAȚIILE CHIRURGIEI STRABISMULUI

CAMELIA BOGDĂNICI

INTRODUCERE

Succesul din chirurgia strabismului depinde de stabilirea preoperatorie a unui plan care să țină cont de o multitudine de date: debutul deviației strabice, existența sau nu a unui viciu de refracție, motilitatea oculară în toate câmpurile de mișcare, dacă a mai existat sau nu o altă intervenție chirurgicală etc. Atât medicul chirurg cât și familia sau pacientul sunt preocupați de obținerea post-operatorii a ortoforiei. Uneori pot să apară însă complicații – în cursul operației sau imediat post-operator. Pacientul trebuie atenționat că unele complicații pot surveni la intervale mai mari și din acest motiv controlul post-operator va fi la minim o lună. Complicațiile chirurgiei strabismului se împart din punct de vedere didactic în 3 mari categorii: complicații intraoperatorii, post-operatorii imediate (în primele 7 zile post-operator) și post-operatorii tardive (peste 7 zile post-operator).

COMPLICAȚII INTRAOPERATORII

COMPLICAȚII ANESTEZICE

Chiar dacă rezolvarea complicațiilor anestezio-logice intră în atribuțiile medicului anestezist, chirurgul oftalmolog trebuie să cunoască și să informeze, împreună cu medicul anestezist, părinții despre posibilitatea apariției și incidența acestor complicații. *Anestezia generală* are un risc extrem de mic – respectiv de 1: 10 000 în cazul anesteziei la copilul sănătos – datorită complicațiilor cardiace sau respiratorii iar în 1: 10 din cazuri pot apare modificări permanente sau extrem de rar – deces (la copilul care prezintă tare organice). O complicație a anesteziei extrem de severă este *hipertermia malignă*. Această complicație are potențial letal și apare la pacienți care au o susceptibilitate genetică. Semnele sunt: tahicardia, febra (peste 42°C), rigiditate musculară, stop cardio-respirator, modificări cerebrale.

Tracțiunea pe un mușchi, în mod special pe mușchiul drept intern, poate induce un *reflex oculocardiac* prin producere de bradicardie. La adult, operația de strabism este de obicei efectuată doar prin anestezie retro/parabulbară și de aceea este necesară monitorizarea permanentă a pacientului pentru a evita apariția reflexului oculo-cardiac. Pentru prevenția acestei complicații se administrează atropină intravenos. Pacienții la care s-au utilizat preoperator instilații cu parasimpatico-mimetice (exemplu, *phospholine iodide*) au risc de apnee prelungită dacă este utilizată în perioada de inducție succilincolina. De aceea, trebuie întrerupte instilațiile cu cel puțin șase săptămâni înainte de operație [1]. *Anestezia locală* poate să nu realizeze o anestezie adecvată sau să producă hemoragie palpebrală sau orbitară. Mult mai grav este perforarea globului ocular în timpul injecției para-/retrobulbare.

PERFORAȚIA SCLERALĂ

Este o complicație serioasă a chirurgiei strabismului. Poate să se producă la decolarea conjuntivei, dacă nu se utilizează o foarfecă cu vârful bont. Mult mai frecvent se produce la reatașarea mușchiului când este suturat la scleră. Perforația reprezintă în acest caz traversarea tuturor straturilor din peretele ocular (scleră, coroidă și retină). Această complicație se produce fie datorită introducerii prea profunde a acului de sutură, a alegerii unui ac prea gros, fie datorită expunerii necorespunzătoare a sclerei sau datorită unei sclere foarte subțiri (ca în miopia forte) sau zonei extreme de posterioare a zonei de sutură.

Studiul efectuat de Simon și colaboratorii pe baza unor chestionare trimise la 223 de oftalmologi din Asociația Americană de Oftalmopediatrie și Strabism a evidențiat că incidența perforației

Scanned with OKEN Scanner

sclerale este de 1,37 la fiecare 100 de operații de strabism [2]. Pentru evitarea acestei complicații se recomandă ca toate intervențiile de strabism să fie efectuate fie cu ajutorul unor ochelari cu magnificație [3], fie sub microscopul operator iar acul de sutură să fie cel recomandat chirurgiei strabismului și să nu traverseze sclera mai mult de 1½ mm până la 2 mm. Se admite însă că unii chirurgi subdiagnostichează această complicație [4, 5].

Unii autori sugerează că perforația sclerală apare mai frecvent în timpul recesiei mușchilor decât în cursul rezecției musculare deoarece există doi factori de risc: sclera este mai subțire în spatele inserției mușchilor și expunerea sclerei este mai dificilă în cursul recesiei decât la rezecție [3]. De aceea, mai ales la pacienții cu miopie înaltă se recomandă efectuarea recesiei prin metoda „hangback".

În trecut se practica în locul recesiei o metodă prin care inserția musculară era deplasată posterior prin subțierea sclerei iar pacientul rămânea cu o cicatrice sub forma unei zone sclerale albăstruie (figura 10.34) care are risc de perforare spontană.

Figura 10.34. Ochiul stâng – esodeviație supracorectată și subțierea sclerei.

Diagnosticul perforației sclerale se face prin: examenul fundului de ochi (care poate evidenția ruptura retiniană sau cicatricea coroidiană), prin ecografie sau prin biomicroscopia ultrasonică – care va evidenția că firul de sutură traversează toate tunicile globului ocular. Perforația sclerei va determina hemoragie vitreană, dezlipire de retină sau endoftalmită [6]. Dacă perforația sclerală este mică se va forma doar o cicatrice corioretiniană localizată.

Pot apare și perforații sclerale tardive determinate de formarea unui „chist" care va subția sclera la locul de sutură sau datorită scleromalaciei la locul de inserție al mușchiului extraocular [1].

Tratamentul constă în sutura imediată a perforației sclerale și plasarea de puncte de diatermie după identificarea oftalmoscopică a rupturii în dreptul acesteia. În perforații mari se apelează la chirurgul vitreoretinian.

HEMORAGII

Preoperator se va consemna în fișa pacientului dacă acesta urmează un tratament anticoagulant. Această medicație va fi oprită cu o zi – două înainte de intervenție, în funcție de anticoagulantul utilizat. Se va verifica dacă există modificări ale coagulogramei care vor putea determina ulterior sângerări. Pot să apară următoarele tipuri de hemoragii:

Hemoragia palpebrală poate să apară în cursul anesteziei retro- sau parabulbară efectuată pentru chirurgia strabismului. Poate să apară și după 24 de ore de la terminarea intervenției.

Hipema este o complicație rară ce apare dacă se efectuează o sutură la limb mai profundă sau mai aproape de cornee, mai ales dacă se plasează un fir de tracțiune.

Hemoragia vitreană este în general moderată sau localizată [7, 8] dar poate fi severă într-o perforație sclerală [9] când poate apare și hemoragie retiniană.

Hemoragia musculară excesivă poate apare în cursul chirurgiei mușchiului oblic inferior datorită atingerii venei vorticoase ce este în partea laterală a marginii mușchiului sau chiar prin ruptura acestui mușchi (care este intens vascularizat). Vizualizarea corectă a mușchiului pe cârligul de strabism va evita această complicație. Chirurgia pe mușchiul oblic superior poate determina de asemenea o sângerare excesivă prin atingerea venei vorticoase care se află foarte aproape de tendonul mușchiului în partea nazală. În procedeul Jensen, în cursul separării fibrelor musculare poate apare o hemoragie masivă. În acest caz este necesară o hemostază meticuloasă. Se va urmări să nu se distrugă arterele ciliare anterioare în cursul manevrei de separare a mușchiului pentru a prezerva circulația segmentului anterior [6].

Hemoragia orbitară poate să apară în cursul disecției musculare sau după anestezia locală prin injecția peri- sau parabulbară. Frecvența hemoragiei retrobulbare este între 1–3% din cazurile la care s-a practicat injecție retrobulbară și este mult mai redusă atunci când se practică injecția parabulbară.

Scanned with OKEN Scanner

DEZLIPIREA DE RETINĂ

Este descrisă ca o complicaţie ce poate apare atât după recesia sau după rezecţia unui muşchi extraocular [4] dar şi după injecţia cu toxină botulinică folosită în tratamentul unui strabism [10]. Pacienţii cu miopie mare/forte sunt predispuşi la această complicaţie şi de aceea, chirurgia pe astfel de ochi trebuie să fie efectuată cu mult mai multă grijă. Au fost publicate şi cazuri cu dezlipire de retină şi ischemia segmentului anterior după chirurgia pe muşchii drept superior şi inferior [11]. Dacă se bănuieşte că s-a produs o dezlipire de retină, se recomandă efectuarea oftalmoscopiei, chiar în cursul intervenţiei chirurgicale.

PIERDEREA MUŞCHIULUI (INTRAOPERATOR)

Ca şi dezlipirea de retină sau infecţia intraoculară cu pierderea marcată a acuităţii vizuale, pierderea muşchiului este una din cele mai devastatoare complicaţii. Reprezintă situaţia în care nici muşchiul şi nici capsula Tenon nu rămân ataşate de scleră datorită retracţiei posterioare în orbită ale acestora [12]. Se poate pierde un muşchi dacă nu s-a realizat sutura corectă a muşchiului (firul de sutură nu trece prin tot muşchiul) înainte de rezecţia acestuia sau prin tăierea accidentală a firul de sutură.

Pierderea muşchiului se poate produce prin rezecţia prea aproape de pensa de strabism când fibrele musculare se retractă. O anestezie generală incompletă (la copil) sau incorectă la adult (anestezie peri- sau retrobulbară) poate determina retracţia muşchiului din pensă prin mişcările necontrolate ale ochiului. Dacă complicaţia s-a produs, chirurgul trebuie să-şi păstreze calmul, să evite explorarea excesivă a orbitei pentru a recupera muşchiul deoarece manoperele de căutare pot favoriza retracţia muşchiului posterior şi în plus pot declanşa hemoragii, care complică şi mai mult situaţia.

COMPLICAŢII POST-OPERATORII IMEDIATE (ÎN PRIMELE 7 ZILE POST-OPERATOR)

PIERDEREA MUŞCHIULUI

Această complicaţie poate să apară în cursul intervenţiei de strabism sau chiar după 5 săptămâni de la intervenţie. Se produce datorită dezinserţiei muşchiului de la locul de sutură, fie prin tăierea accidentală a firului de sutură, fie chiar datorită unei suturi incorecte (acul de sutură trece prea superficial prin scleră). Diagnosticul diferenţial cu alunecarea muşchiului se face prin faptul că la pierderea muşchiului, ochiul rămîne fix fără a se putea produce nici o mişcare. Se încearcă căutarea imediată a muşchiului, cu multă grijă pentru a nu leza vase sau nervi din orbită.

ALUNECAREA MUŞCHIULUI

Reprezintă dezinserţia unui muşchi extraocular urmată de retracţia posterioară a acestuia, în interiorul capsulei Tenon, care rămâne ataşată de scleră. Porţiunea de Tenon lipsită de muşchi, poartă numele de „fals tendon" şi are lungime variabilă de 3–5 mm. Incidenţa acestei complicaţii este necunoscută. Imediat după operaţie apare o deviaţie consecutivă însoţită de o limitare marcată a ducţiei în câmpul de acţiune a muşchiului. Cel mai frecvent muşchi implicat într-o astfel de complicaţie este muşchiul drept intern. Se presupune că intervenţiile chirurgicale pe acest muşchi sunt mai frecvente, tonusul şi forţa musculară a acestuia este mai mare, iar abordul lui este mai dificil. Diagnosticul corect este cel mai frecvent realizat doar dacă se reintervine chirurgical sau prin efectuarea de computer-tomografie axială a orbitei (CT) sau rezonanţă magnetică (IRM), care vor confirma diagnosticul clinic [12].

GRANULOM LA FIRUL DE SUTURĂ

La câteva zile după intervenţia chirurgicală poate să apară un granulom la un fir cu care s-a efectuat sutura unui muşchi. Pacientul acuză senzaţie de corp străin, conjunctiva devine intens hiperemică în dreptul firului de sutură, apare o formaţiune (ca un nodul) sub conjunjunctivă [6]. Această complicaţie era mai frecventă în trecut când nu se foloseau firele absorbabile recomandate în prezent pentru chirurgia strabismului. Granulomul la fir apare în prezent la mai puţin de 0,5% din pacienţi. Firele de sutură de la conjunctivă pot determina o iritaţie sau alergie locală iar dacă s-au utilizat fire non-absorbabile acestea pot fi vizibile sub conjunctivă, toată viaţa.

Scanned with OKEN Scanner

În marea majoritate a cazurilor, granulomul se resoarbe spontan sau se recomandă administrarea topică de steroizi de 2–3 ori/zi, timp de 7–10 zile. În cazuri foarte rare este necesară excizia chirurgicală. Dacă apare şi o secreţie purulentă se va administra topic şi un antibiotic.

INFECŢIILE POST-OPERATORII

Aceste complicaţii sunt rare după chirurgia strabismului. Instilarea preoperatorie de povidone iodine sau de antibiotic topic în sacul conjunctival reduce riscul de infecţie.

Cel mai frecvent apare o *conjunctivită bacteriană* dar care este rezolvată prin administrarea topică post-operatorie de antibiotice [1]. Au fost raportate şi cazuri la care au apărut *abcese subconjunctivale* [13]. Această complicaţie apare foarte rar, la 7 zile după intervenţie, iar tratamentul trebuie să fie instituit precoce fiind necesar drenajul chirurgical al abcesului sub tratament local şi sistemic cu antibiotic.

Celulita orbitară sau *preseptală* este rară (1: 1 000–1: 1 900 cazuri) fiind determinată de coci gram pozitivi. Celulita orbitară este fulminantă, pacientul se prezintă cu dureri, edem palpebral marcat, chemosis, exoftalmie, limitarea mişcărilor oculare şi semne sistemice de infecţie [14, 15].

Ulcerul cornean apare mai frecvent la pacienţii operaţi pentru strabism paralitic [16]. Deoarece s-a constatat că sensibilitatea corneană este redusă în astfel de cazuri, se recomandă evaluarea acesteia înaintea intervenţiei chirurgicale din strabism.

Endoftalmita este o altă complicaţie care are o incidenţă între 1: 18 500 şi 1: 350 000 cazuri [17]. Se consideră că poate să apară după 1–2 zile de la operaţie sau chiar după un interval de 5 ani post-operator [18] la cazuri la care nu s-a pus în evidenţă o perforaţie sclerală. Cauzele apariţiei endoftalmitei din chirurgia strabismului nu sunt cunoscute. Ipotezele care sunt propuse sunt originea endogenă, obstrucţia parţială a canalului lacrimo-nazal sau infecţiile căilor respiratorii [19]. Este necesară o identificare precoce a complicaţiei şi un tratament agresiv local şi sistemic.

ISCHEMIA SEGMENTULUI ANTERIOR

Chirurgia pe doi sau mai mulţi muşchi extra-oculari poate determina ischemia segmentului anterior. Riscul acestei complicaţii creşte dacă intervenţia este efectuată la pacienţi cu risc prin alterarea circulaţiei arterelor ciliare anterioare. Factorii de risc pot fi: vârsta înaintată a pacientului, existenţa unei chirurgii anterioare pe acelaşi muşchi, istoric de vasculopatii (exemplu, diabet sau hipertensiune arterială), chirurgie simultană/ multiplă pe mai mulţi muşchi extraoculari, chirurgia pe muşchii verticali (chiar pe un singur muşchi) sau folosirea inciziei la limb. Această complicaţie a fost raportată după intervenţia chiar pe doi muşchi şi doar anecdotic după o intervenţie pe patru muşchi. Este o complicaţie foarte rară în chirurgia strabismului la copil [20].

Ischemia segmentului anterior este clasificată de Lee şi Olver în patru grade de severitate [21]. *Gradul 1* – este caracterizat prin reducerea perfuziei iriene (demonstrat prin angiografie). *Gradul 2* – apar anomalii pupilare (pupilă ectopică sau reacţie pupilară leneşă). *Gradul 3* – include pe lângă semnele celorlalte grade şi semne de uveită post-operatorie, iar în *gradul 4* – apare o keratopatie striată (moderată sau severă). Cornea va prezenta falduri posterioare sau edem marcat. Gradele 1–3 vor determina modificări pupilare permanente dar fără pierderea vederii. Pacieţii care prezintă ischemia segmentului anterior grad 3 sau 4 vor acuza durere oculară şi scăderea vederii la 1–2 zile după intervenţia operatorie. Keratopatia din gradul 4 poate fi însoţită de hipotonie oculară, atrofie iriană, corectopia, cataractă sau chiar de maculopatie cu pierderea vederii şi modificări oculare până la glob atrofic [22].

DIPLOPIA

Dacă apare după chirurgia strabismului la un pacient care nu prezenta anterior diplopie poate fi vorba de o sub- sau supracorecţie. Este tranzitorie la copil, care face supresia imaginii duble. Pacientul adult trebuie însă informat că după intervenţie poate să apară pentru o perioadă diplopia fie datorită prezenţei unei corespondenţe retiniene anormale sau la pacienţii care au avut anterior un traumatism cranian care a determinat disrupţia fuziunii centrale. De obicei, diplopia dispare după un interval de timp spontan sau după utilizarea prismelor Fresnel. La pacienţii la care există un strabism cu o componentă torsională, diplopia nu este eliminată cu ajutorul prismelor şi necesită o nouă intervenţie chirurgicală [6].

Scanned with OKEN Scanner

Rezultatele publicate de Kushner pe chirurgia strabismului la 424 de pacienți adulți arată că doar 9% din pacienți au prezentat o diplopie temporară și numai 0,8% au dezvoltat diplopie persistentă [23].

Diplopia este mai frecvent prezentă după chirurgia strabismului din exodeviații decât cea din esodeviații. Helveston descrie două tipuri de diplopie care poate să persiste după chirurgia strabismului [22]. *Primul tip* de diplopie este prezent la toate activitățile efectuate de pacient și deranjează pacientul. *Al doilea tip* de diplopie apare doar atunci când ochii se mișcă în anumite poziții iar pacientul evită inconștient acea mișcare a ochiului. Pacientul care prezintă diplopie fie închide un ochi fie chiar face ocluzia lentilei ochelarului. Anizeiconia poate determina o diplopie post-operatorie. Anizeiconia poate fi determinată de o patologie maculară [24].

MODIFICĂRI PALPEBRALE ȘI ALE FISURII PALPEBRALE

După anestezia locală poate să apară imediat o hemoragie palpebrală. Chirurgia pe mușchiul oblic inferior poate induce o sângerare cu realizarea de chemozis și edem palpebral important post-operator. Manipularea excesivă la nivelul fundului de sac conjunctival superior precum și îndepărtarea prelungită a pleoapelor poate să determine edemul sau ptoza palpebrală. O ptoză permanentă poate să se producă și datorită unei anestezii locale care modifică inervația palpebrală [6].

COMPLICAȚII POST-OPERATORII TARDIVE (PESTE 7 ZILE POST-OPERATOR)

SUB- SAU SUPRA-CORECȚIA DEVIAȚIEI STRABICE

Complicația cea mai vizibilă din chirurgia strabismului este alinierea oculară nesatisfăcătoare post-operatorie. Subcorecția deviației strabice (mai ales după recesia bilaterală a mușchiului drept extern din exodeviații) este mai frecventă decât supracorecția chirurgicală (figura 10.34) și necesită o nouă reintervenție în 21–38% din cazuri [1].

Supra- sau subcorecția apare datorită unei determinări incorecte preoperator a deviației strabice, prin lipsa măsurării deviației strabice fără și cu corecția optică sau fără a urmări deviația la aproape și la distanță (în exodeviații). Motilitatea oculară trebuie verificată în cele 9 (sau chiar 11) câmpuri de mișcare oculară pentru a se stabili corect tipul intervenției chirurgicale. Prezența altor intervenții chirurgicale cu necunoașterea tipului de intervenție (sau a mărimii recesiei sau rezecției musculare) poate duce la greșeli de calcul, respectiv la supra- sau subcorecții. Chirurgia în strabism trebuie să fie uneori adaptată intraoperator de situațiile prezente locale (cicatrici, alunecarea mușchiului etc.). Efectele nealinierii post-operatorii sunt: pierderea fuziunii, vedere scăzută, alterarea acomodației sau contractură musculară.

Această complicație poate să apară atât după recesii sau rezecții, cât și după chirurgia mușchilor orizontali, verticali sau oblici superior sau inferior.

CHISTUL SUBCONJUNCTIVAL ȘI CICATRICILE VICIOASE CONJUNCTIVALE

Chistul epitelial subconjunctival este o complicație rară după chirurgia strabismului. Chistul poate apare cel mai frecvent lângă incizia conjunctivală sau lângă noua inserție a mușchiului operat. Reprezintă de fapt includerea de celule epiteliale conjunctivale în substanța proprie. Chistul are un perete format din celule non-keratinizate din epiteliul conjunctival și poate conține celule goblet [25]. Când chistul apare la locul de reinserție musculară, mărirea în volum al acestuia poate duce la dezinserția mușchiului producând deviații secundare. Pot să apară și după 7 ani după intervenția chirurgicală [26].

Dacă sutura conjunctivei nu a fost îngrijită, pot să apară cicatrici vicioase inestetice. Pot să apară, extrem de rar, aderențe între conjunctiva palpebrală și cea bulbară după intervenția chirurgicală pentru strabism [27]. Folosirea unor fire prea groase, perforarea conjunctivei în timpul decolării pentru evidențierea mușchilor pot să determine cicatrici conjunctivale. După reintervenții conjunctiva se poate tracționa și poate să apară o cicatrice vicioasă, fenomen cunoscut sub denumirea de „*sindromul cicatricial retractil*" [27].

Scanned with OKEN Scanner

PROLAPSUL CAPSULEI TENON

Dacă se realizează o închidere incompletă a conjunctivei după chirurgia strabismului (cel mai frecvent când se practică incizia la fornix), capsula lui Tenon poate prolaba. La nivelul suturii conjunctivale apare o formaţiune albicioasă, strălucitoare, care sub tratament topic cu steroizi va dispărea în câteva zile sau chiar săptămâni [6, 22].

ANOMALIILE FISURII PALPEBRALE

Teaca muşchiului drept superior din porţiunea orbitară este aderentă de suprafaţa internă a tecii muşchiului ridicător al pleopei superioare. Conexiuni similare sunt prezente şi la nivelul muşchiului drept inferior cu muşchiul retractor inferior. Pentru a prevenii ptoza pleoapei superioare (după rezecţia dreptului superior), sau retracţia pleoapei inferioare (după recesia dreptului inferior) este recomandată disecţia minuţioasă a tecii musculare cu suprimarea conexiunilor cu teaca ridicătorului pleoapei superioare respectiv cu retractorul pleoapei inferioare [28, 29].

SINDROMUL DE ADERENŢĂ

Acest termen se referă la apariţia post-operatorie a unui strabism restrictiv progresiv determinat de pătrunderea grăsimii extraconale în spaţiul subtenonian sau în spaţiul episcleral în cursul unei intervenţii chirurgicale (pentru strabism sau *buckling* scleral) sau după un traumatism ocular. În timp se dezvoltă o cicatrice care împiedică mişcările globului ocular şi apare hipotropia şi imposibilitatea mişcării de ridicare a globului ocular şi chiar enoftalmia. Acest sindrom a fost descris prima dată de Parks în 1972 [30]. Strabismul restrictiv apare prin lezarea capsulei posterioare Tenon în timpul secţionării membranelor tenoniene iar inflamaţia orbitară secundară accentuează procesul de fibroză [31].

DEZLIPIREA DE RETINĂ

Dezlipirea de retină poate să apară şi tardiv, după luni sau chiar ani de la intervenţia chirurgicală [12, 22]. La pacienţii cu miopie înaltă sau cu afakie intervenţia chirurgicală trebuie să fie minuţioasă deoarece riscul pentru această complicaţie este mult mai mare.

ALTE COMPLICAŢII

Vicii de refracţie. Chirurgia pe muşchii orizontali poate induce după 6–8 săptămâni post-operator un astigmatism conform regulei, datorită unor modificări corneene secundare tracţiunilor determinate de deplasările musculare, sau de procesele cicatriciale. Aceste modificări de refracţie sunt în majoritatea situaţiilor tranzitorii [1].

Dellen cornean. În dreptul muşchiului la nivelul căruia se realizează chirurgia strabismului poate să apară după circa 2 săptămâni o depresiune la periferia corneei, bine definită. Această complicaţie apare la 6,5% din pacienţii la care s-a practicat incizia conjunctivală la nivelul limbului şi numai la 2,2% la cei la care incizia este la nivelul fornixului [22].

Dilatarea pupilei – după chirurgia pe muşchiul oblic inferior [1].

BIBLIOGRAFIE

1. Moris R., Strabismus surgery. In: Taylor D., Hoyt C.S. (editors), Pediatric ophthalmology and strabismus, Oxford: Blackwell Science, 2005, 6: 980–6.
2. Simon J.W., Lininger L.L., Schraga J.L., Recognized scleral perforation durind eye muscle surgery: incidence and sequelae, J. Pediatr. Ophthalmol. Strabismus, 1992, 29: 273–5.
3. Awad A.H., Mullaney P.B., Al-Hazmi A. *et al.*, Recognized globe perforation during strabismus surgery, Br. J. Ophthalmol., 1990, 74: 490–3.
4. Awad A.H., Mullaney P.B., Al-Hazmi A. *et al.*, Recognized globe perforation during strabismus surgery: incidence, risk factors and sequelae, J. AAPOS, 2000, 4: 150–3.
5. Dang Y., Racu C., Isenberg S.J., Scleral penetrations and perforations in strabismus surgery and associated risk factors, J. AAPOS, 2004, 8: 325–31.
6. Buckey E.G., Freedman S., Shields M.B., Waldrop T.G. (editors), Ophthalmic surgery. Volume III: Strabismus and Glaucoma, St. Louis: Mosby Year Book, 1995, p. 152–8.
7. Sprunger D.T., Klapper S.R., Bonnin J.M., Minturn J.T., Management of experimental globe perforation during strabismus surgery, J. Pediatr. Ophthalmol. Strabismus, 1996, 33: 140–3.
8. Haugen O.H., Kjeka O., Localized, extreme scleral thinning causing globe rupture during strabismus surgery, J. AAPOS, 2005, 9: 595–6.
9. Liu M., Lee H.C., Hertle R.W., Ho A.C., Retinal detachment from inadvertent intraocular injection of botulinum toxin A, Am. J. Ophthalmol., 2004, 137: 201–2.
10. Wolf E., Wagner R.S., Zarbin M.A., Anterior segment ischemia and retinal detachment after vertical rectus muscle surgery, Eur. J. Ophthalmol., 2000, 10: 82–7.

Scanned with OKEN Scanner

11. Helveston E.M., Surgical management of strabismus: an atlas of strabismus surgery, 4th edition, St. Louis: Mosby, 1993, p. 119.
12. Murray A.D., Slipped and lost muscle and other tales of the unexpected. Philip Knapp Lecture, J. AAPOS, 1998, 2: 133–4.
13. Paakkala A.M., Surgical treatment of strabismus. A retrospective investigation of results of surgical treatment of horizontal strabismus, Acta Ophthalmol. Suppl., 1982, 156: 1–107.
14. Wilson M.E., Paul T.O., Orbital cellulitis following strabismus surgery, Ophthalmic Surg., 1987, 18: 92–4.
15. Von Noorden G.K., Orbital cellulitis following extraocular muscle surgery, Am. J. Ophthalmol., 1972, 74: 627–9.
16. Wintle R.V., Choong Y.F., Laws D.E., Unilateral corneal anaesthesia and ulceration following squint surgery in a child with Pendred syndrome and bilateral sixth nerve palsy, Br. J. Ophthalmol., 2003, 87: 1192.
17. Basmadjian G., Labelle P., Dumas J., Retinal detachment after strabismus surgery, Am. J. Ophtalmol., 1975, 79: 305–9.
18. Recchia F.M., Baumal C.R., Sivalingam A., Kleiner R., Dukes J.S., Vrabec T.R., Endophthalmitis after pediatric strabismus surgery, Arch. Ophthalmol., 2000, 118: 939–44.
19. Rosenbaum A.L., Endophthalmitis after strabismus surgery, Arch. Ophthalmol., 2000, 118: 982–3.
20. Chan T.K., Rosenbaum A.L., Rao R., Schwartz S.D., Santiago P., Thayer D., Indocyanine green angiography of the anterior segment in patients undergoing strabismus surgery, Br. J. Ophthalmol., 2001, 85: 214–8.
21. Lee J.P., Olver J.M., Anterior ischaemia, Eye, 1990, 4 (Pt1): 1–6.
22. Coats D.K., Olitsky S.E. (editors), Strabismus surgery and its complications, Springer-Verlag Berlin Heidelberg, 2007, p. 1–318.
23. Kushner B.J., Intractable diplopia after strabismus surgery in adults, Arch. Ophthalmol., 2002, 120: 1498–504.
24. Benegas N.M., Egbert J., Engel W.K., Kushner B.J., Diplopia secondary to aniseikonia associated with macular disease, Arch. Ophthalmol., 1999, 117: 896–9.
25. Ullrich C.R., Garola R.E., Cibis G.W., Bilateral extraocular muscle epithelial inclusion cysts as a complication of strabismus surgery, J. AAPOS, 2003, 7: 366–7.
26. Kushner B.J., Subconjunctival cysts as a complication of strabismus surgery, Arch. Ophthalmol., 1992, 110: 1243–5.
27. Ludwig I.H., Chow A.Y., Scar remodeling after strabismus surgery, J. AAPOS, 2000, 4: 326–33.
28. Wu H.J., Tsai R.K., Thyroid-associated orbitopathy with superior oblique muscle involvement: a case report, Kaohsiung J. Med. Sci., 2004, 20: 86–9.
29. Lagreze W.A., Gerling J., Staubach F., Changes of the lid fissure after surgery on horizontal extraocular muscles, Am. J. Ophthalmol., 2005, 140: 1145–6.
30. Parks M.M., The weakening surgical procedures for eliminating overaction of the inferior oblique muscle, Am. J. Ophthalmol., 1972, 73: 107–22.
31. Kerr N.C., Fat adherence syndrome: an animal model, J. AAPOS, 2004, 8: 349–56.

Scanned with OKEN Scanner

Capitolul 11
PLEOAPELE

ANATOMIA PLEOAPELOR

VALERIU RUSU

Pleoapele sunt structuri anatomice cu rol de protecție pentru globul ocular, limitând impactul mecanic cu diferiți corpi străini, dar şi limitând cantitatea de lumină, deci fototraumatismul. În plus, clipitul asigură întinderea uniformă şi regulată a lacrimilor pe suprafața ochiului.

Fanta palpebrală, care este circumscrisă de pleoapa superioară şi inferioară, are o lungime de aproximativ 30 mm şi o înălțime de 8–10 mm la bărbați şi 10–12 mm la femei. Pleoapele au un segment tarsal care se continuă cu un segment preorbital.

Pleoapele au două fețe (internă şi externă), două extremități (medială şi laterală) şi două margini (orbitară şi ciliară) (figura 11.1).

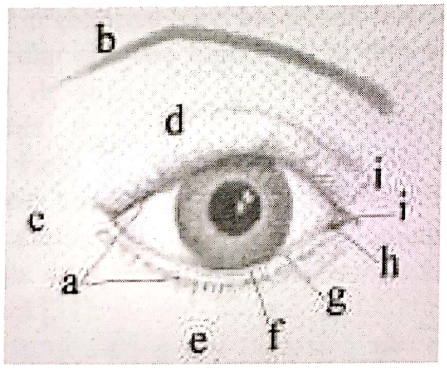

Figura 11.1. Regiunea oculo-palpebrală.

Când pleoapele sunt deschise pe suprafața pleoapei superioare pielea se plisează determinând apariția unui mic burelet retrociliar şi un pliu de flexie care se află la aproximativ 8–10 mm la pleoapa superioară şi 4 mm de marginea ciliară la pleoapa inferioară.

Pleoapele se unesc spre extremități formând cantusul intern şi cel extern. Cantusul medial este ataşat ferm de periostul crestei lacrimale anterioare, având o mobilitate foarte redusă. Cantusul lateral este ataşat tuberculului orbital şi are o mobilitate de 2–4 mm. El se află situat la 10–12 mm de limbul sclerocornean şi la 5–6 mm de rebordul orbitar. La caucazieni cantusul extern este cu 1–2 mm mai sus situat decât cel intern, când fanta este deschisă şi 1–2 mm mai jos situat decât cel intern când fanta este închisă [3].

Marginea ciliară, sau marginea liberă a pleoapelor are o lărgime de 2 mm şi o lungime de 8–12 mm pentru pleoapa superioară şi 6–8 mm pentru pleoapa inferioară. Ea este despărțită de tuberculul lacrimal în două părți inegale: 1/6 internă reprezintă porțiunea lacrimală ce conține în grosimea ei segmentul orizontal al canaliculului lacrimal şi 5/6 externe reprezintă porțiunea ciliară. Porțiunea ciliară are un rebord anterior pe care se implantează cilii într-o zonă cu o lățime de 2 mm pentru pleoapa superioară şi 1 mm pentru pleoapa inferioară. Există aproximativ 100–150 cili pe pleoapa superioară şi 50–75 pe pleoapa inferioară care au ataşați la foliculul pilos glandele lui Moll şi ale lui Zeiss. Acestea sunt glande sebacee şi respectiv sudoripare modificate. Rebordul posterior al marginii ciliare conține orificiile de deschidere ale glandelor lui Meibomius. Interstițiul reprezintă zona histologică de trecere de la structura conjunctivală la cea epidermică. Această arie se numeşte linia gri a marginii ciliare a pleoapelor şi este linia de demarcație între placa anterioară şi cea posterioară a pleoapei. Inciziile palpebrale se execută de preferat pe linia gri deoarece lasă cicatrici mai suple.

Scanned with OKEN Scanner

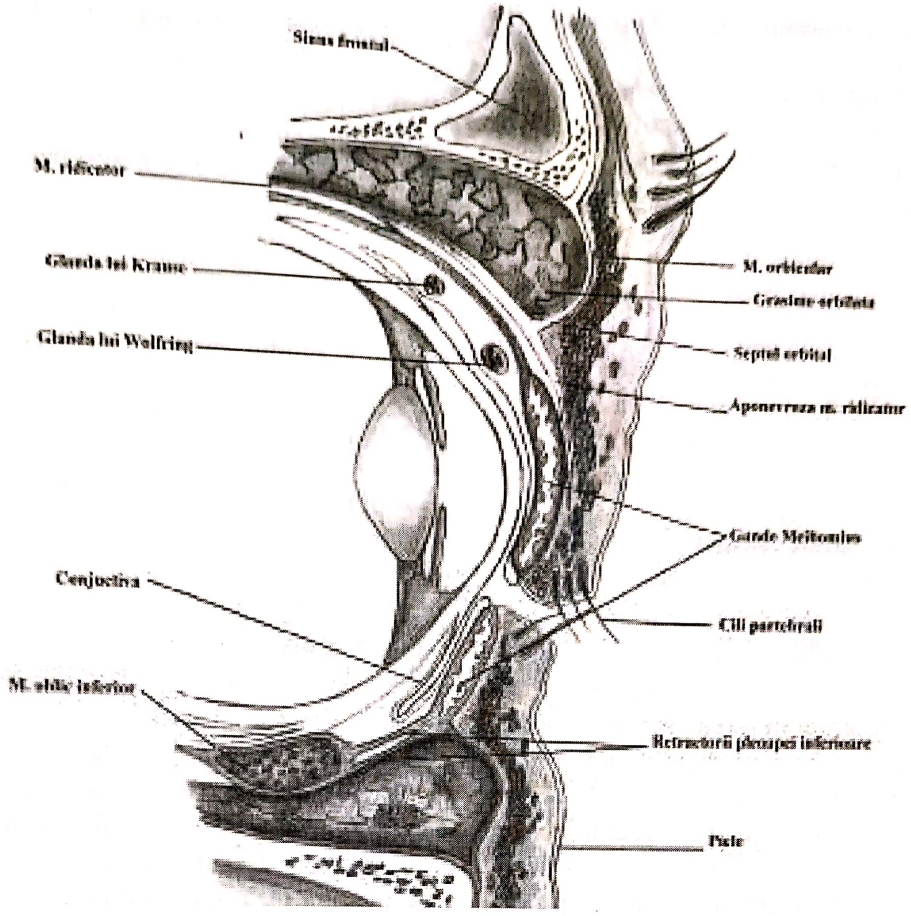

Figura 11.2. Pleoapele – secțiune sagitală.

STRATURILE HISTOLOGICE PALPEBRALE (figura 11.2)

a. Pielea pleoapelor este uşor mai pigmentată (în special cea a pleoapei superioare) conținând un număr mare de melanocite şi este cea mai subțire de pe toată suprafața corpului (cea a pleoapei superioare este mai subțire decât cea a pleoapei inferioare), aceasta permițându-i plierea uşoară în timpul clipitului. În zona tarsală pielea nu este însoțită de țesut adipos hipodermic. În zona orbitală epidermul se îngroaşă, iar hipodermul este prezent cu un strat adipos.

b. Țesutul celular subcutanat este lax permițând mişcarea pleoapelor. Există totuşi conexiuni fibroase ferme cu stratul muscular. Distrugerea lor la bătrâni determină apariția dermatochalazisului. În zona preseptală legăturile fibroase sunt mai slabe favorizând acumularea de lichide.

c. Muşchiul orbicular al pleoapelor este împărțit în trei regiuni funcționale cu caractere anatomice diferite.

• ***Segmentul orbital*** acoperă rebordul orbitar depăşindu-l cu 5 mm. Acest segment îşi are originea şi inserția pe tendonul cantal intern şi periostul adiacent. El reprezintă porțiunea cea mai puternică a muşchiului orbicular participând la închiderea forțată a pleoapelor şi la expresia facială.

• ***Segmentul preseptal*** corespunde zonei dintre marginea rebordului orbitar şi tars, acoperind septul preorbitar. Originea anterioară este pe tendonul cantal intern, iar cea posterioară, numită şi muşchiul lui Jones, este pe creasta lacrimală posterioară. Inserția se face pe rafeul lateral ce acoperă şi se ataşează tendonului cantal extern şi periostului periorbitar adiacent. Are rol în închiderea voluntară a pleoapelor şi clipit.

• ***Segmentul pretarsal*** are originea anterioară pe tendonul cantal intern şi periostul adiacent, iar cea posterioară se numeşte şi muşchiul lui Horner şi se prinde pe creasta lacrimală posterioară continuându-se cu muşchiul lui Jones. Muşchiul lui Horner înconjură canaliculii lacrimali, prin contracția lui favorizându-se drenajul lacrimilor.

Scanned with OKEN Scanner

Segmentul adiacent marginii palpebrale se numeşte muşchiul lui Riolan.

d. Septul orbital îşi are originea pe rebordul orbitar şi limitează anterior orbita. Inserţia septului se face în pleoapa superioară pe aponevroza ridicătorului pleoapei superioare cu 3 mm înaintea inserţiei ei pe marginea orbitală a tarsului, iar în pleoapa inferioară direct pe marginea orbitală a tarsului. În pleoapa inferioară septul orbital se uneşte cu fascia capsulopalpebrală în dreptul inserţiei pe tars. La acest nivel se află un muşchi neted numit muşchi tarsal inferior. Medial septul orbital se prinde pe creasta lacrimală posterioară şi cea anterioară, iar lateral pe rafeul ligamentului cantal extern.

e. Ligamentele cantale medial şi lateral sunt destinate susţinerii amplasamentului fantei palpebrale.

Tendonul cantal intern, sau medial are origine dublă pe creasta lacrimală anterioară şi posterioară. Inserţia pe creasta lacrimală posterioară este mai laxă dar are rol important în retracţia posterioară a pleoapei şi prin aceasta apoziţia tuberculului lacrimal pe conjunctiva bulbară (în lacul lacrimal). Cele două segmente fuzionează lateral de sacul lacrimal şi apoi se scindează într-un corn superior şi unul inferior care se inseră pe unghiurile mediale tarsale.

Tendonul cantal extern are originea pe tuberculul orbitar. El se scindează într-un corn superior şi unul inferior ataşându-se la unghiurile externe ale tarsului pleoapelor.

Originea tendonului cantal intern este cu 1–3 mm mai jos decât a celui extern, ceea ce imprimă o linie uşor oblică fantei palpebrale.

f. Ţesutul adipos orbital vine în contact cu septul orbital, fiind limitat anterior de acesta. Există doar două mici burse (perniţe) adipoase în pleoapa superioară şi în pleoapa inferioară, localizate anterior septului.

g. Ridicătorul pleoapei superioare este din punct de vedere embrionar muşchi geamăn cu muşchiul drept superior, având aceeaşi origine posterioară (pe periostul micii aripi din dreptul tendonului Zinn) şi acelaşi suport vascular şi nervos (nervul oculomotor comun). Corpul muscular are 40 mm şi se dirijează spre anterior, fiind localizat între plafonul orbitar şi muşchiul drept superior; el devine tendinos în dreptul ecuatorului globului ocular. Tendonul, sau aponevroza ridicătorului pleoapei superioare, are 20 mm şi se desface în evantai cu un corn medial şi altul lateral ce se inseră pe creasta lacrimală posterioară, respectiv pe tuberculul orbital. Cornul lateral desparte glanda lacrimală în două segmente: unul principal şi extensia palpebrală a glandei lacrimale. Tendonul are trei direcţii de inserţie pe pleoapă, scindarea lui petrecându-se la 3–4 mm superior de marginea orbitală a tarsului:

- fibrele tendinoase anterioare traversează muşchiul orbicular şi se inseră pe faţa profundă a tegumentului. Fibrele din partea superioară induc formarea pliului cutanat de flexie al pleoapei superioare;
- fibrele tendinoase tarsale anterioare se inseră pe faţa anterioară a tarsului în 2/3 inferioare;
- fibrele tendinoase tarsale ce traversează muşchiul lui Müller pentru a se insera pe marginea orbitală a tarsului.

Teaca ridicătorului are supero-anterior o condensare la nivelul zonei de tranziţie dintre partea musculoasă şi tendinoasă, care formează ligamentul transvers superior al lui Whitnall cu rol în limitarea mişcării de ridicare a pleoapei. El se inseră medial pe tendonul reflectat al oblicului superior, iar lateral pe capsula lobului orbital al glandei lacrimale şi coboară până la tuberculul orbital. Este analog ligamentului lui Lockwood din pleoapa inferioară. În mod greşit el poate fi secţionat în timpul chirurgiei ptozei palpebrale, fiind adesea confundat cu coarnele laterale ale aponevrozei ridicătorului.

h. Muşchiul lui Müller sau muşchiul tarsal superior are originea pe faţa profundă a ridicătorului pleoapei superioare în zona de tranziţie muşchi-aponevroză, adică la aproximativ 12–14 mm de marginea orbitală a tarsului pe care se inseră. De asemenea, este de menţionat că muşchiul are aderenţe la conjunctivă. Muşchiul este constituit din fibre netede şi este inervat de filete simpatice. El produce prin contracţie o ridicare de 2 mm a pleoapei superioare. În sindromul Claude-Bernard-Horner, datorită paraliziei simpaticului cervical, apare o ptoză de gradul I prin lipsa de acţiune a acestui muşchi.

Instilaţia unui simpaticomimetic (neosinefrin) produce contracţia muşchiului Müller şi implicit ridicarea pleoapei superioare cu aproximativ 1,2 mm. Acest test este edificator pentru componenta müleriană a ptozei palpebrale.

În pleoapa inferioară muşchiul tarsal inferior are aceeaşi dispoziţie ca şi cel din pleoapa superioară, dar este mult mai slab reprezentat.

Scanned with OKEN Scanner

i. Fascia capsulo-palpebrală din pleoapa inferioară este analoga embriologică aponevrozei ridicătorului pleoapei superioare. Ea are o structură fibroasă şi se întinde de la capsula şi tendonul dreptului inferior spre anterior. Fascia încercuieşte muşchiul oblic inferior şi se inseră pe marginea orbitală a tarsului. La acest nivel structura fibroasă capătă denumirea de ligamentul suspensor Lockwood. Un set de fibre sunt dirijate spre fundul de sac conjunctival inferior, formând ligamentul suspensor al fornixului.

j. Tarsul este format din ţesut conjunctiv fibros dens şi constituie practic scheletul şi structura de rezistenţă a pleoapelor. Plăcile tarsale au formă de petală de lalea, culcate orizontal şi cu concavitatea spre îndărăt. Ele au o grosime de 1 mm, lungime de 25 mm, iar lăţimea maximă este de 9–10 mm pentru pleoapa superioară şi 4–5 mm pentru cea inferioară. Tarsul conţine în grosimea lui glandele lui Meibomius ce se deschid pe marginea liberă a pleoapelor şi secretă un lichid bogat în lipide cu rol în formarea stratului superficial al filmului lacrimal. În pleoapa superioară există 25–30 glande, iar în pleoapa inferioară 20–25 asemenea glande.

k. Conjunctiva este o foiţă mucoasă subţire şi transparentă ce formează stratul profund al pleoapelor. Conjunctiva din dreptul tarsului se numeşte conjunctivă tarsală (foarte aderentă)şi din restul pleoapei se numeşte conjunctivă palpebrală.

VASCULARIZAŢIA PLEOAPELOR

Vascularizaţia pleoapelor are două origini principale:

- **artera carotidă internă** prin intermediul arterei oftalmice care dă artera supraorbitală şi lacrimală;
- **artera carotidă externă** prin intermediul arterei angulare şi temporale.

Între cele două teritorii există numeroase anastomoze.

La nivel palpebral se constituie două zone de vascularizaţie pretarsală şi retrotarsală ce se anastomozează la marginile tarsului prin artere perforante.

Principala arteră pentru fiecare dintre pleoape îşi are originea la nivelul cantusului intern, dirijându-se spre cantusul extern paralel cu marginea liberă, fiind localizată pretarsal la 2 mm de marginea ciliară.

INERVAŢIA PLEOAPELOR

a. Inervaţia senzitivă palpebrală este asigurată din primele două ramuri ale trigemenului.

- oftalmic cu ramurile: lacrimal, frontal (supraorbital şi supratrohlear), nazociliar (infratrohlear şi nazal);
- maxilar superior cu ramurile: zigomatic şi infraorbital.

b. Inervaţia motorie este asigurată de facial pentru orbicular, oculomotorul comun pentru ridicătorul pleoapei superioare şi fibre simpatice din simpaticul cervical pentru muşchii netezi ai lui Müller.

BIBLIOGRAFIE

1. Steward W.B., Ophtalmic Plastic and Reconstructive Surgery, American Academy of Ophthalmology, 1984.
2. Chen W.P., Oculoplastic Surgery. The Essentials; Thieme, NY Stuttgart, 2001.
3. Tyers A.G., Collin J.R.O., Colour Atlas of Ophthalmic Plastic Surgery, Elsevier, 2006.
4. Tasmann W., Jaeger E.A., The Wills Eye Hospital atlas of clinical ophthalmology, Lippincott Williams & Wilkins, 2001.
5. Gola I., Chirurgie esthetique et fonctionnelle de la face, Springer-Verlag France, Paris, 2001.

Scanned with OKEN Scanner

ENTROPIONUL

VALERIU RUSU

DEFINIȚIE

Eversarea spre globul ocular a marginii ciliare a pleoapei.

CLASIFICARE PATOGENICĂ

A. congenital
B. dobândit (spastic, cicatricial, senil)

CLINICA

Răsucirea spre globul ocular a pleoapei apare mai frecvent la pleoapa inferioară datorită faptului că tarsul, scheletul pleoapei, este de două ori mai îngust şi mai subțire decât cel din pleoapa superioară, devenind astfel mai uşor de destabilizat.

Prin eversarea pleoapei, cilii vin în contact cu corneea şi cu conjunctiva pe care le agresează mecanic producând leziuni de grataj. Pacienții cu entropion acuză senzație de arsură, de corp străin şi chiar durere, hiperlăcrimare, fotofobie şi scăderea acuității vizuale.

Examenul clinic include o serie de teste şi manevre pentru cuantificarea calitativă şi cantitativă a entropionului [1].

- În cazul entropionului intermitent, în perioada cu aparentă normalitate, manevra de strângere puternică a pleoapelor determină apariția entropionării pleoapei. Plasarea pacientului în decubit dorsal măreşte efectul.
- Testul reducerii digitale a pleoapei este pozitiv pentru entropionul senil (entropionul se poate reduce) şi negativ pentru cel cicatricial (entropionul nu se poate reduce).
- Evaluarea laxității orizontale: tracțiunea digitală a porțiunii medii a pleoapei spre înafară se face normal la 2–4 mm de globul ocular (patologic poate ajunge şi la 20 mm), iar revenirea este imediată.
- Dezinserția retractorilor este evidențiată de semne directe şi indirecte: ridicarea marginii ciliare peste limbul sclero-cornean, reducerea înălțimii fantei palpebrale, reducerea excursiilor descendente a pleoapei inferioare la privirea în jos, ştergerea pliului de flexie al pleoapei, scurtarea fundului de sac conjunctival, apariția unei colorații gri la marginea orbitară a tarsului datorită dehiscenței retractorilor şi vizualizării prin transparența conjunctivei a orbicularului.

FORME CLINICE

ENTROPIONUL CONGENITAL

Entropionul congenital se datoreşte unor deficite de dezvoltare [2]: disgenezia retractorilor pleoapei inferioare; defecte structurale ale tarsului; implantări improprii ale aponevrozei retractorului palpebral pe tars; modificări hipertrofice ale pielii şi eventual ale orbicularului.

Entropionul congenital trebuie deosebit de epiblefaron în care cilii sunt orizontalizați sau chiar eversați spre cornee datorită compresiunii unui fald cutanat orizontal paralel cu marginea ciliară, mai bine reprezentat în jumătatea internă a pleoapei inferioare.

ENTROPIONUL DOBÂNDIT

Entropionul spastic

Entropionul pleoapei inferioare are aproape întotdeauna o componentă spastică [3] datorită iritației corneo-conjunctivale a cililor temporar eversați spre îndărăt. De asemenea, inflamații aseptice sau septice ale pleoapelor sau polului anterior pot induce durere ce determină reflex spasm al orbicularului. Nu trebuie să uităm

Scanned with OKEN Scanner

iatrogenia, tratamentele topice rău tolerate, alergii, pansamente de lungă durată şi desigur statusul post-operator în toate bolile chirurgicale.

Contractura exagerată a muşchiului orbicular (în special al muşchiului lui Riolan) [4], în prezenţa creşterii laxităţii ţesuturilor palpebrale poate induce o eversare posterioară a pleoapei inferioare. Dacă fenomenele nu sunt tratate în perioada funcţională, entropionul poate deveni iniţial intermitent, iar apoi permanent. Spasmul palpebral poate apare în cadrul hemispasmului sau spasmului facial, de cele mai multe ori cu un caracter violent, necesitând abordări terapeutice complexe.

Entropionul senil

Entropionul senil se datoreşte degenerării ţesuturilor palpebrale cu creşterea laxităţii tisulare. Deteriorarea lentă a structurii şi tonusului structurilor palpebrale rar este singulară, cel mai frecvent fiind intricate. Mecanismele patogenice sunt multiple şi se pot combina foarte variat [5]:

- încălecarea părţii preseptale peste partea pretarsala a orbicularului pleoapei inferioare (tratamentul constă în inducerea formării unor cicatrici între cele două porţiuni);
- hiperlaxitate orizontală datorită acţiunii combinate de degenerare a pielii, orbicularului, tarsului şi tendoanelor cantale (tratamentul: rezecţie cutanată, rezecţie şi scurtare a fibrelor orbicularului, scurtarea orizontală a pleoapei, refacerea ataşamentului tarso-ligamentar la periost);
- scăderea forţei de contracţie a muşchilor retractori ai pleoapei şi disinergii musculare palpebrale;
- enoftalmie involuţională.

Entropionul cicatricial

Entropionul cicatricial apare consecutiv unor cicatrici retractile ale conjunctivei sau tarsului ce creează o tracţiune pe faţa posterioară a pleoapei. Spre deosebire de entropionul senil sau cel spastic, acest entropion nu poate fi redus nici măcar temporar prin manevra de tracţiune cu degetul a tegumentelor dinspre marginea ciliară spre marginea orbitară a pleoapei. La inspecţia pleoapei se pot observa zonele cicatriciale responsabile de apariţia entropionului.

Etiologia este variată: sindrom Stevens-Johnson, pemfigoid, trahom, herpes zoster, arsuri conjunctivale, traumatisme.

TRATAMENT

Tratamentul medical

Tratamentul medical se adresează entropionului incipient şi intermitent, precum şi componentei funcţionale, spastice a entropionării palpebrale. Bolile autoimune, ce contribuie la formarea cicatricilor conjunctivale aberante, trebuie tratate multidisciplinar în colaborare cu medicul internist, imunolog, reumatolog etc.

Reducerea eversării poate fi făcută prin aplicarea unor benzi adezive verticale de la marginea ciliară până la rebordul orbitar. Pleoapa trebuie să fie abordată în poziţie normală. Pentru a nu se dezlipi, frecvent se poate pune pe piele mastisol.

Anestezia cu xilină 2% a filetelor palpebrale ale facialului la nivelul osului zigomatic poate reduce pentru câteva săptămâni spasmul orbicularului.

Abordarea modernă a ideii de influenţare a filetelor nervoase a facialului este utilizarea toxinei botulinice [6]. Botoxul (3 inj. cu 5UI) este un remediu temporar (3–6 luni), care-şi găseşte utilitatea în special în hemispasmul sau spasmul facial, reducând acţiunea protractorilor palpebrali. Administrarea lui repetată poate reprezenta o soluţie terapeutică de lungă durată.

Tratamentul chirurgical

Tratamentul entropionului congenital

Atitudinea terapeutică este de expectativă, deoarece această anomalie se reduce cu vârsta. În cazul când defectul este major şi cilii vin să grateze flagrant corneea, se va interveni chirurgical făcând o rezecţie a faldului cutaneo-muscular (figura 11.3) ce determină trichiazisul. Sutura se face într-un singur plan interesând toată grosimea pleoapei şi marginea orbitală a tarsului. Pentru obţinerea unui bun rezultat estetic trebuie acordată atenţie simetriei celor două fante palpebrale [7].

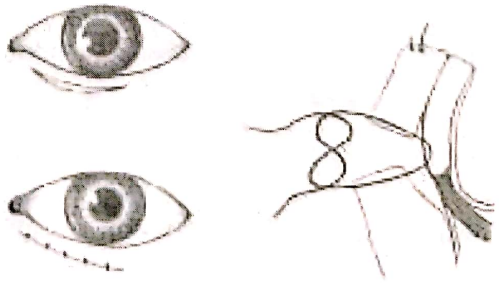

Figura 11.3. Entropion congenital.

Scanned with OKEN Scanner

Când entropionul congenital se datorează plierii şi răsucirii interne a tarsului pleoapei superioare, rezolvarea chirurgicală poate consta în incizia tarsului la nivelul cutei şi rotaţia externă a marginii palpebrale.

Tratamentul entropionului dobândit

Tratamentul entropionului spastic

Tratamentul chirurgical al entropionului spastic se aplică numai când tratamentul medicamentos a rămas fără succes.

Suturi verticale subcutanate (Gaillard) (figura 11.4). Principiu: crearea unor cicatrici la nivelul plăcii anterioare, care să o rigidizeze, împiedecând astfel răsucirea posterioară. Pornind de la implantarea orbitală a pleoapei spre marginea ciliară se trec trei suturi subcutanate în U care se înnoadă pe perle de sticlă în dreptul rebordului orbitar. Firele sunt ţinute 7–14 zile, timp în care ele dezvoltă traiecte fibroase retractile subcutanate ce vor tracţiona în afară marginea ciliară.

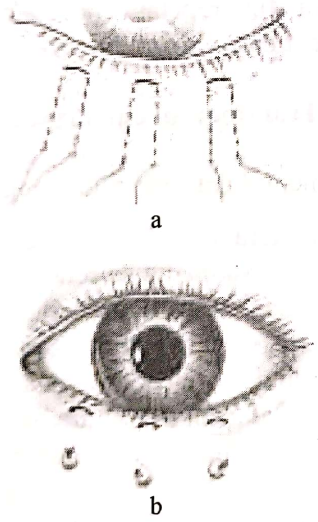

a b

Figura 11.4. Suturi verticale subcutanate Gaillard (a, b).

Tehnica Wheeler-Olteanu-Horge (figura 11.5). Principiu: redistribuirea forţei fasciculelor muşchiului lui Riolan prin secţiunea şi reimplantarea lui în tars (8).

Figura 11.5. Tehnica Wheeler-Olteanu-Horje.

Tratamentul entropionului senil

Dacă nu există laxitate orizontală şi nici deficit al retractorilor

Suturi transversale palpebrale (figura 11.6). Principiu: corectarea avansării orbicularului preseptal. Metoda se aplică mai ales la cei care prezintă concomitent o iritaţie locală ce agravează entropionul prin spasm. Tehnica constă în trecerea a trei suturi cu catgut cromat 4.0 prin conjunctivă imediat de sub marginea orbitală a tarsului, oblic spre în sus şi se suturează pe perle de sticlă la piele. Suturile se scot în 10–14 zile.

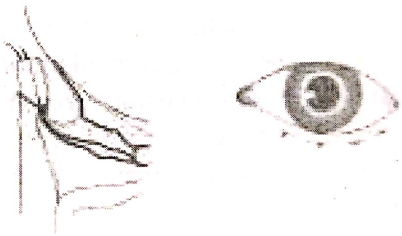

Figura 11.6. Suturi transversale palpebrale.

Dacă există deficit al retractorilor

Reinserţia retractorilor (figura 11.7). Principiu: inducerea formării unor cicatrici care să solidarizeze segmentul posterior al retractorilor cu marginea tarsală orbitară [9].

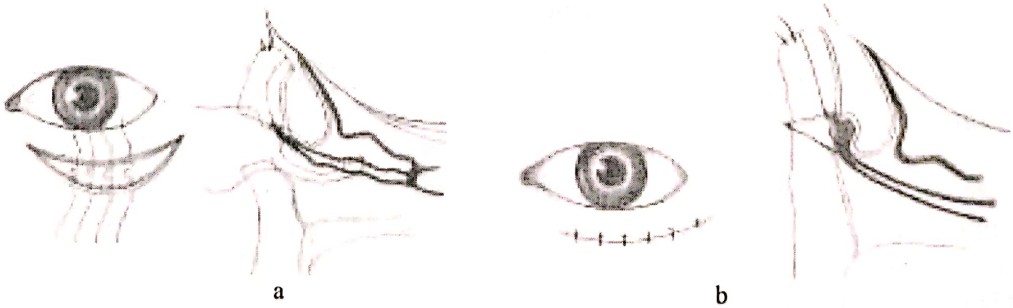

a b

Figura 11.7. Reinserţia retractorilor (a, b).

Scanned with OKEN Scanner

Tehnica începe cu incizie orizontală a pleoapei ce urmăreşte marginea orbitară a tarsului, apoi se rezecă 1–3 mm de piele şi orbicular adiacent din versantul inferior al plăgii. Practicăm trei suturi simple sau în **U** cu un traiect complex: de la pielea buzei inferioare a plăgii, prin retractorii pleoapei inferioare (aproximativ la 8 mm mai jos de tars), prin marginea orbitară a tarsului şi ieşim pe suprafaţa pielii buzei superioare a inciziei. După plasarea celor trei fire strângerea se face progresiv urmărind efectul obţinut. Firele se scot după două săptămâni.

Dacă există laxitate orizontală datorată în special tegumentului

Tehnica Imre (figura 11.8) Principiu: scurtarea pe orizontală a tegumentului realizează un hamac ce împinge spre îndărăt pleoapa, împiedecând plicaturarea posterioară [4]. Metoda constă în practicarea unei incizii cutanate în lungul pleoapei la 2 mm de cili, care să depăşească cantusul extern cu 1,5 cm; apoi incizia se continuă vertical 2 cm. Disecăm tegumentul de pe orbicular, creându-se un volet cutanat pe toată lungimea pleoapei, apoi se rezecă un triunghi cutanat extern cu baza în sus şi vârful în jos. Urmează o rezecţie a unei parţi din muşchiul orbicular subjacent. Sutura cutanată realizează în acest fel un hamac de susţinere a pleoapei şi în acelaşi timp o uşoară eversie a cililor.

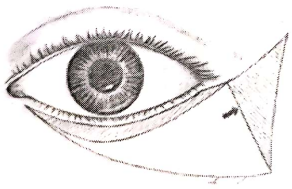

Figura 11.8. Tehnica Imre.

Dacă există laxitate orizontală datorată în special orbicularului

Tehnica Celse-Hotz (figura 11.9) Principiu: combinarea triplă: rezecţie cutanată, musculară şi sutură la tars [4]. Metoda combinată recomandă rezecţia unui lambou semilunar cutanat, paralel cu marginea ciliară, la 2 mm de aceasta. Se subminează pielea de o parte şi de alta a inciziei. O parte din fibrele muşchiului orbicular se rezecă (eventual chiar muşchiul lui Riolan), iar marginea inferioară a inciziei musculare se suturează cu fire de catgut 6.0 la tars sub solul ciliar. Sutura cu fire separate sau în surjet continuu a pielii care se scot la 5–7 zile.

Figura 11.9. Tehnica Celse-Hotz.

Dacă există laxitate orizontală datorată în special tarsului

Tehnica Müller-Kwito (figura 11.10)

Principiu: scurtarea orizontală localizată a pleoapei inferioare determină o redistribuire a forţelor [10]. Noua compunere de vectori determină eversarea externă a pleoapei.

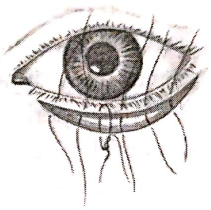

Figura 11.10. Tehnica Muller-Kwito.

Pentru a evita sângerarea se poate utiliza o pensă de chalazion. Aceasta însă, datorită fixităţii ţesuturilor, face relativ dificilă sutura pe orizontală a tarsului scurtat. Tehnica are următorii timpi: se montează în zona cea mai ectropionată o pensă de chalazion cu deschiderea conjunctival şi se practică o incizie orizontală la marginea orbitară a tarsului de aproximativ 1–1,5 cm, apoi plecând de pe prima incizie la 2–4 mm de capetele ei, se trasează două linii de incizie oblic spre mijlocul pleoapei, până la marginea ciliară a pleoapei. În final se suturează cu 2–3 fire separate sau în surjet continuu. Mai indicat ar fi sutura cu fire îngropate în grosimea tarsului, deoarece primele au o şansă ridicată să producă leziuni corneene prin grataj.

Tehnica Celse-Müller-Kwito. Aceleaşi principii descrise mai sus stau la baza şi a acestei tehnici. Deosebirea constă în faptul că aici abordul este cutanat [10].

Dacă există laxitate orizontală datorată în special ligamentelor cantale

Plicaturarea tendonului cantal intern (vezi Ectropionul).

Cantoplastie temporală (vezi Ectropionul).

Scanned with OKEN Scanner

Dacă există laxitate orizontală cu patogenie complexă

Scindarea transversală a pleoapei şi suturi de eversie. Principiu: în cazuri cu patogenie complexă sunt necesare operaţii seriate, sau combinaţii de tehnici [7].

În general această tehnică este aplicabilă în cazurile cu laxitate orizontală redusă a pleoapei. Disecţia transversală a pleoapei favorizează apariţia unor aderenţe ce nu vor mai permite avansarea orbicularului preseptal. Pe de altă parte, suturile de eversie scurtează retractorii pleoapei inferioare şi înclină spre înafară placa tarsală.

Practicăm o incizie ce interesează toată grosimea pleoapei paralelă cu marginea ciliară la 4 mm de aceasta. Cu ajutorul a trei fire dublu armate se încarcă ţesuturile începând de la fornixul conjunctival, sagital prin retractori razant pe marginea tarsului şi apoi spre marginea ciliară la 2 mm de cili unde se înnoadă pe perle de sticlă. Se suturează într-un singur plan, cu surjet continuu sau cu fire separate peretele palpebral incizat. Firele se scot la 5 zile surjetul şi la 10–14 zile cele în U.

Dacă există o laxitate relativă a pleoapei, se poate rezeca un mic fragment dreptunghiular din treimea externă (figura 11.11).

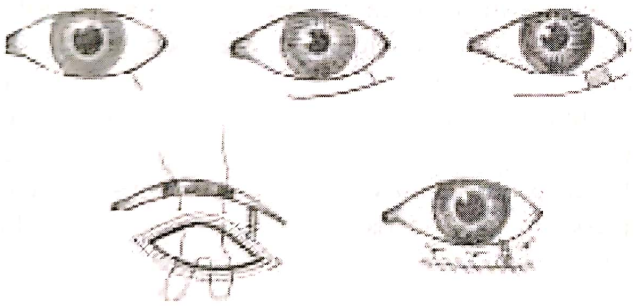

Figura 11.11. Suturi de eversie şi rezecţie orizontală.

Dacă există o laxitate palpebrală mai accentuată cu ridicarea ei prin insuficienţa retractorilor, se poate apela la un nou artificiu. Prin incizia palpebrală efectuată se continuă disecţia spre îndărăt a planului retractorilor. Pentru a fi mai uşor, pacientul este rugat să privească în sus. Sutura încarcă marginea superioară cutaneo-musculară a inciziei, apoi marginea orbitală a tarsului, retractorii de la nivelul cel mai profund disecat şi în final marginea inferioară a inciziei. Suturile se scot la 10–14 zile.

Pentru a nu crea un şanţ cutanat la nivelul suturilor cutanate, se poate efectua iniţial un volet cutanat, iar restul operaţiei se desfăşoară sub acest volet care se resuturează în acelaşi loc la sfârşit. Dacă există un exces cutanat, se poate rezeca un triunghi cutanat temporal.

Tratamentul entropionului cicatricial

Tratamentul trebuie să ţină cont de etiologie, localizarea, gradul şi aspectul entropionului. Astfel, în bolile imune se va tenta un tratament conservator până la stabilizarea bolii, iar agresiunea conjunctivală chirurgicală trebuie să fie minimă. Se pot utiliza unguente şi picături lubrifiante, mai rar crioterapie, epilarea mecanică repetată a cililor. În cazul traumatismelor şi mai ales în cazul arsurilor cu substanţe alcaline se temporizează intervenţia chirurgicală circa 6 luni pentru stabilizarea procesului cicatricial.

În cazul entropionului derivat prin cicatrice vicioasă a marginii ciliare, se poate aplica tehnica exciziei solului ciliar sau mai bine cea a reimplantării solului ciliar.

Reimplantarea solului ciliar. Tehnica începe prin două incizii în lungul pleoapei de o parte şi de alta a cililor, lăsând lamboul ataşat la capete. Se practică o nouă incizie cutanată în lungul pleoapei la 2 mm mai sus, iar pielea se disecă de pe orbicular. Orbicularul subjacent acestui ultim volet se poate exciza. Voletul cu cili este glisat în locul lamboului cutanat, iar acesta poate fi glisat în locul solului ciliar, sau excizat. Când se practică excizia lamboului cutanat, zona liberă pe care a stat solul ciliar se poate acoperi cu plastie din mucoasa bucală, sau se poate lăsa liberă pentru o cicatrizare secundară.

Tehnici pentru pleoapa inferioară

Intervenţia chirurgicală cu pivot tarsal (figura 11.12) pentru entropionul minor şi cel moderat poate consta în secţionarea totală a tarsului în lungul pleoapei la 2 mm de marginea liberă, apoi sutura strânsă a buzei tarsale orbitare oblic transcutanat la marginea ciliară a pleoapei. Această fracturare a tarsului combinată cu tracţiunea oblică a părţii orbitare a tarsului induce eversarea marginii ciliare spre în afară. Sutura se poate face cu catgut cromat sau cu naylon 6.0 caz în care firele se vor scoate după 2–3 săptămâni.

Scanned with OKEN Scanner

CLINICA ŞI TRATAMENTUL ENTROPIONULUI

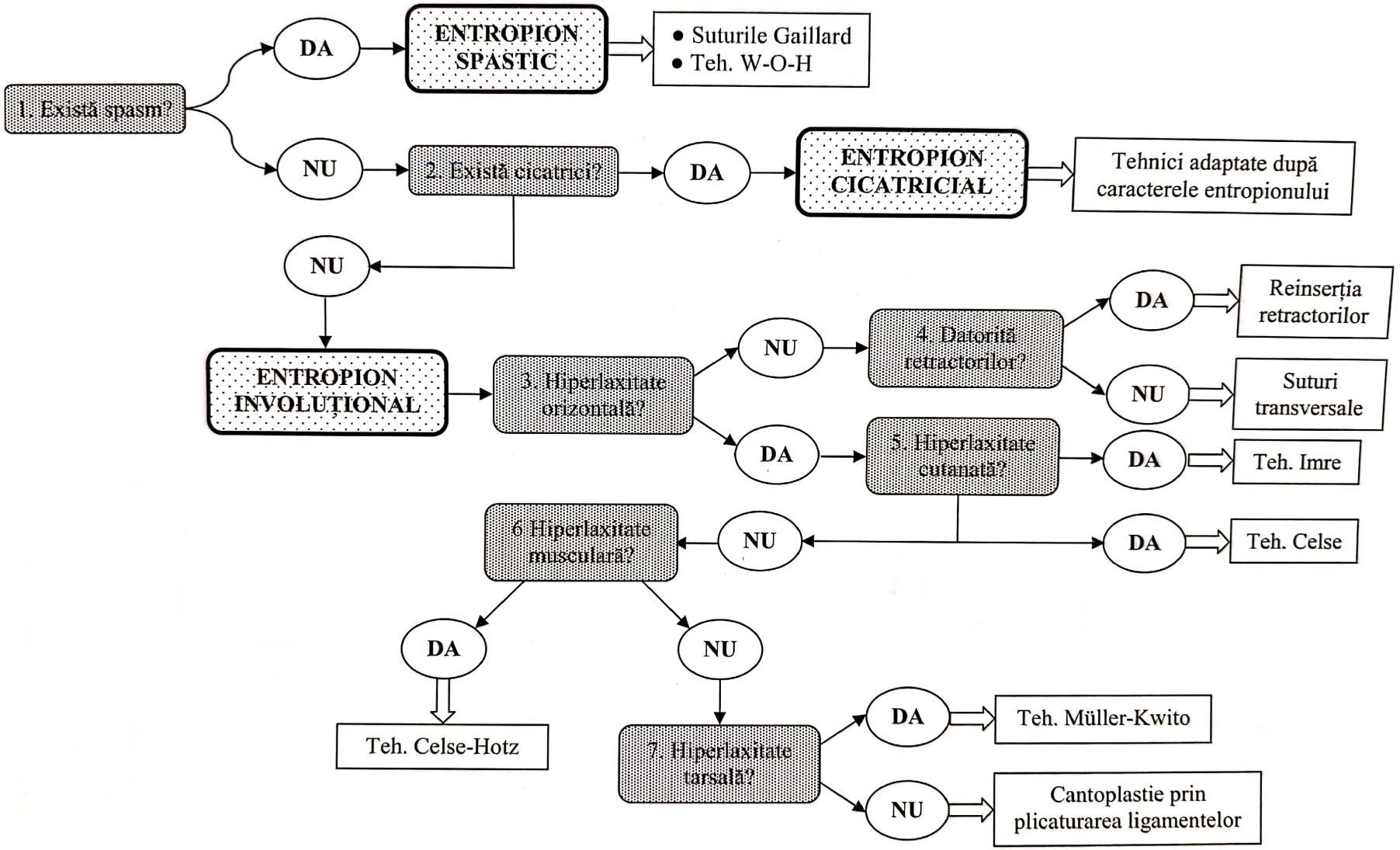

Scanned with OKEN Scanner

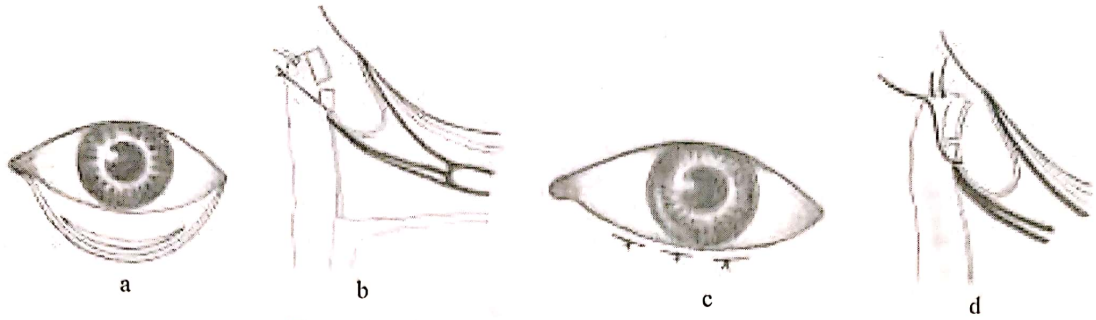

Figura 11.12. Incizie tarsală longitudinală (a, b, c, d).

Blefaroplastia cu grefă tarsală (figura 11.13) se aplică în cazurile cu retracție a pleoapei de peste 1,5 mm sub limbul corneo-scleral. În aceste cazuri este necesară o alungire a tarsului [2]. Pentru pleoapa inferioară se pot folosi grefe cu cartilaj recoltate din aripa nasului sau din pavilionul urechii. Mai rar, se poate utiliza scleră conservată sau diferite materiale sintetice: silicon, dacron, teflon pentru înlocuirea tarsului deteriorat și conjunctivă autologă sau mucoasă bucală pentru înlocuirea lipsei conjunctivale.



Figura 11.13. Grefa tarsală posterioară.

Vom executa o incizie totală a tarsului pe fața posterioară a pleoapei, în lungul marginii ciliare la 2 mm de implantarea cililor. Segmentul inferior tarsal va fi eliberat de aderențele cu țesuturile palpebrale superficiale. Grefa, indiferent de natura materialului, se suturează cu catgut 6.0 sau alt material absorbabil, între cele două segmente de tars, firul trecându-se sagital prin toată grosimea pleoapei, iar înnodarea se face pe bile ceramice sau de silicon pentru a evita plierea cutanată. În principiu, 10–14 zile sunt suficiente pentru cicatrizare.

Tehnici pentru pleoapa superioară

Repoziționarea straturilor antero-tarsale (figura 11.14) Tehnica este aplicabilă cazurilor cu un grad mic de entropion și constă în: incizia în pliul de flexie ce interesează pielea și mușchiul orbicular și decolarea voletului cutaneo-muscular de pe tars până la nivelul marginii ciliare, apoi repoziționarea voletului prin sutura în bloc a pielii și orbicularului la tars, însă la un nivel mai înalt. Firele de sutură se pun la 1–2 mm de marginea ciliară și paralelă cu ea; se excizează excesul cutaneo-muscular și se suturează pielea. Pentru un rezultat mai bun se poate face o incizie adâncă de 1–2 mm la nivelul interstițiului marginal al pleoapei înainte de plasarea suturilor.

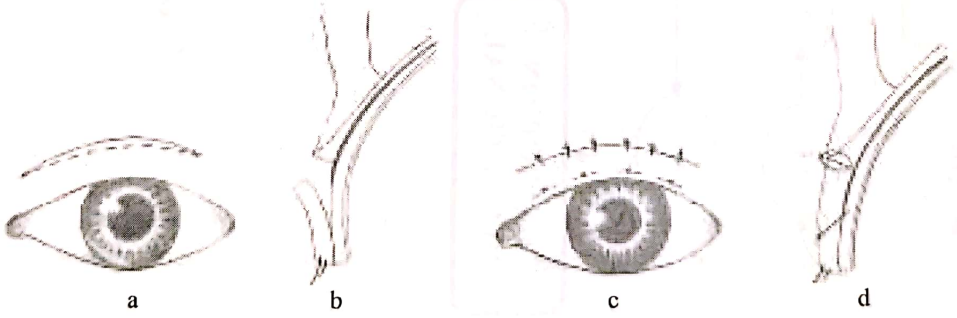

Figura 11.14. Repoziționarea plăcii anterioare (a, b, c, d).

Rezecție tarsală în pană (figura 11.15) Metoda se aplică atunci când entropionul este moderat sau sever, iar tarsul este îngroșat. Tehnica este aceeași ca cea de mai sus având în plus o rezecție tarsală triunghiulară cu vârful îndărăt și baza de 1 mm înainte localizată la mijlocul înălțimii tarsului pe toată lungimea lui. Firele de sutură cu scop de repoziționare vor trece și prin marginile tarsului excizionat. Astfel, se creează o direcționare a scheletului tarsal spre anterior.

Scanned with OKEN Scanner

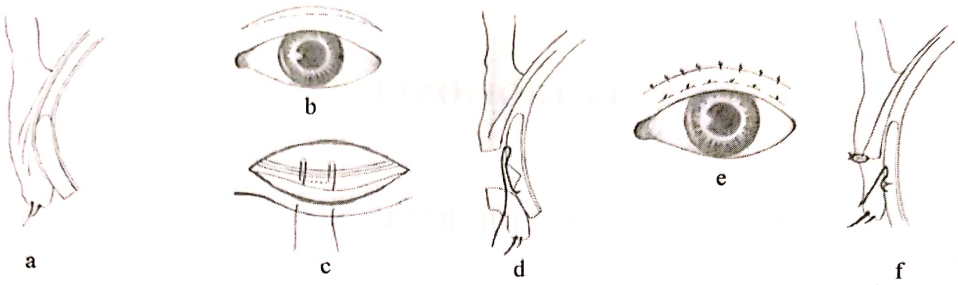

Figura 11.15. Rezecție în pană (a–f).

Post-operator (vezi Ectropion).

Complicații: un examen clinic complex şi corect, recunoaşterea şi tratarea specifică a factorilor cauzali este cheia succesului, eliminând o mare parte din complicații. Cea mai frecventă complicație este recurența entropionului, ce apare indiferent de tehnica utilizată. Rezultatele, constant, cele mai bune se obțin când se utilizează tehnici complexe ce se adresează principalilor trei factori patogenici: laxitatea palpebrală, dezinserția retractorilor de pe tars şi încălecarea porțiunii preseptale a orbicularului peste cea pretarsală. O altă complicație este supracorecția ce induce apariția ectropionului iatrogen. Managementul post-operator imediat, cu slăbirea sau eliminarea unor suturi, urmate de masaj, pot regla satisfăcător impasul. Unele proceduri de blefarotomie transversă şi rotare a marginii ciliare, reimplantările de sol ciliar pot leza integritatea vasculară, consecutiv determinând zone de necroză şi pierderea cililor [1]. Alte complicații sunt hemoragia persistentă (analize preoperatorii, hemostază corectă, comprese reci post-operator trei zile), infecția (asepsia pre-, intra- şi post-operator), dehiscența plăgii, granulomul piogenic, simblefaronul, leziuni ale globului ocular (în special a corneii – lentile de contact protectoare).

Rezolvarea rapidă a tuturor acestor complicații se realizează printr-o urmărire atentă post-operatorie, ameliorând rezultatul terapeutic final.

BIBLIOGRAFIE

1. Chen W.P., Oculoplastic Surgery. The Essentials: Thieme, NY•Stuttgart, 2001.
2. Bernd S., Ophtalmic Plastic Surgery; American Academy of Ophthalmology and Otolaryngology, 15 second, St. SW, Rochester, MN 55901, 1977.
3. Penne R.B. Color Atlas & Synopsis of Clinical. Ophthalmology, McGrow-Hill, 2003.
4. Vlad P., Chirurgie Oculară Breviar, Editura Medicală, Bucureşti, 1989.
5. Tyers A.G., Collin J.R.O., Colour Atlas of Ophthalmic Plastic Surgery, Elsevier, 2006.
6. Lipham W.J., Cosmetic and Clinical Application of Botox and Dermal Fillers, SLACK Incorporated NJ, USA, 2007.
7. Stewart B.W., Ophtalmic Plastic and Reconstructive Surgery; American Academy of Ophthalmology, 1833, Fillmore Str, San Francisco, California, 94115, 1984.
8. Olteanu M., Oftalmo-Chirurgie, Editura Militară, Bucureşti, 1984.
9. Heilmann K., Paton D., Atlas of Ophthalmic Surgery, Georg Thieme Verlag, NY•Stuttgart, 1987.
10. Olteanu M., Tehniques in Ophthalmo-Facial Surgery, Editura Academiei Române, Bucureşti, 2001.

Scanned with OKEN Scanner

ECTROPIONUL

VALERIU RUSU

DEFINIȚIE

Ectropionul reprezintă o malpoziționare palpebrală ce se caracterizează prin eversiunea externă a marginii ciliare a pleoapei.

CLASIFICARE PATOGENICĂ

A. congenital
B. dobândit (cicatricial, spastic, senil, paralitic, mecanic)

CLINICA

Vezi şi examenul clinic – entropion

Ectropionul este localizat cel mai frecvent la pleoapa inferioară; doar cel cicatricial are o prevalență ceva mai ridicată la pleoapa superioară [1].

Ectropionul interesează obişnuit întreaga pleoapă inferioară. În situații speciale, mai ales atunci când este vorba de un ectropion cicatricial, ectropionarea pleoapei este localizată la un anume segment al pleoapei. Când interesează şi partea medială a pleoapei, se însoțeşte de eversarea externă a punctului lacrimal, inducând tulburări ale drenajului lacrimal şi epifora.

FORME CLINICE

ECTROPIONUL CONGENITAL

Ectropionul congenital este de obicei bilateral, datorându-se hipodimensionării verticale a plăcii anterioare a pleoapei (placa anterioară cuprinde tegumentul şi mușchiul orbicular, iar placa posterioară cuprinde tarsul, mușchii retractori şi conjunctiva).

Mai rar ectropionul congenital este izolat, de obicei el se asociază cu alte anomalii ale pleoapelor, cel mai frecvent cu sindromul de blefarofimoză (ptoză, blefarofimoză, epicantus şi ectropion), dar şi cu alte anomalii generale (sindrom Down) [2].

Când ectropionul congenital este unilateral, este vorba despre o paralizie de nerv facial cel mai adesea apărută în timpul unei naşteri laborioase.

ECTROPIONUL DOBÂNDIT

Ectropionul cicatricial

Ectropionul cicatricial este produs de tracțiunea exercitată de țesutul fibros al cicatricii către lamela anterioară a pleoapei, asupra marginii palpebrale ciliare, sau mai rar de cicatrici mari ale regiunilor învecinate (frontală, temporală, infraorbitară, zigomatică).

Ectropionul cicatricial este mai frecvent întâlnit la pleoapa inferioară, deoarece aici nu există tegument „de rezervă" şi în consecință orice pierdere tegumentară induce tracțiuni şi consecutiv apariția ectropionului. Cauze care pot determina ectropion cicatricial sunt: arsurile chimice, termice şi electrice, traumatisme cu lacerari palpebrale, infecții ale pleoapelor, diferite boli dermatologice (dermatita atopica, ichtioza, dermatita buloasa), consecutiv hipercorecției chirurgicale a entropionului, proceduri de blefaroplastie incorecte, sau utilizarea defectuoasă a LASER-ului în chirurgia perioculară [4].

Ectropionul spastic

Ectropionul spastic este determinat de reacții inflamatorii iritative oculare şi conjunctivo-palpebrale: keratite, conjunctivite, blefarite, arsuri, dermatite etc. [5]. Aceste afecțiuni determină o contracție tonică reflexă a mușchiului orbicular ce induce eversarea pleoapei spre în afară.

Scanned with OKEN Scanner

CLINICA ŞI TRATAMENTUL ECTROPIONULUI

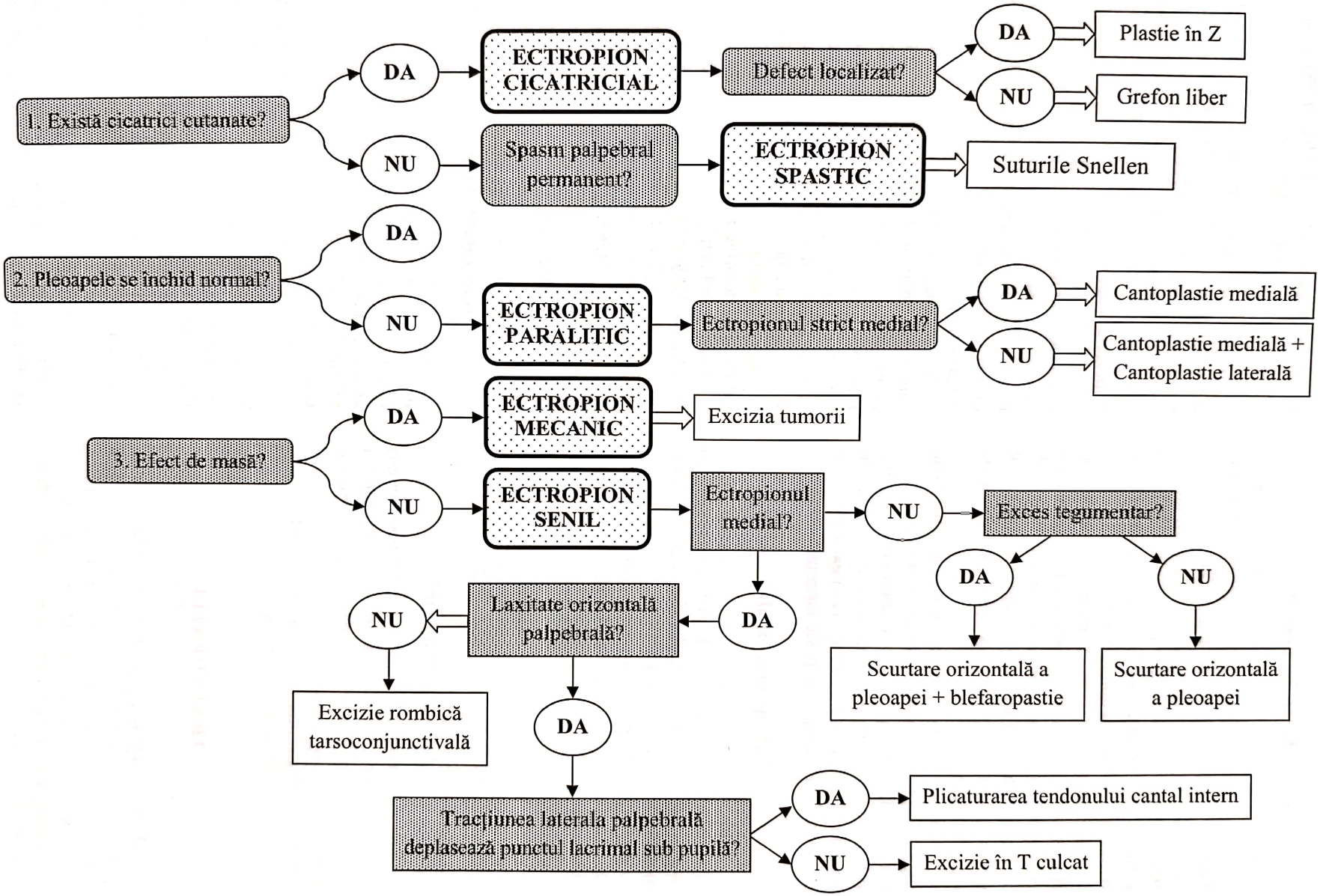

Scanned with OKEN Scanner

Ectropionul senil

Ectropionul senil este determinat de scăderea tonicității mușchiului orbicular precum și hiperlaxității țesuturilor în totalitate, dar cu precădere a țesuturilor de susținere – ligamente, fascii, tars. În plus, enoftalmia ce apare prin topirea grăsimii orbitare mărește distanța dintre pleoapă și globul ocular, agravând ectropionarea pleoapei.

Cel mai frecvent, ectropionarea pleoapei începe în 1/3 internă a pleoapei și devine clinic manifestă prin îndepărtarea punctului lacrimal de lacul lacrimal. În acest fel drenajul lacrimilor este redus substanțial și apare epifora cu tot cortegiul de simptome caracteristice.

În stadiile incipiente, când exercităm o tracțiune digitală a pleoapei anterior, îndepărtând-o de globul ocular, deformarea persistă, nu mai revine la poziția inițială la fel de repede și de ferm ca la tânăr. În stadiile mai avansate, hiperlaxitatea permite o îndepărtare a pleoapei de peste un centimetru.

Ectropionul paralitic

Ectropionul paralitic se caracterizează clinic prin prezența lagoftalmiei datorită hipotoniei sau atoniei orbicularului pleoapelor. Situația este determinată de pareza sau paralizia nervului facial cu etiologie centrală, de apanajul neurochirurgului, sau periferică (traiectul parotidian) de apanajul ORL-istului [8].

Paralizia de facial se însoțește, în funcție de etiologia ei, de multiple alte semne și simptome: dispariția pliurilor frontale, coborârea sprâncenii, prăbușirea comisurii bucale, alte semne neurologice.

Ectropionul mecanic

Ectropionul mecanic apare datorită unor tumori palpebrale, orbitare sau oculare, care prin efectul de masă împing din spate pleoapa, pliind-o spre în afară. Uneori la aceasta se adaugă chemozisul ce îndepărtează în plus pleoapa de globul ocular, favorizând ectropionarea pleoapei.

TRATAMENTUL

Alegerea tehnicii operatorii depinde de etiopatogenia ce a determinat ectropionul și de starea funcțională a elementelor anatomice ale pleoapelor, organelor și țesuturilor adiacente. Uneori, patologii complexe necesită combinarea mai multor tehnici operatorii.

TRATAMENTUL ECTROPIONULUI CONGENITAL

Ectropionul congenital minor se reduce cel mai adesea spontan, încât tratamentul lui este conservator cu unguente și lubrifianți [9].

Când ectropionul apare datorită unei deficiențe cutanate verticale a pleoapei inferioare, se poate importa un lambou cutanat din pleoapa superioară, dacă aceasta are suficient material cutanat. Transpoziția a fost propusă de Beard [10] și constă dintr-o incizie cutanată paralelă cu marginea ciliară, la 1 mm de implantarea cililor, ce pornește din cantusul extern și se întinde pe o lungime corespunzătoare ectropionării.

Se practică o incizie identică în pleoapa superioară, modelându-se un lambou cutanat de o lățime adecvată gradului ectropionării. Disecția se face cu tot cu mușchiul orbicular subiacent, care mai apoi este îndepărtat definitiv de pe lambou. Lamboul cutanat astfel curățat se suturează cu surjet continuu la marginile inciziei cutanate din pleoapa inferioară, ce au fost în prealabil decolate suficient de pe orbicular.

Atunci când ectropionul se asociază cu blefarofimoză, scurtarea cutanată pe verticală interesează și pleoapa superioară. În consecință, în aceste cazuri se va folosi o grefă cutanată liberă recoltată din partea posterioară a pavilionului auricular.

TRATAMENTUL ECTROPIONULUI DOBÂNDIT

Tratamentul ectropionului cicatricial

Pentru a pune în evidență implicarea cicatricii în formarea ectropionului împingem cu degetele tegumentul din zona sănătoasă adiacentă spre zona cicatricială. Dacă reușim astfel să reducem ectropionul, înseamnă că cicatricea este singurul factor responsabil de eversarea pleoapei.

DACĂ CICATRICEA ESTE LOCALIZATA

Plastie în Z. Principiu: incizia în **Z** are unghiuri de 60° între brațe, iar segmentul central este plasat în lungul axului mare al cicatricii. Cele două triunghiuri cutanate sunt disecate de pe orbicular și sunt suturate inversat. Astfel, crește lungimea locală a tegumentului pe linia de contractură a cicatricii în detrimentul scurtării pe direcția perpendiculară axului lung al cicatricii.

Tehnica (figura 11.16): dacă cicatricea interesează marginea liberă se practică mai întâi rezecția cicatricii cutanate ciliare și sutura marginilor, apoi

Scanned with OKEN Scanner

excizia cicatricii se practică în formă alungită, iar din vârfurile ei se trasează două incizii de o parte şi de alta a cicatricii înclinate la 60° faţă de linia exciziei şi lungi cât aceasta. Se procedează la disecţia tegumentului de pe orbicular, apoi cele două triunghiuri cutanate astfel obţinute se inversează şi se suturează cu fir nylon sau mătase 6.0–7.0.

a b c

Figura 11.16. Cicatrice în Y (a–c).

Plastie în V sau Y. Principiu: rezecţia în unghiuri ascuţite din zona cicatricială permite o reaproximare mai facilă a plastiei tegumentare. Tehnica este aplicabilă cicatricilor cutanate limitate cu aderenţe profunde.

Tehnica (figura 11.17): incizie cutanată în **V** cu deschiderea superior, ce cuprinde între braţe zona cicatricială, urmează excizia cicatricii şi a aderenţelor profunde. Restul cutanat superior se suturează cu fire de nylon sau mătase 7.0–8.0 la marginile adiacente, iar segmentul rămas neacoperit se suturează margine la margine după o prealabilă disecţie a tegumentului de pe orbicular 5 mm.

a b c

Figura 11.17. Cicatrice în Z (a–c).

DACĂ CICATRICILE SUNT EXTINSE

Grefă cutanată. ***Principiu: în cazul cicatricilor mari ce necesită o rezecţie cutanată extinsă, vor fi utilizate tehnici de blefaroplastie prin lambouri cutanate din regiunile adiacente dacă defectele cutanate rezultate după excizie sunt mici şi sub limitele cantale. Pentru defectele mai mari se utilizează grefe libere recoltate din tegumentul pleoapei superioare adiacente sau controlaterale, retroauriculare sau de pe faţa internă a braţului.***

Tehnica: plasarea în marginea ciliară a 2–3 fire în **U** de tracţiune, pentru a exagera uşor defectul cutanat din zona cicatricială, având în vedere retracţia cutanată post-operatorie a grefei. Urmează rezecţia cicatricii cât mai limitată, cuprinzând toate planurile anatomice interesate, până când tracţiunea este redusă total şi marginea ciliară revine în poziţia normală. Plasarea grefei cutanate trebuie să acopere perfect defectul, fără tracţiuni pe marginile inciziei. Câteva din firele de sutură se lasă lungi pentru a fi înnodate peste micul rulou de tifon îmbibat în unguent cu antibiotice ce va fi plasat exact peste grefon (compresiunea grefei pe ţesuturile subiacente).

Ectropionul spastic

De obicei ectropionul spastic este pasager, dispărând odată cu cauza iritativă ce l-a determinat. Pentru depăşirea acestei faze acute se pot utiliza infiltraţiile cu anestezic în muşchiul orbicular pentru reducerea temporară a contracturii şi astfel o redistribuire a forţelor ce acţionează în pleoapă. De asemenea, pentru câteva zile se pot utiliza 2–3 benzi de leucoplast, de 3–5 cm lungime, plasate vertical pe tegumentul pleoapei inferioare, plecând de sub marginea ciliară.

Atunci când ectropionul se prelungeşte, se aplică **suturile Snellen**, care constau în trecerea subcutanată a trei fire în U de la marginea orbiculară a pleoapei, unde firele vor fi înnodate pe perle de sticlă, spre linia de ectropionare a pleoapei (marginea orbitară tarsală), (figura 11.18).

a b

Figura 11.18. Suturile Snellen (a, b).

Tratamentul ectropionului senil

Ca principiu de plecare, corecţia ectropionului se practică în zona de maximă deformare a pleoapei. Dacă porţiunea medială a pleoapei este ectropionată, se va interveni chirurgical numai pe această zonă.

Scanned with OKEN Scanner

Dacă ectropionul interesează întreaga pleoapă, tehnica chirurgicală trebuie să rezolve întregul deficit.

DACĂ ECTROPIONUL NU ESTE MEDIAL ŞI NU ARE EXCES TEGUMENTAR

Rezecţie localizată a întregii grosimi palpebrale. Principiu: rezecţia, din zona cea mai ectropionată, a unui segment pentagonal sau triunghiular din toată grosimea pleoapei reduce laxitatea excesivă a pleoapei.

Tehnica (figura 11.19): Rezecţia poate avea formă de V sau de pentagon cu deschiderea spre marginea ciliară. Pleoapa este ţinută ferm cu pensa Kocher spre zona ce va fi rezecată şi se practică incizia medială cu foarfecele, urmată de hemostază. Tracţionând cu ajutorul pensei Kocher în sens medial, şi încălecând partea laterală peste cea medială a pleoapei, se poate aproxima uşor segmentul ce trebuie rezecat, pentru a obţin post-operator e o tensiune moderată în pleoapă. Se pun trei fire de sutură mătase 6.0 sau Vicryl 7.0 pe marginea liberă a pleoapei la 2–3 mm distanţă de marginile plăgii pentru a avea forţă şi pentru a nu rupe ţesuturile prin tracţiune. Capetele firelor se lasă lungi pentru a putea fi fixate ulterior frontal cu leucoplast. Firul de pe buza posterioară poate grata corneea, de aceea este bine să fie prins în bucla de sutură a celui mijlociu. Sutura tarsului cu nylon 6.0 fără a interesa şi conjunctiva.



a b

Figura 11.19. Ectropion fără exces tegumentar (a, b).

DACĂ ECTROPIONUL NU ESTE MEDIAL ŞI ARE EXCES TEGUMENTAR

Variantă a metodei Kuhnt-Szymanowski. Principiu: excesul cutanat este redus prin disecţia tegumentelor de pe orbicular şi rezecţia surplusului temporal de cantusul extern, iar excesul de laxitate palpebrală prin excizie segmentară a întregii grosimi a pleoapei de sub voletul cutanat.

Tehnica (figura 11.20): incizie subciliară la 1–2 mm de cili de la nivelul punctului lacrimal până în cantusul extern şi se prelungeşte temporal incizia încă 1 cm. Apoi se trasează din extremitatea temporală a acestei incizii o prelungire verticală de 1 cm. Se disecă tegumentul de pe orbicular 5–10 mm pe toată lungimea inciziei progresiv din zona medială spre cea laterală. În zona de maximă ectropionare se procedează la rezecţia unui pentagon cu deschiderea spre marginea ciliară din restul grosimii palpebrale. Sutura cu trei fire separate de nylon mătase 6.0 sau Vicryl 7.0 pe marginea liberă a pleoapei la 2–3 mm distanţă de marginile plăgii pentru a avea forţă şi pentru a nu rupe ţesuturile prin tracţiune. Capetele firelor se lasă lungi pentru a putea fi fixate ulterior frontal cu leucoplast. În acest fel se obţine o cicatrizare în perfectă liniaritate cu efect cosmetic foarte bun [11]. Firul de pe buza posterioară poate grata corneea, de aceea este bine să fie prins în bucla de sutură a celui mijlociu. Sutura tarsului cu trei fire separate nylon 6.0 fără a interesa şi conjunctiva. Lamboul cutanat este tracţionat temporal cu o pensă şi încălecat peste marginea temporală a voletului tegumentar, aproximând astfel segmentul ce trebuie rezecat. După rezecţia temporală a voletului cutanat se pun fire separate sau în surjet continuu.

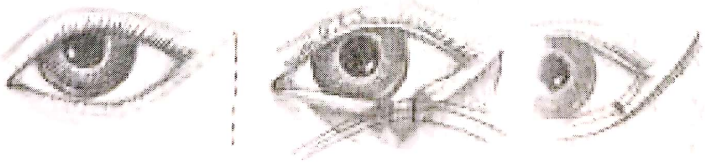

a b c

Figura 11.20. Varianta Khunt-Szymanovski (a–c).

DACĂ ECTROPIONUL ESTE MEDIAL ŞI NU ARE LAXITATE ORIZONTALĂ PALPEBRALĂ

Excizie rombică tarso-conjunctivală.

Principiu: scurtarea pe verticală a lamelei posterioare a pleoapei în dreptul punctului lacrimal.

Tehnică (figura 11.21): se accentuează ectropionarea pleoapei prin plasarea unei sonde Bowman în punctul lacrimal şi apoi tracţionarea ei spre în afară, apoi se rezecă un romb conjunctivotarsal plasat la 2 mm sub ampula punctului lacrimal pentru a nu-l deteriora. Rombul trebuie să fie de

Scanned with OKEN Scanner

două ori mai lung decât înalt pentru a permite sutura fără a crea cute de tensiune. Pentru o mai bună coaptare a marginilor se poate utiliza o rezecție de formă elipsoidală [12] cu axul mare orizontal de 4 mm și cel vertical de 2 mm. Sutură cu 3 fire pe versantul conjunctival interesând și retractorii.

Figura 11.21. Rezecție conjunctivo-tarsală rombica.

Cauterizare conjunctivo-tarsală

Principiu: formarea unei cicatrici retractile pe fața profundă a pleoapei sub ampula lacrimală determină repoziționarea punctului lacrimal la nivelul lacului lacrimal.

Tehnica: cu ajutorul electrocauterului se plasează o serie de 3–5 aplicații pe o linie orizontală la 2 mm sub ampula lacrimală.

DACĂ ECTROPIONUL ESTE MEDIAL ȘI ARE LAXITATE ORIZONTALĂ PALPEBRALĂ, IAR TRACȚIUNEA PALPEBRALĂ LATERALĂ DEPLASEAZĂ PUNCTUL LACRIMAL SUB PUPILĂ

Plicaturarea tendonului cantal intern.

Principiu: partea canaliculară a tendonului cantal intern este scurtată prin sutura marginii mediale a tarsului la partea corespunzătoare a tendonului cantal intern.

Tehnică: excesul de laxitate a tendonului cantal intern este apreciat cantitativ trăgând lateral de pleoapă și observând dacă punctul lacrimal se deplasează până sub pupilă. Incizie cutanată paralelă cu marginea liberă a pleoapei la 2 mm, începând de la 2 mm de comisura medială până la 2 mm lateral de punctul lacrimal. Se disecă marginea medială a tarsului și marginea inferioară a tendonului cantal intern. Sutura cu fir neresorbabil nylon 7.0 a marginii mediale a tarsului la marginea tendonului cantal intern atât cât trebuie pentru a contrabalansa excesul de laxitate a tendonului.

DACĂ ECTROPIONUL ESTE MEDIAL ȘI ARE LAXITATE ORIZONTALĂ PALPEBRALĂ, IAR TRACȚIUNEA PALPEBRALĂ LATERALĂ NU DEPLASEAZĂ PUNCTUL LACRIMAL SUB PUPILĂ

Excizie conjunctivo-tarsală în T culcat

Principiu: scurtarea orizontală a pleoapei este combinată cu excizia elipsoidală sau rombică conjunctivo-tarsală de sub punctul lacrimal.

Tehnica (figura 11.22): excizia verticală a pleoapei este plasată lateral, la 4 mm de punctul lacrimal, în imediata apropiere a extremității temporale a exciziei orizontale conjunctivo-tarsale de sub punctul lacrimal.



Figura 11.22. Excizie palpebrală în T culcat.

Dacă există și un exces tegumentar se va combina rezecția conjunctivo-tarsală rombică cu tehnica modificată Kuhnt-Szymanowski.

Metoda începe prin sectiunea verticală a pleoapei, apoi cea orizontală. Se preplasează firele în zona canaliculară fără a le strânge. Se suturează porțiunea verticală apoi se înnoadă și firele secțiunii orizontale.

Tratamentul ectropionului mecanic

Mulți autori înglobează ectropionul mecanic celui cicatricial, ceea ce de în multe cazuri este incorect. De exemplu, tumori palpebrale sau orbitare ce determină prin fenomenul de masă eversarea externă a pleoapei inferioare. Leziunea trebuie excizată folosind incizii pe verticală, pentru a nu determina tardiv entropion cicatricial. Pentru plastia miocutanată este indicat un lambou miotegumentar din pleoapa superioară cu baza la marginea laterală a orbitei. Cele două regiuni cutanate au caractere foarte asemănătoare, astfel că efectul estetic obținut este foarte bun [13]. Dacă există concomitent o laxitate orizontală, se preferă excizia în bloc a întregii grosimi a pleoapei.

Tratamentul lor constă în rezolvarea directă a cauzei ce a determinat fenomenul de masă și a indus ectropionul.

Tratamentul ectropionului paralitic

DACĂ DEFECTUL ESTE STRICT MEDIAL

Cantoplastie medială.

Principiu: închiderea fantei palpebrale în segmentul nazal prin sutura pleoapelor medial

Scanned with OKEN Scanner

de punctele lacrimale. Prin aceasta se reduce distanța verticală dintre pleoape mărită prin lipsa de acțiune a orbicularului și în același timp se readuce punctul lacrimal în poziție normală pentru a putea drena lacrimile din lacul lacrimal.

Tehnică (figura 11.23): fixarea marginilor pleoapelor în segmentul medial prin cateterizarea canaliculilor lacrimali pe o lungime de 1 cm. Incizii cutanate la limita anterioară a marginii libere a pleoapelor ce pornesc la 2 mm medial de punctele lacrimale și se unesc la comisura internă a pleoapelor. Sutura marginilor interne a inciziilor palpebrale cu 2–3 fire în U de vicryl 7.0 ce va determina înfundarea marginii libere a pleoapei în segmentul respectiv. Sutura tegumentului.



Figura 11.23. Cantoplastie medială.

Dacă defectul interesează întreaga pleoapă

Tarsorafie laterală Beard.

Tarsorafia temporală se aplică în cazurile lagoftalmiei permanente, dar și în cazul unor exoftalmii tiroidiene permanentizate, de mari dimensiuni ce determină o insuficiență a ocluziei permanente a fantei palpebrale. De asemenea, pot beneficia de această procedură pacienți ce sindrom de ochi uscat, așa cum se întâlnește în pemfigoidul ocular.

Trebuie avut în vedere că pleoapa superioară este responsabilă în cea mai mare parte de închiderea și deschiderea fantei palpebrale, iar pleoapa inferioară, printr-o apoziție corectă la globul ocular și lacul lacrimal, de colectarea secreției lacrimale [14].

Momentul operației pentru paraliziile de facial este important având în vedere că un număr important de cazuri se remit în timp. În principiu se consideră că un interval de 6–12 luni ar fi suficient remiterii unei paralizii funcționale.

În perioada de expectativă și recuperare funcțională se recomandă protecția corneeană cu picături lubrifiante în timpul perioadei de veghe și unguente la culcare (fără cortizon, ce poate determina în 6–12 luni un grav glaucom cortizonic). Eventual se poate asocia ocluzie prin pansament. De asemenea, se pot recomanda ochelari cu cameră etanșă umedă sau mai bine lentile de contact moi cu hidrofilie ridicată. Operația este cu atât mai indicată cu cât laxitatea pleoapei inferioare este mai ridicată.

Tehnica se poate asocia cu cantoplastia medială descrisă mai sus.

Corecția lagoftalmiei poate asocia metodelor mai sus amintite și implantarea palpebrală superioară de plăci metalice, aur [15] sau oțel inoxidabil [16]. Această implantare de 1–1,5 g reduce deschiderea fantei palpebrale minimalizând riscul keratitei lagoftalmice. Deși rezultatele sunt bune în peste 90% din cazuri (16), există riscul extruziei spontane a plăcii metalice la 2,5% din pacienți [15].

Principiu: rezecția tarsală segmentară a marginii libere a ambelor pleoape și sutura lor creează un plan posterior ferm peste care se reface defectul tegumentar. Astfel, se determină o micșorare permanentă a lungimii fantei palpebrale și prin aceasta o ocluzie mai bună a pleoapelor.

Tehnica (figura 11.24): pacientul este plasat în poziție șezândă pentru ca pleoapa să fie sub incidența forței gravitaționale. Apoi, prin ocluzia manuală temporală a pleoapelor, aproximăm lungimea optimă a segmentului în care vom face tarsorafia pentru a obține un efect funcțional și estetic maxim. Se trasează cu tuș pe tegument limita medială. Rezecția marginii ciliare pe 1 mm, apoi sutura tarsului cu 2–3 fire în U utilizând nylon 6.0. Sutura tegumentului.

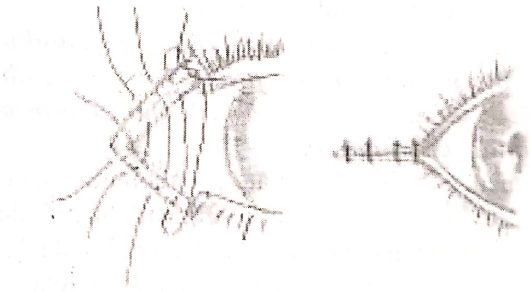

Figura 11.24. Cantorafie temporală.

DACĂ DEFECTUL INTERESEAZĂ ÎNTREAGA PLEOAPĂ ȘI SE ÎNSOȚEȘTE DE LAXITATEA TENDONULUI CANTAL EXTERN

Cantoplastie temporală

În biomecanica pleoapelor, laxitatea ligamentului cantal extern exacerbează ectropionarea pleoapei inferioare în special în jumătatea temporală a fantei palpebrale.

Principiu: cantoplastia externă reancorează tarsul pleoapei inferioare la periostul marginii orbitare în unghiului temporal al fantei palpebrale,

Scanned with OKEN Scanner

ridicând pe verticală şi totodată scurtând pe orizontală pleoapa inferioară.

Tehnica (figura 11.25): cantotomie temporală şi cantoliza inferioară, se descoperă rebordul orbitar temporal, apoi se pregăteşte o langhetă de tars de 2 mm curăţată de toate ţesuturile adiacente. În final se fixează langheta de tars la periost, deasupra tuberculului osos temporal, cu fir nylon 5.0.

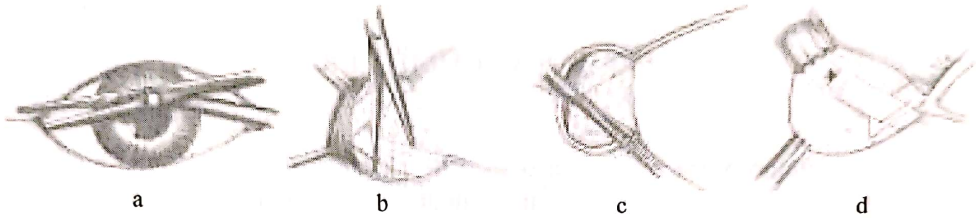

Figura 11.25. Cantoplastie temporală (a–d).

Post-operator pacientul operat pentru ectropion va purta pansament ocluziv 1 zi în scop protectiv. La nivelul plăgii operatorii se vor aplica unguente ce conţin antibiotic şi un corticoid în vederea profilaxiei infecţiilor locale şi pentru reducerea inflamaţiei timp de o săptămână. De asemenea, este indicat, mai ales la pacienţii care au avut o sân-gerare intraoperatorie mai abundentă sau o hemo-stază dificilă, să aplice comprese reci 2–3 zile post-operator. În general, firele la piele se scot la 5–7 zile. Firele de tracţiune se scot la 3–5 zile. Pacientul va fi urmărit în ambulator pentru eventualele sângerări, dehiscenţe ale plăgii sau infecţii.

Complicaţiile post-operatorii tardive cele mai frecvente sunt hiper- sau hipocorecţia ectropionului şi cicatricile vicioase care vor fi rezolvate chirurgical cel mai indicat după 3–6 luni de la prima operaţie.

Controalele vor fi făcute la o săptămână, două şi şase luni, când se consideră că procesul de vin-decare este complet şi se poate aprecia rezultatul definitiv.

BIBLIOGRAFIE

1. Tyers A.G., Collin J.R.O., Colour Atlas of Ophthalmic Plastic Surgery, Elsevier, 2006.
2. Chen W.P., Oculoplastic Surgery. The Essentials, Thieme, NY•Stuttgart, 2001.
3. Olteanu M., Tehniques in Ophthalmo-Facial Surgery, Editura Academiei Române, Bucureşti, 2001.
4. Blanco G., Soparkar C.N., Jordan D.R., Patrinely J.R., The ocular complication of periocular laser surgery, Curr. Opin. Ophthalmol., Aug., 1999, 10(4): 264–9.
5. Maden A., Soylev M.F., Ozcan S.B., Acut onset transient ectropion associated with corneal ulcer, Int. Ophthalmol., 1997–1998, 21(6): 232–4.
6. Penne R.B., Color Atlas & Synopsis of Clinical Ophthalmology, McGrow-Hill, 2003.
7. Carter S.R., Chang J., Aguilar G.L., Rathbun J.E., Seiff S.R., Involutional entropion of the Asian lower lid, Ophthal. Plast Reconstr. Surg., Jan., 2000, 16(1): 45–9.
8. Guthoff R., Katowitz J.A., Oculoplastic and Orbit, Springer, 2006.
9. Ren L., Liu J., Congenital total ectropion of upper lid, Vestn. Oftalmol., Jan.-Feb.,1999, 115(1): 32–4.
10. Heilmann K., Paton D., Atlas of Ophthalmic Surgery, Georg Thieme Verlag, NY•Stuttgart, 1985.
11. Robinson J.K., Suspension sutures aid facial reconstruction, Dermatol. Surg., Mar., 1999, 25(3): 189–93.
12. Vlad P., Chirurgie Oculară Breviar, Editura Medicală, Bucureşti, 1989.
13. Kostakoglu N., Ozcan G., Orbicularis oculi myocutaneus flap in reconstruction of postburn lower eyelid ectropion, Burns, Sep., 1999, 25(6): 553–7.
14. Yoleri L., Songur E., Modified temporalis muscle transfer for paralitic eyelids, Ann. Plast. Surg., Dec., 1999, 43(6): 598–605.
15. Foda H.M., Surgical management of lagoftalmos in patients with facial palsy, Am. J. Otolaryngol., Nov.-Dec., 1999, 20(6): 391–5.
16. Kuntheseth S., Reanimation of the lagoftalmos using stainless weight implantation; a new aproach and perspective evaluation, Int. J. Lepr. Other. Mycobact. Dis., Jun., 1999, 67(2): 129–32.

Scanned with OKEN Scanner

CHIRURGIA PTOZEI PALPEBRALE

SPERANȚA SCHMITZER

Ptoza palpebrală sau blefaroptoza reprezintă o coborâre a pleoapei superioare, mai mult sau mai puțin accentuată, cu consecințe estetice şi funcționale. Cauzele care duc la apariția ptozei pot fi genetice sau dobândite în cursul vieții, sistemice sau localizate la nivelul aparatului ridicător al pleoapei, de aici şi varietatea clasificărilor. Toate tipurile de clasificări ce vor fi prezentate conțin elemente de bază în stabilirea tehnicilor chirurgicale abordate în vederea corectării ptozei palpebrale.

Cu toate progresele remarcabile din domeniul anatomiei şi fiziopatologiei aparatului ridicător al pleoapei superioare, există în continuare numeroase ptoze care nu pot fi operate, rezultate post-operatorii imperfecte, complicații şi incidente care nemulțumesc atât pacientul cât şi chirurgul.

CLASIFICARE

Ptoza palpebrală se clasifică în funcție de următoarele criterii:

- Mecanismul fiziopatologic

– *Ptoza miogenă* – ptoza congenitală simplă

– ptoza congenitală asociată cu sindroame malformative ereditare sau cu fibroză congenitală a mușchilor extraoculari

– ptoza miogenă dobândită – oftalmoplegia externă progresivă

– distrofia musculară progresivă

– distrofia oculofaringiană

– *Ptoza aponevrotică* – ptoza de involuție

– ptoza post-chirurgicală

– *Ptoza neurogenă* – pareză nerv oculomotor

– sindrom Marcus-Gunn

– sindrom Claude-Bernard-Horner

– miastenia gravis

– *Ptoza mecanică* – formațiuni tumorale ale pleoapei superioare

– blefaroşalazis

– orbitopatia tiroidiană

– *Ptoza post-traumatică* are etiologie multiplă, neurologică, aponevrotică.

– *Pseudoptoza* – hipotropie

– anoftalmie, enoftalmie, microftalmie

– dermatoşalazis

- Debut – ptoză congenitală sau dobândită
- Gradul ptozei – ptoză mică, medie, mare sau totală
- Valoarea funcționala a mușchiului ridicător al pleoapei superioare (MRP) – ptoză cu acțiune bună >8 mm, ptoză cu acțiune medie 5–7 mm, ptoză cu acțiune slabă <5 mm, ptoză cu acțiune nulă <2 mm.

Din punct de vedere chirurgical gradul ptozei şi acțiunea MRP sunt criteriile de care se ține cont în alegerea tehnicii chirurgicale [3–6, 12].

EXAMINAREA PACIENTULUI CU PTOZĂ

- Presupune anamneză corectă şi examen fizic atent.
- Examenul ocular al pacientului cu ptoză include:

– determinarea acuității vizuale şi a eventualelor vicii de refracție

– examenul motilității oculare

– examinarea corneei şi a filmului lacrimal

– examenul pupilei şi a reflexului fotomotor

– examenul fundului de ochi.

- Evaluarea ptozei implică o serie de examinări şi măsurători specifice pacientului cu ptoză palpebrală, în vederea stabilirii conduitei terapeutice.

1. Gradul ptozei: se poate evalua prin două metode.

a) Măsurarea fantei palpebrale, întotdeauna bilateral şi comparativ. Normal, deschiderea fantei palpebrale este 9 mm când bordul liber palpebral superior acoperă corneea cu 1–2 mm. Astfel, ptoza poate fi mică <2 mm, medie 2–4 mm, mare >4 mm.

Scanned with OKEN Scanner

b) Măsurarea distanței dintre reflexul luminos cornean și bordul palpebral superior este o altă posibilitate, mai puțin în cazurile de pseudoptoză sau ptozele asociate cu strabism vertical.

2. Măsurarea funcției mușchiului ridicător al pleoapei. Acțiunea MRP se determină prin măsurarea distanței parcurse de bordul liber palpebral superior la privirea în sus și în jos, medicul blocând acțiunea mușchiului frontal prin presiune deasupra sprâncenei cu policele. În mod normal, această valoare este cuprinsă între 14 și 18 mm, cu o medie de 15 mm.

3. Poziția pliului palpebral superior. Normal, acesta este situat la 9–10 mm de bordul ciliar. O poziție mai înaltă sugerează dezinserția aponevrozei MRP iar o poziție mai joasă se întâlnește la asiatici, cu sau fără ptoză. La pacienții cu ptoză congenitală pliul palpebral superior este deobicei superficial sau chiar absent.

4. Motilitatea oculară și pupilară. Se testează motilitatea oculară în toate direcțiile, efectuându-se inclusiv „cover-test", pentru a decela eventualele hipotropii.

5. Semnul Charles-Bell presupune ridicarea globului ocular în timpul ocluziei forțate a pleoapelor. Absența sau prezența acestuia influențează alegerea tehnicii operatorii.

6. Testul la fenilefrină 2,5% sau 10%. Se instilează o picătură în ochiul afectat și se examinează pacientul după 5 minute. Se măsoară distanța dintre bordul palpebral superior și reflexul pupilar. Creșterea distanței cu 1,5 mm sau mai mult se consideră test pozitiv.

7. Starea tegumentului palpebral. În caz de dermatoșalazis la nivelul pleoapei superioare se constată un exces cutanat și o subțiere a stratului cutaneo-muscular secundar dezinserției aponevrozei MRP spre deosebire de sindromul de blefarofimoză unde se constată pleoapa superioară scurtată alături de celelalte elemente caracteristice.

8. Semne asociate: –prezența sinchineziilor în caz de sindrom Marcus-Gunn

– poziția vicioasă a capului
– sprâncene ridicate la privirea în sus
– disfuncții ale mușchilor extraoculari
– prezența miozei la ochiul afectat (sindrom Horner)
– semne caracteristice sindromului de blefarofimoză
– pleoapa superioară scurtată
– *epicantus inversus, telecantus*
– inserția joasă a sprâncenelor, scurte și groase
– aplatizarea marginii superioare a orbitei
– îngustarea fantei pe orizontală
– ectropionarea pleoapei inferioare în 1/3 externă

Fotografierea pre- și post-operatorie este parte integrantă din pregătirea pacientului, fiind și document medico-legal. Pacientul cu ptoză palpebrală trebuie informat despre posibilitatea unei reintervenții mai devreme sau mai târziu pentru un eventual retuș.

În cazul ptozelor dobândite se recomandă consult neurologic pentru a exclude o afecțiune neurologică sau sistemică și pentru completarea investigațiilor (testul la Tensilon etc.) [3–6].

PTOZA MIOGENĂ

Poate fi congenitală sau dobândită, simplă sau asociată cu alte afecțiuni.

A. Ptoza miogenă congenitală simplă are drept cauză o modificare fibroasă sau adipoasă a fibrelor musculare ale MRP, slăbind astfel acțiunea sa. Reprezintă 75% din totalul ptozelor, este frecvent unilaterală (în ¾ din cazuri). Corecția chirurgicală constă în scurtare sau plisare MRP.

În formele bilaterale copilul compensează deficitul de acțiune a MRP prin poziția vicioasă a capului în extensie și contracția mușchiul frontal, determinând ridicarea sprâncenelor. Tratamentul chirurgical constă în scurtare MRP bilateral sau suspensie la mușchiul frontal.

B. Ptoza miogenă congenitală asociată cu anomalii oculomotorii:

I. Strabism vertical prin pareza de mușchi drept superior sau prin hiperfuncție de mușchi oblic mic. Semnul Charles-Bell este diminuat sau absent în această situație, ceea ce crește riscul expunerii corneene în caz de hipercorecție.

II. Fibroza congenitală a mușchilor extraoculari este o afecțiune rară, ereditară, asociată cu ptoză bilaterală. Pentru a evita riscul expunerii corneene, scurtarea MRP se face cu mare precauție.

III. Sindromul de blefarofimoză este caracterizat prin ptoză bilaterală severă, simetrică și semnele asociate. Tratamentul chirurgical se efectuează în 2 timpi. Se începe prin corectarea epicantusului și telecantusului în jurul vârstei de 3 ani și după 6 luni, se practică corecția ptozei, fie prin scurtare MRP fie prin suspensie la mușchiul frontal.

Ptoza miogenă dobândită este o ptoză mai puțin întâlnită având drept cauză o boală musculară localizată sau difuză, cum este:

Scanned with OKEN Scanner

I. Distrofia musculară Steinert, boală cu transmitere autozomal recesivă ce asociază ptoză bilaterală, cataractă, maculopatie reticulară şi pareză de muşchi orbicular. Caracteristic este că după strângerea voluntară a pleoapelor, se constată absenţa relaxării.

II. Oftalmoplegia cronică progresivă externă este o afecţiune ereditară. În 50% din cazuri debutează în jurul vârstei de 20 ani, având evoluţie lent progresivă. Oftalmoplegia este totală, cu globii oculari fixaţi în poziţie primară. Pentru ca muşchii frontali nu sunt afectaţi, sprâncenele sunt ridicate.

III. Distrofia oculofaringiană este o afecţiune genetică cu transmitere autosomal dominantă caracterizată prin ptoză palpebrală bilaterală, limitarea mişcărilor globilor oculari, tulburări de deglutiţie şi vorbire. Distrofia musculară este lent progresivă, cu atingerea musculaturii faciale şi faringiene.

IV. Orbitopatia tiroidiană poate determina o ptoză unilaterală asociata cu retracţia pleoapei superioare contralaterale, datorită fibrozei MRP.

În cazul în care funcţia MRP este bună, se practică scurtarea acestuia. Dacă funcţia MRP este slabă sau absentă, se practică suspensie la muşchiul frontal, cu mare atenţie însă, deoarece există riscul de lagoftalmie şi apariţia keratopatiei de expunere [4, 6, 9].

PTOZA APONEVROTICĂ

Rolul aponevrozei MRP este de a transmite forţa muşchiului la nivelul pleoapei superioare. Dezinserţia sau slăbirea ei induc apariţia ptozei. Reprezintă a doua cauză de ptoză şi se caracterizează prin:

– pliu palpebral superior înalt sau absent ca urmare a deplasării sau pierderii inserţiei fibrelor MRP la piele

– subţierea stratului musculocutanat la nivelul pleoapei superioare

– funcţia MRP bună, aproximativ 15 mm

Disfuncţiile la nivelul aponevrozei sunt determinate de:

– vârsta înaintată când se produce o subţiere şi relaxare a aponevrozei

– chirurgia intraoculară sau a pleoapelor prin mecanisme multiple

– post-traumatic/mecanic

– purtarea de lentile de contact rigide timp îndelungat

– frecarea frecventă a pleoapelor.

Tratamentul chirurgical presupune: – reinserţia aponevrozei MRP la tars prin abord cutanat sau conjunctival.

– rezecţie MRP 10–12 mm sau plicaturare moderată în caz de dehiscenţă [4, 5].

PTOZA NEUROGENĂ

Poate fi congenitală sau dobândită.

Ptoza congenitală este cauzată de defecte de inervaţie care apar în timpul dezvoltării embrionare. Cel mai frecvent este asociată cu paralizie de nerv oculomotor comun, sindrom Marcus-Gunn, sindrom Horner congenital, pareză de muşchi drept superior.

Sindromul Marcus-Gunn. Ptoza din acest sindrom este cea mai frecventă ptoză congenitală neurogenă. Este determinată de inervaţia aberantă a MRP cu filete din nervul trigemen. Caracteristic pentru acest tip de ptoză unilaterală este dispariţia la mişcările de masticaţie şi deschidere a gurii, spre deosebire de sindromul Marin-Amat, când la închiderea gurii ptoza dispare. Tratamentul chirurgical este variat:

– dacă retracţia palpebrală este mică şi funcţia MRP este relativ bună, se practică rezecţie MRP 4–5 mm

– dacă retracţia palpebrală este mare şi funcţia MRP este slabă se recomandă excizia MRP la marginea superioară a tarsului pentru a suprima sinchinezia urmată de suspensia la muşchiul frontal unilateral.

– unii autori recomandă, pentru o simetrie mai bună, rezecţia MRP la ochiul sănătos şi suspensie bilaterală la muşchiul frontal.

Paralizia de nerv oculomotor comun. Clinic se constată ptoză palpebrală severă cu limitarea mişcărilor globului ocular pe verticală şi în adducţie cu pupila posibil dilatată. Tratamentul chirurgical se efectuează în 2 etape. În primul timp se intervine chirurgical la nivelul muşchilor extraoculari pentru a repune globul ocular în poziţie primară şi în al doilea timp operator se practică fie rezecţie MRP în ptozele mici, fie suspensie la muşchiul frontal în cazul ptozelor mari cu funcţie MRP slabă.

Paralizia de muşchi drept superior. Se poate asocia cu ptoză palpebrală

Scanned with OKEN Scanner

– dacă ochii sunt în ortopoziţie la privirea înainte se recomandă rezecţia MRP sau plasarea unui fir Cupers pe muşchiul drept superior la ochiul contralateral (impulsurile nervoase sunt mai intense prin slăbirea sinergicului contralateral) urmată de rezecţie musculară pentru corectarea ptozei reziduale

– dacă ptoza este asociată cu deviere mare pe verticală a globului se recomandă centrarea globului ocular ca prim timp operator prin fir Cupers prin muşchiul drept superior pe ochiul contralateral sau alungire muşchi oblic mic contralateral. În al doilea timp operator se practică rezecţie MRP sau suspensie, în funcţie de gradul ptozei.

Sindromul Horner congenital se manifestă prin ptoză palpebrală uşoară, mioză şi scăderea pigmentării irisului de partea afectată, anhidroză şi o falsă enoftalmie prin scăderea tonusului muşchiului tarsal inferior. Cauza este un deficit de inervaţie simpatică la nivelul muşchiului Muller, funcţia MRP fiind bună.

Ptoza neurogenă dobândită este cauzată de întreruperea inervaţiei normal dezvoltate secundar unei paralizii dobândite de perechea a treia de nervi cranieni, sindrom Horner dobândit sau miastenia gravis.

Paralizia dobândită de nerv oculomotor comun poate fi de cauză vasculară sau compresivă. Orice pacient cu pareză de nerv oculomotor comun necesită investigare neurochirurgicală pentru a exclude o compresie neoplazică sau anevrismală. Paralizia de cauză vasculară este asociată adesea cu diabet zaharat, hipertensiune, ateroscleroză şi se poate vindeca spontan cu funcţie MRP satisfăcătoare în aproximativ 3 luni. Dacă nu se rezolvă spontan după 3–6 luni se completează investigaţiile pentru a căuta eventualele leziuni compresive.

Miastenia gravis este o boală autoimună în care autoanticorpii atacă receptorii de acetilcolină de la nivelul plăcii neuromusculare. Ptoza este adesea asimetrică şi variabilă, accentuându-se seara. Poate fi primul semn al bolii. Se poate asocia cu diplopie şi pareză de nerv oculomotor comun. Diminuă sau dispare la aplicarea de gheaţă pe pleoapa superioară. Pentru a stabili diagnosticul de certitudine este necesar un consult neurologic completat de dozarea anticorpilor anti-acetilcolină sau testul la Tensilon iv sau Prostigmina im. Tratamentul este medicamentos şi constă în Mestinon pe cale orală şi corticosteroizi în caz de diplopie. Timectomia are rezultate satisfăcătoare în cazul tinerilor. Tratamentul chirurgical constă în suspensia pleoapei superioare la muşchiul frontal cu mare atenţie pentru a evita riscul expunerii corneene [3, 4, 6].

PTOZA MECANICĂ

Apare ca urmare a unei afecţiuni tumorale benigne sau maligne la nivelul pleoapei superioare, care datorită greutăţii împiedică ridicarea acesteia. Tumora poate fi congenitală, cum sunt hemangiomul palpebral şi nevromul plexiform sau dobândită. Tratamentul constă în îndepărtarea cauzei şi rezolvarea ptozei reziduale, în funcţie de situaţie [3, 4, 6].

PSEUDOPTOZA

Presupune coborârea aparentă a pleoapei superioare determinată de: absenţa suportului pleoapei în caz de microftalmie, enoftalmie, ftizie de glob, anoftalmie, retracţia pleoapei contralaterale sau prezenţa excesului cutanat la nivelul pleoapei superioare, care poate acoperi bordul liber şi chiar pupila [3, 4, 6].

MANAGEMENTUL CHIRURGICAL AL PTOZEI PALPEBRALE

Chirurgia ptozei palpebrale este cea mai frecventă intervenţie în cadrul chirurgiei oculoplastice, o procedură provocatoare chiar şi pentru un chirurg experimentat, ce presupune cunoştinţe aprofundate de anatomie, o evaluare preoperatorie atentă a pacientului şi tehnică operatorie adecvată. Cu toate acestea, rezultatele nu sunt întotdeauna la nivelul aşteptărilor pacientului, atât din punct de vedere estetic cât şi funcţional deoarece condiţiile locale, respectiv funcţionalitatea MRP, elasticitatea musculară variază de la caz la caz. Din acest motiv, nici un chirurg nu trebuie să garanteze reuşita intervenţiei într-un singur timp operator.

Chirurgul oculoplastician trebuie să răspundă la trei mari întrebări:

Pe cine operăm?

Indicaţia operatorie în cazul pacientului cu ptoză poate fi de ordin funcţional, când există risc de ambliopie, în cazul ptozelor mari, sindromul de

Scanned with OKEN Scanner

blefarofimoză, în asociere cu strabism sau de ordin estetic, cum ar fi în cazul ptozelor mici. În cazul ptozelor mici aşteptările sunt foarte mari din partea pacientului şi un rezultat incert poate duce la complicaţii psihologice, de aceea este foarte importantă informarea corectă a pacientului asupra rezultatului post-operator şi a eventualei reintervenţii mai devreme sau mai târziu.

Dacă sunt ptoze în care chirurgul trebuie să intervină pentru o corecţie funcţională minimă, în detrimentul aspectului estetic, există şi cazuri care au contraindicaţii absolute de intervenţie chirurgicală cum sunt: ptoza din miastenia gravis care răspunde la tratament medicamentos, ptoza post-traumatică neurogenă, oftalmoplegia totală, absenţa semnului Charles-Bell, anestezie corneană.

Când operăm?

Ptozele congenitale mari cu risc de ambliopie necesită intervenţie chirurgicală chiar în primele luni de viaţă. În celelalte cazuri vârsta optimă este în jur de 3 ani. Ptozele post-traumatice şi neurogene se operează după 6 luni de la accident. Celelalte tipuri de ptoze dobândite se operează când condiţiile estetice şi funcţionale îl deranjează pe pacient.

Cum operăm?

• Alegerea anesteziei: locală sau generală? Copiii şi pacienţii anxioşi sau cei care necesită intervenţii laborioase (cu prelevare de fascia lata sau temporală) necesită anestezie generală (AG). Anestezia locală cu lidocaină 1–2% asociată cu sedare iv cu acţiune de scurtă durată (fentanyl, benzodiazepine) este de preferat în chirurgia MRP şi a aponevrozei sale pentru că permite o mai bună ajustare intra-operatorie, micşorând riscul de reintervenţie.

• Calea de abord: cutanată sau conjunctivală? Calea de abord conjunctivală, preferată de Collin şi Beard, pentru scurtarea de MRP este mai puţin traumatizantă dar are o serie de dezavantaje: este limitată la ptozele mici şi medii, nu rezolvă excesul cutanat dacă există şi formarea pliului palpebral superior în acelaşi timp operator. Calea de abord cutanată are indicaţie în toate tipurile de ptoză, inclusiv în cele mari, în chirurgia MRP şi în chirurgia aponevrozei MRP, nu modifică raporturile anatomice, rezolvă excesul cutanat în acelaşi timp operator, permite formarea pliului palpebral superior, nu lezează tarsul, curbura bordului liber este armonioasă şi permite transformarea tehnicii în suspensie dacă MRP nu poate fi utilizat [8, 10,11].

• Tehnica operatorie? Indiferent de tehnica chirurgicală folosită, principiile de bază în chirurgia ptozei sunt aceleaşi:

– marcajul inciziei

– infiltrarea ţesutului cu anestezic permite o mai bună disecare a planurilor

– hemostaza corectă pentru a evita apariţia hematoamelor intraoperatorii ce împiedică reglajul corect

– utilizarea unui material de suspensie dacă este cazul

– plasarea unui fir de tracţiune pe pleoapa inferioară pentru 24 ore pentru a evita expunerea corneană în cazul rezecţiilor mari de MRP sau când se practică suspensia.

Tehnicile de bază se adresează aponevrozei MRP (plisare/reinserţie), MRP (rezecţie/scurtare) sau suspensie la muşchiul frontal cu fascie lata/temporală; bandă de silicon/Goretex; fir de silicon.

Este de preferat chirurgia MRP de câte ori este posibil. Suspensia la muşchiul frontal este indicată în ptoza congenitală mare, ptoza dobândită miogenă sau neurogenă sau în modificări ale funcţiei musculare, cum sunt sindromul Marcus-Gunn, paralizie nerv oculomotor comun sau în imposibilitatea utilizării MRP de alte cauze [4–6].

Ptoza mică 1–2 mm	Funcţie bună MRP Test Fenilefrin+	Rezecţie Muller 8 mm (abord conjunctival/cutanat)
	Funcţie bună MRP Test Fenilefrin –	Reinserţie/plisare aponevroză MRP 10–12 mm (abord cutanat)
Ptoza moderată 3–4 mm	Funcţie bună MRP	Rezecţie MRP 14–17 mm (bordul liber palpebral superior să acopere limbul cu 4–5 mm sub AG)
	Funcţie moderată MRP	Rezecţie MRP 17–22 mm (bordul liber să acopere cu 1–3 mm limbul sub AG)
Ptoza severă 4–7 mm	Funcţie slabă/absentă MRP	Unilaterală – rezecţie MRP 25–30 mm – ancorare la ligamentul Whitnall – suspensie la muşchiul frontal (bordul liber la nivelul limbului sub AG)
		Bilaterală-suspensie la muşchiul frontal cu fascia lata/temporală sau bandă de Goretex.

Scanned with OKEN Scanner

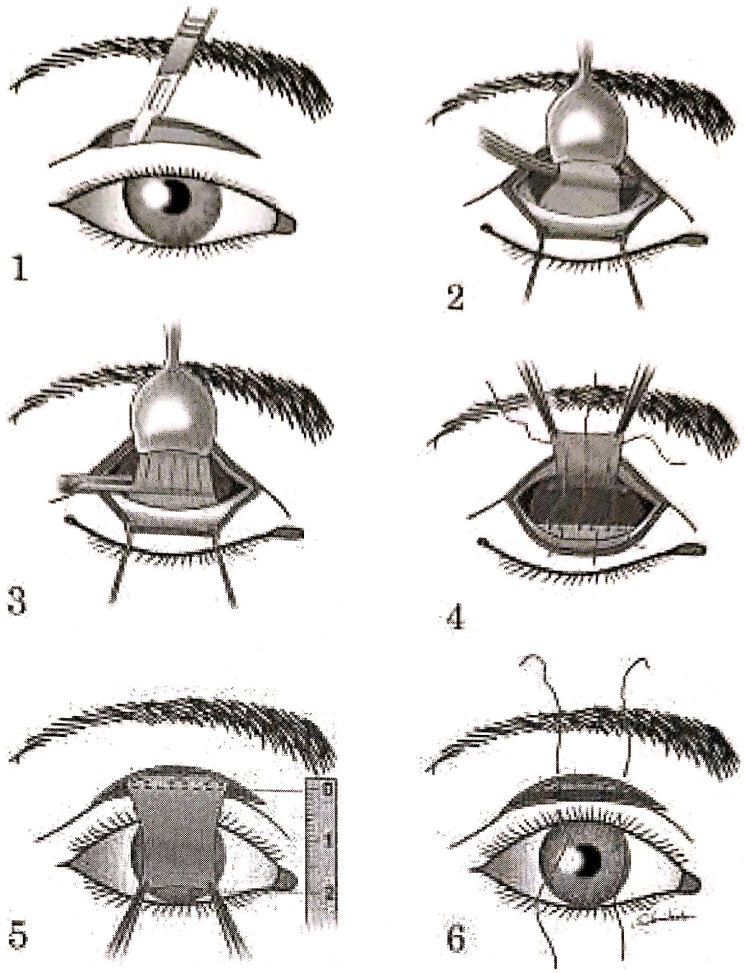

Figura 11.26. Scurtare MRP prin abord cutanat.

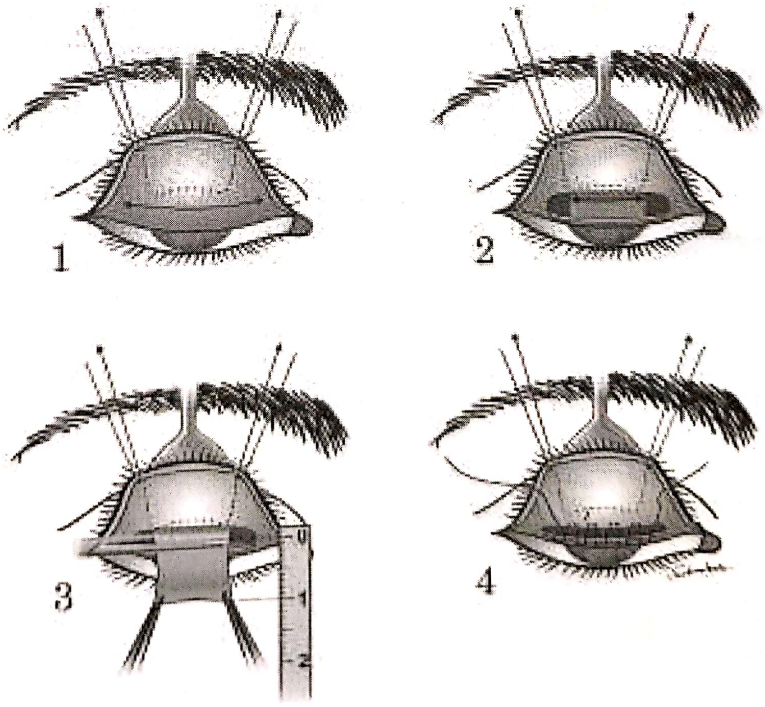

Figura 11.27. Rezecție de mușchi Muller pe cale conjunctivală.

Scanned with OKEN Scanner

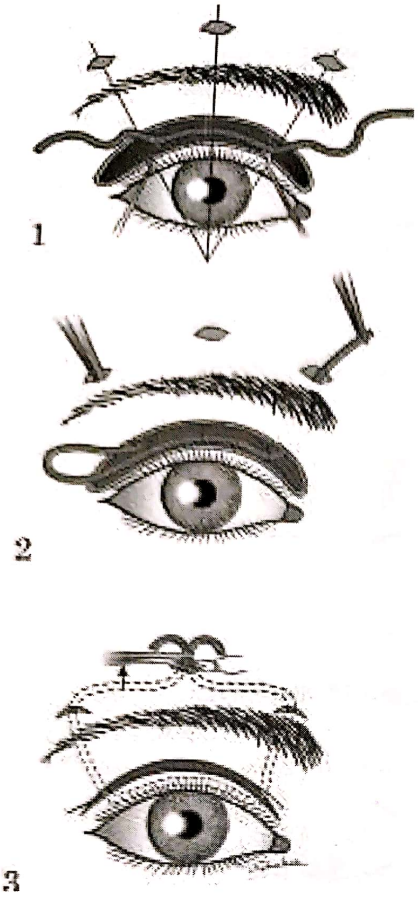

Figura 11.28. Suspensie la mușchiul frontal.

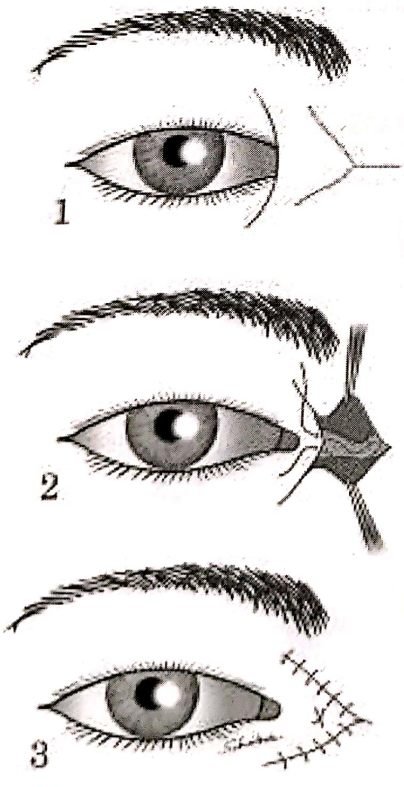

Figura 11.29. Plastie Y–V.

Scurtare MRP

Operația constă în rezecția MRP și/sau aponevrozei MRP și/sau mușchiului Muller pe o anumită înălțime. Mărimea rezecției se stabilește în 2 moduri: preoperator, în funcție de importanța ptozei și acțiunea MRP conform regulii lui Beard sau intraoperator, sub AG, Berke stabilind o corespondență a rezecției MRP în funcție de poziția bordului liber palpebral la limbul sclerocornean, de fapt gradul de acoperire a limbului de către bordul superior.

Abord cutanat:

- Marcajul inciziei la 9 mm de bordul liber.
- Injecție subcutanată în pliul palpebral superior cu soluție de lidocaină/alfacaină 1–2%, în jur de 2 cm^3.
- Incizie cutaneomusculară în pliul palpebral superior pe aproximativ 20 mm.
- Rezecție cutanată dacă este necesară.
- Decolarea orbicularului preseptal și pretarsal.
- Secționarea septului cât mai sus posibil cu evidențierea grăsimii orbitare și fixarea sa cu depărtătorul Desmarres. Grăsimea este *reperul esențial* în chirurgia MRP – „tot ce este situat sub grăsime ridică pleoapa superioară". Sub grăsime se observă aponevroza MRP gri la bază, mai albicioasă mai sus și fibrele striate roșii ale MRP.
- Disecarea aponevrozei MRP și a MRP de conjunctivă cât mai mult posibil.
- Secționarea MRP la 2 mm deasupra tarsului. Secționarea aripioarelor dacă rezecția este mare.
- Fixarea a 3 fire de sutură Vicryl 5/0 sau 6/0 pe MRP la înălțimea dorită și ancorarea provizorie la tars pentru a stabili reglajul rezecției, poziția bordului liber, curbura bordului și dacă mișcările globului sunt normale.
- Fixarea MRP la bordul superior al tarsului.
- Sutura cutanată cu fir 6/0 resorbabil cu refacerea pliului palpebral superior.
- Fir de tracțiune pe pleoapa inferioară. Unguent și pansament [2, 3, 6, 9].

Rezecție mușchi Muller (abord conjunctival)

Reprezintă practic o rezecție conjunctivomulleriană în bloc de aproximativ 12 mm.

- Injectarea de alfacaină sau xilocaină fără adrenalină se face la nivelul bordului liber și la marginea superioară a tarsului.

Scanned with OKEN Scanner

• Marcarea pliului palpebral superior şi a meridianelor 9 şi 3 la nivelul bordului liber

• Plasarea a 2 fire de sutură la nivelul bordului pleoapei superioare în dreptul marcajelor corespunzătoare meridianelor 9 şi 3 şi eversarea pleoapei pe Desmarres astfel încât bordul să fie mai sus decât pliul palpebral pentru a se evidenţia marginea superioară a tarsului. Se marchează marginea superioară a tarsului la nivelul conjunctivei.

• Incizia conjunctivală se face cu bisturiul pe o linie orizontală paralelă cu marginea superioară a tarsului la 2 mm respectând muşchiul Muller în profunzime. Hemostază. Separarea conjunctivei de Muller până la ligamentul fornixului superior. Se incizează muşchiul Muller la nivelul marginii superioare a tarsului, respectând aponevroza în profunzime, se decolează şi se trage muşchiul Muller în sus. Se secţionează muşchiul aproape de fundul-de-sac. Rezecţie conjunctivală limitată.

• Sutura conjunctivei în surjet cu fir 6/0 Vicryl cu exteriorizarea capetelor de sutură la piele. Unguent şi pansament [5].

Chirurgia aponevrozei MRP

1. Marcajul pliului palpebral superior la 9 mm de bordul palpebral.

2. Anestezie locală cu alfacaină/xilocaină şi adrenalină la nivelul pliului palpebral superior.

3. Incizia cutaneomusculară pe linia de marcaj pe o lungime de 20 mm urmată de excizie cutanată (dacă este necesar).

4. Disecţia orbicularului preseptal şi pretarsal.

5. Incizia septului identificat prin culoarea galbenă a grăsimii subiacente.

6. Se îndepărtează grăsimea preaponevrotică cu Desmarres şi se vizualizează aponevroza MRP dezinserată de marginea superioara a tarsului şi de Muller. Aponevroza este evidenţiată ca o lamelă albă, strălucitoare, mobilă la privirea în sus sau în jos iar prin transparenţa conjunctivei se observă globul ocular.

7. Aponevroza este reinserată la marginea superioară a tarsului prin 3 suturi separate de Vicryl 6/0. Când rugăm pacientul să se uite în sus sau jos verificăm ca bordul să acopere limbul pe 1 mm. Orice hipo/hipercorecţie obligă la schimbarea tehnicii chirurgicale sau a suturilor.

8. Sutură cutanată cu fir Vicryl 6/0. Unguent şi pansament [5].

Suspensia la muşchiul frontal

Pentru acest tip de intervenţie este nevoie de un muşchi frontal integru, capabil să ridice sprâncenele. Vom descrie tehnica Fox adaptată de Morax pentru că permite un control mai bun al pliului palpebral superior, o fixare mai fermă a materialului de suspensie la tars, posibilitatea de a modifica repartiţia suturilor pe tars şi o tunelizare profundă între planul septal şi MRP.

Materialele utilizate pot fi autologe, fascia lata sau fascia temporalis şi sintetice, benzile de Goretex fiind cele mai utilizate; firele de silicon/silastic îşi pierd elasticitatea în timp, pot să migreze sau pot fi expulzate, motiv pentru care se folosesc mult mai rar.

• Marcajul inciziei la 9 mm de bordul liber, pe o lungime de 20 mm

• Incizie cutaneomusculară

• Disecţia orbicularului pretarsal şi preseptal

• Fixarea materialului de suspensie la marginea superioară a tarsului cu 3 fire de sutură, în dreptul pupilei şi lateral pe meridianele orelor 9 şi 3

• Trei incizii cutanate supraspâncenoase profunde până la periost, 2 laterale şi una centrală la 1 cm deasupra celorlalte.

• Tunelizare cu foarfeca boantă sau pensa Kelly până la incizia palpebrală prin grosimea sprâncenei, planul dintre orbicular şi sept

• Trecerea unei pense hemostatice prin tunelul format şi ancorarea capetelor benzii de suspensie

• Se trece pensa hemostatică prin incizia centrală supraspâncenoasă până la cele laterale pentru a aduce capetele benzii împreună.

• Tracţionarea celor două capete astfel încât să obţinem un bord armonios situat la limbul superior sub AG.

• Sutura capetelor benzii ancorate profund la muşchiul frontal cu fir 5/0 lăsând 6–7 mm în caz de reintervenţie în situaţia unei hipercorecţii.

• Sutura cutanată cu fir 6/0 resorbabil şi refacerea pliului palpebral superior, eventual lentilă de contact terapeutică şi fir de tracţiune pe pleoapa inferioară. Unguent şi pansament [3, 6].

Corecţia epicantusului/telecantusului – Plastie Y–V

1. Se marchează un Y orizontal pe tendonul cantusului intern cu extremitatea internă la mijlocul distanţei dintre joncţiunea piele/caruncul şi linia

Scanned with OKEN Scanner

mediană iar braţele se opresc în linie cu punctele lacrimale.

2. Disecţia celor 3 lambouri rezultate cu excizia ţesutului subcutanat în exces până aproape de tendonul cantusului intern.

3. Sutura pielii cu fir neresorbabil 5/0 tracţionând de centrul lamboului median pentru a obţine un V, eventual cu plicaturare de tendon în prealabil.

4. Sutura tegumentului cu fir resorbabil 6/0. Unguent şi pansament.

De asemenea, se poate folosi plastia în Z pentru corecţia epicantusului (tehnica Mustarde). În situaţia telecantusului accentuat se poate practica cantoplastie transnazală, o tehnică mult mai laborioasă ce necesită instrumentar suplimentar [1, 5, 7].

COMPLICAŢIILE CHIRURGIEI PTOZEI PALPEBRALE

Complicaţiile intraoperatorii

Sunt rare, dar pot să apară atât în cazul anesteziei locale cât şi când se utilizează anestezia generală. În cazul anesteziei locale, injecţia trebuie făcută sub orbicular, fără a atinge MRP, recomandându-se 2–3 cm^3 de anestezic. În ptozele dobândite prin dezinserţie de MRP/aponevroză există riscul de a înţepa globul ocular în timpul anesteziei, motiv pentru care se aplică o „scoică" protectoare pe glob.

Când folosim anestezia generală, există riscul de hipertermie malignă, datorită unei sensibilităţi genetice la anestezice de tip halogenic, succinilcolină care declanşează o cascadă biochimică comună hipermetabolismului muscular, afecţiune mai rar întâlnită acum datorită monitorizării performante intraoperatorii [3, 6].

Complicaţii post-operatorii

• *Hipercorecţia* este mai frecventă în chirurgia MRP, în ptozele cu acţiune bună şi medie efectuate sub AG dar şi în ptozele post-traumatice, când acţiunea MRP este mascată de fibroză. Ocluzia oculară deficitară cu expunere corneană, mai ales nocturnă, duce la keratită şi eventual, ulcer cornean. Pentru a evita complicaţiile menţionate, se recomandă reintervenţie chirurgicală de urgenţă, care diferă în funcţie de momentul prezentării, gradul de hipercorecţie şi tipul intervenţiei chirurgicale. După suspensie la muşchiul frontal hipercorecţia este mai rară dar şi mai greu de rezolvat.

• *Hipocorecţia* se întâlneşte în 15–20% din cazuri, mai ales în ptozele congenitale cu acţiune slabă a MRP şi trebuie diferenţiată de edemul palpebral post-operator. Reintervenţia se recomandă la 6–7 zile post-operator, după dispariţia edemului.

• *Anomalii de curbură ale bordului palpebral.* Pentru a evita această complicaţie se recomandă fixarea MRP rezecat sau a materialului de suspensie în 1/3 medie a tarsului paralel cu marginea superioară a tarsului.

• *Anomalii de pliu palpebral superior.* Prezenţa unui pliu palpebral superior este importantă pentru rezultatul estetic post-operator. Acest tip de complicaţie este mai des întâlnită în cazul abordului conjunctival când există şi exces cutanat.

• *Prolapsul conjunctival* apare când rezecţia MRP este peste 22 mm.

• *Entropionul palpebral superior* poate să apară fie datorită fixării mult prea posterioare pe tars a MRP rezecat sau a materialului de suspensie, fie existenţei unui exces cutanat în caz de dermatoşalazis. Din cauza contactului cililor cu corneea se impune reintervenţie de urgenţă.

• *Ectropionul palpebral superior* are drept cauză o inserţie prea joasă a MRP pe tars sau a materialului de suspensie. Pe de altă parte, poate fi dat de formarea pliului palpebral superior care poate induce o tracţiune a lamelei anterioare.

• *Lagoftalmia* apare după o rezecţie mare de MRP sau când se practică suspensie pentru ptoză asociată cu tulburări oculomotorii importante şi când nu s-a ţinut cont de absenţa semnului Charles-Bell.

• *Colobomul ciliar* la nivelul pleoapei superioare apare când disecţia muşchiului orbicular pretarsal se face prea aproape de marginea ciliară, cu distrugerea bulbilor ciliari.

• *Tulburările oculomotorii* pot să apară în rezecţiile mari de MRP, când se practică o disecţie largă, mult posterioară a MRP. Poate apărea o relaxare a muşchiului drept superior ce are drept consecinţă inversarea semnului Charles-Bell asociată cu hipotropie.

• *Tulburările de cicatrizare cutanată* sunt rare, fiind determinate fie de folosirea biomaterialelor fie de structura tegumentului.

• *Modificările de refracţie* se constată la aproximativ 30% din pacienţii operaţi de ptoză. Din acest motiv se recomandă controlul refracţiei

Scanned with OKEN Scanner

cu cicloplegice la copiii cu ptoză pre- şi post-operator [3, 6].

BIBLIOGRAFIE

1. Olteanu M., Atlas de tehnici chirurgicale oftalmo-faciale, editia 1, Ed. Academiei Române, 2001.
2. Chen William, Oculoplastic Surgery. The Essentials, 1st edition, Thieme, 2001.
3. Stricker M., Gola R., Chirurgie plastique et reparatrice des paupieres et de leurs annexes, 1er edition, Masson, 1990.
4. Orbit, Eyelids and Lacrimal System, AAO, 2009–2010.
5. Adenis J.-P., Chirurgie palpebrale, 1er edition, Elsevier Masson, 2007.
6. Adenis J.-P., Morax S., Pathologie orbito-palpebrale, 1er edition, Masson, 1998.
7. Putterman's Cosmetic Oculoplastic Surgery, 3rd edition, Elsevier, 1999.
8. Tyers A. G., Colour Atlas of Ophthalmic Plastic Surgery, 3rd edition, J.R.O., Collin Elsevier.
9. Byron C. Smith, Ophthalmic Plastic and Reconstructive Surgery, vol. 1, 1st edition, Mosby, 1997.
10. Beard C., Ptosis, 2nd edition, Mosby, 1976.
11. Berke R.N., Types of Operation Indicated for Congenital and Acquired Ptosis, 1st edition, Butterworth, 1962.
12. Jakobiec Albert, Principles and Practice of Ophthalmology, 3rd edition, Elsevier, 2008.

Scanned with OKEN Scanner

CHIRURGIA TUMORILOR PALPEBRALE

SPERANȚA SCHMITZER

Pleoapele, formate din tesuturi de origine diferita, pot fi sediul de dezvoltare a diverselor tipuri tumorale, benigne sau maligne, cu manifestări clinice, histopatologice şi evolutive variate. Există multe clasificări ale tumorilor palpebrale care încearcă să cuprindă o patologie complexă din punct de vedere clinic şi oncologic. Cea mai precisă clasificare ar fi cea care ține cont de țesutul de origine.

CLASIFICAREA TUMORILOR PALPEBRALE

TUMORI BENIGNE CUTANATE

Tumori epiteliale cutanate

Papilomul

Este o tumoră benignă produsă prin proliferarea dermului şi epidermului. Apare ca o proeminență mamelonată cu îngroşări cornoase cu creştere lentă, situată cel mai adesea la bordul pleoapelor. Afecțiunea debutează pe un fond de keratoză, pe cicatrice sau chiar pe piele sănătoasă, motiv pentru care se suspectează originea virală. Post-exereză, recidivele sunt frecvente.

Keratoza seboreică (veruca senilă)

Este o leziune frecventă la persoanele în vârstă sau de vârstă mijlocie, localizată de-a lungul bordului ciliar, poate fi unică sau multiplă, brună sau neagră, bine delimitată, de consistență moale sau friabilă. Suprafața sa poate fi nodulară, papilomatoasă sau verucoasă.

Keratoacantomul

Această tumoră poate fi asemănătoare clinic cu epiteliomul spinocelular. Macroscopic se caracterizează printr-o leziune mică, ovalară, de culoare roz, ombilicată, cu burelet periferic globulos şi un crater central acoperit de keratină. Are evoluție rapidă, de săptămâni sau luni, cu regresie spontană în câteva luni, ceea ce o diferențiază de epiteliomul spinocelular, a cărui evoluție este foarte lentă.

Moluscum contagiosum

Este o afecțiune moderat contagioasă, cu dezvoltare lentă, provocată de pox virus. Clinic se prezintă sub forma de noduli rotunzi, proeminenți, alb-gălbui, cu centru ombilicat, care prin confluare pot forma o tumoră de mărimea unei alune. Localizarea cea mai frecventă este la nivelul marginii palpebrale. Leziunile se pot inflama şi ulcera, lăsând, după vindecare, cicatrici retractile [2, 3, 7, 11].

Tumori ale glandelor sebacee

Milia

Sunt chisturi cauzate de obstrucția foliculilor pilosebacei, sub formă de noduli multipli, fermi, albi, ombilicați, de aproximativ 1–2 mm.

Chistul sebaceu

Este o afecțiune frecventă, cauzată de obstrucția glandei Zeiss. Poate să apară la orice vârstă, având aspectul unei mase ovalare, gălbui, de consistență păstoasă şi mărime variabilă.

Adenomul sebaceu

Este o tumoră rară, apropiată de hiperplazie, izolată, moale, proeminentă, cu diametrul sub 10 mm, simulând un şalazion. Adenoamele sebacee simetrice ale feței se încadrează în scleroza tuberoasă Bourneville [2, 3, 7, 11].

Tumori ale glandelor sudoripare

Hydrocistomul

Se prezintă ca un chist translucid, strălucitor, conținând un lichid clar sau lăptos. Pereții chistului

Scanned with OKEN Scanner

sunt subțiri, putându-se rupe spontan. Deoarece poate afecta toate cele patru pleoape se consideră a fi o displazie ectodermică asociată cu hiperkeratoză palmoplantară, displazie unghială şi hipodonție.

Syringomul

Este o tumoră frecventă la femeile tinere, localizată la nivelul pleoapei inferioare, ce îmbracă aspect de papulă roz-gălbuie, moale, de 1–3 mm diametru.

Hidradenomul cu celule clare

Se prezintă ca un nodul ferm sau chistic, deseori încapsulat, pielea supraiacentă este eritematoasă, cu hemoragii ocazionale, putându-se ulcera şi îmbrăcând aspect clinic de keratoacantom [2, 3, 7, 11].

Leziuni inflamatorii

Granulomul piogenic

Este o leziune frecventă la nivelul pleoapelor, apărută dupa intervenții chirurgicale, traumatisme sau drenajul spontan al unui şalazion. Se prezintă ca o tumoră roşiatică, cu creştere rapidă în dimensiuni.

Şalazionul

Este o formațiune pseudotumorală de cauză inflamatorie cronică a glandelor Meibomius sau a canalului excretor. Clinic se prezintă ca o tumoră relativ dură de dimensiuni variabile, care nu modifică pielea dar modifică conjunctiva, ce prezintă îngroşări şi hiperemie localizată.

Sarcoidoza

Leziunile de sarcoidoză cutanată sunt relativ frecvente la nivelul pleoapelor, având aspect de papule translucide, solide, uneori confluente dar şi de placard acoperit de cruste care sângerează la îndepărtarea lor [2, 3, 7, 11].

Leziuni metabolice

Xantelasma

Este mai frecvent întâlnită la femei, cel mai adesea localizată în regiunea internă a pleoapei superioare. Clinic se manifestă prin pete de formă ovalară, de culoare gălbuie, aparent bine delimitate, uşor proeminente la suprafața tegumentului.

Amiloidoza

Foarte rar primitivă, atinge cu precădere pleoapele. Aspectul clinic este de mici papule confluente, gălbui sau roşiatice [2, 3, 7, 11].

Tumori vasculare

Hemangiomul capilar

Este cunoscut şi ca hemangiom infantil sau hemangioendoteliom benign. Apare rapid în primele săptămâni de la naştere, cu precădere la sexul feminin. Clinic se prezintă ca o tumoră roşie, unică sau multiplă, fără modificări cutanate importante, dar cu eventuale atingeri conjunctivale şi orbitare.

Hemangiomul cavernos

Este o tumora palpebrală mai puțin frecventă decât hemangiomul capilar şi apare izolat la adult. Relativ bine delimitată, de consistență renitentă, are creştere lentă, fără regresie spontană, fiind colorată albastru-închis când este superficial (preseptal) sau mai puțin colorată când este profundă. Este o tumoră încapsulată, însă capsula este foarte subțire şi friabilă, ceea ce face dificilă excizia sa [2, 3, 7, 10].

Tumori de origine pilară

Tumora Brooke-trichoepiteliomul

Se prezintă ca un nodul de maxim 1 cm, izolat, roşu sau albăstrui, cu rare telangiectazii, localizat la nivelul pleoapei inferioare, mai ales în perioada pubertății. Evoluția este lentă, dar există posibilitatea transformării maligne, când apar ulcerațiile pe suprafața sa.

Epiteliomul calcifiat al lui Malherbe

Se dezvoltă la nivelul pleoapelor şi în regiunea sprâncenoasă, mai ales la sexul feminin, cu frecvență mai mare la copii şi adulții tineri. Aspectul clinic este de nodul cutanat dur, roşu-gălbui, de aproximativ 10 mm, pielea din jur prezentând telangiectazii [2, 3, 7, 11].

Leziuni histiocitare

Xantogranulomatoza palpebrală

Se manifestă sub formă de noduli confluenți, indurați, indolori, de culoare gălbuie asociați cu

Scanned with OKEN Scanner

telangiectazii, ce o diferențiază de xantelasmă. Este considerată ca un sindrom paraneoplazic și ca o primă manifestare a unui sindrom limfoproliferativ. Se pot asocia și alte localizări la nivelul capului și membrelor.

Xantogranulomul juvenil

Este o proliferare histiocitară benignă de etiologie nedeterminată, care apare la naștere sau în copilărie. Atinge pielea capului și gâtului însoțindu-se de leziuni uveale. Clinic se prezintă ca o leziune nodulară reliefată, gălbui-oranj, de dimensiuni variabile, de la câțiva mm la câțiva cm, putând fi izolată sau nu. Leziunile sunt adesea vascularizate, prezentând o infiltrație inflamatorie difuză, adesea granulomatoasă. Regresia spontană în mai mulți ani este regula.

Papuloza limfoidă

Este o leziune cu aspect clinic benign dar histologic malignă. Această tumoră atinge mai mult trunchiul și membrele decât fața. Leziunea inițială are aspect de papulă eritematoasă ce se transformă în nodul care se ulcerează necrotic și hemoragic. Țesuturile învecinate sunt inflamate și edemațiate. Leziunea poate să evolueze spre vindecare spontană în câteva săptămâni sau luni dar există și riscul de transformare neoplazică, maladie Hodgkin [2, 3, 7, 11].

Leziuni mezenchimatoase

Histiocitomul fibros

Este localizat adesea la nivelul orbitei, rar atingând pleoapele. Se prezintă ca o masă solidă, subcutanată, fără modificări ale pielii supraiacente sau ca un nodul roșu-gălbui.

Mixomul

Mixomul palpebral se asociază cu pete pigmentare ale pleoapelor și caruncului. Consistența leziunilor este gelatinoasă și datorită faptului că nu sunt încapsulate, necesită exereză chirurgicală largă.

Fibromatoza juvenilă agresivă

Afectează tinerii sub 16 ani, localizarea la nivelul pleoapelor este rară, și în acest caz pleoapa inferioară este afectată mai frecvent. Se prezintă ca o masă fermă, indoloră, ce se dezvoltă în câteva săptămâni sau luni fără alte semne generale și fără traumatisme sau radioterapie în antecedente.

Fibroxantomul atipic

Se prezintă ca un nodul izolat, ferm sau ulcerat, nedureros, simulând un carcinom, cel mai adesea întâlnit la bărbații în vârstă cu expunere prelungită la soare [2, 3, 7, 11].

Leziuni neurogene

Nevromul plexiform

Este caracteristic neurofibromatozei tip I, maladia von Recklinghausen, boală sistemică ereditară cu o frecvență de 1/3 000. Leziunea apare în prima decadă a vieții îmbrăcând aspect de masă tumorală ce invadează progresiv pleoapa și orbita, de consistența unui „ghem de sfoară", neaderentă la planurile superficiale și profunde, determinând deformarea în S a pleoapei superioare.

Schwannomul

Se prezintă ca o formațiune tumorală solidă, de culoare galbenă, situată pe marginea palpebrală, asemănătoare șalazionului [2, 3, 7, 11].

Tumori pigmentate

Nevii pigmentari

Nevii albaștri

Se prezintă ca pete plane sau leziuni papulomatoase bine circumscrise, negricioase, în funcție de gradul de pigmentare al epidermului, prezentând uneori verucozități pe suprafață, situată pe marginea palpebrală.

Nevii verucoși

Au forma rotundă, usor neregulată, suprafața dură, rugoasă, străbătută de șanțuri care o împart în mici cruste keratozice.

Oculomelanocitoza congenitală

Este o formă de nev albastru asociată cu un numar crescut de melanocite în derm, uvee, sclera și epsiclera. Nevii au un potențial malign scăzut. Nevii în oglindă sunt leziuni congenitale care, embriologic, apar *in utero*, în timpul formării pleoapelor [2, 3, 7, 11].

Scanned with OKEN Scanner

TUMORI MALIGNE CUTANATE

EPITELIOAME CUTANATE

Epiteliomul bazocelular (EBC)

Este, de departe, cea mai frecventă tumoră malignă a pleoapelor, reprezentând 90% din totalul formațiunilor tumorale maligne și 20% din totalul tumorilor. Localizarea este de 50–66% la nivelul pleoapei inferioare, 23%–30% cantusul intern, 15% la nivelul pleoapei superioare și 5% la nivelul cantusului extern. Vârsta medie de apariție este 50–80 ani. Se dezvoltă din stratul bazal al epidermului, are evoluție lentă și nu dă metastaze dar poate determina invazie locală. Cele care dau metastaze sunt de fapt epitelioame intermediare Darier.

Formele clinice sunt variate. *Forma nodulară,* cea mai frecventă, îmbracă aspect de nodul ferm, strălucitor, cu multiple telangiectazii superficiale și leziuni perlate în periferie. *Forma morfeică* apare ca o placă indurată, cu margini prost definite. *Forma plan-cicatricială* este constituită de un placard indurat, eritematos, cu margini prost delimitate, cu evoluție spre ulcerație. *Forma vegetantă* are aspectul unui papilom benign la început, a cărui formă se modifică, având centrul ulcerat și acoperit de neovase. *Forma de ulcus rodens* este frecventă mai ales la subiecții în vârstă. Leziunea se infiltrează în profunzime pe suprafață mare, realizând un ulcer cu margini indurate, centru acoperit de material necrotic și cruste sanguinolente. *Forma terebrantă* este mai rară, progresează mai mult în profunzime, atingând osul și având suprafața ulcerată [2, 3, 7, 11].

Epiteliomul spinocelular (ESC)

Denumit și carcinom cu celule scuamoase, reprezintă 9% din totalul formațiunilor tumorale maligne și este a doua tumoră ca frecvență la nivelul pleoapelor. Se dezvoltă din celulele bine diferențiate ale epidermului, survenind cel mai adesea pe leziuni preexistente (keratoza actinică, maladia Bowen, dermatoza de iradiere, cicatrice post-arsură și leziuni inflamatorii). Leziunile apărute *de novo* sunt mai agresive.

Tumora se dezvoltă la subiecții cu expunere cronică la soare și vârstă medie 68–73 ani dar poate să apară și la persoane mai tinere imunodeprimate sau cu predispoziție genetică. Frecvența este de 2 ori mai mare la barbați, localizarea cea mai frecventă fiind la nivelul pleoapei superioare și cantus extern.

Clinic, aspectul este variabil, putând avea formă nodulară sau placard indolor acoperit de scuame, cruste sau ulcerații. Poate să îmbrace aspectul unei excrescențe papilomatoase, corn cutanat sau chist al bordului liber. Nu prezintă însă margini perlate, strălucitoare și telangiectazii la suprafață. Frecvent invadează orbita și sinusurile. Diseminarea se face pe cale limfatică, spre ganglionii sateliți preauriculari, submaxilari și în plămâni.

Grosimea tumorii poate fi corelată cu prognosticul afecțiunii: tumorile <2 mm nu metastazează niciodată, între 2–6 mm există risc de 4–6%, iar peste 6 mm, în caz de infiltrare musculară sau periostală, riscul este de 15% [2, 3, 7, 11].

EPITELIOAME GLANDULARE

Sunt forme rare care se dezvoltă din foliculii piloși, glande sebacee și sudoripare, reprezentând 1% din neoplasmele glandelor anexe oculare; pot fi cu diferențiere sebacee sau sudoripară.

Carcinomul sebaceu

Se poate dezvolta din glandele Zeiss sau Meibomius, glandele sebacee ale sprâncenei sau, mai rar, din glandele sebacee din caruncula. Afectează mai frecvent persoanele în vârstă de 60 ani, adesea cu localizare la nivelul pleoapei superioare. Clinic se prezintă ca o formațiune nodulară, de colorație gălbuie, asemănătoare șalazionului sau ca o zonă eritematoasă indurată. Uneori poate să îmbrace și aspect clinic de blefaroconjunctivită sau aspect ulcerat asemănător epiteliomului bazocelular. Netratată, se extinde în orbită, invazia ganglionilor locoregionali făcându-se destul de repede. Tumorile cu localizare la nivelul pleoapei inferioare au un prognostic mai bun.

Adenocarcinomul de glanda sudoripară

Denumit și hidradenocarcinom, se întâlnește la pacienți între 60–80 ani, având aspect de nodul ferm sau chistic, indolor, de tip inflamator mult timp. Poate invada orbita sau osul [2, 3, 7, 11].

Scanned with OKEN Scanner

SARCOAME

Sarcoamele palpebrale sunt tumori destul de rare, ce pot apărea izolat sau asociate cu sarcoamele orbitare. De regulă se întâlnesc la tineri, dar sunt posibile la orice vârstă. La bătrâni, poate fi confundat cu un şalazion de pleoapă superioară. Punctul de plecare este ţesutul subcutanat şi pretarsal. Clinic se poate prezenta ca un nodul roşu-violaceu, mobil pe piele şi tars, dar pe măsură ce creşte aderă la tars şi piele pe care o ulcerează. Alteori, tumora poate să fie voluminoasă, moale, de culoare alb-cenuşie, cu zone de necroză. Evolutia este rapidă, cu invadarea precoce a conjunctivei bulbare şi a orbitei. Metastazează frecvent pe cale hematogenă [2, 3, 7, 11].

TUMORI PIGMENTATE MALIGNE

Melanoamele maligne reprezintă 1% din tumorile maligne palpebrale, dar este prima cauză de deces de cauză tumorală. Melanoamele maligne primare sunt extrem de rare. Leziunile considerate a fi punct de plecare pentru dezvoltarea melanoamelor maligne sunt: nevul displazic, nevul melanocitic şi lentigo malign. Majoritatea melanoamelor sunt pigmentate, dar există şi forme acromice. Orice schimbare de culoare, mărime, suprafaţă, margini, apariţie de neovase suspectează transformarea malignă şi necesită excizie-biopsie; de asemenea orice nev preexistent, indiferent de caracteristici, mai ales dacă are dimensiuni >10 mm, trebuie biopsiat. Forma nodulară este cea mai frecventă la nivelul pleoapelor, urmată de melanomul invaziv superficial şi lentigo malign [2, 3, 7, 11].

TUMORI MALIGNE DE ORIGINE NERVOASĂ

Carcinomul neuroendocrin cutanat (tumora cu celule Merkel)

Este o tumoră rară, cu grad mare de malignitate, întâlnită mai ales la femeile în vârstă sub formă de nodul cutanat sau subcutanat, unic, indolor, violaceu, cu telangiectazii pe suprafaţă sau sub formă de placard infiltrativ sau simplă papulă. Se poate confunda cu un şalazion recidivant al pleoapei superioare şi poate fi asociat cu alte tipuri de cancer: digestiv, pulmonar sau hematologic. Caracteristică este creşterea rapidă, în 3 luni se dublează şi dă metastaze rapid în ganglionii limfatici, ulterior, pe cale hematică, în ficat, plămâni şi oase. Durata de supravieţuire este aproximativ 5 ani [2, 3, 7, 11].

TUMORI LIMFOIDE

Forma pură palpebrală este extrem de rară, deobicei se asociază cu leziuni orbitare.

Limfomul non-Hodgkin

Dintre limfoamele non-hodgkiniene, forma cu celule T atinge cel mai frecvent pleoapele. Clinic se prezintă sub formă de noduli sau leziuni ulcerate. Evoluţia se face în 3 stadii: pată erite-matoasă, placard indurat cu margini neregulate şi tumoră nodulară brun-roşcată, neregulată [2, 3, 7, 11].

TUMORI MALIGNE METASTATICE

Sunt rare şi apar când există o metastazare extinsă în organism. Apar cel mai frecvent după carcinoame mamare 65%, pulmonare 15% şi gastrice 10%. Formele clinice sunt necaracteristice, adesea simulând o celulită, dermatită atopică sau mixedem. Invazia orbitară este frecventă [2, 3, 7, 11].

Caracterele de diferenţiere a tumorilor maligne de cele benigne sunt:

- **Aspectul macroscopic**

– tumorile benigne sunt tumori încapsulate, bine delimitate de ţesuturile vecine, mobile pe planurile superficiale şi profunde, ce permite excizia chirurgicală uşoară; tumorile benigne, în general sunt mai consistente şi mai dure dar nici acest criteriu nu poate fi absolutizat pentru că există tumori benigne, cum este mixomul, prost delimitat sau de consistenţă redusă, cum este lipomul, în raport cu tumorile maligne de tip osteosarcom, care are consistenţă dură.

– tumorile maligne sunt prost delimitate, ancorate în ţesuturile înconjurătoare, invadându-le prin contiguitate.

– la examenul biomicroscopic, în cazul tumorilor maligne marginale ale pleoapei, se observă distorsionarea/pierderea genelor sau distrucţia glandelor meibomiene în zona leziunii.

- **Creşterea tumorală**

– tumorile benigne cresc concentric şi deplasează ţesuturile vecine fără modificări arhitecturale

Scanned with OKEN Scanner

– tumorile maligne manifestă două caractere net deosebite de acest tip de creştere: infiltrarea ţesuturilor vecine şi metastazarea pe cale limfatică sau sanguină (excepţie EBC)

• **Aspectul microscopic**

– stabileşte diagnosticul de certitudine, de aici importanţa examenului histopatologic pentru orice formaţiune tumorală excizată, indiferent de aspectul clinic [2, 7].

EVALUARE PREOPERATORIE

În toate situaţiile, chiar dacă diagnosticul clinic este clar şi impune intervenţie chirurgicală imediată, este necesar un examen general şi oftalmologic complet al fiecărui pacient.

Anamneza completă este obligatorie. Sunt incluse aici detalii privind debutul, localizarea, mărimea, aspectul macroscopic, rata de creştere tumorală, tratamentele aplicate anterior, eventualele intervenţii chirurgicale, alte afecţiuni extraoculare asociate.

Orice leziune necesită pe lângă inspecţie, şi palpare pentru a evidenţia consistenţa şi aderenţa la ţesuturile supra şi subiacente. Palparea ganglionilor limfatici regionali pentru depistarea eventualelor metastaze este de asemenea indicată.

Limitarea mişcărilor muşchilor oculari şi prezenţa exoftalmiei pot fi indicii importante ale extensiei tumorale la nivelul orbitei.

Examenul biomicroscopic furnizează detalii importante privind caracterele tumorale la nivelul pleoapelor. Astfel, în tumorile maligne marginale se constată pierderea genelor, distrucţia orificiilor glandelor Meibomius, elemente caracteristice malignităţii. Leziunile din vecinătatea punctelor lacrimale trebuie observate cu atenţie pentru a vedea dacă este invadat canalul sau orificiul lacrimal, efectuându-se şi testul de permeabilitate a cailor lacrimale.

Un bilanţ biologic reprezentat de hemoleucogramă, VSH, TS, TC, glicemie este absolut indicat.

Uneori când formaţiunea tumorală palpebrală este veche şi este suspicionată de a fi penetrantă se recomandă radiografia orbitară, chiar CT sau RMN cranian, utile în stabilirea atitudinii terapeutice ulterioare. În caz de adenocarcinom sebaceu sau melanom al pleoapei, trebuie investigate atingerea pulmonară, osoasă sau neurologică.

Fotografierea preoperatorie este parte integrantă din pregătirea pacientului, fiind şi document medico-legal. Fotografierea post-operatorie trebuie efectuată din acelaşi unghi.

Chirurgul trebuie să recomande fiecărui pacient în parte metoda chirurgicală cea mai bună şi timpul optim pentru intervenţie, dar pacientul este cel care hotărăşte.

Întârzierea excesivă a tratamentului face intervenţia chirurgicală mult mai dificilă, mai ales că în chirurgia palpebrală se urmăreşte nu numai exereza tumorală, ci şi reconstrucţia palpebrală din punct de vedere funcţional şi estetic, care este cu atât mai dificilă şi mai laborioasă cu cât întinderea tumorală este mai mare şi timpul scurs de la debutul afecţiunii este mai lung. Pentru un mai bun rezultat post-operator, chirurgia plastică necesită un plan iniţial şi câteva planuri alternative, pe care trebuie să le aibă în vedere nu numai medicul, ci şi pacientul.

Pentru că post-operator pot să apară complicaţii, în cazul fiecărui procedeu chirurgical pacientul trebuie bine informat şi, după ce înţelege, trebuie să semneze în foaia de observaţie că este de acord cu intervenţia chirurgicală [3, 4, 7].

TRATAMENT COMPLEMENTAR

Dacă tratamentul chirurgical este de elecţie în tumorile palpebrale, există situaţii cum ar fi extensia mare a tumorii, existenţa metastazelor, bolile asociate, starea generală a pacientului, şi, nu în ultimul rând, opţiunea acestuia când este necesară înlocuirea sau completarea acestuia cu o serie de tratamente non-chirurgicale. Cele mai utilizate sunt: chimioterapie, radioterapie, crioterapie, laserterapie, injecţii cu corticoizi, interferon, beta-blocante.

Chimioterapia

Sunt rare cazurile când chimioterapia poate fi indicată ca prim tratament. Ea este rezervată unor forme particulare cum ar fi EBC extensive, cu multiple recidive ce nu poate fi excizat sau EBC apărut pe fond de xeroderma pigmentosum. Se poate folosi ca tratament complementar în celelalte forme de tumori maligne [2, 3].

Radioterapia

În general se consideră ca dă rezultate satisfăcătoare atât în plan oncologic cât şi în plan estetic şi funcţional. Sunt două tehnici utilizate: radioterapia externă şi curieterapia.

Scanned with OKEN Scanner

Radioterapia se foloseşte ca unică metodă efectivă în limfomul pleoapelor şi în metastazele tumorale şi ca tratament adjuvant când leziunea nu poate fi extirpată chirurgical sau când nu se poate folosi crioterapia.

Indicaţii:

– când tratamentul chirurgical şi crioterapia nu au fost eficiente

– ca tratament de bază, după unii autori, în EBC şi ESC la pacienţi la care chirurgia este contraindicată.

– tratament adjuvant după chirurgia ESC în care marginile exciziei sunt pozitive, în formele extinse, agresive histologic

– carcinomul sebaceu ca tratament paleativ în formele infiltrative.

Recidivele post-iradiere survin în profunzime şi sunt diagnosticate tardiv. Radioterapia poate modifica tegumentele şi în caz de reintervenţie chirurgicală, aceasta este dificil de efectuat, făcându-se greu diferenţierea între ţesutul tumoral şi cel iradiat. Reconstrucţia post-iradiere este şi ea dificilă, necroza de grefă şi lambou fiind mai frecventă [2, 3].

Crioterapia

Este tratament complementar chirurgiei, dar poate fi şi unic. Modul de acţiune al crioterapiei este dublu: distrucţie prin efect termic a celulelor canceroase şi distrucţia microcirculaţiei la nivelul tumorii. În plus există un efect imunologic.

Tehnica este folosită mai ales pentru tumorile benigne şi pentru EBC. Este indicată şi la subiecţii cu suspiciune de ESC refractari la intervenţiile chirurgicale şi în formele tumorale extinse, înaintea intervenţiei chirurgicale.

Tehnica constă în utilizarea unui refrigerator cu azot lichid la –196 grade cu debit mare în timp scurt. Timpul de congelare variază între 1–2 min. Limitele de siguranţă sunt 4 mm când marginile tumorii sunt bine delimitate şi de 6 mm în celelalte cazuri.

Crioterapia efectuată per primam nu face dificilă intervenţia chirurgicală şi nici mai puţin eficace, contrar radioterapiei [2, 3].

Laserterapia cu Argon sau CO_2

Laserterapia cu Argon este utilizată în tumori benigne palpebrale şi tumori maligne, mai ales EBC

Cele mai bune indicaţii pentru laserterapia cu CO_2 rămân tumorile palpebrale ale pacienţilor cu anomalii sanguine, tumori vasculare, neurofibromatoză. Dezavantajul constă în necesitatea realizării mai multor şedinţe în leziuni întinse, retracţie palpebrală, pigmentare temporară. Avantajul este hemostaza perfectă [2, 3].

Injecţiile cu corticosteroizi

Sunt alternative la corticoterapia generală, în hemangiomul capilar superficial sau tuberos, mai puţin eficiente în hemangioamele endoteliale benigne. Injecţiile se practică sub AG asociind 80 mg triamcinolon cu 12mg betametazonă din care se injectează 1–2 ml în mai multe puncte, apoi se lasă pansament compresiv. Se pot repeta la 4–8 săptămâni [2, 3].

Interferon şi beta-blocante

Injecţiile cu interferon α-2A sunt limitate doar în cazurile de hemangiom capilar care pune în joc prognosticul vital sau vizual, fiind mult prea scumpe pentru a fi utilizate pe scară largă. Tratamentul cu beta-blocante, după unii autori, are rezultate semnificative în tratamentul hemangiomului capilar. Se utilizeaza propanololul în doze de 0,5–4mg/kg/zi timp de 3–10 luni, în funcţie de evoluţie [2, 3, 10].

TRATAMENTUL CHIRURGICAL AL TUMORILOR PALPEBRALE

Chirurgia tumorilor palpebrale se poate efectua cu anestezie locoregională sau generală, alegerea fiind în funcţie de vârsta pacientului, afecţiunile asociate şi durata intervenţiei. Copiii vor fi întotdeauna operaţi sub AG, pe când la adulţi se poate folosi cu succes anestezia locoregională cu sedare prealabilă. Pentru chirurgia pleoapelor, anestezia locoregională este mai puţin riscantă pentru pacient.Tratamentul chirurgical trebuie să urmeze întotdeauna principiile generale ale oncologiei şi constă în excizie-exereză tumorală urmată de blefaroplastie sau blefaropoieză. Excizia tumorală se efectuează cu lama sau LASER CO_2 sau bisturiu electric sau cu radiofrecvenţă, obligatoriu sub AG când este suspicionată o tumoră melanică.

Înainte de a efectua anestezia locoregională e obligatoriu marcajul viitoarei excizii tumorale.

Scanned with OKEN Scanner

Tipul exciziei tumorale depinde de sediul şi natura tumorii:

– dacă tumora este superficială şi rămâne o distanţă de cel puţin 5 mm de bordul liber palpebral, excizia planului cutaneo-muscular este suficientă.

– dacă tumora interesează planul profund dar respectă septul orbitar, exicizia palpebrală se practică în plină profunzime.

– dacă grasimea orbitară este invadată, se pune problema de exenteraţie orbitară.

– dacă periostul este invadat, o rezecţie largă a acestuia şi a peretului osos este necesară, mergând până la chiuretajul sinusurilor (exenteraţie lărgită).

Piesa recoltată se poate fixa extemporaneu sau în soluţie formaldehidă 10%, a cărui volum trebuie să fie de 10 ori mai mare decât piesa de conservat. Dacă se preferă refrigerarea, piesa se ţine la frigider la 4 grade Celsius. Nu se va congela decât la indicaţia anatomopatologului.

Controlul histopatologic al marginilor este, pentru siguranţă, o necesitate. Pornind de la acest punct de vedere, sunt propuse trei tehnici de examinare:

– excizia cu examen extemporaneu

– tehnica fixării rapide

– chirurgia micrografică Mohs.

Excizia cu examen extemporaneu

Se recomandă excizia în bloc a leziunii după un desen de orientare cu o margine de siguranţă în jur în toate direcţiile (3 mm în caz de EBC, 4 mm în ECS, 5 mm în caz de carcinom sebaceu şi 5–10 mm pentru melanomul malign cutanat) apoi sunt prelevate langhete în toată grosimea pe marginea exciziei care vor fi marcate şi fixate prin frig pentru examenul extemporaneu, ce va ghida spre eventuala lărgire a exciziei. Se mai poate marca una din marginile fragmentului excizat prin aplicarea unui fir 5/0 sau 6/0. Această tehnică nu poate fi utilizată pentru grăsimea orbitară şi os. Studiile arată ca în absenţa examenului extemporaneu, aproximativ 50% dintre exereze sunt incomplete. Cu toate acestea procentul de recidivă rămâne relativ scăzut.

Tehnica fixării rapide

Prelevarea fragmentului tumoral se face la fel ca în tehnica precedentă, dar pentru că tehnicile de fixare histologice obişnuite necesită 24 ore pentru a fi citite rezultatele, de multe ori deficitul tisular trebuie reparat în al doilea timp operator. Indicaţiile acestei tehnici sunt EBC, carcinom sebaceu, tumoră cu celule Merkel, melanom malign.

Chirurgia micrografică Mohs

Larg practicată în SUA, această tehnică permite un mai bun control al exerezei în orice tip de cancer cutanat, conservând la maxim ţesutul sănătos. În practică specialistul în chirurgie micrografică efectuează primul timp apoi chirurgul oculoplastician se ocupă de reconstrucţia zonei excizate la aproximativ 24–48 ore de prima.

Tehnica constă în înlăturarea celei mai mari părţi din tumoră urmată de prelevarea unei tranşe marginale de 1–4 mm grosime de jur-împrejurul leziunii, urmând o topografie minuţioasă. Marginile prelevate, prin bucăţi de 5–10 mm diametru, sunt numerotate, colorate şi raportate pe o diagramă. Specialistul taie piesele congelate în planul secţiunii în aşa fel încât toate feţele chirurgicale să fie vizualizate pe aceeaşi lamă. Fragmentele pozitive determină reluarea exciziei până la negativarea tuturor lamelor. Dezavantajele acestei metode constau în costuri crescute ale intervenţiei, întârzierea reconstrucţiei după excizie-exereză tumorală, limitarea la cazurile fără invazie orbitară şi necesitatea unui personal supraspecializat şi aparatură performantă [3, 4, 7].

RECONSTRUCTIA PALPEBRALĂ POST-EXEREZĂ TUMORALĂ

Principii de reconstrucţie palpebrală

Reconstrucţia pleoapelor trebuie să corespundă principiilor directoare ale chirurgiei plastice, ţinând cont de arhitectura palpebrală şi de situaţia topografică a leziunilor.

Următoarele principii trebuie respectate:

- Principiul identităţii
- Principiul securităţii
- Principiul căii celei mai simple.

Principiul identităţii

Decurge din regula enunţată de Mowlem, de înlocuire a unei structuri prin homologul său (os cu os, cartilaj cu cartilaj, piele cu piele). În alţi termeni, cel mai bun material pentru reconstrucţia unei pleoape este pleoapa însăşi.

Principiul securităţii

Răspunde consideraţiilor anatomice, vascularizaţiei şi condiţiilor particulare legate de pacient.

Scanned with OKEN Scanner

Principiul „căii celei mai simple"

Între 2 procedee, se alege totdeauna modalitatea cea mai sigură, mai bine adaptată şi pe care chirurgul o stăpâneşte cel mai bine [3, 4, 8].

Reguli de reconstrucţie palpebrală

Exista 4 reguli de bază în reconstrucţia palpebrală:

- Regula sfertului lui Mustarde
- Regula reparaţiei plan cu plan
- Respectarea pleoapei superioare
- Respectarea funcţiei palpebrale

1. Regula sfertului

Se referă la faptul că în reconstrucţia unei pleoape, 25% din lungimea pleoapei originale poate fi ignorată, fără a modifica statica, estetica sau funcţia acesteia.

Laxitatea relativă a pleoapei ne permite sutura directă a buzelor plăgii, cu condiţia ca dimensiunea orizontală a lipsei de substanţă să nu depăşească 25% din lungimea totală a pleoapei.

Dacă subiectul este în vârstă, deci pleoapa este mai destinsă şi flască, regula tracţiunii se substituie regulei sfertului.

În pierderile de substanţă ale porţiunii ciliare, este posibilă mobilizarea porţiunii externe a pleoapei printr-o cantotomie externă. McGregor autorizează prin această practică refacerea unei jumătăţi palpebrale. Această cantotomie poate antrena o uşoară ptoză prin secţionarea aripioarei externe a MRP în cazul pleoapei superioare, şi un mic astigmatism, complicaţii care dispar de cele mai multe ori spontan.

2. Regula reparaţiei plan cu plan

Structura palpebrală trebuie reconstruită plan cu plan:

– un plan mucos intern
– un plan tarsal intermediar
– un plan cutanat extern.

Planul mucos, indispensabil pentru supleerea părţii conjunctivale şi pentru prevenirea aderenţei fornixului, se poate reface cu grefă liberă de cele mai multe ori. Dacă globul ocular este sacrificat, planul mucos poate fi reconstruit prin aport cutanat.

Planul tarsal constituie o entitate anatomică importantă. În realitate, datorită aderenţei extreme tarsoconjunctivale, se poate considera un plan unic tarsoconjunctival, care se poate reconstrui şi prin grefă compusă condro-mucoasă. Această structură trebuie refacută cu orice preţ întotdeauna. Semirigid pentru mulţi autori, acest plan reprezintă „cheia" de deschidere a pleoapei, capabilă de a se opune solicitărilor externe ale planului cutanat.

Planul cutanat

Aportul de piele, sub formă de grefă liberă sau pediculată, trebuie să satisfacă normele palpebrale de textură şi aspect, ceea ce îl pune pe oculoplastician într-o situaţie mai dificilă. Acoperirea trebuie să fie suficient de rigidă şi elastică în acelaşi timp, pentru a obţine o pleoapă amplă în contact cu globul dar totodată să nu exercite presiuni pe acesta.

3. Respectarea pleoapei superioare

Mustarde consideră că este ilogic să se mutileze o structură dinamică în profitul unei structuri statice, aparent secundară. În aceste condiţii totuşi, există posibilitatea de a recolta de la pleoapa superioară o grefă tegumentară sau una tarsoconjunctivală, liberă sau pediculată, care să nu deranjeze funcţia şi statica acesteia, pentru a fi folosită în reconstrucţia pleoapei inferioare.

4. Respectarea funcţiei palpebrale

Toate pleoapele reconstruite trebuie să fie funcţionale.

- Pleoapa superioară reconstruită trebuie să fie fină şi suplă pentru a acoperi corneea în timpul somnului şi, în aceeaşi măsură, să fie mobilă pentru a permite ridicătorului o mobilizare şi degajare pupilară la privirea în poziţie primară, motiv pentru care este o provocare pentru chirurg
- Reconstrucţia planului muscular orbicular poate fi facultativă. Ea este mai necesară la pleoapa superioară, unde este mai uşor de refăcut prin coborârea restului muscular.

A incerca să reconstruieşti planul muscular la pleoapa inferioară este o utopie după unii autori [3, 4, 8].

A. Pierderile de substanţă după înlăturarea tumorilor palpebrale superficiale pot fi cu interesarea marginii libere palpebrale sau la distanţă de aceasta. Când este interesată marginea liberă a pleoapei, este necesară dedublarea pleoapei într-un plan anterior, musculocutanat şi altul posterior, tarsoconjunctival printr-o incizie intermarginală ce se va prelungi extracomisural, permiţând astfel pielii să alunece.

Când excizia tumorală este la distanţă de marginea liberă, dedublarea planului anterior de cel posterior se va face la distanţă de marginea palpebrală. Uneori este suficientă doar alunecarea pielii.

Scanned with OKEN Scanner

Când pierderea de substanță este mai mare de 25% la tineri și 35% la vârstnici, o dată cu decolarea cutanată se execută rezecții triunghiulare compensatorii tip Burow, rotații cutanate din zonele vecine sau grefe cutanate. Zonei excizate i se va da o formă geometrică favorabilă efectului estetic urmărit. Formele geometrice obținute se completează prin incizii cutanate, fantezia chirurgului permițându-i realizarea unei blefaroplastii cât mai aproape de structura normală.

B. După exereza tumorilor care interesează pleoapa în toată grosimea ei, inclusiv bordul ciliar, se impune reconstrucția palpebrală, adică blefaropoieza.

Pentru a restaura statica palpebrală este indispensabil a se reconstrui de la început o margine palpebrală stabilă și o bună poziție a tendonului cantal intern și extern, pe tuberculul Whitnall și creasta lacrimală posterioară.

Tarsul se apropie de la început prin fire profunde resorbabile, 5/0 sau 6/0 urmate de 2–3 puncte secundare plasate la nivelul bordului, reușind astfel restaurarea marginii libere palpebrale. Ridicătorul pleoapei superioare sau retractorul pleoapei inferioare sunt reinserate în planul tarsoconjunctival cu fire 6/0 resorbabile, pentru refacerea dinamicii palpebrale.

Căile lacrimale vor fi respectate sau reconstruite în același timp dacă este cazul.

Sutura cutanată încheie operația. Aceasta se efectuează cu fir 6/0 mătase în puncte separate sau surjet.

Dacă pierderea de substanță este peste 25% din lungimea pleoapei la tineri și peste 35% la vârstnici, atunci prima condiție este supleerea tarsului care dă formă pleoapei. Dacă este necesar a se completa pierderea de substanță prin grefe sau lambouri, nu este indicat a se superpoza mai multe grefe fiindcă există riscul necrozei. Este preferabil a se utiliza asocierea grefă/lambou care aduce vascularizația necesară.

Asocierile cele mai frecvente sunt: lambou cutanat–grefă tarsoconjunctivală sau grefă cutanată–lambou tarsoconjunctival.

Tratamentul chirurgical al colobomului palpebral post-exereză tumorală diferă în funcție de localizarea sa, central, marginal, cantal intern sau extern.

Când exereza cuprinde numai parțial înălțimea tarsului sunt indicate deplasări tarsoconjunctivale și plastii cutanate sau plastii totale din pleoapa opusă.

În exerezele totale de pleoapă, se preferă grefele pediculate de la pleoapa opusă sau grefe libere completate cu lambouri.

Dacă excizia tumorală a fost efectuată cu LASER-ul CO_2 sau bisturiul electric, trebuie efectuată excizia marginilor colobomului rezultat, în vederea reconstrucției.

Patul receptor trebuie să fie curat, fără sângerare.

Țesutul cutanat de supleere trebuie să fie subțire, fără mușchi, fără grăsime.

Primele fire de sutură vor fi puse în colțul grefei ca fire principale de poziționare, urmate de suturi secundare, de umplere. Uneori sunt necesare blefarorafii temporare. Pansamentele vor fi compresive. Firele se scot în general la 7 zile [4–6, 8].

Tehnica cicatrizării libere sau spontane este de o calitate excepțională și se folosește în deficitele pur miocutanate, cel mai frecvent la nivelul comisurii interne sau când există un foarte mic deficit tarso-conjunctival. Pentru că necesită o așteptare de câteva săptămâni, de multe ori se apelează la tehnica grefonului.

Grefele

Grefele sunt fragmente libere de țesut de mărimi și grosimi variabile.

Grefele utilizate în chirurgia plastică palpebrală pot fi:

A. Simple – cutanate, mucoase, conjunctivale, cartilaginoase

B. Compuse – muco-palatine, condro-mucoase, tarso-conjunctivale, tarso-marginală Hubner, pluristratificate.

Grefele simple

Grefele cutanate

Sunt de două tipuri:

a. grefe dermo-epidermice

b. grefe de piele totală

a. *Grefele dermo-epidermice* sunt grefe fine recoltate cel mai bine cu dermatomul de pe o zonă plană, fără păr.

Principalele inconveniente ale acestor tipuri de grefe sunt pigmentația secundară inestetică și retracția secundară cu până la 1/3 din suprafață.

Scanned with OKEN Scanner

Grefele de piele totală

Spre deosebire de grefele subțiate, oferă o culoare apropiată de țesutul ce urmează a fi înlocuit, nu se pigmentează prin expunere precoce la soare și se retractă mai puțin. Ele reprezintă soluția fericită în materie de refacere palpebrală prin simplitate, eficacitate și relativă siguranță.

Locurile de prelevare în ordinea calității tegumentului sunt: pleoapa superioară, zona retroauriculară, zona cervicală supraclaviculară și zona brahială internă.

Grefa odată aplicată trebuie fixată bine pe patul receptor prin fire de sutură și pansament compresiv. Grefele de piele totală sunt utilizate pentru reconstrucția cutanată a pleoapelor.

Grefele de mucoasă bucală

Grefa de mucoasă bucală este tot mai mult abandonată datorită retracției sale în timp cu 1/3 din suprafață. Locul cel mai bun de prelevare este buza inferioară sau superioară.

Grefele conjunctivale

Sunt excelente calitativ dar limitate ca suprafață. Se recoltează din fornixul superior după infiltrarea conjunctivei cu xilocaină. Au avantajul că nu necesită sutura zonei, cu condiția de a lăsa intactă capsula lui Tenon.

Grefele de cartilaj

Se recoltează cel mai adesea la nivelul cartilajului auricular. Grefele de cartilaj sunt utilizate pentru reconstrucția planului posterior al pleoapei ce acoperă cel mai adesea o proteză oculară.

Grefele compuse

Au ca principală indicație reconstrucția lamelei posterioare tarsoconjunctivale.

Grefa condro-mucoasă

Este prelevată de la nivelul cartilajului auricular sau alar. Pentru a permite o mai bună vascularizație suprafața grefonului cartilaginos nu trebuie să depășească jumătatea celui mucos.

Grefa muco-palatină

Este tot mai frecvent utilizată pentru simplitatea recoltării și calitatea grefonului, fiind suficient de rigidă pentru a reconstitui planul posterior și a acoperi globul ocular, planul mucos având o perfectă toleranță la globul ocular subiacent.

Recoltarea poate fi pe o suprafață de 10/30 mm, la nivelul palatului dur sau lateral, după infiltrație obținându-se cu ușurință planul de clivaj. Principalul inconvenient al acestui tip de grefon este sângerarea de până la 5–7 zile a zonei donatoare.

Grefa condro-cutanată

Zona de elecție pentru acest tip de grefon o reprezintă pavilionul auricular. Marginea helixului în porțiunea sa verticală pe versantul anterior poate fi prelevată pentru refacerea bordului marginii pleoapei. Grefa se poate întinde pe toată lungimea pleoapei, dar lățimea sa nu trebuie să depășească 8 mm.

Grefa tarso-conjunctivală

Este materialul ideal datorită identității sale perfecte și a simplității prelevării de la pleoapa homo sau contralaterală. Grefa este recoltată de la pleoapa superioară. Ea nu poate fi recoltată de la pleoapa inferioară datorită înălțimii reduse a tarsului.

Grefa tarso-marginală a lui Hubner

Exploatează regula sfertului a lui Mustarde. Se prelevează un sfert de pleoapă în formă pentagonală. Pentru aceasta se incizează tegumentul și mușchiul orbicular pe toată lungimea pleoapei, la 3 mm de marginea ciliară, astfel încât să nu se preleveze decât grefa tarso-conjunctivală. Această tehnică ce separă planul anterior mio-cutanat de planul posterior tarso-conjunctival permite o mai bună reconstrucție estetică. Prelevarea în toată grosimea pleoapei lasă o cicatrice verticală postsutură inestetică. Se pot asocia până la 3 grefoane pentru a reconstitui toată lungimea pleoapei [3, 4, 8, 9].

Lambourile

Lambourile sunt fragmente de țesut ce păstrează legătura cu zona de unde au fost recoltate printr-un pedicul.

Condițiile pe care trebuie să le îndeplinească lambourile sunt:

- Conservarea pediculului vascular
- Direcția de prelevare să fie în axul pediculului vascular
- Să nu fie supus torsiunii sau tracțiunii

Scanned with OKEN Scanner

• Să aibă mărimea suficient de mare
• Să fie atent studiată forma, suprafaţa şi grosimea înainte de incizie.

Închiderea zonei de unde au fost prelevate lambourile se poate face prin apropierea marginilor sau prin grefă liberă.

Lambourile se pot clasifica în două mari grupe:
• Lambouri de transpoziţie – când sunt recoltate de la distanţă de zona care trebuie acoperită
• Lambouri de translaţie – când sunt recoltate din apropierea zonei ce urmează a fi grefată.

În chirurgia plastică palpebrală se utilizează lambourile de translaţie sau de vecinătate din motive de textură, coloraţie, sensibilitate însă utilizarea lor este limitată de dimensiune. Lambourile de transpoziţie sunt mai groase, jenează mobilitatea palpebrală şi au adesea un aspect inestetic. Sunt utile însă pentru a garanta siguranţa unei grefe condro-mucoase în cazul unei plastii totale de pleoapă superioară. Ele reprezintă singura solutie în cazul deficitelor palpebrale întinse.

În funcţie de materialul utilizat, lambourile pot fi:
• Simple – lambouri cutanate
• Compuse – musculocutanate
– tarsoconjunctivale
– heteropalpebrale.

Lambourile sunt aduse pe zona ce trebuie acoperită fie prin alunecare, fie prin rotaţie, fie prin transpunere sau inversare. Tipul de lambou utilizat este în funcţie de locul şi întinderea pierderii de substanţă.

Lamboul de alunecare

Este în general un lambou miocutanat care se poate realiza prin alunecare transversală (Tenzel), triunghiulară, patrulateră, bipediculat în formă de H sau unipediculat în formă de U.

Lambourile de rotaţie

Cel mai cunoscut este lamboul de rotaţie al lui Imre, folosit în refacerea pleoapei inferioare şi lamboul Abbe-Mustarde pentru reconstrucţia deficitelor de la pleoapa superioară. Lungimea lamboului nu trebuie să depăşească o dată şi jumătate lăţimea sa.

Lambourile prin transpoziţie

Necesită o ridicare şi apoi o deplasare pentru a acoperi zona lipsă. Sunt lambouri de mărimi aproximativ egale cu zona ce trebuie acoperită.

Exemple:
• Lambou orbito-jugal
• Lambou palpebral superior bipediculat pentru refacerea planului anterior al pleoapei inferioare
• Lambou palpebral superior unipediculat, pentru pierderile de substanţă reduse în înălţime şi limitate ca lungime la nivelul pleoapei inferioare
• Lambou de transpoziţie medio-frontal cu pedicul inferior median pe porţiunea dintre sprâncene utilizat în refacerea deficitelor de la nivelul comisurii interne (figura 11.30).

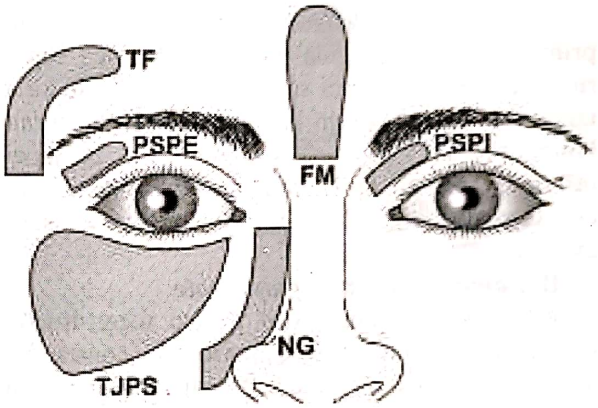

Figura 11.30. Lambouri. TF – lambou temporo-frontal; PSPE – lambou palpebral superior cu pedicul extern; TJPS – lambou temporo-jugal cu pedicul superior; NG – lambou nazo-genian; FM – lambou medio-frontal; PSPI – lambou palpebral superior cu pedicul intern. Lamboul temporal sub formă de mică insulă.

Este pediculat pe vasele temporale şi adus în poziţie palpebrală prin tunelizare. Este foarte important a se respecta atât artera cât şi vena, deoarece s-a constatat eşecul grefării prin absenţa returului venos. Această tehnică este însă tot mai puţin utilizată.

Lamboul epicranian

Este utilizat în reconstrucţiile orbito-palpebrale, pentru că fruntea oferă material relativ dur şi rigid. Se foloseşte mai ales ca suport de grefă sau ca material de umplere. Ele pot fi cu prelevare laterală, centrată pe artera temporală superficială sau medio-frontală, centrată pe artera frontală internă.

Plastiile în Z

Ingenioase şi elegante în acelaşi timp, plastiile în Z au drept scop obţinerea unei relaxări tegumentare. Lambourile de inversare în Z ating 2 scopuri:

Scanned with OKEN Scanner

alungirea şi simpla translaţie, acestea făcându-se conform înclinaţiei ramurilor laterale ale Z-ului faţa de ramura mediană. Normal, unghiurile Z-ului trebuie să fie de 60° dar desigur că ele se pot modifica.

Lambourile compuse sunt larg utilizate în reconstrucţia palpebrală.

A. *Lamboul tarsoconjunctival* prelevat de la pleoapa superioară, permite reconstrucţia planului profund într-o exereză palpebrală inferioară. Lamboul tarsoconjunctival Dupuy-Dutemps sau Kollner-Hughes constă în incizia tarsului la 3–4 mm de marginea liberă după eversarea pleoapei. Fiecare extremitate a acestei incizii se prelungeşte printr-o incizie verticală până la marginea superioară a tarsului şi apoi se disecă faţa anterioară a tarsului şi se eliberează lamboul, urmat de sutura lamboului la conjunctiva restantă a pleoapei inferioare. Un alt tip de lambou tarsoconjunctival este Byron-Smith, utilizat în reconstrucţia comisurii externe.

B. *Lambourile heteropalpebrale*

- Lamboul Cutler-Beard pentru reconstrucţia marginală a pleoapei superioare, constă în avansarea unui lambou din pleoapa inferioară în toată grosimea sa, sub linia ciliară, la 2–3 mm, în zona deficitului palpebral. Pediculul va fi secţionat după 3 săptămâni. Avantajul acestei tehnici constă în simplitate şi rapiditate. Dezavantajele reies din lipsa aportului ciliar, riscul de entropion cicatricial al pleoapei inferioare şi închiderea pentru 3 săptămâni a ochiului.
- Lamboul Abbe-Mustarde pentru reconstrucţia pleoapei superioare. Procedeul utilizează pentru refacerea pleoapei superioare un segment palpebral inferior pediculat sau chiar pleoapa inferioară în întregime.
- Lamboul de alunecare Tenzel utilizat pentru reconstrucţia unui deficit mediu din pleoapa inferioară sau superioară (figura 11.31) [3, 4, 8, 9].

Tehnici de reconstrucţie

Reconstrucţia palpebrală depinde de mărimea deficitului palpebral, profunzimea lui şi localizare (pleoapa superioară sau inferioară). În funcţie de aceste elemente se adaptează fiecare tehnică chirurgicală de reconstrucţie, ţinând cont de regula fertului lui Mustarde.

Reconstrucţiile palpebrale superioare sunt mai puţin frecvente decât cele inferioare dar dificultăţile sunt mai mari datorită rolului pleoapei superioare în statica şi dinamica palpebrală şi păstrarea funcţiei corneei. De multe ori este nevoie să sacrifici o pleoapă inferioară sănătoasă pentru reconstrucţia pleoapei superioare.

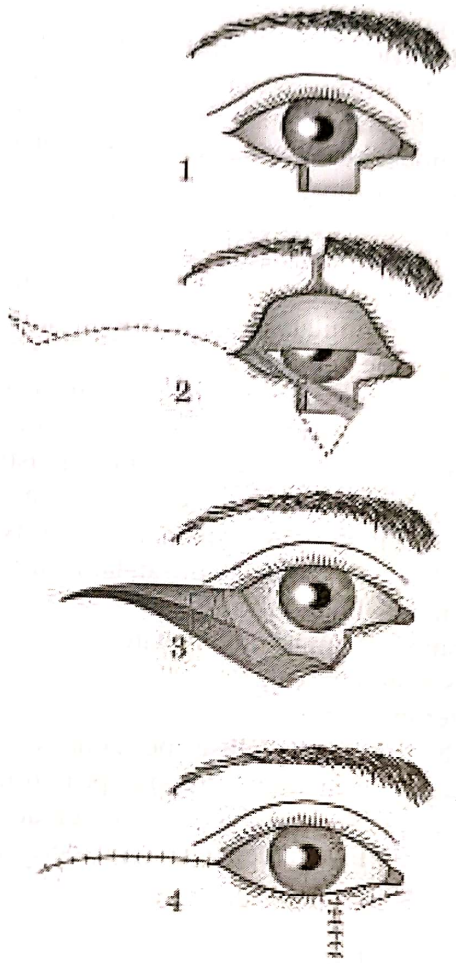

Figura 11.31. Lambou de alunecare Tenzel pentru reconstructia pleoapei inferioare.

Deficitele între 25% şi 35% au soluţii chirurgicale asemănătoare atât pentru pleoapa superioara cât şi inferioară, descrise anterior (avivare simplă sau avivare + ligamentotomie externă) (figura 11.32).

Deficitele între 35% şi 75% au soluţii comune pentru ambele pleoape dar există şi tehnici specifice fiecăreia dintre ele. Tehnicile comune sunt:

– *Tehnica Hubner* care asociază 1–2 grefoane tarso-marginale şi lambou miocutanat; are avantajul reconstrucţiei palpebrale într-un singur timp operator, scurtând timpul de spitalizare; se practică după următoarea regulă: 1 grefon tarsoconjunctival pentru deficit până la 50%, 2 grefoane pentru deficit până la 75% şi 3 grefe pentru reconstructia totala a pleoapei. Lamboul miocutanat pentru

Scanned with OKEN Scanner

alungirea şi simpla translaţie, acestea făcându-se conform înclinaţiei ramurilor laterale ale Z-ului faţa de ramura mediană. Normal, unghiurile Z-ului trebuie să fie de 60° dar desigur că ele se pot modifica.

Lambourile compuse sunt larg utilizate în reconstrucţia palpebrală.

A. *Lamboul tarsoconjunctival* prelevat de la pleoapa superioară, permite reconstrucţia planului profund într-o exereză palpebrală inferioară. Lamboul tarsoconjunctival Dupuy-Dutemps sau Kollner-Hughes constă în incizia tarsului la 3–4 mm de marginea liberă după eversarea pleoapei. Fiecare extremitate a acestei incizii se prelungeşte printr-o incizie verticală până la marginea superioară a tarsului şi apoi se disecă faţa anterioară a tarsului şi se eliberează lamboul, urmat de sutura lamboului la conjunctiva restantă a pleoapei inferioare. Un alt tip de lambou tarsoconjunctival este Byron-Smith, utilizat în reconstrucţia comisurii externe.

B. *Lambourile heteropalpebrale*

• Lamboul Cutler-Beard pentru reconstrucţia marginală a pleoapei superioare, constă în avansarea unui lambou din pleoapa inferioară în toată grosimea sa, sub linia ciliară, la 2–3 mm, în zona deficitului palpebral. Pediculul va fi secţionat după 3 săptămâni. Avantajul acestei tehnici constă în simplitate şi rapiditate. Dezavantajele reies din lipsa aportului ciliar, riscul de entropion cicatricial al pleoapei inferioare şi închiderea pentru 3 săptămâni a ochiului.

• Lamboul Abbe-Mustarde pentru reconstrucţia pleoapei superioare. Procedeul utilizează pentru refacerea pleoapei superioare un segment palpebral inferior pediculat sau chiar pleoapa inferioară în întregime.

• Lamboul de alunecare Tenzel utilizat pentru reconstrucţia unui deficit mediu din pleoapa inferioară sau superioară (figura 11.31) [3, 4, 8, 9].

Tehnici de reconstrucţie

Reconstrucţia palpebrală depinde de mărimea deficitului palpebral, profunzimea lui şi localizare (pleoapa superioară sau inferioară). În funcţie de aceste elemente se adaptează fiecare tehnică chirurgicală de reconstrucţie, ţinând cont de regula sfertului lui Mustarde.

Reconstrucţiile palpebrale superioare sunt mai puţin frecvente decât cele inferioare dar dificultăţile sunt mai mari datorită rolului pleoapei superioare în statica şi dinamica palpebrală şi păstrarea funcţiei corneei. De multe ori este nevoie să sacrifici o pleoapă inferioară sănătoasă pentru reconstrucţia pleoapei superioare.

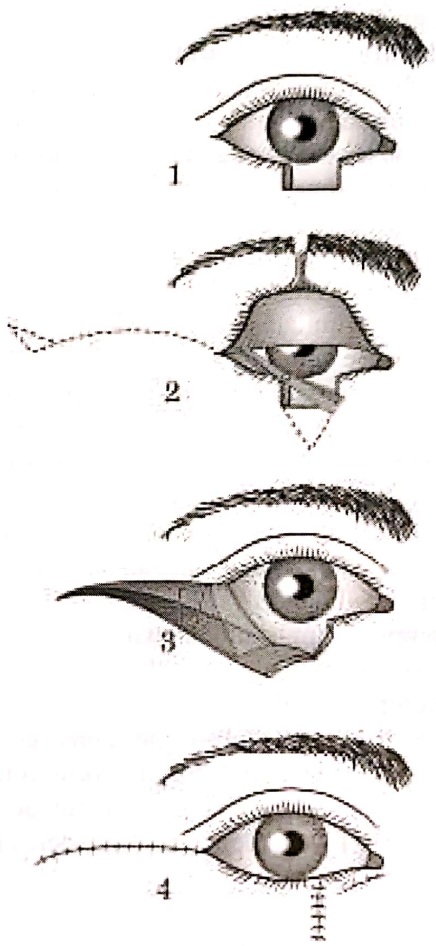

Figura 11.31. Lambou de alunecare Tenzel pentru reconstructia pleoapei inferioare.

Deficitele între 25% şi 35% au soluţii chirurgicale asemănătoare atât pentru pleoapa superioara cât şi inferioară, descrise anterior (avivare simplă sau avivare + ligamentotomie externă) (figura 11.32).

Deficitele între 35% şi 75% au soluţii comune pentru ambele pleoape dar există şi tehnici specifice fiecăreia dintre ele. Tehnicile comune sunt:

– *Tehnica Hubner* care asociază 1–2 grefoane tarso-marginale şi lambou miocutanat; are avantajul reconstrucţiei palpebrale într-un singur timp operator, scurtând timpul de spitalizare; se practică după următoarea regulă: 1 grefon tarsoconjunctival pentru deficit până la 50%, 2 grefoane pentru deficit până la 75% şi 3 grefe pentru reconstructia totala a pleoapei. Lamboul miocutanat pentru

Scanned with OKEN Scanner

refacerea lamelei anterioare poate fi uni sau bipediculat de la pleoapa superioară sau inferioară când există exces de piele sau alt tip de lambou. Grefele tarsoconjunctivale se suturează cu fir 5.0 resorbabil, apoi se efectuează sutura fibrelor musculare restante la capătul grefonului cu fir 6.0 resorbabil, urmat de sutura cutanată cu fir 6.0 (figura 11.33).

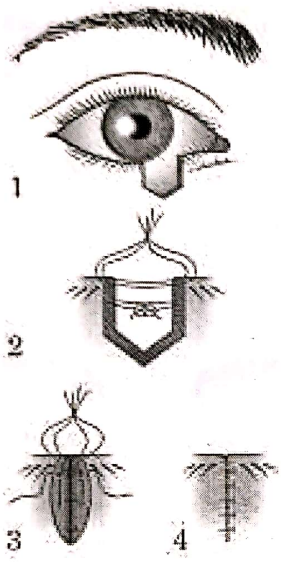

Figura 11.32. Avivare simplă.

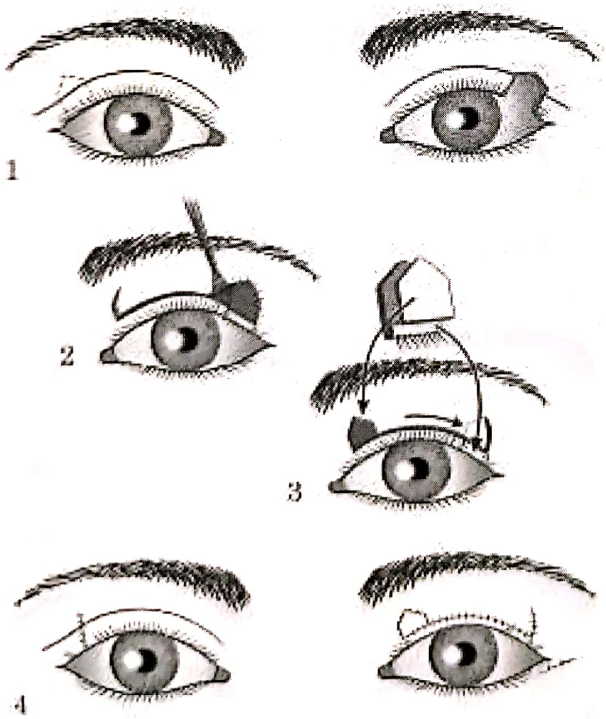

Figura 11.33. Reconstrucţia pleoapei superioare cu grefa tarso-conjunctivală. Tehnica Hubner.

– *Lambou de glisare Tenzel.* Tehnica constă în desenarea viitorului lambou miocutanat în funcţie de localizarea deficitului, urmată de disecţia largă şi în profunzime pentru a evita lezarea nervului facial şi fixarea la nivelul cantusului extern. Lamboul obţinut se glisează suturându-se la nivelul deficitului palpebral, urmat de sutură la nivelul unghiului extern. Lamela posterioară necesită grefă condro-mucoasă sau tarsoconjunctivală (figura 11.34).

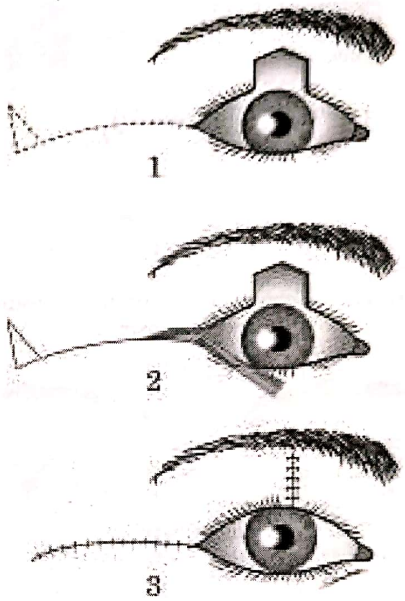

Figura 11.34. Reconstrucţia pleoapei superioare. Lambou Tenzel.

Tehnica Kolner-Hughes este una dintre tehnicile specifice reconstrucţiei pleoapei inferioare ce utilizează lambou tarsoconjunctival şi lambou miocutanat sau grefă cutanată; tehnica este mai simplă, dar necesită 2 timpi operatori la interval de 6–8 săptămâni, timp necesar vascularizării grefonului tarsoconjunctival; este contraindicată la copii(unde există risc de ambliopie) şi în situaţiile de ochi unic sau când tarsul e de calitate proastă (figura 11.35).

Tehnica Cutler-Beard este indicată pentru refacerea deficitelor de la nivelul pleoapei superioare, la persoane în vârstă cu laxitate accentuată a ţesuturilor. Constă în utilizarea unui lambou palpebral în toată grosimea sa care este trecut pe sub puntea palpebrală şi după sutura ridicătorului pleoapei la tarsul superior urmează sutura în 3 planuri. Timpul următor constă în sutura planului musculocutanat şi blefarorafie. Secţionarea pediculului se face după minim 3 săptămâni, urmată de refacerea marginilor palpebrale (figura 11.36).

Scanned with OKEN Scanner

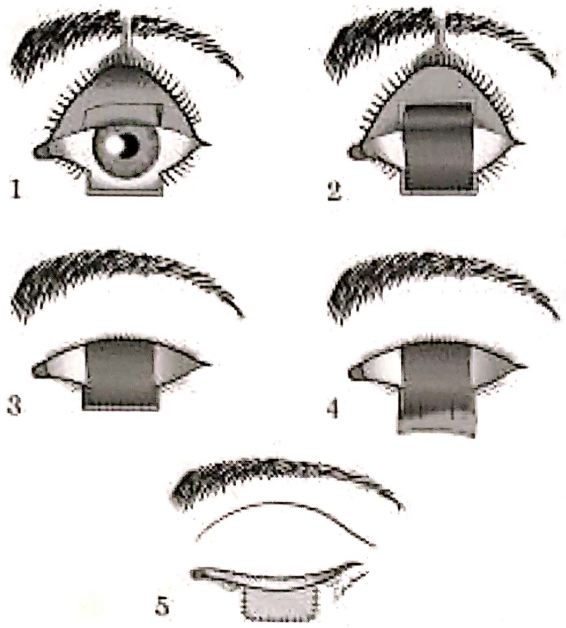

Figura 11.35. Tehnica Hughes pentru reconstructia pleoapei inferioare.

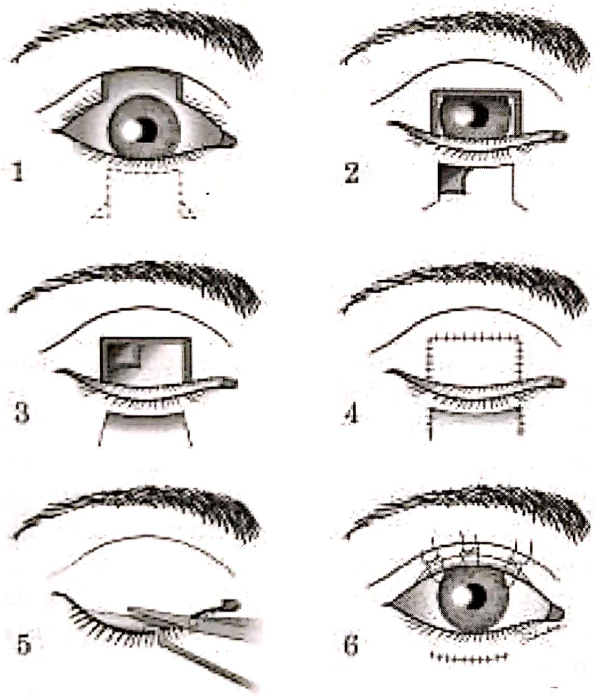

Figura 11.36. Tehnica Cutler Beard pentru reconstrucția pleoapei superioare.

Blefaropoiezele totale sunt extensii ale tehnicilor de reparație segmentară (figura 11.37).

Deficitele comisurale mici şi superficiale beneficiază de cicatrizare spontană sau plastie cu grefă cutanată.

Deficitele comisurii externe mari şi superficiale necesită utilizarea lambourilor miocutanate de transpoziție temporo-supraorbitar sau lambourile palpebrale superioare unipediculate. Deficitele profunde necesită reconstrucții laborioase cu refacerea tendonului palpebral extern cu ajutorul unui lambou periostal răsturnat, fie utilizarea de lambou miocutanat dublat de grefă mucoasă (figura 11.38).

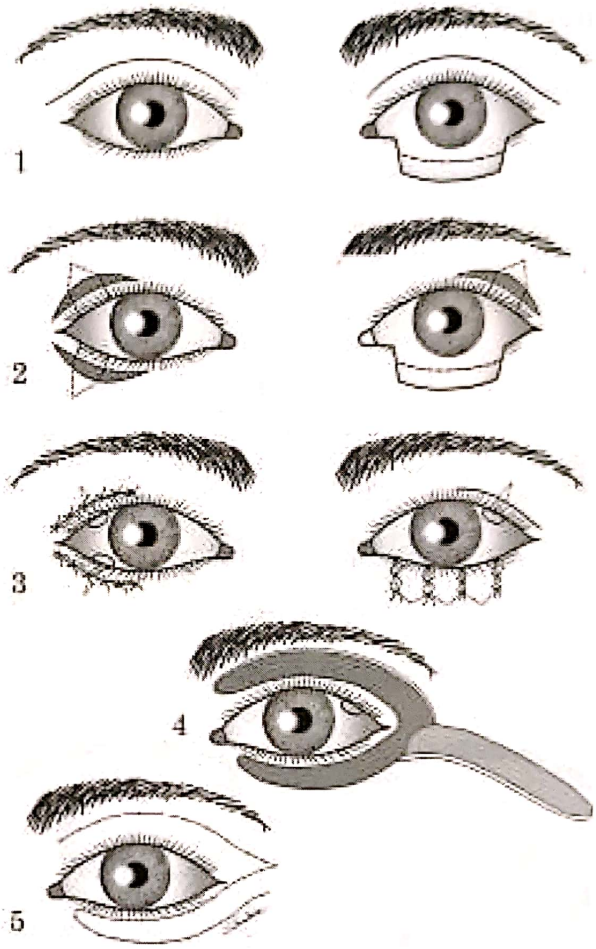

Figura 11.37. Tehnica Hubner pentru reconstrucția pleoapei inferioare.

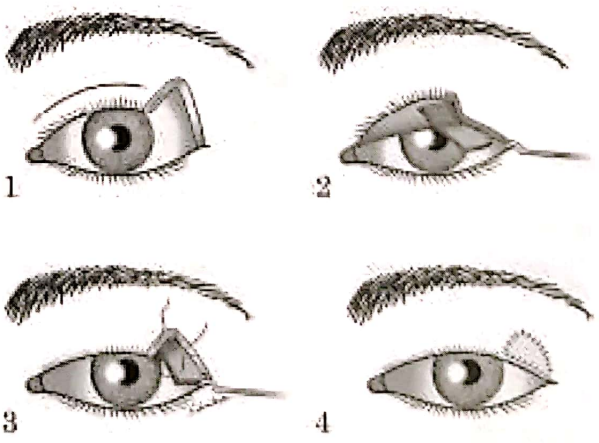

Figura 11.38. Tehnica Byron-Smith.

Scanned with OKEN Scanner

Deficitele comisurii interne mari şi superficiale necesită diverse lambouri miocutanate de transpoziţie medio-frontale (figura 11.39). Deficitele profunde necesită refacerea tendonului palpebral intern dacă este cazul, a planului profund cu grefă mucoasă sau condro-mucoasă iar a planului superficial cu lambou miocutanat [3–6, 8, 9].

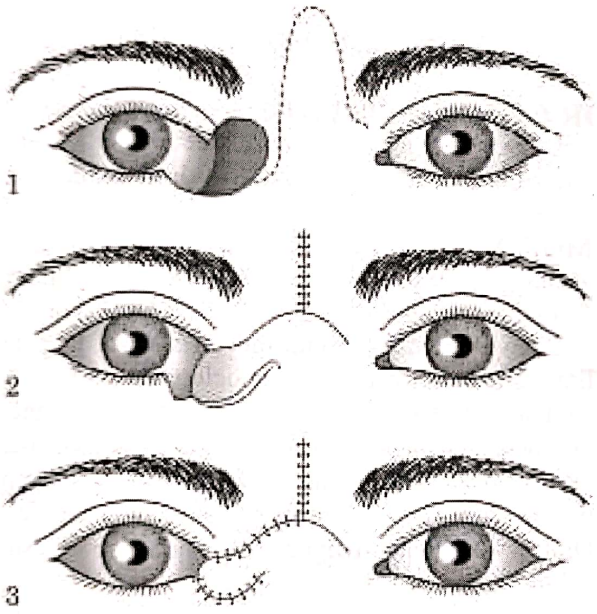

Figura 11.39. Lambou medio-frontal.

Complicaţii post-operatorii

Sunt relativ rare dacă se respectă principiile generale de chirurgie plastică, regulile de asepsie intraoperatorie, pregătirea adecvată a pacientului preoperator şi îngrijirea corectă post-operator.

Complicaţii imediate

Hematomul – poate fi evitat printr-o hemostază corectă intraoperator şi aplicare de pansamente compresive post-operator

Infecţia locală – complicatie gravă ce poate să apară datorită pregătirii insuficiente preoperatorii, operaţia efectuându-se pe o leziune suprainfectată, fie datorită unor greşeli de asepsie în timpul operaţiei.

Dehiscenţa de plagă – apărută la câteva zile post-operator datorită afrontării incorecte a buzelor plăgii sau aplicării de pansamente mult prea compresive.

Necroza grefei sau lamboului – poate să apară ca urmare a unor greşeli de tehnică chirurgicală: superpozarea a două grefe, pedicului lamboului prea îngust/scurt, îngrijirea post-operatorie incorectă.

Complicaţii tardive

Cea mai gravă este *recidiva tumorală* ce poate să apară datorită unei excizii-exereze insuficiente. Celelalte complicaţii, cum sunt *cicatricea cheloidă, modificări de statică şi dinamică palpebrală, fantă palpebrală îngustată, granulom de fir, chist sebaceu, epifora* sau *întârziere de cicatrizare a plăgii* ţin de acurateţea actului chirurgical şi starea generală a pacientului pre şi post-operator [3, 5, 6].

BIBLIOGRAFIE

1. Olteanu M., Tehnici de chirurgie oftalmo-faciala, Bucureşti, Ed. Academiei Române, 2001.
2. Albert & Jakobiec, Principles and Practice of Ophthalmology, 3rd edition, vol. 3, Canada, Saunders, 2008.
3. Adenis J.P., Morax S., Pathologie orbito-palpebrale, 1er edition, Paris, Masson, 1998.
4. Adenis J.P., Chirurgie palpebrale, 1er edition, Paris Masson, 2007.
5. Stricker M., Gola R., Chirurgie plastique et reparatrice des paupieres et de leurs annexes, 1er edition, Paris Masson, 1990.
6. Byron Smith, Ophthalmic Plastic and Reconstructive Surgery, vol. 2, 1st edition, St. Louis: Mosby, 1987.
7. Ophthalmic Plastic and Reconstructive Surgery, American Academy of Ophthalmology, 2009–2010.
8. Mustarde J.C., Repair and Reconstruction in the Orbital Region – a practical guide, 2nd edition, Edinburgh: Churchill Livingstone, 1980.
9. Chen W.P., Oculoplastic Surgery, 1st edition, Stuttgart, Thieme, 2001.
10. Thoumazet F., Labreze C., Adenis J.P., Efficacy of Systemic Propanolol for Severe Infantile Hemangioma of the Orbit and Eyelid: a case study on 12 patients, Br. J. Ophthalmol., June 14, 2001.
11. Older J.J., Eyelid Tumors-Clinical Diagnosis and Surgical Treatment, 1st edition, New York: Raven Press, 1987.

Scanned with OKEN Scanner

Capitolul 12
CONJUNCTIVA

CHIRURGIA TUMORILOR CONJUNCTIVALE

OVIDIU SAMOILĂ

Conjunctiva este o structură membranoasă acoperită de un epiteliu multistratificat necheratinizat, conținând numeroase celule caliciforme și celule Langherhans. În profunzime se află stroma conjunctivală, un țesut conjunctiv lax. Aici se regăsește răspunsul imun al suprafeței oculare, compus din limfocite și anticorpi secretați de plasmocite.

CLASIFICARE

Epiteliul cornean și cel conjunctival formează o suprafață continuă.Nu există o distincție netă între tumorile conjunctivale și cele corneene, formațiunile limbice implicând ambele structuri.

Tumorile conjunctivale sunt congenitale sau dobândite. În funcție de originea celulară există tumori de natură epitelială, melanocitică, limfocitică, fibrotică, miogenică, neuronală, vasculară, histiocitică. Există aici hamartoame (proliferări benigne de celule care se regăsesc în mod normal în țesutul conjunctival) și coristoame (proliferări benigne de celule care nu se regăsesc în mod normal în țesutul conjunctival).

Tumorile secundare provin din extensia unor tumori ale globului ocular (melanoame maligne coroidiene îndeosebi) sau ale pleoapelor (carcinoame). Tumorile metastatice conjunctivale sunt rare.

Neoplaziile scuamoase de suprafață oculară – NSSO (un termen preluat din limba engleză – OSSN – „Ocular surface squamous neoplasia") au originea în epiteliul cornean sau conjunctival [1].

Tumorile melanocitice includ nevi conjunctivali, melanoze (congenitale sau dobândite), melanocitoze, melanocitoame, melanoame maligne.

Tumorile limfoide cuprind un spectru larg de limfoame policlonale sau monoclonale.

Tumorile vasculare sunt în majoritate benigne, în general hemangioame capilare (mai rar cavernoase, racemoase), limfangioame, limfangiectazii, granulom piogen (tumoră vascularizată de natură inflamatorie). Dintre variantele maligne, sarcomul Kaposi este cel mai frecvent [2].

Carcinoamele sebacee au originea în glande sebacee situate pe caruncula.

Vor fi prezentate aspecte clinice ale formațiunilor conjunctivale mai frecvente, întrucât este importantă diferențierea tumorilor care necesită excizie de cele care nu necesită excizie. De asemenea, detaliile histologice care vor fi expuse în continuare vor fi utile chirurgului pentru orientarea terapeutică post-excizie, după obținerea rezultatului anatomopatologic.

TUMORI CONJUNCTIVALE CONGENITALE

CHIST DERMOID

Nu implică direct conjunctiva, se poate extinde însă din orbită subconjunctival. Formațiunile voluminoase se excizează.

DERMOID

Dermoidul apare izolat sau asociat cu alte anomalii oculare în sindromul Goldenhar (displazie

Scanned with OKEN Scanner

oculoauriculovertebrală) sau Treacher Collins. Localizarea este limbică, cel mai frecvent inferotemporal. Formațiunea are culoare alb-gălbui iar anomaliile asociate pot cuprinde: ptoză, strabism, colobom palpebral. Defectul estetic sau astigmatismul indus de formațiunile voluminoase sunt indicații de excizie.

LIPODERMOID

Lipodermoidul sau dermolipomul este o tumoră moale, cu conținut de țesut gras, localizată subconjunctival, cel mai frecvent în cantul extern. Se manifestă clinic la adult. Excizia se practică doar în caz de defect estetic (în general excizie parțială, superficială, pentru a evita complicații precum ptoză, tulburări de motilitate, xeroftalmie).

TUMORI CONJUNCTIVALE DOBÂNDITE

TUMORI EPITELIALE – NEOPLAZII SCUAMOASE DE SUPRAFAȚĂ OCULARĂ (NSSO)

Termenul de NSSO a fost descris de Lee şi Hirst în 1995 [3] cuprinzând leziuni benigne – papilomul scuamos, leziuni premaligne – displazii scuamoase, carcinomul in situ şi leziuni maligne – carcinomul scuamos invaziv.

Factorii de risc sunt: vârstă avansată, pigmentație tegumentară redusă, expunere la ultraviolete (ca urmare leziunile sunt localizate în aria palpebrală), fumat, expunere profesională la produse petroliere. Este posibilă asocierea cu Papilomavirusuri 6, 11, 16 şi 18. Infecția HIV a fost asociată cu creşterea incidenței NSSO în țări din Africa subecuatorială. [4] Xeroderma pigmentosa creşte riscul NSSO şi a melanoamelor conjunctivale.

Tablou clinic

Papilom scuamos

Este o tumoră benignă, sesilă sau pedunculată, formată din una sau mai multe mase conopidiforme cu ax fibrovascular. Multe papiloame sunt de origine virală (Papilomavirus).

Papilomul pedunculat apare mai frecvent la copii. Are o bază de implantare redusă, localizare în fornixul conjunctival, etiologie virală şi ca urmare recurențe frecvente. Temporizarea exciziei şi tratamentul local cu cortizon pot fi benefice. Uneori se detaşează spontan. Procedura excizională este marcată de posibilitatea recureţelor, fiind necesară completarea exciziei cu crioterapia bazei tumorale.

Papilomul sesil se diferențiază mai greu de carcinomul invaziv, apare la adult, iar etiologia virală este mai rară, factorii de risc fiind cei ai NSSO. Localizarea este limbică, cu bază de implantare extinsă în epiteliul şi stroma corneană. Displaziile celulare sunt mai frecvente decât la tipul pedunculat, dar transformarea în carcinom este rară. Excizia simplă este eficientă, cu sau fără crioterapia bazei.

Displazie scuamoasă conjunctivală (CIN)

Se mai numeşte şi neoplazie conjunctivală intraepitelială (CIN – abrevierea din limba engleză). Este o patologie rară care se caracterizează prin înlocuirea epiteliului conjunctival cu celule scuamoase atipice. Procesul displazic se poate regăsi în treimea bazală a epiteliului conjunctival şi cornean (displazie uşoară) sau se poate extinde în toată grosimea epiteliului fără a depăşi membrana bazală, fiind vorba atunci despre carcinom „in situ" (displazie severă).

Leziunile sunt localizate limbic, sesile în general (papilomatoase), mai rar difuze. Aspectul este gelatinos cu demarcare imprecisă de conjunctiva sănătoasă. Suprafața poate fi cheratinizată (leucoplachie). Vascularizația devine proeminentă cu vase supleante.

Carcinom scuamos invaziv

Procesul displazic se extinde în profunzime, dincolo de membrana bazală, în stroma conjunctivală. Aspectul clinic este similar cu al displaziei scuamoase.

Localizarea limbică este o regulă, rareori în fornix sau pe conjunctiva palpebrală. Conjunctiva este inițial mobilă apoi devine fixată la scleră. Invazia profundă sclerală este însă rară. De asemenea, extinderea profundă în cornee, dincolo de membrana Bowman este rară. Extinderea intraoculară, orbitară, limfatică spre stațiile preauriculare, submandibulare, laterocervicale sau metastazarea sistemică sunt atipice.

Există variante agresive de carcinom scuamos invaziv, cu invazie precoce şi recurențe frecvente: carcinomul mucoepidermoid şi carcinomul cu celule fuziforme.

Scanned with OKEN Scanner

TUMORI MELANOCITICE

Sunt incluse aici tumori benigne – melanoza epitelială benignă, melanocitoza oculară, nevii conjunctivali, tumori premaligne – melanoza primară dobândită şi tumori maligne – melanomul malign conjunctival.

Melanoză epitelială benignă

Este o pigmentare conjunctivală plată, nevascularizată, bilaterală, în fanta palpebrală. Apare la persoane cu piele închisă la culoare. Poate fi congenitală (melanoză rasială) sau dobândită (factori predispozanţi climatici, iradiere, expunere la arsenic, boala Adisson, cloasma gravidică). Clinic se manifestă ca o pigmentaţie brună, areată, dispersată pe toată conjunctiva, cu densitate mai mare limbică (uneori cu extensie în corneea periferică). Conjunctiva rămâne mobilă. Traumatismele, tumorile conjunctivale, inflamaţia pot cauza melanoze epiteliale benigne secundare. Nu necesită excizie.

Melanocitoză oculară congenitală

Cel mai frecvent melanocitoza oculară se însoţeşte de melanocitoza palpebrală, fiind vorba atunci despre melanocitoză oculodermală sau **nevul lui Otta**. Formele exclusiv oculare sau exclusiv dermice sunt mai rare. Sunt mai afectaţi asiaticii şi rasa neagră.

Aspectul clinic este al unei pigmentaţii unilaterale gri cu localizare episclerală, care nu poate fi mobilizată. Extinderea în corneea periferică este posibilă.

În nevul lui Otta, pigmentaţia dermică este localizată pe tegumentul palpebral, mai rar periocular. Are acelaşi aspect gri-albăstrui. Rareori pigmentaţia implică structuri intraoculare: hipercromie iriană, hiperpigmentaţia unghiului (glaucom în 10% din cazuri)[5]. Riscul de melanom malign uveal este mai mare, în special în puţinele cazuri întâlnite la rasa caucaziană, totuşi melanomul conjunctival nu apare. Nu necesită excizie.

Nevi conjunctivali

Sunt leziuni congenitale rare, benigne, unilaterale. Au localizare limbică (cu implicare superficială a periferiei corneene), mai rar pe conjunctiva bulbară sau caruncula. Sunt plate sau uşor elevate, bine demarcate, mobile, culoare brună de intensitate variabilă. Prezintă mici chiste de incluzie epitelială în structură. Manifestarea clinică este în primele două decade de viaţă. La pubertate sau în sarcină pot creşte sau se hiperpigmentează. Transformarea malignă este posibilă fiind suspectată în următoarele situaţii: creştere sau modificare bruscă a pigmentării, vascularizare, localizare atipică (în fornix sau conjunctiva palpebrală), extindere corneană stromală.

Melanoză primară dobândită

Este cauzată de proliferarea unor melanocite atipice în epiteliul conjunctival, fără invazie subepitelială atât timp cât nu s-a produs transformare malignă. Pacientul, adult sau vârstnic, de rasă albă, prezintă unilateral, una sau mai multe plăci de pigment brun, mobilizabile cu conjunctiva. Leziunile se pot extinde lent, în ani de zile, extinderea putând fi succedată de remisiuni tranzitorii. Creşterea vascularizării şi formarea de noduli presupune transformarea malignă.

Din punct de vedere histologic există două tipuri:

- Melanoza primară dobândită fără atipii: proliferare benignă de melanocite normale (hiperplazie) în stratul bazal al epiteliului conjunctival, fără risc de transformare malignă.
- Melanoza primară dobândită cu atipii: proliferare de melanocite anormale, mari, leziune premalignă (melanom malign „in situ"). Dacă melanocitele sunt dispersate în toate straturile epiteliului conjunctival (aspect pagetoid) riscul de transformare în melanom se apropie de 90%. Dacă localizarea este doar în stratul bazal riscul de transformare este de 20%. Extinderea leziunii este iniţial pe orizontală, ulterior pe verticală (cu apariţia melanomului malign invaziv). Cele două forme nu pot fi diferenţiate clinic, fiind necesare biopsii repetate (multiple în leziunile extinse) şi documentare fotografică.

Melanom malign conjunctival

Este o tumoră conjunctivală relativ rară, în general la populaţia albă. Pacienţii cu xeroderma pigmentosum prezintă un risc crescut.

Apare cel mai frecvent pe leziuni preexistente: melanoză primară dobândită (2/3), nevi conjunctivali (1/4), restul apărând de novo (forme nodulare).

Clinic se manifestă ca o masă nodulară brună (dar gradul de pigmentaţie e variabil, melanoamele amelanotice au un aspect cărnos, roz), fixată la episcleră, cu vascularizaţie proeminentă, vase supleante. Se poate localiza oriunde pe suprafaţa conjunctivală, cu posibilă extindere corneană.

Scanned with OKEN Scanner

Tumora poate invada globul ocular, obita, poate disemina limfatic sau metastaza (plămân, creier, ficat). Prognosticul este mai bun decât în cazul melanoamelor cutanate. Rata supraviețuirii este de 70% la 10 ani.[6] Factorii de pronostic negativ sunt: localizare extralimbică, grosime tumorală peste 2 mm (cu potențial metastatic mai mare), extindere locoregională, tumori multicentrice, tip celular epitelioid, margini de rezecție cu celule tumorale, recurențe, vârstă tânără.

LEZIUNI LIMFOIDE

Conjunctiva este sediul unei populații limfocitare importante cu localizare preponderent stromală. Reacția acestor celule la stimulare cronică poate duce la apariția unor leziuni benigne (pseudotumori inflamatorii, cu expansiuni celulare policlonale) sau maligne (limfoame, cu proliferări monoclonale, cu diferite grade de malignitate).

Limfomul malign are originea în ganglionii limfatici, splină și măduva spinării. Limfomul primar conjunctival este rar [7]. Limfomul extraganglionar cu celule B de zonă marginală a țesutului limfoid asociat mucoaselor (MALT – „mucosa-associated lymphoid tissue") reprezintă o mare parte din limfoamele anexelor oculare, variantă de limfom nonHodgkin [8]. Sunt limfoame puțin agresive cu structură relativ benignă asemănătoare foliculului limfatic.

Leziunile benigne și maligne au un aspect asemănător, de „pată de somon", datorită vascularizării tumorale. Evoluția este indolentă, fără invazia altor structuri în general, realizându-se prin creștere un mulaj conjunctival. Localizarea este mai frecvent în fornixul inferior. Biopsia este necesară pentru aprecierea malignității, iar evaluarea generală trebuie să excludă limfomul sistemic.

Tratamentul constă în excizie chirurgicală, radioterapie locală, chimioterapie, interferon alfa local, rituximab, mitomicină C topică. Supraviețuirea la 5 ani este peste 90%.

PRINCIPII DE TRATAMENT AL TUMORILOR DE SUPRAFAȚĂ OCULARĂ

Neoplaziile de suprafață oculară și melanomul conjunctival se tratează prin excizie chirurgicală. Celulele tumorale restante în marginile de rezecție pot induce recurențe. În cazul unor margini de rezecție nesigure sunt necesare măsuri terapeutice adjuvante, în special în cazul melanoamelor: crioterapie, debridare cu alcool, iradiere, mitomicină C, interferon, radioterapie.

PRINCIPII DE EXCIZIE CHIRURGICALĂ

Leziunile maligne și premaligne necesită excizie radicală, cu margini de rezecție libere. Se indică biopsie excizională cu rezecția în limite de siguranță oncologică de 3–4 mm a marginii tumorale. Biopsia incizională trebuie evitată. Țesuturile trebuie minim manevrate – de exemplu tehnica „no touch", descrisă de Shields [9], care presupune evitarea atingerii formațiunii tumorale cu scopul de a preveni diseminarea celulelor tumorale. Cu același scop câmpul chirurgical trebuie menținut uscat, fără un lavaj excesiv al globului ocular.

În **chirurgia melanomului conjunctival**, tehnica chirurgicală ar putea fi cel mai important factor predictiv pentru recurențe, necesitatea exenterației de orbită, metastaze și deces.[6] Mai mult decât în cazul tumorilor epiteliale, marginile de rezecție libere sunt esențiale. Melanoamele trebuie excizate larg, cu tehnica „no touch".

Excizia constă în extirparea cu margini de siguranță de 3–4 mm, ridicarea tumorii de pe cornee după debridarea epiteliului cornean la distanță de 2 mm de tumoră (eventual după tratamentul cu alcool), disecție la limb. Disecția superficială a sclerei poate fi necesară în cazul invaziei sclerale. Crioterapia completează excizia completă, fiind aplicată la marginea conjunctivală a tumorii, iar baza sclerală și limbul pot fi tratate cu alcool 100% [9].

Uneori obținerea unor margini libere este dificilă din cauza extinderii laterale difuze și a dificultăților inerente legate de aprecierea secțiunilor histopatologice.

În cazul melanoamelor, rata recurențelor este de 51% la 10 ani. Rata metastazelor este de 26% la 10 ani, cu localizare limfatică inițial, apoi în creier, ficat, plămâni. Rata de deces este de 13% la 10 ani [6].

Pentru **neoplaziile scuamoase**, rata de recurențe la 10 ani este de 33% pentru pacienți cu margini chirurgicale negative și 56% pentru pacienți cu margini chirurgicale pozitive, în medie recurențele apărând în primii 2–3 ani [1].

Excizia largă ridică probleme serioase în ceea ce privește **reconstrucția suprafeței oculare**. Suprafețele largi sunt dificil de reconstruit. Utilizarea terapiilor adjuvante implică posibile complicații, deficit de celule stem limbice, necroze sclerale,

Scanned with OKEN Scanner

conjunctivale, inflamație oculară, întârzierea cicatrizării, care fac și mai dificil managementul defectului conjunctival. Țesutul conjunctival insuficient poate duce la un abord minimalist care însă implică risc crescut de recurențe. Opțiunile de reconstrucție includ: închiderea directă, fixarea la scleră a conjunctivei cu scleră nudă (în defecte medii), grefe conjunctivale rotaționale sau libere, autografe de mucoasă bucală, utilizarea membranei amniotice. Defectul cornean poate necesita autografă limbică în cazul deficitului de celule stem sau keratoplastie lamelară.

Extinderea leziunilor maligne conjunctivale în orbita anterioară sau fornixurile conjunctivale necesită exenterație orbitară parțială sau totală.

TRATAMENTUL ADJUVANT MEDICAMENTOS

Mitomicina C este un agent alchilant care acționează în toate etapele ciclului celular, prin sciziunea ADN-ului tumoral, efect păstrat și după oprirea tratamentului. Ținta este celula tumorală cu ciclu celular rapid, în timp ce celulele stem cu ciclu mai lent sunt mai puțin afectate. Mitomicina C inhibă răspunsul fibroblastic și împiedică formarea unor cicatrici extensive conjunctivale. Prin acțiune pe o suprafață extinsă înlătură necesitatea unor margini tumorale negative.

Chemoterapia cu Mitomicină C poate fi utilizată ca tratament primar (fără a exista studii legate de beneficiile pe termen lung), dar mai ales ca tratament adjuvant când formațiunile sunt difuze sau marginile de rezecție sunt pozitive. Melanomul malign conjunctival răspunde mai puțin la Mitomicină spre deosebire de neoplaziile scuamoase sau de melanozele oculare.

Interferonul alfa-2b, cu utilizare topică sau în injecții perilezionale este o substanță mai puțin toxică decât Mitomicina. Funcționează ca o glicoproteină cu rol de receptor de suprafață celulară, producând efecte antivirale și antitumorale (posibil prin inhibarea angiogenezei). Este eficient atât în neoplaziile scuamoase cât și în cele melanocitice.

UTILIZAREA MEMBRANEI AMNIOTICE ÎN RECONSTRUCȚIA SUPRAFEȚEI OCULARE

Membrana amniotică (MA) recoltată de pe fața fetală a placentei poate fi utilizată în procedee de reconstrucție extensivă a suprafeței oculare. Sub formă proaspătă sau congelată [11] prezintă proprietăți antimicrobiene, antiinflamatorii (inhibă semnalele TGF, IL1, integrine), promovează factori de creștere (epidermal, cheratocitic, fibroblastic), inhibă neovascularizația prin factori antiangiogenici, inhibă fibroza. Furnizează epiteliului conjunctival sănătos o membrană bazală „de novo". MA funcționează astfel ca un mediu suport de replicare a celulelor conjunctivale.

După excizia tumorală, MA poate fi utilizată ca o grefă, cu biointegrarea sa în țesut, având rol de membrană bazală pentru epiteliul conjunctival din jur (figurile 12.1, 12.2) sau ca scut protector prin aplicarea sa deasupra țesuturilor (protejând astfel populația stem limbică, ariile de scleră denudată).

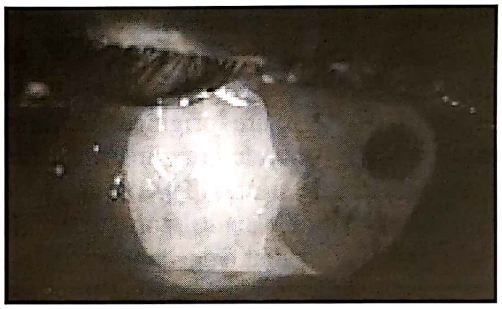

Figura 12.1. Melanom conjunctival.

Figura 12.2. Aspectul la 24 h după excizia melanomului și reconstrucție cu MA.

Absența inflamației și a cicatrizării aberante este importantă în special atunci când rezecția tumorală este însoțită de crioterapie. Rezultatul cosmetic este mai bun decât atunci când se utilizează alți substituenți conjunctivali, mucoasă bucală sau nazală, care nu refac deplin morfologia și fenotipul conjunctival. MA realizează o reepitelizare cu fenotip conjunctival în timp ce permite vindecarea corneei prin protejarea populației de celule stem limbice. Mai mult, MA poate fi utilizată și în insuficiențe limbice parțiale, preexistente, evitând

Scanned with OKEN Scanner

un auto sau alotransplant limbic de celule stem [12].

MA poate fi utilizată cu succes în defecte conjunctivale largi, când autografa conjunctivală este dificilă sau țesutul conjunctival este insuficient. Rolul său în reconstrucția fornixurilor sau a conjunctivei palpebrale este incert, rezultatele fiind variabile (figurile 12.3, 12.4).

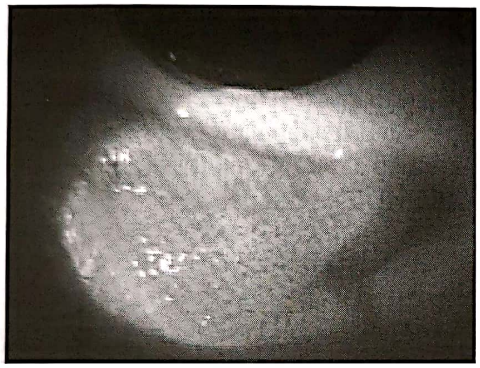

Figura 12.3. Papilom sesil fornix conjunctival inferior (proteză oculară).

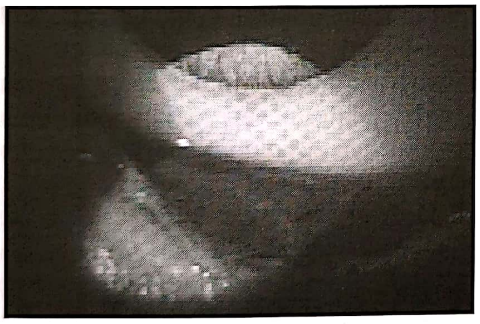

Figura 12.4. Aspectul la 24 h după excizia papilomului și reconstrucția fornixului cu MA

BIBLIOGRAFIE

1. Othman Ihab Saad, Ocular surface tumors, Oman J. Ophthalmol., 2009, 2(1): 3–14.
2. Shields J.A., Mashayekhi A., Kligman B.E. *et al.*, Vascular tumors of the conjunctiva in 140 cases, Ophthalmology, 2011, 118(9): 1747–53.
3. Lee G.A., Hirst L.W., Ocular surface squamous neoplasia, Surv. Ophthalmol., 1995, 39: 429–50.
4. Waddell K., Kwehangana J., Johnston W.T., Lucas S., Newton R., A case-control study of ocular surface squamous neoplasia (OSSN) in Uganda, Int. J. Cancer, 2010, 127(2): 427–32.
5. Kansky J.J., Conjunctiva. Clinical Ophthalmology, 6th edition, Edinburgh: Butterworth Heineman Elsevier, 2007.
6. Shields Carol L., Conjunctival melanoma: risk factors for recurrence, exenteration, metastasis, and death in 150 consecutive patients, Trans. Am. Ophthalmol. Soc., 2000, 98: 471–92.
7. Santosh Kumar M., Mucosa-associated lymphoid tissue lymphoma in conjunctiva, Indian Journal of Pathology and Microbiology, 2008, 51(3): 407–8.
8. Jung-Min Woo, Chien-Kue Tang, The Clinical Characteristics and Treatment Results of Ocular Adnexal Lymphoma, Korean J. Ophthalmol., 2006, 20(1): 7–12.
9. Shields J.A., Shields C.L., De Potter P., Surgical management of conjunctival tumors. The 1994 Lynn B. M cmahan Lecture, Arch. Ophthalmol., 1997, 115(6): 808–15.
10. Tabin G., Levin S., Snibson G., Loughnan M., Taylor H., Late recurrences and the necessity for long-term follow-up in corneal and conjunctival intraepithelial neoplasia, Ophthalmology, 1997, 104(3): 485–92.
11. Harminder S. Dua, Augusto Azuara-Blanco, Amniotic membrane transplantation. Br. J. Ophthalmol., 1999, 83: 748–52.
12. Tseng S.C.G., Pinnita Prabhasawat. Amniotic Membrane Transplantation With or Without Limbal Allografts for Corneal Surface Reconstruction in Patients With Limbal Stem Cell Deficiency, Arch. Ophthalmol., 1998, 116: 431–41.

Scanned with OKEN Scanner

PTERIGIONUL

OVIDIU SAMOILĂ

Pterigionul reprezintă un țesut fibrovascular care invadează corneea dinspre conjunctivă, cu formă triunghiulară.

Pterigionul este mai frecvent întâlnit la pacienți în vârstă de 20–50 de ani, cu expunere la ultraviolete (UV-B în special), în climate calde și uscate (mediu rural, latitudini ecuatoriale) [1]. Majoritatea cazurilor sunt sporadice, deși există și familii în care o transmisie dominantă poate fi demonstrată [2]. În ceea ce privește relația pterigionului cu fumatul, acesta pare a avea un rol preventiv în apariția sa [3].

Uneori pterigionul apare prin evoluția unei pinguecule voluminoase care atinge limbul sclerocornean. Pinguecula și pterigionul prezintă de altfel similitudini histologice (pterigionul diferă de pingueculă prin vascularizare).

Pterigionul este un proces activ, inflamator, având ca element cheie disfuncția celulelor stem limbice. Conjunctivalizarea corneei se produce cu țesut caracterizat prin inflamație cronică, proliferare celulară, remodelare tisulară și angiogeneză. Astfel pterigionul pare a fi mai degrabă o leziune proliferativă decât degenerativă. O mai bună înțelegere a imunopatogenezei pterigionului poate duce la descoperirea unor noi metode terapeutice. Prezența inflamației și a factorilor de creștere endoteliali justifică alegerea unor opțiuni terapeutice corespunzătoare – antiinflamatoare, anti-VEGF. Identificarea pterigionului ca o maladie proliferativă susține indicația de excizie largă, utilizarea unor antimitotice, radioterapie adjuvantă [4]. Materialul proliferativ restant după o excizie incompletă (celule stem alterate sau celule conjunctivale) ar putea fi responsabile de recurențe. Spre deosebire de pterigionul primar, recurența pare să nu aibă legătură cu expunerea UV. Țesutul subepitelial în cazul recurențelor nu conține țesut conjunctiv degenerat ca în cazul pterigionului. Recurența poate fi asemănată unui cheloid tegumentar [2].

Un studiu Australian a evidențiat un procent ridicat (9,8%) de neoplazii scuamoase ale suprafeței oculare pe specimene de pterigion recoltate cu ocazia exciziei chirurgicale. Cauzalitatea comună a celor două maladii (expunerea UV) ar putea fi o explicație. Autorii subliniază necesitatea examenului histopatologic al pterigionului [5].

TABLOU CLINIC

Pterigionul apare ca un țesut fibrovascular, congestiv, de formă triunghiulară, în fanta palpebrală, cu baza spre conjunctiva bulbară și vârful pe cornee.

Inițial prezentarea este conjunctivală, de lungă durată, aspectul fiind asemănător cu al unei pinguecule care atinge limbul sclero-cornean, în sector nazal. Ulterior apare bureletul limbic și invazia corneană. Evoluția este în acest moment mai rapidă. În timp pterigionul poate atinge axul optic, însă dezvoltarea pterigionului se poate opri inexplicabil în orice moment al evoluției sale. Un corp voluminos se poate extinde pe conjunctiva palpebrală și cauzează simblefaron.

Peste 90% sunt localizate în sectorul nazal. Rareori localizarea este temporală (fiind descrise pterigioane duble nazale și temporale care se ating la apexul cornean). Frecvent sunt bilaterale dar asimetrice.

Pterigionul are trei porțiuni: 1. Zona de invazie (capișonul) este o arie plată gri ce conține în special fibroblaști, invadează și distruge membrana Bowman. Uneori există insule izolate de țesut fibros invaziv. În fața ariei de invazie apare uneori o linie pigmentată gălbui-aurie, prin impregnare cu fier, linia Stocker. 2. Capul pterigionului este un țesut albicios vascular cu atașament ferm pe cornee. 3. Corpul este o structură cărnoasă roz, fibrovasculară, mobilă, bine conturată pe conjunctiva bulbară.

Din punct de vedere clinic există două categorii de pterigioane:

- În prima categorie, pterigionul neevolutiv are un aspect relativ atrofic, este mai plat și crește

Scanned with OKEN Scanner

lent. Vasele episclerale de sub corpul pterigionului pot fi distinse. Zona de invazie este redusă. Pterigioanele statice formează linie Stocker. Recurențele sunt relativ rare.

• În a doua categorie, pterigionul evolutiv crește rapid, componenta fibrovasculară este voluminoasă, ascunzând vasele episclerale. Zona de invazie este marcantă. Clinic se manifestă mai agresiv, cu pusee congestive, acuitate vizuală scăzută şi prezintă o rată mai mare de recurență după excizie [6].

Pacienții acuză senzații asemănătoare unei conjunctivite: iritație, senzație de arsură, corp străin, lăcrimare. Acuitatea vizuală poate fi scăzută prin apariția astigmatismului cornean neregulat sau prin proliferare în axul vizual. Atât lungimea cât şi lățimea, dar mai ales extensia pterigionului se corelează cu valoarea astigmatismului.

Formațiunile voluminoase pot determina strabisme restrictive prin punerea în tensiune a conjunctivei nazale.

DIAGNOSTIC DIFERENȚIAL

Pseudopterigion – apare în orice cadran al corneei, este de fapt un pliu al conjunctivei, neaderent pe toată lungimea (o sondă trece uşor pe sub corpul său), ataşat doar la bază şi apex. Rezultă după ulcerații corneene, arsuri chimice, cicatrici conjunctivale, traumatisme, cu ataşarea conjunctivei la cornee.

Tumori conjunctivale, în special carcinoame scuamoase. Aspectul şi histologia sunt diferite. Pe de altă parte, aşa cum am amintit, un procent semnificativ din pterigioane se însoțesc de neoplazii scuamoase superficiale. Pterigionul cu localizare atipică, temporală, trebuie considerat suspect. O invazie, extindere agresivă, vascularizarea anormală ar putea fi indicii de transformare malignă [7]. În consecință toate pterigioanele ar trebui examinate histopatologic.

TRATAMENT

TRATAMENT MEDICAL

Chirurgia este unica metodă care poate îndepărta pterigionul. Tratamentul chirurgical poate fi uneori completat cu terapii medicale adjuvante care să scadă incidența recurențelor – agenți fizici, substanțe cu rol antimitotic, steroizi, injecții de inhibitori VEGF subconjunctival.

Tratamentul cu agenți fizici:

• Betairadiere – reduce recurențele (în general sub 12%), dar crește rata complicațiilor, unele apărute la ani după expunere: cataractă, sclieromalacie, infecții, cicatrizări aberante, ulcerații sclerale, atrofii iriene, ptoză.

• Fotocoagulare cu LASER-ul Argon – are ca scop obstruarea neovaselor la nivelul limbului. Se plasează câteva rânduri de impacte paralel cu limbul. Ar putea contribui la scăderea post-chirurgicală a recidivelor.

• Cauterizare – se indică pentru a evita dezvoltarea vaselor la limb, după excizia pterigionului. Cauterizarea în exces poate duce la o cicatrizare suplimentară.

Substanțe antimitotice – Mitomicina C (MMC) este în prezent bine cunoscută ca tratament adjuvant în chirurgia glaucomului. Este un agent alchilant care inhibă sinteza ADN, ARN şi a proteinelor. O expunere de scurtă durată la MMC induce inhibiția pe termen lung a fibroblaştilor tenonieni. Efectele adverse sunt moderate şi tranzitorii dacă se utilizează o singură doză intraoperatorie de MMC, aplicată sub forma unui burete îmbibat, subconjunctival, câteva minute. Concentrația substanței şi durata de aplicare nu sunt bine stabilite – între 0,01–0,04%, 3–5 minute. Majoritatea studiilor plasează rata de recidivă sub 10% (MMC aplicată în proceduri „bare sclera") [6, 8].

Steroizi – utilizarea lor topică diminuă reacția vasculară, inflamația şi inhibă proliferarea fibroblastică. Pot însă întârzia reepitelizarea corneană. Se pot utiliza cu o siguranță sporită după vindecarea epiteliului cornean.

Inhibitori VEGF (Avastin – Bevacizumab) au ca țintă componenta vasculară a pterigionului. Un studiu din 2011 pe 22 pacienți notează reducerea dimensiunii pterigionului la 12 săptămâni după injectarea subconjunctivală de 0,2 ml Avastin [9]. Eficacitatea Avastinului nu este însă bine stabilită. Majoritatea studiilor notează o reducere semnificativă statistic ($p < 0,05$) dar nesemnificativă clinic a dimensiunii pterigionului (reducere de până la 5% la 3 luni de la tratament) [10]. Avastinul poate fi utilizat sub formă topică. Instilații de Avastin 25 mg/ml de 4 ori pe zi, 3 săptămâni au tratat un caz de pterigion recurent în faza de debut [11].

Scanned with OKEN Scanner

TRATAMENT CHIRURGICAL

Primele intervenţii chirurgicale pentru pterigion datează de dinainte de anul 1000 î.H. Procedura este descrisă de Susrata, primul chirurg oftalmolog din lume, care practică disecţia capului pterigionului cu ajutorul unei chiurete, excizie completă, combinată cu utilizarea unor unguente cicatrizante [6, 12]. În absenţa unui microscop, procedura era foarte asemănătoare cu cea practicată în zilele noastre.

În timp s-au dezvoltat nenumărate proceduri chirurgicale care au ca scop controlul mai bun al recidivelor. În 1953, Rosenthal remarcă: pterigionul a fost „incizat, eliminat, despicat, transplantat, excizat, cauterizat, grefat, inversat, galvanizat, încălzit, disecat, rotat, coagulat, repoziţionat şi iradiat" [12]. În prezent chirurgia pterigionului variază de la proceduri simple gen „bare sclera" până la proceduri complexe precum keratoplastii lamelare sau transplant de membrană amniotică.

Chirurgia pterigionului nu trebuie bagatelizată întrucât rata recurenţelor este mare (între 2 şi 80%) şi deseori recurenţele sunt mai agresive, mai exuberante decât pterigionul primar.

Indicaţiile de îndepărtare a pterigionului includ: inflamaţia semnificativă, recurentă; creşterea continuă; scăderea vederii prin proximitatea cu axa vizuală sau astigmatism; strabism restrictiv, diplopie; defect estetic.

Principii de excizie:

- Îndepărtarea completă a pterigionului până la membrană Bowman şi scleră. O atenţie deosebită trebuie acordată zonei limbice care trebuie restaurată cât mai bine (trebuie lăsată cât mai netedă) pentru a preveni recurenţele. Uneori ţesutul patologic se extinde subconjunctival până la muşchiul drept intern sau fornixuri şi trebuie disecat şi îndepărtat.
- Evitarea manoperelor excesive care să ducă la cicatrizare aberantă şi astigmatism
- Minimalizarea lezării sclerei, a dreptului intern.

Factorii de care depinde incidenţa recurenţelor:

- Manopera chirurgicală, tipul de chirurgie. Recurenţele sunt mai frecvente dacă resturi de ţesut din pterigion rămân pe cornee în special.
- Vârsta – recurenţe mai rare la vârstnici
- Morfologia pterigionului – recurenţe mai frecvente dacă vascularizaţia ajunge în zona de invazie Fuchs, mai rare la un capişon bine definit, pigmentat.

1. DEVIEREA PTERIGIONULUI. Este o tehnică practic abandonată din cauza ratei recurenţelor şi a defectului estetic. Constă în disecţia capului de pe cornee şi sutura lui într-o altă poziţie, la distanţă de cornee, subconjunctival, unde în timp se atrofiază (figura 12.5).

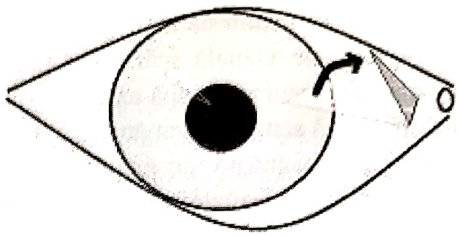

Figura 12.5. Devierea capului pterigionului sub conjunctiva supero-nazală.

2. EXCIZIA PTERIGIONULUI. Capul pterigionului se îndepărtează cu meticulozitate de pe cornee, cu grijă pentru a nu lăsa ţesut restant (însă nu orice opacitate trebuie îndepărtată). Corneea şi în special limbul rămân netede. Corpul pterigionului se îndepărtează în totalitate, până în conjunctivă sănătoasă. Se cauterizează sclera perilimbică pentru a reduce capacitatea de neovascularizaţie.

Defectul conjunctival poate fi abordat în mai multe moduri:

A. TEHNICA „BARE SCLERA" (SCLERĂ DENUDATĂ). Era procedura de elecţie până la apariţia tehnicii de grefare conjunctivală. Defectul scleral nu se acoperă, conjunctiva se lasă liberă sau se suturează la scleră (figura 12.6). Rata de recidivă este de aproximativ 30%, dar alte studii indică procente mult mai mari, 60–80%.

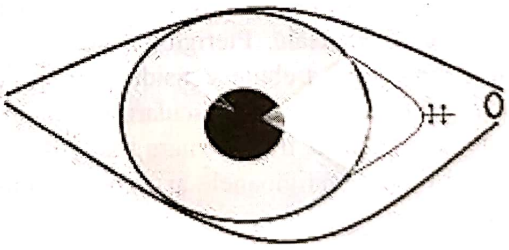

Figura 12.6. Tehnica „bare sclera", sclera juxtalimbică rămâne descoperită.

B. TEHNICA CU SUTURĂ CONJUNCTIVALĂ. Conjunctiva este suturată direct după uşoara disecţie a conjunctivei adiacente. Dacă defectul este mai larg se poate închide prin translocare conjunctivală, după incizii de relaxare efectuate la limb (superior sau inferior sau ambele,

Scanned with OKEN Scanner

figura 12.7) sau prin flapuri conjunctivale pediculate (figura 12.8), obținute prin rotația conjunctivei sănătoase perilimbice. Totuși rata recurențelor nu diferă semnificativ față de tehnicile „bare sclera".

Betairadierea și Mitomicina C pot fi utilizate ca terapie adjuvantă, acoperirea sclerei cu conjunctivă scăzând complicațiile legate de aceste proceduri (în special scleromalacie).

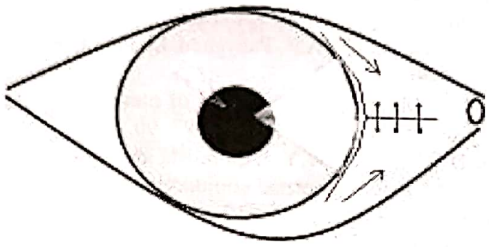

Figura 12.7. Sutura directă, translocare conjunctivală.

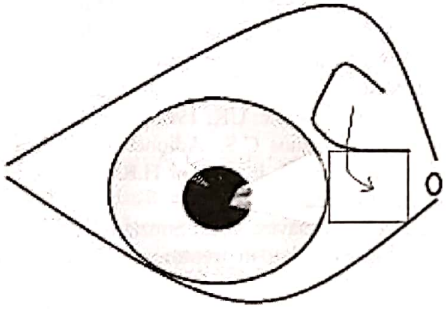

Figura 12.8. Flap conjunctival pediculat.

EXCIZIILE CU GREFARE

A. AUTOGREFĂ CONJUNCTIVALĂ. Este tehnica preferată în prezent. După excizia largă a pterigionului se acoperă sclera cu grefă liberă conjunctivală recoltată de la același ochi, din sector superotemporal (figura 12.9). Grefa se supradimensionează ușor, cu 1 mm (se marchează limitele conjunctivale cu electrocauterul sau cu marker, decupajul se realizează astfel încât marcajul să rămână pe grefă pentru asigurarea dimensionării și a orientării corecte). Prin disecție superficială se recoltează doar conjunctivă, fără țesut tenonian. Grefa trebuie poziționată corect, cu fața epitelială în sus. Orientarea nu este esențială, totuși se preferă ca porțiunea limbică a grefei să fie suturată la limb. Se utilizează fire Vicryl 8.0–10.0. Pentru a evita mobilizarea grefei pe un ochi în mișcare, piesa trebuie securizată la scleră prin plasarea suturilor mai profund, în țesut episcleral. Utilizarea adezivilor biologici pentru securizarea grefei reduce durata și complexitatea intervenției.

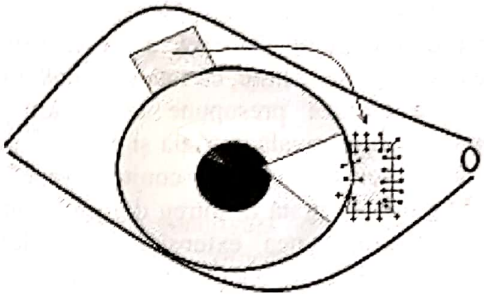

Figura 12.9. Autografă conjunctivală.

Recidivele apar în caz de retracție a grefei (grefă subdimensionată, groasă, recoltată cu țesut tenonian, liza prematură a suturilor) sau în caz de grefă insuficient stabilizată prin suturi adecvate. Dacă grefa a fost poziționată perfect, recidiva poate totuși să apară dacă excizia pterigionului nu a fost completă (resturi limbice, conjunctivale).

Cu această metodă rata de recidivă este redusă. Nu există studii bine construite care să indice la ce nivel se situează recidivele (lucru de altfel valabil pentru toate tehnicile descrise), procentul se situează probabil sub 10% (cu limite între 5–20%).

Recidivele sunt definite diferit în funcție de studiu. Majoritatea autorilor ignoră recidivele conjunctivale fără implicare limbică, acestea putând însă determina simptome, congestie, disconfort. Se consideră în general recidive formațiunile care traversează limbul (unii autori consideră doar cazurile care urcă cel puțin 1 mm pe cornee). Un procent important al recidivelor apar la 6–8 săptămâni după chirurgie și marea majoritate în primul an [2, 13].

B. AUTOGREFĂ LIMBICĂ. Se indică în cazul pterigioanelor recidivante. Refacerea populației limbice împiedică invazia conjunctivală a corneei.

C. RECONSTRUCȚIE CU MEMBRANĂ AMNIOTICĂ. Nu se cunoaște mecanismul precis prin care membrana amniotică previne recurențele. Membrana amniotică conține proteine care favorizează adeziunea, diferențierea, migrația celulelor epiteliale și astfel favorizează reepitelizarea defectului conjunctival. Prezintă un rol inhibitor asupra fibroblaștilor corneeni și limbici, prin blocarea transformării miofibroblastice, a semnalelor TGFbeta, CD44, beta1-integrine, limitând astfel formarea de cicatrici [14].

Membrana amniotică (proaspătă sau congelată) poate fi utilizată pentru a acoperi defecte conjunctivale

Scanned with OKEN Scanner

largi, când țesutul conjunctival nu este suficient pentru reconstrucție, când pacientul necesită trabeculectomie, pentru reconstrucția fornixurilor în caz de simblefaron.

În proceduri de tip „bare sclera" poate fi suturată peste defect, până la limb, cu fața epitelială în sus.

O altă tehnică presupune combinația între autografa conjunctivală parțială și MA, cu scopul de a utiliza un fragment de conjunctivă cât mai mic. MA este suturată în întreg defectul conjunctival, cu posibilitatea extensiei peste defectul cornean, iar grefa conjunctivală este suturată peste membrană, închizând doar parțial defectul, fie spre limb, fie spre caruncul (figura 12.10).

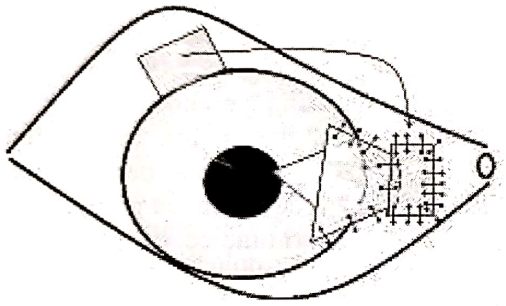

Figura 12.10. Autografă conjunctivală completată cu transplant de membrană amniotică (suturată sub grefa conjunctivală și peste cornee).

În general rata de recurențe în procedurile utilizând membrană amniotică este similară celei din autografa conjunctivală.

D. GREFĂ DE MUCOASĂ BUCALĂ. Poate fi utilizată mucoasă de pe fața vestibulară a buzei inferioare, în cazul insuficienței țesutului necesar pentru autografă conjunctivală.

E. KERATOPLASTIE LAMELARĂ SAU PERFORANTĂ. O grefă lamelară periferică (de 0,4 mm grosime) poate fi utilizată în cazul unor pterigioane recidivante care invadează profund stroma corneană sau în cazul în care rezultatul chirurgiei primare este o cornee subțire, cu țesut fibrotic rezidual. Dacă există iminențe de perforație corneană se utilizează keratoplastia perforantă, eventual cu buton descentrat.

BIBLIOGRAFIE

1. Duke-Elder S., System of Ophthalmology, Diseases of the Outer Eye, St. Louis: CV Mosby, 1965.
2. Waller S.G., Adamis A.P., Pterygium. Duane's Ophthalmology, s.l.: CD-ROM, 2002.
3. West S., Muñoz B., Prevalence of pterygium in Latinos: Proyecto VER, 2009, 93(10): 1287–90.
4. Tan D.T.H., Tang W.Y., Apoptosis and apoptosis related gene expression in normal conjunctiva and pterygium, Br. J. Ophthalmol., 2000, 84: 212–6.
5. Hirst L.W., Axelsen R.A., Pterygium and Associated Ocular Surface Squamous Neoplasia, Arch. Ophthalmol., 2009, 127(1): 31–2.
6. Tan D.T.H., Pterygium. In: Mark J., Mannis E., Holland J. (editors), Ocular surface disease: medical and surgical management, New-York: Springer-Verlag, 2002.
7. Sevel D., Sealy R., Pterygia and carcinoma of the conjunctiva, Trans. Ophthalmol. Soc. UK, 1968, 88: 567–8.
8. Frucht-Pery J., Siganos C.S., Adjunctive MEdical Therapy for Pterygium Surgery. In: Taylor H.R. (editor), Pterygium. s.l.: Kugler Publications, 2000.
9. Besharati M.R., Manaviat M.R., Souzani A., Subconjunctival bevacizumab injection in treatment of pterygium, Acta. Med. Iran, 2011, 49(3): 179–83.
10. Fallah Tafti M.R., Khosravifard K., Moha Mmadpour M. *et al.*, Efficacy of intralesional bevacizumab injection in decreasing pterygium size, Cornea, 2011, 30(2): 127–9.
11. Wu P.C., Kuo H.K., Tai M.H., Shin S.J., Topical bevacizumab eyedrops for limbal-conjunctival neovascularization in impending recurrent pterygium, Cornea, 2009, 28(1): 103–4.
12. Rosenthal J.W., Chronology of pterygium therapy, 1953, 36(11): 1601–16.
13. Snibson G.R., An Evidenced-Based Appraisal of Treatment Options. In: Taylor H.R. (editor), Pterygium. s.l.: Kugler Publications, 2000.
14. Kim J.C., Tseng S.C.G., Transplantation of preserved human amniotic membrane for surface reconstruction in severely damaged rabbit corneas, Cornea, 1995, 14: 473–84.

Scanned with OKEN Scanner

ACOPERIREA CONJUNCTIVALĂ

CAMELIA BOGDĂNICI

INTRODUCERE

Popularitatea acoperirii conjunctivale (AC) pentru tratamentul afecțiunilor corneene a diminuat odată cu îmbunătățirea produselor de lubrifiere oculară, cu folosirea lentilelor de contact terapeutice în bolile suprafeței oculare, cu folosirea într-o mai largă măsură a membranei amniotice și/sau cu îmbunătățirea tehnicilor chirurgicale [1]. Cu toate acestea, acoperirea conjunctivală este extrem de folositoare în cazuri ocazionale și reprezintă o parte importantă din repertoriul chirurgului de pol anterior.

În 1958, Trygve Gundersen a descris pentru prima oară tehnica de *„acoperire conjunctivală"* în tratamentul afecțiunilor corneene [2]. După doi ani, același autor publică două tipuri de operații prin combinarea keratectomiei lamelare cu acoperirea conjunctivală, pentru cazurile cu keratopatie buloasă. Prima variantă, numită *„acoperire conjunctivală în mozaic"* constă din îndepărtarea unui segment cornean adiacent limbului și înlocuirea acestui defect cu conjunctivă și capsulă Tenon. Al doilea tip de operație, numit *„keratectomie lamelară periferică cu acoperire conjunctivală permanentă"*, era folosit în cazurile severe de keratopatie buloasă [3].

INDICAȚIILE ȘI CONTRAINDICAȚIILE ACOPERIRII CONJUNCTIVALE

În general, *indicațiile* pentru acoperirea conjunctivală sunt reprezentate de:

– tratamentul infecțiilor corneene cronice rezistente la terapia medicală;

– tratamentul defectelor epiteliale corneene nedureroase cu ulcerații sterile stromale;

– tratamentul keratopatiei buloase dureroase;

– tratamentul keratitelor fungice refractare;

– tratamentul afecțiunilor ce determină subțierea progresivă corneană.

Acoperirea conjunctivală poate fi folosită și în tratamentul plăgilor corneene, dar niciodată ca metodă de primă intenție. De altfel, perforația corneană și keratitele bacteriene acute sunt considerate ca fiind *contraindicații* ale acestei metode.

Gunderson și Pearlson au prezentat în 1969 o serie de 177 de cazuri [4]. Șase cazuri (35%) aveau keratită herpetică determinate de virusul Herpes simplex (HS), 44 de cazuri (25%) aveau keratopatie buloasă și 11 cazuri (6%) aveau în istoric o traumă oculară. Alte lucrări prezintă rezultate similare [5, 6]. În 1998, Alino și colaboratorii prezentau 48 de cazuri la care au efectuat acoperire conjunctivală totală și 13 cazuri la care au folosit acoperirea conjunctivală parțială [7]. Khodahoust și Quinter au raportat 50 de cazuri cu acoperire conjunctivală: în 14 cazuri (28%) pentru keratită herpetică (HS), 11 cazuri (22%) secundare ulcerului bacterian și 8 cazuri (16%) secundare artritei reumatoide care a condus la necroza corneei [8].

Acoperirea conjunctivală și infecțiile corneene cronice/refractare

În ulcerele corneene rezistente la terapia medicală se folosește rar acoperirea conjunctivală. Pediculul conjunctival aduce un supliment vascular care va favoriza vindecarea corneei printr-un mecanism imun umoral și celular. În toate aceste cazuri, prioritar este tratamentul medicamentos. După sterilizarea defectului corneean se îndepărtează structurile necrotice, subțierea excesivă a acesteia necesitând uneori keratectomie lamelară [1]. Transplantul de cornee (keratoplastia penetrantă) nu este utilizat datorită gradului înalt de inflamație și vascularizație a corneei ceea ce va determina rejetul de grefă.

Acoperirea conjunctivală poate fi utilizată și pentru stabilizarea infecției în vederea pregătirii pentru un viitor trasplant cornean. În abcesele corneene refractare cu Pseudomonas se poate utiliza acoperirea conjunctivală [9]. Aceasta este tehnica cea mai utilă în ochii cu potențial vizual foarte slab.

Scanned with OKEN Scanner

Tabelul 12.1

Date din literatură privind indicaţiile acoperirii conjunctivale [1]

Afecţiunea	Gunderson (1969)	Paton (1970)	Insler (1988)	Alino (1998)	Khoudadoust (2003)
Keratita herpetică	35%	30%	36%	26%	38%
Keratite HS/Herpes-zoster	25%	19%	3%	15%	12%
Keratopatie buloasă		27%	22%	20%	22%
Ulcer bacterian			3%	18%	8%
Artrita reumatoidă	6%	6%	3%	7%	
Traumatism	5%	5%		5%	
Rejetul grefei					16%

Acoperirea conjunctivală este recomandată şi în tratamentul keratitelor fungice recalcitrante la tratamentul medical [10, 11] şi în keratitele cu Acanthamoeba la care s-a practicat keratectomie lamelară profundă pentru controlul durerii [12]. Aşa cum reiese din datele de literatură, acoperirea conjunctivală (tabelul 12.1) este metoda cea mai folosită în keratitele herpetice (HS). Sunt raportate şi recurenţe ale keratitei herpetice profunde chiar după efectuarea de acoperire conjunctivală [13].

ACOPERIREA CONJUNCTIVALĂ ŞI KERATOPATIA BULOASĂ

Acoperirea conjunctivală este frecvent utilizată în tratamentul keratopatiei buloase atunci când rata de succes a keratopatiei penetrante este redusă [14, 15]. Indicaţia modernă actuală a acoperirii conjunctivale este doar în tratamentul *keratopatiei buloase dureroase* în cazurile la care lentilele de contact moi sau puncţia stromală anterioară au eşuat sau la pacienţii care refuză keratoplastia penetrantă sau au un potenţial vizual slab [16]. Împreună cu acoperirea conjunctivală se poate folosi şi cauterizarea membranei Bowman [17]. În keratopatia buloasă difuză se utilizează tehnica de acoperire totală iar în edemul cornean localizat periferic se utilizează acoperirea conjunctivală parţială [14, 15].

ACOPERIREA CONJUNCTIVALĂ ŞI ULCERELE NON-INFECŢIOASE

Acoperirea conjunctivală se utilizează şi în ulcerele corneene de expunere sau în anestezia corneană, la cazurile la care terapia medicamentoasă sau folosirea lentilelor de contact nu a avut rezultat. Necroza corneană periferică din bolile autoimune (artrita reumatoidă, ulcer Mooren etc.) a fost tratată prin rezecţia conjunctivală din dreptul ariei corneene implicate pentru limitarea accesului imun. Ocazional, acoperirea conjunctivală este folositoare la aceşti paienţi sub un control medicamentos sistemic controlat [18, 19].

ACOPERIREA CONJUNCTIVALĂ ŞI CICATRICILE OCULARE

La unii pacienţi orbi la care există fie numai leucom cornean, fie globul este dezorganizat (phthisis bulbi) şi la care este necesar să se insereze o proteză oculară, acoperirea conjunctivală este utilizată pentru a evita şi a elimina apariţia unor abrazii corneene, care determină o durere oculară acută.

TEHNICA CHIRURGICALĂ

Există două variante chirurgicale: acoperirea conjunctivală totală şi acoperirea conjunctivală parţială. Chirurgia se efectuează sub microscop operator în condiţii de sală aseptică.

ACOPERIREA CONJUNCTIVALĂ TOTALĂ

Tehnica iniţială a fost descrisă de Gunderson în 1958. Timpii acestei tehnici sunt:

1. Anestezia se efectuează printr-o injecţie subconjunctivală, retrobulbară sau peribulbară la care se adaugă akinezia palpebrală. Anestezia generală se foloseşte doar la pacienţii foarte tineri sau la cei cu afecţiuni mentale sau chiar la pacienţii necooperanţi.
2. Pregătirea suprafeţei oculare înainte şi după fixarea depărtătorului de pleoape prin spălarea cu

Scanned with OKEN Scanner

povidone-iodide 5%, peripalpebral şi la nivelul fornixului conjunctival superior şi inferior.

3. Abrazia epiteliului cornean – se poate folosi cocaină, alcool absolut [21] sau un cuţit Beaver.

4. Peritomie conjunctivală perilimbică pe 360 grade la limb cu foarfecele Westcott.

5. Plasarea unui fir de tracţiune 6-0 de mătase la ora 12 în cornee clară şi tracţiunea ochiului spre în jos şi înafară (figura 12.11 a).

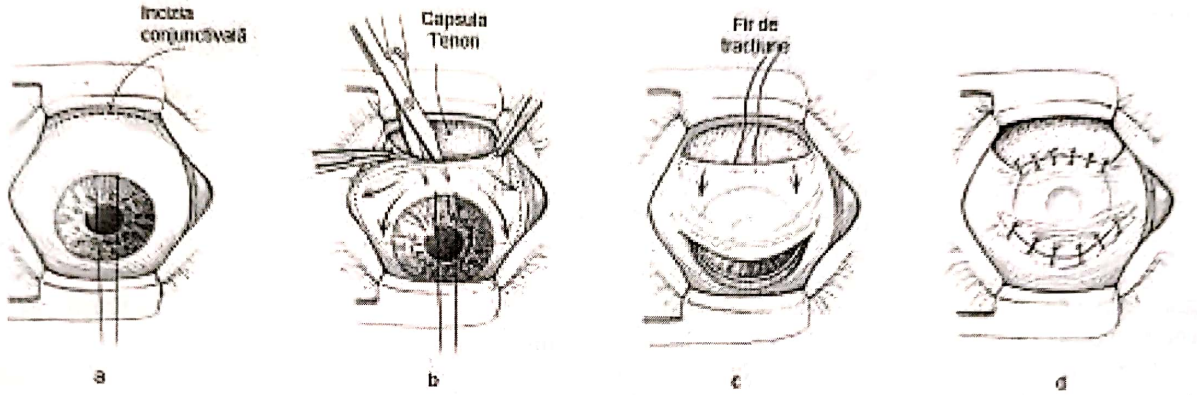

Figura 12.11. Schema acoperirii conjunctivale totale (modificată după [1]): a. Plasarea firului de tracţiune, b. Peritomie conjunctivală, c. Acoperirea corneei cu conjunctiva, d. Sutura conjunctivei la cornee.

6. Balonizarea conjunctivei cu anestezic local (epinefrină) pentru separarea capsulei Tenon de conjunctivă, dar cu mare grijă ca zona din conjunctivă care va acoperi corneea să nu fie perforată sau lezată.

7. Peritomie sau incizie conjunctivală superioară (de preferat). Incizia superioară trebuie să aibă 14–18 mm şi să fie curviliniară (figura 12.11 b). Această incizie trebuie să fie cât mai superior posibil dar fără a include conjunctiva din fornix. Aria de disecţie trebuie să fie considerabil mai mare decât aria care va fi acoperită.

8. Când conjunctiva este complet liberă, se aşează peste cornee (figura 12.11 c) fără a se produce tracţiune şi se fixează prin fire întrerupte – suturate superior şi inferior (figura 12.11 d). Suturile trebuie să includă ţesutul episcleral şi limbic. Marginea superioară este securizată la episcleră, lăsând patul donor neacoperit. Se folosesc fire 10-0 Nylon şi/sau Vicryl 8-0.

9. Inspecţia pediculului conjunctival – se verifică integritatea conjunctivei şi a suturilor realizate.

10. După scoaterea depărtătorului de pleoape se aplică topic un unguent cu antibiotic şi/sau corticosteroid, după care se acoperă pleoapele cu pansament.

ACOPERIREA CONJUNCTIVALĂ PARŢIALĂ

Este cunoscută şi sub denumirea de ***acoperire conjunctivală pedunculată selectivă.*** Ulceraţiile sau perforaţiile mici periferice vor fi tratate utilizându-se tehnica *acoperirii conjunctivale cu pedicul localizat*. Se va folosi un fragment conjunctival recoltat ca şi în tehnica acoperirii conjunctivale totale din sectorul superior, dar de dimensiuni mai mici, sau un pedicul perilimbic [22]. Pediculul conjunctival va menţine o vascularizaţie bună şi o poziţionare mai uşoară fără a exista riscul apariţiei unor tensiuni conjunctivale semnificative. Folosirea pediculului conjunctival va permite ulterior vizualizarea camerei anterioare pentru diverse alte intervenţii chirurgicale (cataractă, glaucom) sau dacă pacientul este planificat ulterior pentru un transplant cornean.

Timpii utilizaţi pentru această tehnică sunt:

1. Anestezia – similară tehnicii de acoperire conjunctivală totală.

2. Pregătirea suprafeţei oculare – similară tehnicii de acoperire conjunctivală totală.

3. Debridarea epiteliului cornean în dreptul ariei interesate, depăşind cu 1 mm de jur-împrejur această zonă-similară tehnicii de acoperire conjunctivală totală.

4. Măsurarea cu compasul a zonei totale care trebuie acoperită de pediculul conjunctival.

5. Marcarea zonei care va fi mobilizată cu un creion marcator (este indicată o supraestimare a acestei zone).

6. Decolarea pediculului conjunctival (cu mare grijă) separându-l de capsula Tenon (figura 12.12 a).

Scanned with OKEN Scanner

Figura 12.12. Schema acoperirii conjunctivale parţiale (modificată după [8]): a. marcarea pedicululi conjunctival, b. sutura pedicululuj conjunctival peste leziunea corneană.

7. Poziţionarea pediculului conjunctival peste zona afectată a corneei, prevenindu-se tensionarea (nu trebuie să fie în tensiune) (figura 12.12.b).

8. Sutura pediculului cu fire întrerupte 10-0 Nylon, trecând cu acul de sutură prin 2/3 din grosimea corneei.

9. Aplicarea de instilaţii oculare cu cortocosteroizi (ex. Prednisolon acetat 1%) de patru ori pe zi, timp de 4–6 săptămâni, împreună cu antibiotice aplicate topic de 4 ori pe zi, 2–3 săptămâni [23].

Cheia succesului în acoperirea conjunctivală parţială pedunculată include selecţia cu mare grijă a mărimii sau a poziţiei pediculului, mobilizarea pediculului fără tracţiune, păstrarea vascularizaţiei pediculului, evitarea cauterizarii, debridarea corectă a epiteliului cornean, suturi corecte fără tracţiuni excesive ale firelor [8].

EVOLUŢIA POST-OPERATORIE

Urmărirea post-operatorie a pacienţilor va fi pentru ambele tehnici timp de 3–6 luni. Se vor verifica dacă firele de sutură sunt integre, dacă există reacţie granulomatoasă localizată. Firele de sutură cu Nylon vor fi lăsate cel puţin 6 luni. Acoperirea conjunctivală totală va determina reducerea sau chiar absenţa durerii oculare dar acuitatea vizuală va fi maxim 20/200 (sau chiar mai redusă, în funcţie de acuitatea iniţială).

COMPLICAŢIILE ACOPERIRII CONJUNCTIVALE TOTALE ŞI/SAU PARŢIALE

Complicaţiile pot să apară fie în cursul intervenţiei operatorii sau la diverse intervale de timp post-operator. Ele pot fi:

– *perforarea conjuntivală* – atât la disecţia conjunctivei cât şi în cursul suturării cu fire întrerupte;

– *retracţia pediculului conjunctival* – datorită unei mobilizări inadecvate a conjunctivei, unei debridări inadecvate a epiteliului cornean sau perforării conjunctivale; în cazuri foarte rare, retracţia este completă datorită unei paralizii de nerv III, IV, V, VI şi VII când pot să apară şi modificări trofice;

– *chist de incluzie epitelială* – când celulele epiteliale rămân sub pedicul conjunctival. Cel mai frecvent apar chisturi limbice;

– *hemoragie sub pedicul conjunctival*;

– *acumularea de lichid* între conjunctivă şi cornee determinată de perforarea bruscă şi dureroasă a corneei, fluidul acumulat fiind umoarea apoasă. O altă acumulare de lichid apare printr-o exudaţie transcorneeană din camera anterioară. Fluidul trebuie aspirat şi se urmăreşte dacă se reacumulează.

Pentru evitarea complicaţiilor este nevoie de o atenţie deosebită în cursul operaţiilor, care se recomandă a fi efectuate cu ajutorul microscopului operator.

AVANTAJELE ŞI DEZAVANTAJELE ACOPERIRII CONJUNCTIVALE

Acoperirea conjunctivală are avantajul că poate controla inflamaţia corneană şi durerea. Din punct de vedere cosmetic este o metodă superioară tarsorafiei şi poate fi efectuată de mai mulţi oftalmologi, fără a fi nevoie de o instrumentaţie sofisticată şi de cornee donoare.

Dezavantajele tehnicii sunt determinate de faptul că aspectul cosmetic nu este satisfăcător

Scanned with OKEN Scanner

comparativ cu keratoplastia. De asemenea, acuitatea vizuală nu este evident crescută şi nu permite vizualizarea elementelor segmentului anterior iar presiunea intraoculară se măsoară cu multă dificultate.

BIBLIOGRAFIE

1. Miam S., Sugar A., Conjunctival flaps for corneal disease. In: Tasman W., Jaeger E.A. (editors), Duane's ophthalmology, Walters Kluvwer, Lippincott Williams & Wilkins, 2009, 33(6): 1–13.
2. Gundersen T., Conjunctival flaps in the treatment of corneal disease with reference to a new technique of application, Arch. Ophthalmol., 1958, 60: 880.
3. Gunderson T., Surgical treatment of bullous keratopathy, A.M.A. Arch. Opht., 1960, 64: 260–7.
4. Gundersen T., Pearlson H.R., Conjunctival flaps for corneal disease: Their usefulness and complications, Trans. Am. Ophthalmol. Soc., 1969, 67: 78.
5. Paton D., Milauskas A.T., Indications, surgical technique, and results of thin conjunctival flaps on the cornea, Int. Ophthalmol. Clin., 1970, 10: 329.
6. Insler M.S., Pechous B., Conjunctival flaps revisited, Ophthalmic Surg., 1987, 18: 455.
7. Alino A.M., Perry H.D., Kanellopoulos A.J., Donnenfeld E.D., Rahn E.K., Conjunctival flaps, Ophthalmology, 1998, 105: 1120.
8. Khodadoust A., Quinter A.P., Microsurgical approach to the conjunctival flap, Arch. Ophthalmol., 2003, 121: 1189.
9. Buxton J.N., Fox M.N., Conjunctival flaps in the treatment of refractory Pseudomonas corneal abcess, Ann. Ophthalmol., 1986, 18: 315.
10. Sanitato J.J., Kelley C.G., Kaufman H.E., Surgical management of peripheral fungal keratitis (keratomycosis), Aech. Ophthalmol., 1984, 102: 1506.
11. Hersh P.S., Bruce M.Z., Cremers S.L., Conjunctival flap. In: Opthalmic surgical procedures, 2 nd edition, Thieme Medical Publishers, 2009, p. 109–11.
12. Cremona G., Carrasco M.A., Tytiun A., Cosentino M.J., Treatment of advanced acanthamoeba keratitis with deep lamellar keratectomy and conjunctival flap, Cornea, 2002, 21: 705.
13. Lesher M.P., Lohman L.E., Yeakley W., Lass J., Recurrence of kerpetic stromal keratitis after a conjunctival flap surgical procedure, Am. J. Ophthalmol., 1992, 114: 231.
14. Gundersen T., Surgical tretment of bullous keratopathy, Arch. Ophthalmol., 1960, 64: 260.
15. Sugar H.S., The use of Gundersen flaps in the treatment of bullous keratopathy, Am. J. Ophthalmol., 1964, 57: 977.
16. Hsu J.K.W., Rubinfield R.S., Barry P., Jester J.V., Anterior stromal puncture, immunohistochemical studies in human cornea, Arc. Ophthalmol., 1993, 111: 1057.
17. DeVoe A.G., Electrocautery of Bowman's membrane, Trans. Am. Ophthalmol. Soc., 1996, 64: 110.
18. Brown S.I., Mondino B.J., Therapy of Mooren's ulcer, Am. J. Ophthalmol., 1984, 98: 1.
19. Feder R.S., Krachmer J.H., Conjunctival resection for the treatment of rheumatoid corneal ulceration, Ophthalmology, 1984, 91: 111.
20. Mannis M.J., Conjunctival flaps, Int. Ophthalmol. Clin., 1988, 28: 165.
21. Cies W.A., Odeh-Nasrala N., The racquet conjunctival flap, Ophthalmic. Surg., 1976, 7: 31.

Scanned with OKEN Scanner

Capitolul 13
CĂILE LACRIMALE

ANATOMIA ŞI FIZIOLOGIA SISTEMULUI LACRIMAL

DANIELA CIOPLEAN

INTRODUCERE

Sistemul lacrimal este compus din suprafaţa oculară şi glanda lacrimală principală, care produc lacrimile şi le determină reologia, precum şi din căile excretorii ale lacrimilor către cavitatea nazală, care constituie sistemul nazolacrimal. Rolul filmului lacrimal este de a proteja şi lubrefia suprafaţa oculară, conservând transparenţa corneei şi implicit claritatea vederii. Filmul lacrimal preocular conţine apă, substanţe antimicrobiene, citokine, lipide, mucine. El are trei componente, dinspre exterior către suprafaţa oculară şi anume: lipidic, apos şi mucinic.

Componenta lipidică este secretată de către glandele Meibomiene localizate la nivelul marginii palpebrale posterioare. Componenta apoasă este secretată de către glanda lacrimala principală şi glandele lacrimale accesorii Krause şi Wolfring localizate în structura conjunctivei, în fornixul superior şi deasupra marginii superioare a tarsului. Componenta mucinică este secretată de către celulele Goblet localizate în structura conjunctivei, corneei şi a epiteliului sistemului excretor precum şi de către celulele epiteliale [1, 2].

Glanda lacrimală şi sistemul de drenaj al lacrimilor reprezintă o unitate anatomică şi funcţională, motiv pentru care anatomia glandei lacrimale va fi prezentată în cadrul acestui capitol. Patologia chirurgicală a glandei lacrimale va fi tratată la capitolul de patologie a orbitei.

ANATOMIA ŞI FIZIOLOGIA SUPRAFEŢEI OCULARE ŞI A ANEXELOR

SUPRAFAŢA OCULARĂ

Este formată din cornee (figura 13.1–12) şi conjunctivă (figura 13.1–13), cu porţiunile ei bulbară, fornixală şi tarsală, care conţin glandele menţionate mai sus. Suprafaţa epiteliului ocular, atât conjunctival cât şi cornean, generează o importantă interfaţă între lichidul lacrimal şi epiteliul care stabilieză filmul lacrimal.

GLANDA LACRIMALĂ

Este localizată în regiunea superolaterală a orbitei şi are două porţiuni (figura 13.2 A, B) în care este divizată de către muşchiul ridicător al pleoapei superioare şi anume segmentul palpebral anterior al glandei şi cel orbitar, posterior. Glanda lacrimală este formată din acini (figura 13.1–10), fiind o glandă tubulo-alveolară de tip seros. Un acin este format dintr-o membrană bazală conjunctivă, celule mioepiteliale şi celule secretorii. Canalele excretorii principale ale glandei orbitare în număr de 3–5 ajung în fundul de sac (fornix) superior, iar cele ale glandei palpebrale (figura 13.9) în număr de 10–12 rămân independente şi se deschid în partea externă a fundului de sac, sub osul temporal. Aceste tuburi elimină secreţia fără a avea structura unui sistem excretor. Glanda lacrimală este nutrită de artera lacrimală, ramură din artera oftalmică iar

Scanned with OKEN Scanner

venele sunt tributare venelor oftalmice superioare, însă există variante anatomice în care venele se varsă direct în sinusul cavernos [3]. Inervația este asigurată prin: fibre senzitive provenind din nervul oftalmic, fibre simpatice din plexul carotidian și fibre parasimpatice din facial [4].

PLEOAPA ȘI RELAȚIILE EI CU SISTEMUL LACRIMAL

Scheletul pleoapei este tarsul-structura colagenică, cu aspect de placuță. Tarsul conține glande tarsale denumite glande Meibomiene, necorelate cu cilii și care se deschid pe marginea posterioară liberă a pleoapei (figura 13.1–8). Muschiul orbicular care intră în structura pleoapei (figura 13.2, H), prin contracția lui, contribuie la împingerea filmului lacrimal către cantul medial.

Unitatea funcționala lacrimală este formată din suprafața oculară, glandele lacrimale, inervația lor senzorială provenind din nervul V, inervația autonomă provenind din nervul VII și ductele nazolacrimale care sunt integrate în acest arc reflex [1, 5] (figura 13.2).

ANATOMIA ȘI FIZIOLOGIA CĂILOR NAZOLACRIMALE

LICHIDUL LACRIMAL

Este drenat prin intermediul căilor lacrimo-nazale în meatul inferior. Prima porțiune a căilor o constituie cele două puncte lacrimale (figura 13.1–11) situate în unghiul intern, aproape de extremitatea medială a pleoapelor inferioară și superioară. Fiecare punct lacrimal, un orificiu de 0,3 mm în diametru, se află în vârful unei ridicături de țesut avascular care poartă numele de papilă lacrimală și se continuă cu canaliculele lacrimale (figura 13.1–4) de structură membranoasă, care după un traiect vertical de 1–2 mm, devin orizontale având o lungime de 5–6 mm. Cele două canalicule converg și se deschid în sacul lacrimal (figura 13.1–7) printr-o porțiune comună la 90–94% din populație, porțiune denumită canalicul comun (figura 13.1–5). La deschiderea în sacul lacrimal, canaliculul comun prezintă o valvă, valva Rosenmuller care împedica refluxul lacrimal. Atât canaliculul comun cât și sacul lacrimal se află între langheta anterioara și posterioară a ligamentului cantal medial [6].

SACUL LACRIMAL

Având o înălțime de 12–15 mm, sacul lacrimal este situat în loja lacrimală formată de unguis și apofiza maxilarului superior. Tendonul orbicularului trece transversal înaintea sacului. Partea superioară a sacului (domul) depășește în înălțime tendonul (figura 13.2 E). Porțiunea superioară a sacului se află în vecinătatea imediată a orbitei și prezintă nazal o depresiune denumită foseta lacrimală formata din joncțiunea dintre procesul frontal al maxilei anterior și osul lacrimal, mai subțire, posterior (figura 13.2 I) [7]. Inferior de tendonul orbicularului se află porțiunea inferioară a sacului. Ea se continuă cu ductul nazolacrimal (DNL) (figura 13.1 G), ce coboară vertical, în interiorul conductului osos. Acesta îl izolează de sinusul maxilar și mucoasa nazală. El are un scurt traiect inițial postero-lateral, după care se deschide în meatul nazal inferior (figura 13.1–15) prin intermediul unui repliu mucos, care formează valvula Hasner. Aceasta are rolul de a impiedica refluxul lichidian sau al aerului din nas în sistemul lacrimal și se permeabilizează în ultima lună de sarcina [8, 9]. Deschiderea DNL în cavitatea nazală se face sub cornetul nazal inferior (figura 13.1–8), care reprezintă un fald al peretelui nazal lateral, lung de aproximativ 60 mm dinspre anterior spre posterior la adult și are aceeași origine embriologica cu valva. Ea este localizată la aproximativ 15 mm deasupra planșeului nazal și la aproximativ 4–6 mm posterior de capul cornetului nazal inferior [10]. Prezența cornetului nazal inferior face ca deschiderea DNL să fie vizibilă doar endoscopic, motiv pentru care chirurgia căilor de drenaj este adesea o chirurgie de echipă între oftalmolog și ORL-ist.

Sacul lacrimal (SL) și ductul nazolacrimal (DNL) sunt înconjurate de un plex vascular comparabil cu un corp cavernos, care este conectat cu sistemul cavernos nazal. Eliminarea lacrimilor către cavitatea nazală este un mecanism complex și activ [11].

Variantele anatomice precum și patologia nazală influențează funcționarea corectă a sistemului de drenaj nazolacrimal, motiv pentru care examinarea cavității nazale este obligatorie în prezența unei patologii de tip obstructiv [12].

Scanned with OKEN Scanner

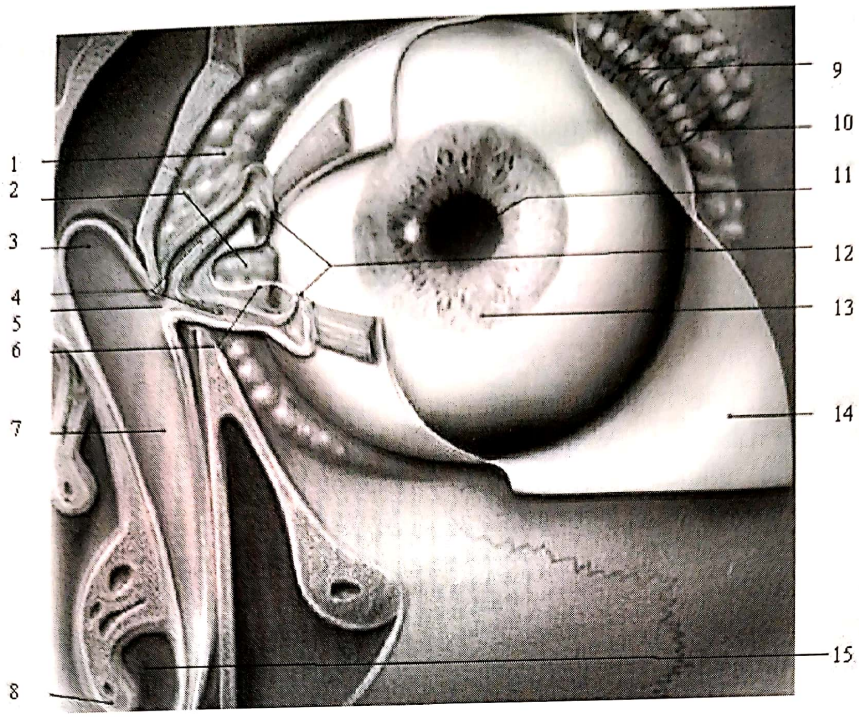

Figura 13.1. 1 – Grăsime orbitară; 2 – Caruncula; 3 – Domul sacului lacrimal; 4 – Canalicul lacrimal superior şi inferior; 5 – Canalicul comun; 6 – Cavitate sac lacrimal; 7 – Mucoasă papilă lacrimală; 8 – Cornet nazal inferior; 9 – Canal excretor glandă lacrimală palpebrală; 10 – Acin lacrimal; 11 – Cornee; 12 – Puncte lacrimale, superior şi inferior; 13 – Iris; 14 – Conjunctiva bulbara; 15 – Meat nazal inferior.

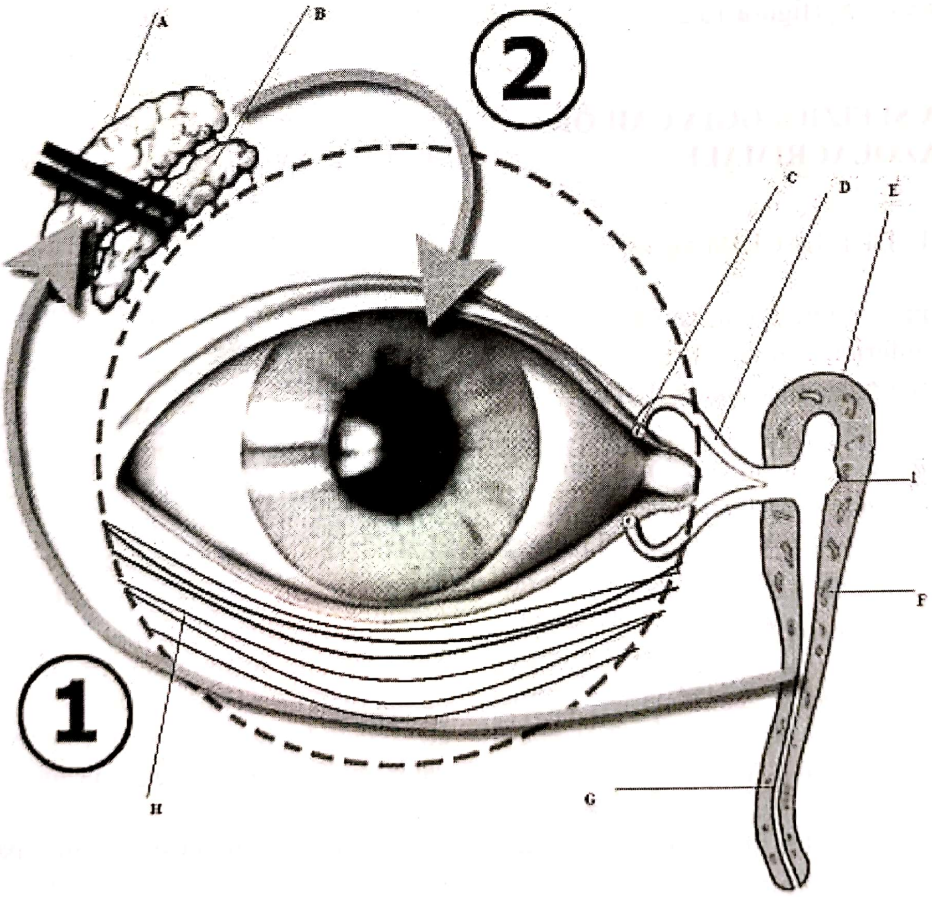

Figura 13.2. A – Segmentul orbitar (posterior) al glandei lacrimale; B – Segmentul palpebral (anterior) al glandei lacrimale; C – Punct lacrimal superior; D – Canalicul lacrimal superior; E – Porţiunea superioară (domul) a sacului lacrimal; F – Corp cavernos în structura peretelui sacului lacrimonazal; G – Duct nazolacrimal; H – Muşchiul orbicular; I – Foseta lacrimală.

Scanned with OKEN Scanner

Absorbția lacrimilor prin epiteliul ductului şi transportul lor prin vasele de sânge ale corpului cavernos [1] influențează secreția glandei lacrimale principale, închizând un arc reflex [2].

BIBLIOGRAFIE

1. Weber R.K., Keerl R., Schaefer S.D., Della Rocca R.C., Atlas of Lacrimal Surgery, Springer, 2007: 1–13.
2. American Academy of Opthalmology. Basic and Clinical Science Course, Pediatric Ophthalmology and Strabismus, section 6, 2009–2010, p. 199–202.
3. American Academy of Opthalmology. Basic and Clinical Science Course, Orbit, Eyelids and Lacrimal System, section 7, 2009–2010, p. 201–205.
4. Cernea P., Tratat de Oftalmologie, Editura Medicală, 2002, p. 218–230.
5. Belmonte C., Aracil A., Acosta C., Luna C., Galar J., Nerves and sensations from the eye surface, Ocular Surface, 2004, 2: 248–253.
6. Javate R.M., Pamintuan F.G., Lapid-Lim S.I., Cruz R.T., Innovations in lacrimal surgery, University of Santo Tomas Publishing House, Espania, Manila, 2011, p. 4–9.
7. Tillmann B., Atlas der Anatomie, Springer, Berlin, 2005, p. 84–86.
8. Helveston E.M., Ellis F.D., Pediatric Ophthalmology Practice, Mosby, 1980, p. 103–104.
9. Kanski J.K., Clinical Ophthalmology, Butterworth-Heinemann, Oxford, 1999.
10. Bedrossian E.J. Jr., The lacrimal system. In: Tasman W., Jaeger E., Duane's foundation of clinical Opthalmology, Lipincott Wiliams and Wilkins, vol. 1, 1996, 30: 179–187.
11. Paulsen F., Halmann U., Paulsen J., Thale A., Innervation of cavernous body of the human efferent tear ducts and function in tear outflow mechanism, J. Anat., 2000, 197: 373–381.
12. Cohen A.J., Mercandetti M., Brazzo B.G., The lacrimal system. Diagnosis, management and treatment, Springer New-York, 2006, p. 25–35.

Scanned with OKEN Scanner

PATOLOGIA CHIRURGICALĂ DE TIP OBSTRUCTIV A CĂILOR LACRIMO-NAZALE LA COPIL

DANIELA CIOPLEAN

Particularitățile sistemului de drenaj nazolacrimal fac ca deficiențele acestuia să determine o patologie caracteristică legată de vârstă.

Specifice copilăriei sunt anomaliile congenitale ale căilor de drenaj şi obstrucția congenitală de duct nazolacrimal. Lipsa de permeabilitate a căilor de drenaj a lichidului lacrimal duce la apariția epiforei de cauză obstructivă [1].

ANOMALII CONGENITALE

ATREZIA PUNCTULUI LACRIMAL

Produce epiforă dacă este prezentă la nivelul ambelor canalicule. Dacă este prezentă doar la nivelul unuia, poate fi asimptomatică. În majoritatea situațiilor este vorba de o membrană subțire care acoperă punctul lacrimal şi a cărei perforare duce imediat la permeabilizare. Perforarea se face cu ajutorul unui dilatator cu vârful subțire sau chiar cu un ac, membrana fiind în general nevascularizată. Manevra va fi urmată de dilatarea canaliculului şi sondaj, pentru a elimina posibilitatea existenței unei obstrucții asociate la nivelul ductului nazolacrimal (DNL). Această asociere nu este rară în practică iar manevra de permeabilizare trebuie finalizată prin lavajul întregului sistem de drenaj [2].

Dacă atrezia este reală şi însoțită de atrezia porțiunii terminale a canaliculului, este necesară o chirurgie mai complicată, mergând de la o simplă punctoplastie urmată de tubaj canalicular siliconic până la conjunctivorinostomie în cazurile extreme [3]. Este o metodă chirurgicală extremă care se aplică în situația unei atrezii complete a segmentului superior al căilor de drenaj sau în cazul stenozelor canaliculare multiple asociate cu obstrucție de DNL şi urmăreşte crearea unui shunt între sacul conjunctival şi cavitatea nazală. Tehnica poate fi însoțită de aplicarea unui stent metalic sau nemetalic care se menține pe loc 3–6 săptămâni pentru consolidarea shuntului [4].

În obstrucția căilor de drenaj superioare, epifora nu este însoțită în general de secreție, dar ea poate fi prezentă, în special în primele luni de viață când fiziologia secreției lacrimale nu a ajuns la maturitate.

FISTULA LACRIMALĂ

Fistula lacrimală congenitală este mai puțin comună decât atrezia şi constă în existența unui tract epitelizat care se extinde de la canaliculul comun sau de la nivelul sacului la tegumentul pleoapei inferioare, de obicei imediat sub cantul medial. Prezența secreției la nivelul fistulei este frecvent asociată cu obstrucția ductului nazolacrimal şi încetează să reprezinte o problemă după permeabilizarea sistemului de drenaj dar sunt şi situații în care este necesară excizia întregului tract aberant [5].

DACRIOCISTOCELUL

Denumit şi mucocel sau amniocel, este o afecțiune mai rară, care constă în transformarea chistică a sacului lacrimonazal şi acompaniază de obicei obstrucția căilor de drenaj atât în amonte cât şi sub nivelul sacului. Blocajul inferior este de regulă membranos, similar cu cel specific obstrucției de duct nazolacrimal, care va fi descrisă în continuare. Blocajul superior este uneori anatomic dar sunt şi situații în care prezența unei valve competente Rosenmuller previne refluxul de la nivelul sacului. Lipsa de permeabilitate duce la acumularea de mucus (se presupune că este secretat de către epiteliul sacului lacrimar) sau de lichid amniotic în interiorul formațiunii chistice şi la creşterea acesteia în volum. Dacrocistocelul este

Scanned with OKEN Scanner

prezent la naştere sub forma unei proeminenţe de consistenţă chistică şi de culoare albăstruie, cu diametrul de aproximativ 1 cm care este localizată inferior şi nazal de cantul medial. Deşi are un aspect destul de caracteristic poate fi confundat cu hemangiomul, chistul dermoid sau encefalocelul.

Uneori rezoluţia este spontană dar cel mai frecvent persistenţa lui duce la suprainfecţie în primele săptămâni de viaţă. Un dacriocistocel neinfectat poate fi în anumite situaţii tratat prin evacuarea conţinutului prin masaj şi compresiune însoţită de administrarea de antibiotice sub formă de unguent [2]. În cazurile persistente, sondajul se practică în prima lună de viaţă [6].

Sondajul căilor lacrimale va fi descris la tratamentul obstrucţiei congenitale de duct nazolacrimal.

Administrarea de antibiotice sistemice devine necesară odată cu declanşarea infecţiei şi manifestarea ei prin apariţia dacriocistitei. Decompresiunea în urgenţă a sacului poate să necesite incizia formaţiunii şi drenajul colecţiei. În general, aceasta manevră poate duce la fistulizare, de aceea, atunci când se poate, se preferă alte variante de tratament [7].

Sondajul este necesar şi poate duce la rezoluţia fenomenelor dar, în majoritatea situaţiilor, datorită modificărilor structurale şi inflamatorii din porţiunea inferioară a sacului, fenomenele recidivează. Recidiva poate fi favorizată, ca şi în cazul obstrucţiilor de duct, de variante anatomice ale cornetului nazal inferior care obstrueaza ductul [8].

OBSTRUCTIA CONGENITALĂ DE DUCT NAZOLACRIMAL (OCDNL)

Se datorează imperforării valvei (membranei) Hasner. Ea apare la 5% din nou-născuţii la termen. Permeabilizarea acestei membrane se produce în mod fiziologic în ultima lună de sarcină. OCDNL debuteză în primele zile de viaţă cu secreţie şi ulterior se adaugă epifora uni sau bilaterală persitentă. Simptomele sunt prezente la 80–90% din cazuri în prima lună de viaţă. În majoritatea situaţiilor este bilaterală.

Severitatea simptomelor este variabilă, de la epifora cu secreţie discretă până la secreţie vâscoasă, mucopurulentă şi foarte abundentă evidenţiată la presiunea exercitată asupra sacului. Refluxul la nivelul punctelor lacrimale nu este obligatoriu pentru diagnosticul de certitudine. Suprainfecţia cu floră agresivă duce la modificări de aspect ale secreţiei. În aceste situaţii, întârzierea sondajului creşte rata de recidivă datorită modificărilor inflamatorii cronice la nivelul căilor de drenaj.

Afecţiunile cu care se face diagnosticul diferenţial sunt următoarele: conjunctivita, imperforaţia punctelor lacrimale, stenoza canaliculară, entropionul/ectropionul, dacriocistocelul, epiblefaronul. O menţiune specială o merită glaucomul congenital care în etapele iniţiale se poate manifesta doar cu epifora şi fotofobie.

Lipsa de permeabilitate poate fi testată prin instilarea unei soluţii de fluoresceină 2% în sacul conjunctival. Persistenţa acesteia în sacul conjunctival la 5–10' de la instilare indica retenţia (test Jones). De asemenea, diagnosticul pozitiv este confirmat de reflux la încercarea de lavaj a căilor, dacă această manevră este posibilă [2].

Tratamentul conservator este iniţiat de primă intenţie fie de neonatolog, fie de către medicul pediatru sau de familie. El constă în aplicarea de picături sau unguent cu antibiotic de 4 ×/zi pentru sterilizarea secreţiei şi masaj hidrostatic, care are rolul de a reduce acumularea de secreţii şi de a produce presiune în interiorul sacului forţând porţiunea distală a acestuia.

Masajul se face dinspre cantul medial spre porţiunea inferioară a sacului şi este mai eficient dacă, concomitent, canaliculele sunt presate uşor cu degetul arătător de la cealalta mână pentru a împiedica refluxul şi a creşte presiunea în sac.

Rezoluţia spontană a fenomenelor este foarte posibilă în primele 6 săptămâni de la naştere, existând un numar foarte mare de cazuri care se permeabilizează, spontan sau prin tratament conservator. Literatura indică variaţii mari în procentajul pe categorii de vârstă. Observaţiile proprii pe un număr foarte mare de cazuri indică faptul că permeabilizarea spontană este mult mai probabilă în intervalul de vârstă 0–6 luni decât în intervalul 6–12 luni când rata ei este de 10 × mai mică iar obstrucţia este însoţită în majoritatea situaţiilor de fenomene de dacriocistită. Nu recomandăm amânarea nejustificată a tratamentului chirurgical datorita ratei foarte mari de succes a sondajului sub vârsta de 1 an (95%) şi mai ales sub vârsta de 6 luni (99%). Trebuie reţinut că simptomatologia este extrem de deranjantă pentru sugar care îşi va exprima disconfortul şi că prezenţa secreţiei duce la eczematizarea comisurii externe şi a tegumentului palpebral. Manevrele repetitive de masaj pe perioada îndelungată ajung să creeze un reflex de

Scanned with OKEN Scanner

apărare al copilului care se va opune pe măsură ce tratamentul chirurgical va întârzia. Din motive lesne de înţeles, noi recomandăm efectuarea masajului în timpul somnului.

Tratamentul chirurgical al OCDNL constă în sondajul căilor lacrimonazale care are ca scop înlăturarea obstrucţiei.

Decizia momentului optim pentru sondaj este dictată de diverşi factori:

– severitatea simptomelor
– experienţa oftalmologului
– atitudinea medicului de familie sau a pediatrului care supraveghează copilul
– dorinţele şi atitudinea familiei.

Severitatea fenomenelor poate fi un factor decisiv atât pentru oftalmolog cât şi pentru familie, în ciuda faptului că există o tendinţă generală de a întârzia actul operator.

Deşi nu există date foarte concordante, din punctul nostru de vedere, întârzierea sondajului dupa vârsta de un an nu are justificare deoarece 90% din cazurile întârziate din diverse motive au avut nevoie fie de un al doilea sondaj, fie de tubaj.

Experienţa oftalmologului reprezintă un factor important. Există oftalmologi care preferă sondajul precoce, în primele 3 luni de viaţă, efectuat în cabinet. Sondajul fără anestezie este posibil în primele 3 luni de viaţă şi presupune o imobilizare corectă a copilului printr-o înfăşare corespunzătoare cu instilarea a una–două picături de anestezic topic în prealabil [3].

Argumentele pentru această atitudine sunt justificate având în vedere că în mâinile unui chirurg experimentat, sondajul durează în jur de 1–2 minute, copilul depăşind uşor momentul, şi că în majoritatea situaţiilor, manevra se soldează cu succes. Nu întotdeauna însă parinţii sunt de acord cu acest tip de manevră, în multe cazuri trauma parinţilor fiind mai mare decât a copilului atunci când ei asistă la aceasta. Decizia pentru sondajul în cabinet poate fi argumentată şi de faptul că anestezia pediatrică nu este disponibilă oricând şi în orice clinică şi că uneori părinţii refuză cu vehemenţă anestezia generală la această vârstă.

Dezavantajele unui sondaj în cabinet sunt următoarele: riscul creării unei căi false (din punctul nostru de vedere rata de eşec este mai mare deoarece peste 90% din cazurile cu istoric de sondaje multiple cu căi false pe care le-am avut, au fost consecinţa a 2–3 prime sondaje în cabinet, fără anestezie), trauma prelungită pentru copil atunci când sondajul este dificil (la copiii cu plica epicantală marcată sau alte anomalii), disconfortul creat de ideea de a imobiliza un copil pentru efectuarea unei manevre dureroase, imposibilitatea de a identifica şi rezolva uşor situaţia unei imperforaţii de punct cu membrană. În situatia unei simptomatologii mai puţin agresive, în special când imperforaţia s-a rezolvat spontan la unul din ochi, noi recomandăm întârzierea momentului sondajului în intervalul 4–8 luni deoarece există o rată mare de permeabilizări spontane până la vârsta de 6–8 luni.

Simptomele severe fără reacţie la tratament sunt de regulă un argument suficient de solid pentru chirurgia în primele luni de viaţă, cu sau fără anestezie, în condiţiile enunţate anterior.

Atunci când există condiţiile necesare pentru o anestezie generală adecvată, mai ales când vârsta copilului depaşeşte 3–4 luni, este de preferat efectuarea sondajului în anestezie generală.

Personal, prefer efectuarea sondajului după vârsta de 3 luni, în anestezie generală inhalatorie prin mască laringeană. Confortul este ideal pentru orice fel de decizie intraoperatorie, durata intervenţiei, respectiv a anesteziei este scurtă, iar refacerea copilului este rapidă, el reintrând în programul lui normal în 30'–40' de la terminarea intervenţiei. Ea se poate efectua în ambulator.

SONDAJUL CĂILOR NAZOLACRIMALE

Instrumentar necesar: sonde Bowmann sau Galezowschi de diverse dimensiuni, adaptate vârstei pacientului, 1–2 dilatatoare de dimensiuni diferite.

Înainte de introducerea sondei este necesară toaletarea secreţiei şi golirea sacului prin presiune exercitată asupra sacului. Sondajul începe prin dilatarea punctului lacrimal cu ajutorul unui dilatator adecvat ca dimensiune. Aspectul dilatatorului este al unui con cu vârful bont, existând diverse tipuri. După trecerea vârfului dilatatorului de sfincterul punctului lacrimal, se schimbă direcţia acestuia, orientându-l paralel cu pleoapa inferioară şi exercitând o discretă împingere fără a forţa, către nas. Concomitent cu această manevră, chirurgul va tracţiona în direcţie opusă extremitatea temporală a pleoapei inferioare. Dilatatorul va fi menţinut pe poziţie 10"–15" după ce manevra de împingere întâmpină rezistenţă. După retragerea lui, punctul lacrimal devine dilatat uşurând introducerea sondei. Introducerea sondei se face urmând acelaşi parcurs,

Scanned with OKEN Scanner

mai întâi perpendicular pe punct, apoi reconfigurând direcția sondei în interiorul canaliculului, paralel cu marginea pleoapei inferioare. Sonda trebuie împinsă cu delicatețe, tracționând concomitent cu mișcarea de împingere a acesteia, cu ajutorul celeilalte mâini, în direcție opusă, pleoapa inferioară (figura 13.3). Urmând traseul, sonda va întâlni, după parcurgerea canaliculului, foseta lacrimală care este percepută ca o consistență osoasă în care sonda se oprește. În acest moment, sonda va fi reorientată până când ajunge perpendicular pe direcția inițială având grijă să menținem contactul osos în timpul redirecționării sondei. Aceasta va fi împinsă ușor inferior. Odată ajunsă în sac va aluneca în continuare liber către cavitatea nazală pâna la nivelul membranei Hasner pe care o va perfora (figura 13.4). Membrana Hasner este percepută ca un obstacol elastic și de obicei, se perforează ușor, anunțând pătrunderea în cavitatea nazală. Chirurgul percepe trecerea din interiorul sacului în cavitatea nazală ca un „hop". După depășirea obstacolului, sonda mai parcurge un traseu liber de câțiva milimetri după care se oprește pe mucoasa planșeului cavității nazale. Corectitudinea manevrei este foarte dependentă de o abordare blândă, de „tatonare", fără forțări, în special acolo unde traseul sondei pare să întâlnească obstacole „suplimentare" care pot fi pur și simplu modificări anatomice sau pliuri de mucoasă. Cele mai frecvente erori pe care le fac chirurgii mai puțin experimentați sunt: modificarea prematură a direcției sondei, înainte de a ajunge la fosetă, forțarea pătrunderii, lipsa de răbdare, pătrunderea în sac fără a finaliza cu perforarea membranei.

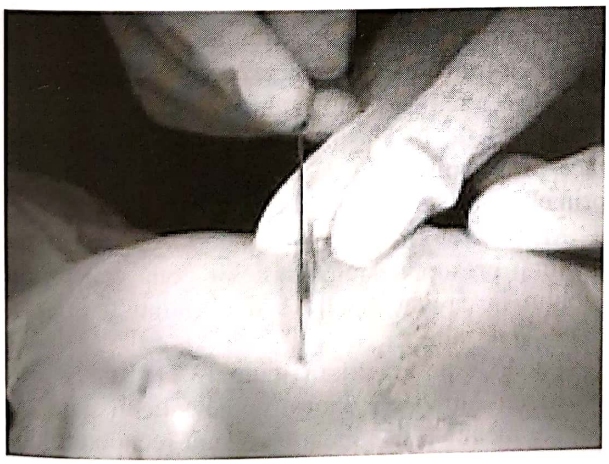

Figura 13.3. Pentru a penetra în canalicul trebuie sonda trebuie să fie paralelă cu marginea pleoapei și este împinsă ușor nazal până la contactul cu foseta lacrimală care este percepută ca o consistentă osoasă.

Figura 13.4. Menținând contactul cu foseta se modifică direcția sondei orientând-o vertical. În momentul în care ajunge în poziție verticală, sonda alunecă ușor în interiorul sacului printr-o manevră blândă de împingere până la penetrarea membranei care va fi percepută ca un mic hop

La finalul manevrei, sonda atinge planșeul nazal care este perceput ca o consistență mucoasă. Întregul parcurs nu depășește 30 mm la copilul de 1 an. Atunci când este posibil, se va verifica prezența sondei în cavitatea nazală fie endoscopic fie cu ajutorul speculului și a unei alte sonde sau a unui cârlig metalic de tip Ritleng, contactul celor două instrumente generând senzația de „metal pe metal" (figura 13.5).

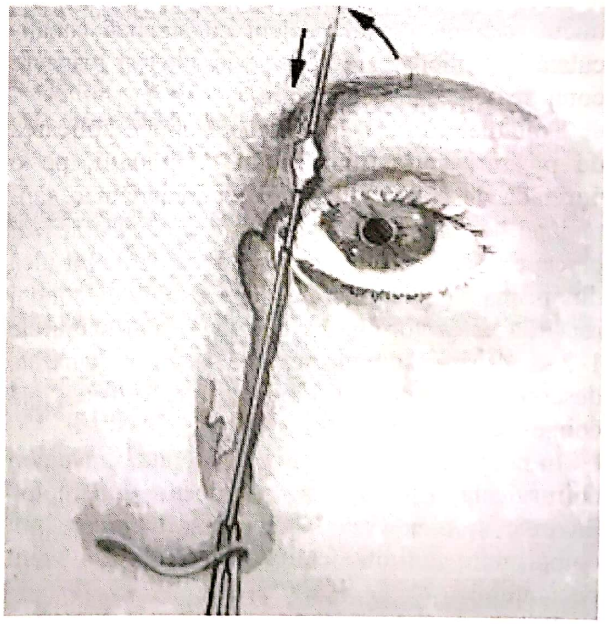

Figura 13.5. După perforarea membranei, sonda mai parcurge câțiva milimetri în cavitatea nazală până la întâlnirea cu planșeul nazal care are consistență mucoasă. Prezența sondei în nas poate fi verificată cu ajutorul unei pense care la atingerea sondei va da senzația de metal pe metal.

Scanned with OKEN Scanner

În mod obişnuit, după extragerea sondei, se verifică permeabilitatea căilor lacrimo-nazale prin injectarea în canalicul, cu ajutorul unei canule lacrimale, a unei soluţii de antibiotic (1–2 ml). În prezenţa unui traseu permeabil, injectarea blândă nu va întâmpina rezistenţă şi nu se va solda cu reflux [9].

COMPLICAŢII

În situaţia unui sondaj eşuat, în care la final, injectarea de lichid duce la infiltrarea ţesuturilor, apare reflux prompt sau trecerea sondei a întâmpinat rezistenţă mecanică pe un traseu lung, putem presupune că s-a creat o cale falsă. Este de preferat abandonarea manevrei şi reintervenţia după un interval de timp, minimum o lună, menţionând toate aceste detalii în biletul de ieşire şi în fişa pacientului.

Cel mai frecvent, recurenţa simptomelor după intervenţie indică fie refacerea obstrucţiei la un anume interval de timp dupa sondaj (din motive anatomice sau infectioase), fie un sondaj incorect, soldat cu o cale falsă. În aceasta situaţie, simptomele persistă imediat după intervenţie. Reintervenţia este în general dificilă în cazul căilor false şi presupune evitarea traseului fals care poate să „fure" sonda, repetând greşeala anterioară. Sondaje multiple eşuate soldate cu căi false pot transforma micul pacient într-un pacient cu stenoză canaliculară ireversibilă care va necesita ulterior manevre complicate de permeabilizare.

Tratamentul post-operator presupune aplicarea de picături cu antibiotic sau combinaţii, pe o perioadă de câteva zile. Noi recomandăm o săptămână de tratament post-operator. Chiar dacă se percepe o scădere semnificativă a simptomelor încă din prima zi post-operator în cazul unui sondaj reuşit, acestea vor dispărea cu totul în următoarele 1–2 săptămâni. Administrarea de picături intranazale descongestionante este binevenită pentru evitarea congestiei mucoasei nazale.

În ciuda faptului că este considerată o manevră chirurgicală uşoară, un diagnostic incomplet, incorect şi manevrele agresive şi incorecte pot compromite definitiv calitatea ulterioară a vieţii pacientului.

Există copii la care, în ciuda faptului că permeabilitatea căilor este evidentă, mai persistă o epiforă discretă şi sporadică la vânt sau frig. Se poate presupune că acest lucru ţine de prezenţa unor căi de calibru mai mic, mai înguste [2].

TUBAJUL SILICONIC AL CĂILOR NAZOLACRIMALE

INDICAŢII

Tubajul siliconic al căilor lacrimo-nazale prin diverse metode şi dispozitive este recomandat în următoarele situaţii [11]:

– recurenţa simptomelor după două sondaje

– OCLN simptomatică, suprainfectată, netratratată până la vârsta de 1 an

– pacient simptomatic cu istoric de sondaje multiple

– dacriocistocelul

Indiferent de tipul de tubaj folosit, principiul pe care se bazează este menţinerea pe parcursul a 3–6 luni pe traseul căilor a unui tub sau fir de silicon care are rolul de a menţine căile deschise şi a facilita o epitelizare normală a mucoasei din jurul lui.

Tubajul siliconic poate fi:

– bicanalicular de tip Ritleng/Crawford/Bika în cazurile de obstrucţie recidivată cu dacriocistită cronică (se păstrează tubul pe loc 2–6 luni).

– monocanalicular de tip Masterka (figura 13.6), se păstrează pe loc timp de 2 luni, cu indicaţie în stenozele canaliculare sau în cele de duct necomplicate cu simptomatologie discretă dar persistentă.

TEHNICĂ

Tubajul bicanalicular

Presupune introducerea celor două capete ale firului de silicon la nivelul canaliculului superior şi inferior şi exteriorizarea lor la nivelul cavităţii nazale. Între cele două puncte lacrimale va ramâne vizibila o mică porţiune a tubului, porţiune care nu trebuie să fie în tensiune. Drenajul lacrimilor se face prin capilaritate de-a lungul „tubului" şi nu prin el deoarece nu are lumen.

Menţinerea firului pentru o perioadă mai lungă de timp presupune legarea celor două capete ale tubului în cavitatea nazală şi eventual fixarea la peretele nazal.

Tubajele de tip Bika (figura 13.7) şi Crawford presupun utilizarea unor fire de silicon care au capete metalice de ghidaj care sunt recuperate din interiorul cavităţii nazale de preferinţă sub control endoscopic, după care sunt înlăturate. Rostul porţiunii metalice a tubului este de a parcurge acelaşi traseu ca şi sonda, antrenând porţiunea siliconică a

Scanned with OKEN Scanner

dispozitivului în interiorul căilor. Extragerea porţiunii metalice din interiorul cavităţii nazale este manevra cea mai dificilă dat fiind că aceasta va trebui recuperată din meatul inferior, din spatele cornetului nazal şi în cazul tubajului de tip Crawford necesită luxarea cornetului nazal inferior.

Figura 13.6. Tub monocanalicular de tip Masterka. Tubul de silicon este preîncărcat pe sonda fină cu care se introduce pe canalicul ca la un sondaj obişnuit.

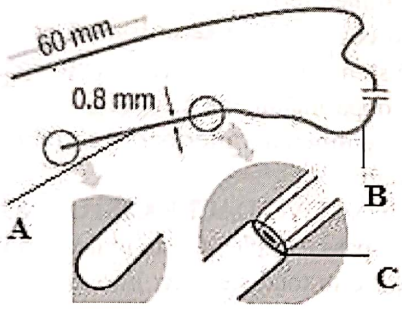

Figura 13.7. Tub bicanalicular cu capete metalice: A – capăt metalic; B – fir siliconic; C – îmbinare metal-silicon.

Tubajul Ritleg pe care îl utilizăm cu succes de mai bine de 3 ani are avantajul că porţiunea de ghidaj este un fir din polivinil propilena (PVP) flexibil, iar introducerea lui se face cu ajutorul unei sonde speciale cu lumen prin intermediul căreia capătul de PVP al firului este direcţionat prin canalicule şi sac către cavitatea nazală, de unde extragerea se face cu ajutorul unui cârlig special, numit cârlig Ritleng (figura 13.8). După extragerea firului din nas sonda se extrage, procedând la fel cu al doilea canalicul (figura 13.9) [10]. Dupa exteriorizarea celor două capete din cavitatea nazală, ele se înnoadă şi se suturează la peretele nazal, surplusul de silicon fiind înlăturat prin tăiere (figura 13.10).

Extragerea tubului se face în general după 2–6 luni. Considerăm că 2 luni de menţinere a tubului sunt în general suficiente. Situaţiile în care se doreşte o menţinere mai îndelungată se referă la vârsta mai mare a pacienţilor, în special la cei cu fenomene marcate de dacriocistită anterioare tubajului.

Rata de succes a tubajelor Ritleng este foarte bună, în cazuistica noastră fiind chiar mai bună decât în studiile publicate (85%), depăşind 99%.

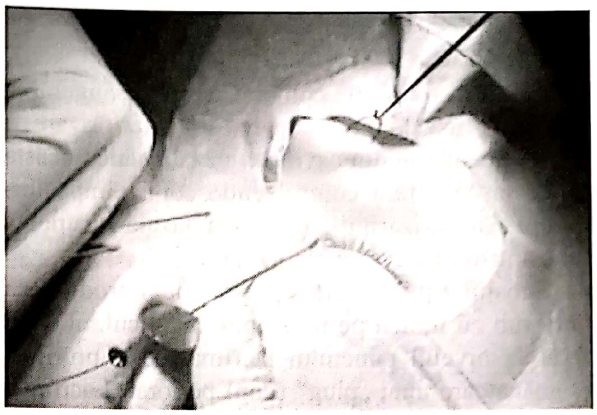

Figura 13.8. Capătul de ghidaj din PVP este introdus în lumenul sondei de ghidaj fiind direcţionat către cavitatea nazală. Primul canalicul tubat este cel superior. Extragerea din cavitatea nazală a firului se face cu ajutorul cârigului de tip Ritleng.

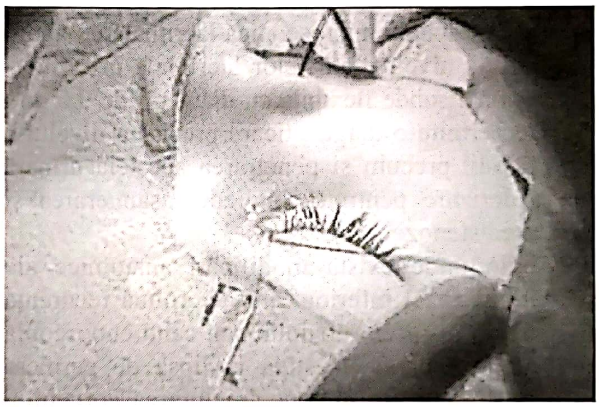

Figura 13.9. După tubarea canaliculului superior sonda se extrage şi se introduce pe canalicului inferior pentru a ghida celălălt capăt al firului de silicon care este şi el scos din cavitatea nazală.

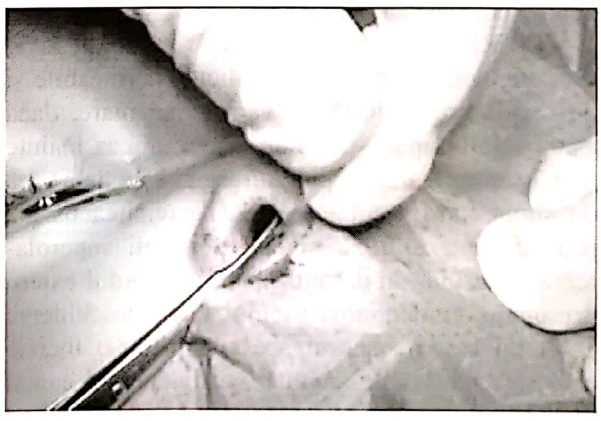

Figura 13.10. Cele două capete de ghidaj se taie, iar capetele firului de silicon se înnoadă într-o uşoară tensiune după care se suturează cu fir rezorbabil la mucoasa peretelui nazal lateral, deasupra nodului. După fixare, firul în exces se taie la 3–4 mm de nod.

Scanned with OKEN Scanner

COMPLICAȚII

Cele mai frecvente complicații sunt: sângerarea mucoasei nazale la manevra de exteriorizare a firului de silicon din cavitatea nazală când aceasta se desfaşoară fără control endoscopic, imposibilitatea exteriorizării din cavitatea nazală şi ruperea lui printr-o manevrare incorectă.

Tubajul tip Masterka presupune introducerea unui tub cu lumen pe un singur canalicul, el fiind fixat la nivelul punctului lacrimal cu o porțiune asemănatoare unui „plug" (dop) perforat. Lacrimile se drenează de această dată prin tub.

Există în prezent nenumărate dispozitive pentru tubajul căilor de drenaj care pot fi adaptate în funcție de localizarea obstrucției precum şi de simptomatologia asociată. Chirurgia căilor de drenaj nazolacrimale a fost revoluționată în ultimii ani de endoscopia microscopică lacrimală cu abord superior la nivelul punctelor lacrimale prin intermediul unei sonde flexibile cu diametru de 0,6 mm şi care permite o diagnosticare precisă a nivelului obstrucției, precum şi penetrarea acesteia urmată de cauterizare pentru a împiedica sângerarea şi refacerea stenozei.

Acolo unde există modificări anatomice ale cornetului nazal inferior care determină recurența obstrucției în urma tubajului sau când endoscopia indică participarea acestuia la lipsa de permeabilitate a DNL, se impune fracturarea cornetului nazal inferior sub control endoscopic.

În cazurile de recidivă, rare de altfel la copii, este necesară dacriocistorinostomia, chirurgicală sau LASER, externă sau endoscopică care este de competența specialistului ORL.

DACRIOCISTORINOSTOMIA *AB EXTERNO* este eficientă la copiii cu canalicule permeabile şi de regulă are indicație la vârsta mai mare, dacă este posibil dupa 5–6 ani şi în nici un caz inainte de vârsta de 1 an. Scopul chirurgiei este de a crea un shunt între sacul lacrimal şi cavitatea nazală prin abord extern, la nivelul porțiunii superolaterale a nasului, în dreptul sacului. Abordul extern presupune evidențierea sacului după deschiderea peretelui extern osos al acestuia printr-o incizie care să evite vasele angulare şi ligamentul cantal media Periostul se reflecteaza temporal expunând creasta lacrimală anterioară iar deschiderea către cavitatea nazală se va face anterior de aceasta prin trepanarea osului. Deschiderea către cavitatea nazală urmăreşte suturarea flapurilor create de către inciziile în H efectuate atât la nivelul mucoasei sacale cât şi a celei nazale. Flapul de mucoasă sacală se suturează la flapul nazal, astfel încât epiteliul sacului să se continue cu epiteliul nazal, îmbrăcând practic breşa osoasă şi lăsând deschisă cavitatea sacului lacrimal către cavitatea nazală. Deşi este o tehnică controversată în ultimii ani, odată cu apariția tehnicilor endoscopice şi a tehnicilor cu mini-incizie, rămâne una din metodele care însoțite de o tehnică impecabilă şi-a demonstrat eficiența de-a lungul anilor.

CANALICULO-DACRIOCISTORINOSTOMIA adaugă la metoda sus menționată o anastomoză între porțiunea terminală a mucoasei canaliculului comun şi cea sacală şi se utilizează acolo unde se asociază stenoza canaliculară. Menținerea unui tub siliconic după înlăturarea stenozelor este obligatorie pentru menținerea ulterioară a permeabilității canaliculare.

CONJUNCTIVO-DACRIOCISTORINOSTOMIA este un by-pass complet şi este indicat unde sistemul canalicular este total stenotic, întrerupt sau obstruat. În aceasta tehnică, se plasează un tub de tip Jones care străbate jumătatea inferioară a carunculei şi apoi traversează şuntul osos către cavitatea nazală deschizându-se în meatul nazal mijlociu [12].

Crearea acestor shunturi, precum şi utilizarea tuburilor duc la modificarea florei conjunctivale prin comunicarea directă cu cavitatea nazală. Prezența tuburilor implică o responsabilizare a pacientului sau a părinților acestuia şi uneori este grevată de complicații specifice: dislocare, înfundarea cu secreții, iritație locală nu rareori impunând o reabordare a problemei şi găsirea unei noi soluții de tratament.

BIBLIOGRAFIE

1. Weber R.K., Keerl R., Schaefer S.D., Della Rocca R.C., Atlas of Lacrimal Surgery, Springer-Verlag Berlin Heidelberg, 2007, p. 53–59.
2. American Academy of Opthalmology: Basic and Clinical Science Course, Pediatric Ophthalmology and Strabismus, section 6, 2009–2010, p. 199–202.
3. American Academy of Opthalmology. Basic and Clinical Science Course, Pediatric Ophthalmology and Strabismus, section 7, 2009–2010, p. 213–214.
4. Javate R.M., Pamintuan F.G., Lapid-Lim S.I., Cruz R.T., Innovations in lacrimal surgery, University of Santo Tomas Publishing House, Espania, Manila, 2011.
5. Wright K.W., Spiegel P.H., Pediatric Ophthalmology and Strabismus, 2 nd edition, 2003, p. 316–319.

Scanned with OKEN Scanner

OBSTRUCȚIA CANALULUI LACRIMO-NAZAL LA ADULT

ION CIJENSCHI

Obstrucția canalului lacrimo-nazal la adult este o afecțiune relativ frecvent întâlnită în practica medicală oftalmologică caracterizată prin lăcrimare excesivă exacerbată la frig și vânt.

Simptomatologia nu atât gravă cât mai ales neplăcută și sâcâitoare pentru pacient necesită în cele mai multe cazuri tratament chirurgical pentru rezolvarea definitivă a epiforei obstructive.

CLASIFICARE ȘI ETIOLOGIE

Obstrucția canalului lacrimo-nazal poate fi primară și secundară.

Obstrucțiile primare sunt determinate de inflamații sau fibroze fără alte cauze precipitante [1].

În mod obișnuit obstrucțiile primare se întâlnesc mai ales la femei de vârstă medie sau mare (50–70 ani).

Incidența crescută la femei a obstrucției primare a canalului lacrimo-nazal s-ar datora:

– dimensiunilor semnificativ reduse ale ductului nazo-lacrimal mijlociu

– dimensiunilor reduse ale fosei inferioare lacrimo-nazale

– modificărilor canalului osos nazo-lacrimal ce coincide cu modificările de osteoporoză din organism ce apar la această vârstă.

Obstrucția secundară a canalului lacrimo-nazal recunoaște drept cauze generale:

– infecțiile
– inflamațiile
– tumorile
– traumatismele
– cauzele mecanice.

1. Infecțiile cu bacterii ca *Actinomyces, Propionibacterium, Fusobacterium, Bacteroides, Mycobacterium* și unele specii de Chlamydia sunt asociate cu obstrucția drenajului lacrimal. Mai sunt implicate bacterii ca *Enterobacter, Treponema Palidum* și *Staphilococcus Aureus*.

Infecțiile virale în mod obișnuit determină obstrucții ale canalelor lacrimale atât prin afectarea țesutului elastic canalicular cât și prin apariția membranelor inflamatorii.

Fungii pot obstrua căile lacrimale prin formarea de dacrioliți. Speciile mai des întâlnite sunt: *Aspergillus, Candida, Pityrosporum.*

Obstrucțiile de cauză parazitară sunt rare și apar la pacienții infectați cu Ascaris lumbricoides ce pătrund în sistemul lacrimal pe la nivelul valvei lui Hasner.

2. Inflamațiile de origine exogenă sau endogenă pot fi la originea obstrucției canalului lacrimo-nazal. Granulomatoza Wegener și sarcoidoza sunt două exemple de afecțiuni care conduc la obstrucție prin inflamații progresive ale mucoasei nazale și a sacului lacrimal. Alte inflamații endogene asociate cu obstrucții lacrimale sunt determinate de pemfigoidul cicatricial, sclerodermia, boala Kawasaki.

3. Terapia cu Iod 131 pentru carcinomul tiroidian poate determina obstrucția canalului lacrimo-nazal ca și terapia cu citostatice (docetaxel) pentru cancerul de sân cu metastaze sau cancerul pulmonar.

Neoplasmele pot determina obstrucția canalului lacrimo-nazal direct, prin invadare secundară sau metastatică.

4. Traumatismele iatrogene post-decompresii chirurgicale orbitale, proceduri chirurgicale nazale, paranazale și cranio-faciale pot determina obstrucția canalului lacrimo-nazal.

Cauzele mecanice consecutive traumatismelor faciale cu fracturi sau pierderi osoase în districtul lacrimal sunt și ele posibili factori declanșatori ai obstrucției canalului lacrimo-nazal [2].

TABLOUL CLINIC

Pacientul cu obstrucție totală sau parțială a canalului lacrimo-nazal prezintă sindromul de ochi lăcrimos. Sindromul de ochi lăcrimos poate apare prin:

Scanned with OKEN Scanner

– hipersecreție lacrimală
– ineficiența drenajului pe căile lacrimale.

Diagnosticul diferențial între hiperlăcrimare și ineficiența drenajului lacrimal se face prin coroborarea datelor de anamneză cu examenul clinic și testele clinico-paraclinice.

Clinic semnul major în caz de obstrucția canalului lacrimo-nazal este epifora care constă în scurgerea lacrimilor peste pleoapa inferioară pe obraz, fără ca pacientul să plângă. Prezența epiforei determină o iritație conjunctivo-cutanată iar în timp o eczematizare a tegumentului pleoapei inferioare.

Stagnarea lacrimilor la nivelul sacului lacrimal, inflamația mucoasei conjunctivale și nazale, favorizează infecția sacului rezultând astfel dacriocistita acută sau cronică.

În dacriocistita acută pacientul prezintă o tumefiere roșie, dureroasă, caldă dezvoltată sub tendonul cantal intern care la palpare poate determina eliminarea de mucus și puroi prin punctele lacrimale. Ochiul de partea afectată este lăcrimos, conjunctiva este hiperemiată iar în unele cazuri severe pacientul poate prezenta febră și alterarea stării generale.

În caz de dacriocistită cronică ochiul pacientului este de asemenea lăcrimos și hiperemic iar cilii sunt aglutinați datorită unei conjuctivite bacteriene recidivante. Exercitarea unei presiuni presaculare determină eliminarea de mucus și puroi prin punctele lacrimale.

Din punct de vedere clinic se descriu două forme:

– Dacriocistita cronica simplă – în care epifora este intermitentă

– Dacriocistita cronică cu mucocel – în care epifora devine permanentă. Pe peretele lacrimal al piramidei nazale în dreptul sacului lacrimal apare o tumefiere a tegumentelor mai mult sau mai puțin importantă care la palpare determină prin punctul lacrimal inferior apariția unei secreții albicioase, gelatinoase în cantitate variabilă. În acest mod tumefacția dispare pentru câteva zile pentru ca apoi să se refacă [3].

TESTE CLINICE ȘI PARACLINICE

Pentru evidențierea prezenței și sediului obstrucției.

1. Instilarea unei picături de fluoresceină 2% în fundul de sac conjunctival se elimină complet în 2–5 minute în cazul unui drenaj lacrimal complet. De asemenea, aplicarea unei picături de glucoză în fundul de sac conjunctival va fi simțită ca gust de pacientul cu drenaj lacrimal normal în aproximativ 1 minut.

2. Testul de colorare Jones. Este indicat la pacienții suspecți de obstrucție parțială a sistemului de drenaj lacrimal.

2.1. Testul primar Jones diferențiază obstrucția parțială a sistemului lacrimal de drenaj de hipersecreția primară de lacrimi.

– mai întâi se instilează fluoresceina în sacul conjunctival

– după 5 minute se introduce un bețisor cu vată înmuiată în cocaină 4% în fosa nazală în dreptul meatului inferior unde se deschide canalul lacrimo-nazal.

Rezultatele sunt interpretate astfel:

– pozitive: prezența fluoresceinei în fosele nazale indică permeabilitatea sistemului de drenaj iar cauza lăcrimării excesive este hipersecreția și nu sunt necesare alte teste

– negative: absența fluoresceinei în fosele nazale indică o obstrucție parțială a sistemului de drenaj cu localizare necunoscută sau insuficientă mecanismului de pompă lacrimală.

2.2. Testul secundar Jones. Identifică locul probabil al obstrucției parțiale.

– se instilează un anestezic topic în fundul de sac conjunctival, iar apoi se face irigarea sistemului de drenaj cu soluție salină.

Rezultatele sunt interpretate astfel:

– pozitive: fluoresceina – soluția salină se elimină prin nas indică o obstrucție parțială a canalului lacrimo-nazal

– negative: absența fluoresceinei – soluție salină în fosele nazale indică o obstrucție parțială a sistemului de drenaj superior (punct lacrimal, canalicul sau canalicul comun).

3. Irigarea căilor lacrimale cu canula evidențiază prezența sau absența permeabilității acestora. Dacă pacientul simte lichidul irigat în gât și apar mișcări de deglutiție atunci căile de drenaj sunt permeabile. Dacă lichidul irigat refluează pe lângă canulă sau prin punctul lacrimal superior atunci căile sunt nepermeabile existând obstrucția acestora fără a putea preciza localizarea exactă.

4. Evidențierea sistemului lacrimal de drenaj cu substanțe de contrast sub control radiologic poate preciza cu exactitate prezența sau absența obstrucției, sediul acesteia și eventualele anomalii congenitale, diverticuli, fistule, pietre sau tumori.

Scanned with OKEN Scanner

4.1. Dacriocistografia: după cateterizarea canaliculelor se injectează o substanță de contrast și anume 1 ml de lipiodol și simultan se fac radiografii antero-posterioare.

Interpretare:

– absența substanței de contrast în fosele nazale indică o obstrucție anatomică a cărei localizare este de obicei evidentă.

– o dacriocistografie normală în prezența epiforei indică o obstrucție parțială sau o insuficiență de pompă lacrimală.

Dacriocistografia este utilă pentru diagnosticul diverticulilor, fistulelor și defectelor de umplere cauzate de pietre sau tumori.

4.2. Dacrioscintigrafia – este o metodă imagistică mai sensibilă și mai puțin invazivă de explorare a sistemului lacrimal de drenaj, fiind mai ales folosită pentru evidențierea obstrucțiilor incomplete ale sistemului de drenaj lacrimal superior.

4.3. Computer tomografia – este utilă în caz de obstrucții post-traumatice, neoplazice, de cauză mecanica atât pentru precizarea diagnosticului cât și pentru elaborarea strategiei chirurgicale.

4.4. Dacriocistografia computer *tomografică* – este sigură și utilă pentru diagnosticul obstrucțiilor sistemului lacrimal și poate evalua insuficiența unei dacriocistorinostomii înainte de o nouă intervenție chirurgicală.

DIAGNOSTIC POZITIV

Se pune prin coroborarea datelor:

– anamnestice

– examenului clinic (epiforă, congestia conjunctivală, conjunctivitele recurente, semnele de dacriocistită acută și cronică)

– testelor clinico-paraclinice (examenul „râurilor lacrimale" menisc inferior de lacrimi mai mare de 2 mm; testul de colorare Jones; testul instilației de fluoresceină; testul de irigare a căilor lacrimale; explorări imagistice)

DIAGNOSTIC DIFERENȚIAL

Deoarece simptomul principal în obstruacția canului lacromo-nazal este epifora trebuie făcut diagnostic diferențial între hiperlăcrimare și ineficiența drenajului lacrimal. Aceasta se realizează prin teste clinico-paraclinice și date anamnestice. De asemenea obstrucția canalului lacrimo-nazal determină ca entitate clinică dacriocistita acută și/sau cronică.

În caz de dacriocistită acută diagnosticul diferențial se face cu canaliculita, orjeletul, abcesul palpebral, erizipelul, etmoidita, osteita, sinuzita.

În caz de dacriocistită cronică diagnosticul diferențial se face cu dacriocistita acută, tumori locale, chistul dermoid sau sebaceu.

TRATAMENT

În caz de obstrucția canalului lacrimo-nazal la adult metodele de tratament depind de felul obstrucției (parțială sau totală) precum și de entitatea clinică pe care o determină această obstrucție (dacriocistita acută sau cronică).

În dacriocistita acută tratamentul este medical administrându-se medicamente antiinflamatorii și antibiotice pe cale sistemică iar local comprese calde, antiseptice și antibiotice sub formă de coliruri și unguente. Irigația și sondajul căilor lacrimale nu este indicat.

În cazurile grave cu abcedarea sacului lacrimal se incizează și se drenează colecția. De obicei după ce fenomenele infecțioase acute sunt controlate este necesară practicarea dacriocistorinostomiei care nu trebuie amânată din cauza riscului infecției recurente.

În dacriocistita cronică majoritatea specialiștilor recomandă tratament chirurgical – dacriocistorinostomia.

În obstrucția incompletă a canalului lacrimo-nazal unii pacienți pot răspunde la cateterizarea întregului sistem lacrimal cu tub de silicon sau stenturi. Această metodă va fi folosită doar dacă introducerea cateterului se realizează ușor, în caz contrar trebuie să apelăm la tratament chirurgical – dacriocistorinostomia.

Unele cazuri de obstrucție incompletă a canalului lacrimo-nazal pot beneficia de tratament prin dilatație cu ajutorul unui balon.

Obstrucția completă a canalului lacrimo-nazal necesită tratament chirurgical – dacriocistorinostomia.

DACRIOCISTORINOSTOMIA PE CALE EXTERNĂ

De mai bine de 100 de ani tratamentul de elecție pentru epifora determinată de obstrucția

Scanned with OKEN Scanner

canalului lacrimo-nazal este dacriocistorinostomia. În 1904, toti a descris pentru prima oară această tehnică chirurgicală pe cale externă; se realizează o anastomoză între sacul lacrimal şi cavitatea nazală printr-un orificiu osos situat pe peretele lateral al piramidei nazale scurtcircuitând astfel din sistemul de drenaj lacrimal canalul lacrimo-nazal obstruat.

INDICAŢII ŞI CONTRAINDICAŢII

Sunt unanim recunoscute patru indicaţii clasice pentru dacriocistorinostomie.

– epifora cronică – prin obstrucţie localizată în sistemul de drenaj lacrimal inferior
– dacriocistita
– dacriocelul
– dacriolitiaza.

CONTRAINDICAŢII

– Sindromul de ochi uscat (contraindicaţie relativă)
– Discrazii sanguine
– Afecţiuni sistemice care contraindică terapia chirurgicală [4].

ANESTEZIE

Operaţia se poate efectua sub anestezie generală sau anestezie locală cu sedare intravenoasă.

Anestezia locală cu sedare intravenoasă are avantaje semnificative incluzând sângerare scăzută şi timp scurt de refacere. Hemostaza intraoperatorie poate fi îmbunătăţită prin injectarea de lidocaină cu epinefrină în ţesuturile moi de la nivelul cantusului intern precum şi prin badijonarea endonazală cu agenţi vasoconstrictori (oximetazoline hydrochloride sau cocaine 4%).

Incizia la piele trebuie astfel făcută încât să se evite vasele de sânge din unghiul intern şi să prevină formarea de falduri epicantale în post-operator. Crearea osteotomiei adiacente peretelui intern al sacului lacrimal se execută cu un trepan. O osteotomie largă facilitează formarea unui tunel funcţional prin sutura mucoasei sacului lacrimal cu mucoasa endonazală. Simultan poate fi necesară cateterizarea cu tub de silicon a sistemului canalicular în special la pacienţii cu stenoza canalicului comun sau stenoza punctului de deschidere în sac a canaliculului comun. De asemenea, pentru a preveni închiderea şi cicatrizarea osteotomiei sau restenozarea sistemului lacrimal de drenaj se poate utiliza cateterizarea cu tub de silicon ce se lasă pe loc 2–4 luni de zile. În cursul operaţiei se poate recolta o biopsie dacă o impun condiţiile locale.

TEHNICA [5]

– Incizie la piele dreaptă sau uşor curbată de 8–10 mm medial de cantusul intern
– Se expune creasta lacrimală anterioară prin disecţie cu un instrument bont şi se împarte porţiunea superficială a ligamentului palpebral intern
– Periostul se decolează de pe spina crestei lacrimale anterioare spre fundul de sac şi se împinge spre anterior. Sacul lacrimal se detaşează spre lateral din fosa lacrimală
– Creasta lacrimală anterioară şi porţiunea osoasă corespunzătoare fosei sacului lacrimal se excizează
– O canulă este introdusă în sacul lacrimal prin canaliculul inferior, iar sacul lacrimal este incizat vertical în forma literei H pentru a crea două flapuri
– Se incizează vertical mucoasa nazală creinduse un flap anterior şi unul posterior
– Se suturează flapurile posterioare (sac – mucoasă nazală)
– Se inseră tuburile de silicon
– Se suturează flapurile anterioare (sac – mucoasă nazală)
– Tendonul cantal intern se reataşează la periost iar cele două capete ale muşchiului orbicular se repoziţionează
– Pielea se suturează cu fire separate de mătase.

Rata de succes pentru acest tip de operaţie – dacriocistorinostomia *ab externo* este de peste 90% [6].

DACRIOCISTORINOSTOMIA ENDONAZALĂ

În această operaţie denumită şi dacriocistorinostomia endoscopică endonazală, sacul lacrimal este abordat pe cale endonazală folosind un instrument mic telescopic numit endoscop. Acest instrument permite chirurgului să vizualizeze toate structurile importante şi să creeze o anastomoză între mucoasa

Scanned with OKEN Scanner

sacului lacrimal şi mucoasa nazală fără suturi la piele sau endonazal.

Orificiile realizate sunt ceva mai mici decât cele din dacriocistorinostomia pe cale externă iar operaţia durează ceva mai puţin. Căile lacrimale sunt de asemenea cateterizate cu tub de silicon ce se scoate la 6–8 săptamâni post-operator.

Dacriocistorinostomia endoscopică endonazală are câteva avantaje faţă de dacriocistorinostomia cu abord extern printre care:

– rezultat estetic mai bun neexistând cicatrici externe

– în acelaşi timp operator se pot corecta patologii nazale asociate

– evită traumatizarea cantusului intern şi/sau formarea de cicatrici patologice

– conservă mecanismul de pompă al muşchiului orbicular al pleoapelor

– infecţiile active ale sistemului lacrimal nu sunt contraindicaţii pentru tratamentul chirurgical

– este în special superioară abordului extern în chirurgia reintervenţională

– este mai puţin sângerândă

– durează mai puţin iar rata de succes este comparabilă cu dacriocistorinostomia ab externo

Dezavantajele chirurgiei endoscopice includ:

– necesită o specializare în chirurgia nazală endoscopică şi o curbă de învăţare care de multe ori durează

– echipamentul endoscopic este scump.

TEHNICA

Operaţia se realizează sub anestezie locală sau generală. Fosa nazala este badijonată cu o soluţie de epinefrină 1‰ şi xilocaină 4%. Se utilizează un endoscop angulat la 30 grade cu diametrul de 4 mm. La locul operaţiei în zona anterioară ataşată cornetului nazal mijlociu se injectează xilocaină 1% şi soluţie de epinefrină 1/100 000.

Se introduce un cateter luminos cu fibră optică prin canaliculul superior sau inferior în sacul lacrimal. Lumina este localizată endoscopic pe peretele lateral al piramidei nazale şi se notează poziţia acesteia. Se îndepărtează mucoasa pe o suprafaţă cu diametrul de 1 cm în zona transiluminată expunându-se osul. Se execută un orificiu osos cu ajutorul unui trepan, unii chirurgi recomandând folosirea LASER-ului YAG. Sacul lacrimal se deschide cu o pensă pe aproximativ un centimetru. Apoi stenturi metalice ataşate tubulaturii sunt trecute prin canaliculii superiori şi inferiori şi redescoperiţi endonazal. Stenturile metalice sunt separate de tubulatura care apoi este dispusă astfel încât să formeze o ansă continuă în jurul canaliculelor. În perioada post-operatorie imediată pacientul este instruit să nu îşi sufle nasul timp de 2 săptămâni şi se recomandă instilaţii cu Tobramicină timp de 10 zile. De asemenea irigaţia endonazală cu soluţie salină de 3 ori pe zi este utilă. Pacientul este rechemat la control la 10 zile post-operator, iar cateterizarea căilor poate fi menţinută 2–6 luni de zile [7].

COMPLICATII

Complicaţii intraoperatorii

– Sângerarea excesivă şi necontrolabilă poate determina abandonarea operaţiei şi reprogramarea la o dată ulterioară

– Expunerea grăsimii orbitare

– Afectarea muşchiului drept intern şi/sau oblic superior determină diplopie binoculară

– Afectarea vederii în caz de pătrundere în orbită şi lezarea vaselor sau a nervului optic.

Complicaţii post-operatorii

– Epistaxis în primele 10 zile

– Infecţiile endonazale sau orbitare necesită antibioterapie

– Granuloame datorate menţinerii prea mult timp a cateterului

– Persistenţa lăcrimării indică cicatrizarea rinostomiei şi necesită reintervenţie chirurgicală.

Rata de succes variază pentru dacriocistorinostomia endoscopică endonazală primară între 82–90% comparabilă cu cea din dacriocistorinostomia *ab externo* [8].

În ultimii ani s-au dezvoltat tehnici microendoscopice în cadrul microchirurgiei sistemului lacrimal care duc la o scădere şi mai accentuată a utilizării dacriocistorinostomiei pe cale externă. Dacă până în anii 1990 nu era posibilă vizionarea directă a sistemului lacrimal de drenaj apariţia endoscopiei transcanaliculare cu endoscoape ultrafine a făcut posibil acest lucru şi a permis observarea unor detalii necunoscute ce ne ajută în descifrarea obstrucţiilor lacrimale [9].

În combinaţii cu tehnologii cum ar fi LASER-ul Erbium-YAG sisteme speciale de freze, endoscopia transcanaliculară reprezintă un pas important în

Scanned with OKEN Scanner

diagnosticarea şi terapia minim invazivă a obstrucţiilor căilor lacrimale, în general, şi a canalului lacrimo-nazal în special [10].

BIBLIOGRAFIE

1. Linberg J.V., Mc Cormick S.A., Primary acquired nasolacrimal duct obstruction, A clinicopathologic report and biopsy technique, Ophtalmology., Aug., 1986, 93 (8): 1055–63.
2. Bartley G.B., Aquired lacrimal drainage obstruction: an etiologic classification system, case reports, and a review of the literature, Part 1, Ophtal. Plast. Reconstr. Surg., 1992, 8 (4): 237–42.
3. Chiseliţă D., Oftalmologie generală, ed. Stef, 2008, p. 58–62.
4. Emmerich K.H., Busse H., Meyer-Rüsenberg H.W., Hörstensmeyer C.G., External dacryocystorhinostomy: indication, method, complications and results, Orbit., 1997, 16: 25–29.
5. Kanski J.J., Clinical ophtalmology, 6th ed., Butterworth Heineman, 2007, p. 46–47, 51–52.
6. Hurwitz J.J., Rutherford S., Computerized survey of lacrimal surgery patiens, Ophtalmology, 1996, 93: 14–21.
7. Woog J., Kennedy R.H., Custer P.L. *et al.*, Endonasal dacryocystorhinostomy. A report by the American Academy of Ophthalmology, Ophthalmology, 2001, 108: 2369–77.
8. Goldberg R.A., Endonasal dacryocystorhinostomy: is it really less successful?, Arch. Ophtalmology, 2004, 122: 108–10.
9. E mmerich K.H., Ungerechts R., Meyer-Rüsenberg H.W., Posibilities and limits of minimal invasive lacrimal surgery, Orbit., 2000, 19: 67–71.
10. Emmerich K.H., Lüchtenberg M., Meyer-Rüsenberg H.W., Steinhauer J., Dakryoendoskopie and Laserdakryoplastik: Technik und Ergebnisse, Klin. Monatsbl. Augenheilkunde, 1997, 211: 375–379.

Scanned with OKEN Scanner

Capitolul 14
ORBITA

TUMORILE ORBITALE

IOAN SZABO, BIANCA SZABO

CONSIDERAȚII DE TERMINOLOGIE

Bogăția limbii române face ca să dispunem de doi termeni sinonomi pentru desemnarea unui proces tumoral aflat în orbita oculară, respectiv termenul de „orbital" şi cel de „orbitar". Ambii au circulație preclinică şi clinică răspândită şi se pot considera corecți gramatical. Noi utilizăm termenul de „orbital" (şi nu „orbitar") pentru următoarele considerente:

– DICȚIONARUL EXPLICATIV AL LIMBII ROMÂNE, (Ed. Academiei Române, 1994) conține cuvântul orbital (pag. 726) cu două sensuri. Unul din sensurile cuvântului orbital este „...aflat în orbita oculară...". Cuvântul „orbitar" nu se găseşte în Dicționarul Explicativ al Limbii Române.

– Sursa principală şi unanim acceptată a termenilor anatomici, „NOMINA ANATOMICA" ed. a VI-a, Curchill – Livingstone, 1989, în capitolul regiuni şi părți ale corpului, denumeşte regiunea menționată ca „Regio orbitalis" (pag. A13) şi nu „regio orbitaris"...

– O serie întreagă de termeni anatomici consacrați, cuprind în denumirea lor cuvântul „orbital". Exemple semnificative sunt: nervul supraorbital (*nervus supraorbitalis* – pag. A79), artera supraorbitală (*arteria supraorbitalis* – pag. A55), nervul suborbital (*nervus infraorbitalis* – pag. A80), nervul zigomatico-orbital, septul orbital (*septum orbitale* – pag. A87), fisura orbitală superioară (*fissura orbitalis superior* – pag. A17) sau fisura orbitală inferioară (*fissura orbitalis inferior* – pag. A17), incizura supraorbitală (*incisura supraorbitalis* – pag. A16).

– Cuvântul corespunzător ca sens, din literatura anglo-saxonă, este „orbital".

– Efectuarea unui search pe un motor de căutare pe internet cu cuvântul cheie „orbital" aduce peste 1 milion de titluri. Acelaşi motor pentru cuvântul cheie „orbitar" va găsi doar câteva zeci. Cel care doreşte maximizarea şanselor de accesare a lucrărilor sale pe internet, este sfătuit cu căldură să utilizeze termenul recomandat de noi.

GENERALITĂȚI

Orbitele sunt două cavități paramediane şi simetrice localizate în partea superioară a regiunii faciale anterioare, între neurocraniu şi viscerocraniu şi la limita de competență a mai multor specialități – neurochirurgia, oftalmologia, oto-rino-laringologia, chirurgia oro-maxilo-facială, chirurgia plastică şi reparatorie, anatomia patologică sau oncologia. Din punct de vedere neurochirurgical, orbitele fac parte integrantă din regiunea anterioară a bazei de craniu [1–4].

ANATOMIE CHIRURGICALĂ

Orbitele au forma aproximativă de piramidă patrulateră, cu baza orientată anterior, vârful postero-medial, pereții superior, inferior, medial şi lateral. La constituirea orbitelor osoase contribuie un număr de şapte oase: frontal, sfenoid, etmoid, maxila, zigomatic, lacrimal şi palatin [11].

Scanned with OKEN Scanner

Conținutul orbitei este reprezentat de globul ocular, nervul optic, anexele lor musculare, vasculo-nervoase, de susținere și aparatul lacrimal. Orbitele comunică direct cu cavitatea craniană, sinusul frontal, sinusul etmoidal, sinusul sfenoidal, sinusul maxilar, regiunea temporală, regiunea infratemporală, regiunea anterioară a feței [12, 13]. Elementele musculare intraorbitale sunt mușchiul (m.) ridicător al pleoapei superioare, m. drept superior, inferior, medial și lateral, m. oblic superior și m. oblic inferior. Cea mai mare parte a lor își au originea posterior pe inelul tendinos Zinn și formează conul muscular. Principalul ax vascular arterial al orbitei este artera (a.) oftalmică, ramură din a. carotidă internă. Ramurile sale principale sunt a. lacrimală, a. centrală a retinei, a. ciliare, a. etmoidală anterioară, a. etmoidală posterioară, a. supraorbitală, a. suborbitală [14, 15].

Sângele venos este drenat de vena (v.) oftalmică superioară și inferioară. Principalele ramuri nervoase intraorbitale sunt nervul (n.) frontal cu ramurile sale n. supraorbital și supratrohlear, apoi nervul (n.) oculomotor cu ramura superioară și inferioară, n. lacrimal, n. etmoidal anterior și posterior, n. nazociliar, n. abducens, n. trohlear. Aparatul lacrimal este constituit din glanda lacrimală cu porțiunea sa intraorbitală și palpebrală și căile lacrimale – sacul și canalul lacrimal [16, 17].

TOPOGRAFIE ORBITALĂ

Regiunile topografice ale orbitei sunt delimitate fie de diferite axe sau planuri, ori de anumite structuri anatomice intraorbitale cu mare valoare topografică [18].

Septul orbital este dispus în plan frontal și constituie limita anterioară a orbitei.

Ecuatorul anatomic al globului ocular este locul geometric al punctelor de pe suprafața globului ocular, situate la distanță egală între polul anterior și polul posterior al globului ocular.

Regiunile topografice principale ale orbitei, care corespund necesităților teoretice și practicii neuroimagistice și chirurgicale, în concepția noastră, sunt următoarele:

Orbita anterioară este porțiunea din orbită, limitată anterior de septul orbital și posterior de un plan frontal care trece prin ecuatorul anatomic al globului ocular.

Orbita medie: spațiul limitat anterior de ecuatorul anatomic al globului ocular și posterior de planul care trece prin joncțiunea dintre globul ocular și nervul optic.

Porțiunea retrobulbară a orbitei este spațiul limitat anterior de planul frontal care trece prin joncțiunea dintre nervul optic și polul posterior al globului ocular și posterior de planul frontal care trece prin orificiul anterior al canalului optic.

Orbita posterioară este porțiunea din orbită situată posterior de planul frontal care trece prin ecuatorul anatomic al globului ocular până la planul frontal care trece prin orificiul anterior al canalului optic. Ea cuprinde reunite orbita medie și porțiunea retrobulbară a orbitei.

Apexul orbital este porțiunea din orbita posterioară, din vecinătatea orificiului anterior al canalului optic. Este limitat anterior de un plan care corespunde unghiului posterior al peretelui orbital inferior.

Spațiul extraconal și spațiul intraconal. Orbita posterioară este împărțită de conul muscular și fasciile anexate mușchilor extrinseci ai globului ocular într-un spațiu extraconal și un spațiu intraconal.

Compartimentul optic, suboptic și supraoptic al spațiului intraconal. Spațiul intraconal este împărțit de două planuri orizontale, unul superior, care trece tangent la porțiunea superioară a circumferinței nervului optic și altul inferior, care trece tangent la circumferința inferioară a nervului optic, în trei compartimente: un compartiment optic, unul supra-optic și unul suboptic.

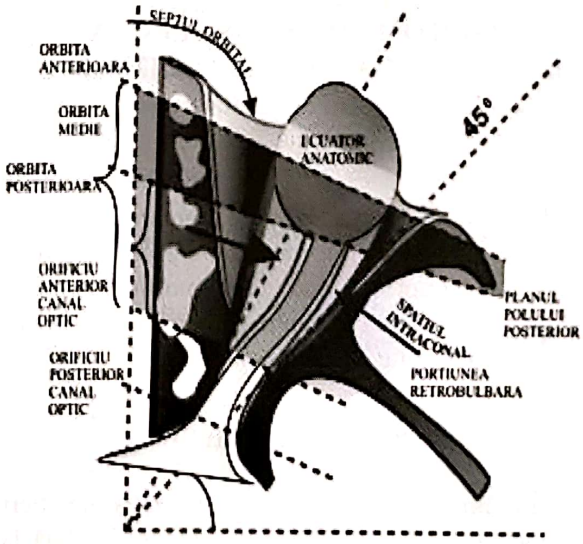

Figura 14.1. Regiuni topografice ale orbitei, secțiune axială.

Scanned with OKEN Scanner

Compartimentul medial şi compartimentul lateral al spaţiului intraconal. Planul sagital care trece prin axul nervului optic împarte spaţiul intraconal într-un compartiment medial şi un compartiment lateral.

Spaţiul extraperiostal. Spaţiul virtual dintre pereţii osoşi ai orbitei şi suprafaţa externă a periorbitei este denumit spaţiul extraperiostal.

Orbita osoasă. După unii autori, pereţii care formează orbita osoasă constituie un compartiment individual al orbitei.

TUMORILE ORBITALE – DEFINIŢIE, CLASIFICARE [18, 19]

Tumorile orbitale sunt procese expansive situate în orbită, formate din celule modificate cu caracter tumoral. Ele se clasifică în funcţie de mai multe criterii.

După caracter – sunt benigne sau maligne.

După origine – primare, secundare sau metastatice.

După vârsta la care apar – sunt tumori orbitale la copil şi tumori orbitale la adult.

După aspectul histopatologic – sunt tumori vasculare, neurogene, mezenchimale, disembrioplazice, chistice, epiteliale, leucemii şi limfoame, carcinoame, tumori metastatice, pseudotumori inflamatorii etc.

SIMPTOMATOLOGIA CLINICĂ A TUMORILOR ORBITALE [20–22]

DUREREA LOCALĂ

Durerea nu este caracteristică tumorilor orbitale primare, nici chiar în formele severe. În cazul metastazelor intraorbitale sau unor tumori intraorbitale secundare, durerea accentuată, netratabilă, poate constitui indicaţie de exenteraţie de orbită.

INSPECŢIA PLEOAPELOR

În tumorile de orbită se pot evidenţia tumefieri palpebrale, colorații anormale, tumora vizibilă la nivelul pleoapei, edem palpebral, ptoză palpebrală.

Figura 14.2. C.L. 38 ani. Tumefiere palpebrală inferioară – hemangiom cavernos orbita dreaptă.

INSPECŢIA CONJUNCTIVEI

Inspecţia conjunctivei uneori permite evidenţierea vizuală a tumorii extinse în orbita anterioară. Frecvent întâlnite în tumorile de orbită metastatice sau secundare sunt hemoragiile conjunctivale asociate cu chemosis.

Figura 14.3. L.M. 78 ani. Tumora vizibilă pin conjunctivă. Limfom malign orbital stâng.

EXOFTALMIA UNILATERALĂ

Este caracteristică proceselor expansive intraorbitale. Constă din deplasarea anterioară a globului ocular. Diferenţa de 2 mm între polul anterior al celor doi globi oculari este semnificativă clinic. Forma sa extremă este exorbitismul, când globul ocular tinde să părăsească orbita. Exoftalmiile se clasifică mai multe categorii: exoftalmii unilaterale

Scanned with OKEN Scanner

sau bilaterale, exoftalmii axiale şi neaxiale, exoftalmii dureroase sau nedureroase, exoftalmii intermitente, exoftalmii pulsatile sau nepulsatile.

ENOFTALMIA

Este rar întâlnită în tumorile orbitale. S-a descris la pacienţi cu metastaze de adenocarcinom mamar, carcinom gastric schiros sau tumoră neurogenă la bolnavi cu boala Recklinghausen I. şi hipoplazie sau aplazie de aripă mică de sfenoid.

PSEUDOEXOFTALMIA

Pseudoexoftalmia globului ocular sănătos se poate datora interpretării date enoftalmiei globului afectat sau poate apare datorită enoftalmiei contralaterale post-operatorii.

DISLOCAREA GLOBULUI OCULAR

Este caracteristică tumorilor extraconale. Poate fi transversală sau verticală. Direcţia de deplasare a globului ocular este opusă localizării procesului expansiv.

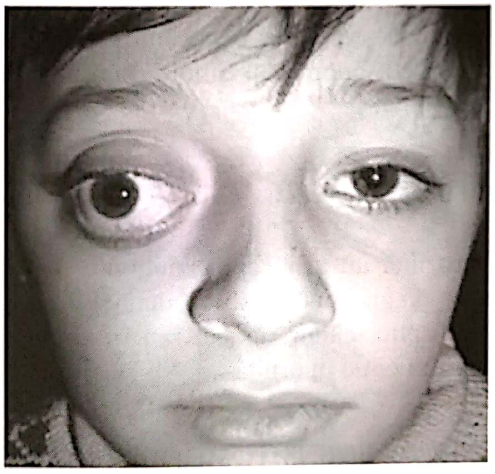

Figura 14.4. D.A. 9 ani. Exoftalmie unilaterală dreaptă. Dislocarea unilaterală inferolaterală a globului ocular drept. Gliom de nerv optic drept.

PALPAREA ORBITELOR

Permite, uneori, evidenţierea porţiunii tumorii extinse în orbita anterioară precum şi aprecierea aproximativă a presiunii intraorbitale.

ACUITATEA VIZUALĂ

Este extrem de importantă. Poate fi nemodificată mult timp în evoluţia unei tumori intraorbitale primare. Poate scădea precoce în tumori care interesează nervul optic ori se dezvoltă în apexul orbitei sau în canalul optic. Pierderi de vedere fugace pot apare în mai multe tipuri de tumori de orbită.

DIPLOPIA

Se constată frecvent în tumorile intraorbitale extraconale, şi se datorează dislocării globului ocular de către tumoră. Ea poate apare în faza finală a mişcării globului ocular spre tumoră sau în faza iniţială a mişcării. Se poate compensa, între anumite limite, la procesele expansive cu dezvoltare lentă. În aceste cazuri diplopia se poate accentua, paradoxal, după ablarea tumorii şi revenirea globului ocular dislocat în poziţia sa normală.

CÂMPUL VIZUAL

Element deosebit de important de diagnostic, câmpul vizual în special în tumorile nervului optic, gliomul sau meningiomul de nerv optic sau tumorile căilor vizuale. Permite aprecierea obiectivă a evoluţiei post-operatorii, cu importanţă în evaluarea medico legală.

MOTILITATEA GLOBULUI OCULAR

Este, adeseori, modificată în tumorile de orbită. Se poate datora efectului mecanic de limitare a deplasării globului ocular în direcţia tumorii, parezei muşchiului extrinsec care determină mişcarea respectivă, infiltraţiei inflamatorii a muşchiului sau infiltrării tumorale a acestuia. Motilitatea globului ocular poate fi limitată în una sau mai multe direcţii, sau poate fi complet abolită, determinând ochiul imobil, oftalmoplegia.

ASPECTUL FUNDULUI DE OCHI

Este de mare importanţă diagnostică în tumorile de orbită. Faldurile coroidiene pot apare în tumori retrobulbare sau orbitale posterioare. Deformarea

Scanned with OKEN Scanner

polului posterior, asociată, de regulă, cu hiperemie şi elevarea discului optic, pot apare în tumorile joncţiunii globului ocular cu nervul optic [23]. Paloarea papilară este asociată cu exoftalmie în meningiomul de nerv optic (NO), în timp ce paloarea papilară în absenţa exoftalmiei sugerează un gliom de nerv optic. Şunturi optociliare pe fond de paloare papilară pot apare în meningiomul intra-orbital primar. Vase retiniene dilatate şi tortuoase indică modificări de circulaţie intraorbitală, secundare proceselor expansive.

EXAMENUL NEUROOFTALMOLOGIC ŞI DE LABORATOR ÎN TUMORILE ORBITALE [18, 19]

DETERMINAREA ACUITĂŢII VIZUALE

Măsurarea acuităţii vizuale se face la optotip. Aceasta conţine semne de dimensiuni diferite, dispuse pe rânduri, fiind specificată distanţa (D) de la care se poate vedea fiecare rând de către un ochi emetrop. Distanţa de examinare este de 5 m (d). Formula de exprimare a acuităţii vizuale este d/D. La ochiul normal 5/5 = 1. Scăderea acuităţii vizuale se apreciază astfel: cecitate completă 0 – 1/200, cecitate practică 1/200–1/50, ambliopie gravă 1/50–1/20, ambliopie uşoară 1/20–1/5. Limita vederii normale conform recomandărilor OMS este 6/18 = 3/40 (0,3) – 20/70

EXOFTALMOMETRIA

Măsoară, obiectiv, deplasarea anterioară a globului ocular. Exoftalmometrul Hertel utilizează ca puncte de reper arcadele frontozigomatice şi polul anterior al corneei, exoftalmometrul Naugle arcada orbitală superioară şi inferioară şi polul anterior al corneei. Exoftalmia se exprimă prin diferenţa în mm. dintre poziţiile măsurate ale polilor anteriori ai corneei. Diferenţă mai mică de 2 mm este coniderată fiziologică.

TESTE DE ALINIERE A GLOBILOR OCULARI

Permit aprecierea dislocării globului ocular pe axă verticală sau transversală. Se utilizează testul de acoperire, testul de acoperire alternativă sau testul Hirschberg. Testele de acoperire urmăresc deplasarea ochiului contralateral, pentru fixarea unui punct, după acoperirea unuia dintre ochi. Testul Hirschberg urmăreşte reflexul de lumină pe cornee. Normal, reflexul este localizat nazal de polul anterior al corneei. Deplasarea sa laterală este considerată exotropie, deplasarea medială esotropie. Unghiul de deviaţie se apreciază pe baza unor nomograme.

CAMPIMETRIA

Măsoară câmpul vizual. Se poate realiza cu ajutorul campimetrului. La ora actuală, se utilizează determinarea computerizată a câmpului vizual.

OFTALMOSCOPIA

Se realizează cu oftalmoscop portabil sau prin oftalmoscopie indirectă. Se asociază din ce în ce mai frecvent cu fotografia digitală a fundului de ochi.

TONOMETRIA

Determină valoarea tensiunii intraoculare. Măsurarea cu tonometrul Shiotz este înlocuită de aplanotonometrie.

POTENŢIALE EVOCATE VIZUAL (PEV)

Reprezintă un test neurofiziologic, cu valoare mare în diagnosticul bolilor demielinizante ale nervului optic, căilor optice, sau în compresiuni ale nervului optic în orbită.

OCULODENSITOMETRIE (OCT)

Metodă modernă de examinare a retinei, OCT poate pune în evidenţă tumori intraoculare în stadii incipiente.

EXAMENUL HEMATOLOGIC

Este absolut necesar pentru evaluarea stării pre-operatorii a pacientului cu tumora intraorbitală. De

Scanned with OKEN Scanner

mare utilitate se dovedeşte hemoleucograma, glicemia, ionograma, probele hepatice, determinarea timpului de coagulare şi sângerare, grupul sanguin etc.

EXAMENUL IMUNOHISTOCHIMIC

Este de real interes în diagnosticarea formaţiunilor intraorbitale cu aspect de tumoră, în clasificarea tumorilor nediferenţiate sau infiltratelor hematologice intraorbitale.

EXAMENUL ENDOCRINOLOGIC

Are mare valoare în diferenţierea, diagnosticul, tratamentul şi urmărirea clinică a cazurilor de orbitopatie tiroidiană sau miozită orbitală.

EXAMENUL NEURORADIOLOGIC ŞI NEUROIMAGISTIC [24, 25]

RADIOGRAFIA SIMPLĂ

Radiografia simplă de craniu efectuată în incidenţe standard AP, LL sau incidenţe speciale pentru găuri optice, orbite sau sinusuri anterioare ale feţei, nu şi-a pierdut valoarea în diagnosticul tumorilor de orbită. Poate evidenţia lărgirea sau îngustarea unilaterală a găurii optice, mărirea unilaterală a orbitei, distrucţia pereţilor orbitei, hiperostoze, calcificări sau osificări intraorbitale, asocierea cu leziuni intracraniene sau craniofaciale.

ECOGRAFIA ORBITALĂ

Este o metodă extrem de utilă în diagnosticul tumorilor de orbită, utilizată pe scară largă ca metodă screening. Se bazează pe reflectarea diferenţiată a undelor de pe suprafeţe cu densităţi diferite. În funcţie de reflectivitatea undelor, tumorile intraorbitale pot fi clasificate în trei categorii: tumori cu reflectivitate joasă (tumori mixte benigne, limfom, rabdomiosarcom, neurilemom, hemangiom capilar), tumori cu reflectivitate medie (chist dermoid, gliom de nerv optic, meningiom) sau reflectivitate înaltă (limfangiom, hemangiom cavernos, carcinoame). Ecogenitatea poate fi modificată prin creşterea tumorii, hemoragia intratumorală, necroza, calcificarea sau inflamaţia tumorii. Se utilizează intraoperator pentru efectuarea intervenţiilor ecoghidate, minim invazive. Introducerea ecografiei Doppler şi ecografiei 3D a crescut mult valoarea ecografiei în diagnosticul tumorilor orbitale.

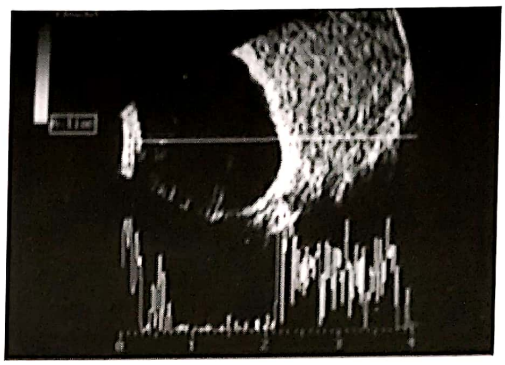

Figura 14.5. P.N. 43 ani. Ecografie orbitală. Hemangiom cavernos retrobulbar drept.

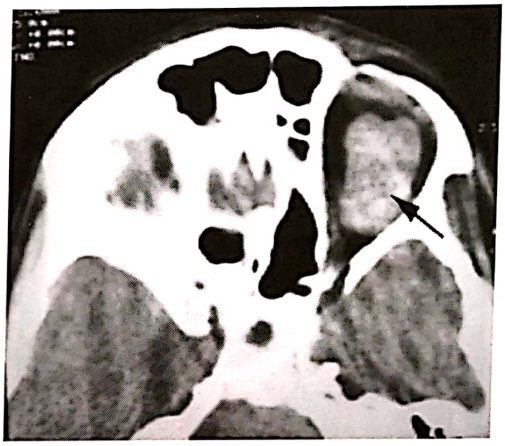

Figura 14.6. M.L. 32 ani. Hemangiom cavernos intraorbital stâng. Tumoră bine delimitată, spontan hiperdensă, cu calcificări intratumorale.

CT-SCAN ORBITAL

Tomografia computerizată a orbitei este o examinare neuroimagistică de mare valoare în tumorile orbitale, chiar şi după introducerea în practica curentă a rezonanţei nucleare magnetice [26, 27]. Se bazează pe determinarea diferenţelor de absorbţie a razelor X de structuri cu densităţi diferite. Este metodă de elecţie pentru diagnosticul tumorilor intraorbitale osoase, pentru studiul calcificărilor sau osificărilor intratumorale sau pentru aprecierea efectului tumorilor intraorbitale asupra pereţilor orbitei. Se indică în toate cazurile de tumori intraorbitale secundare. CT-spiral, de înaltă rezoluţie, permite obţinerea de imagini tridimensionale ale orbitei, deosebit de importante în reconstrucţia post-operatorie a orbitei. Poate fi singurul mijloc

Scanned with OKEN Scanner

de diagnostic neuroimagistic utilizat la pacienţii cu corpi străini metalici de natură feroasă, cu localizare intraorbitală, la purtătorii de peacemaker sau de diferite implanturi metalice [28, 29].

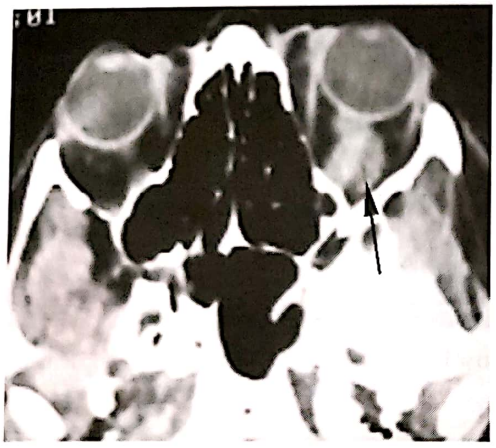

Figura 14.7. N.A. 9 ani. Gliom de nerv optic stâng. Tumora izodensă retrobulbară a nervului optic.

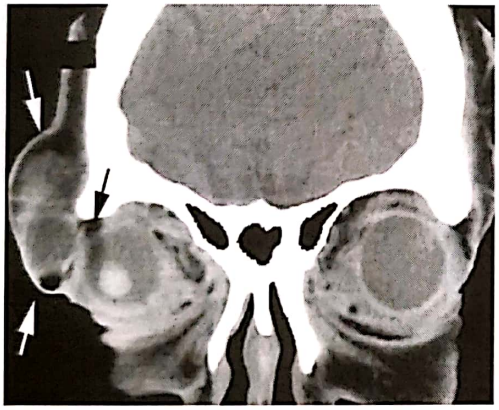

Figura 14.8. P.R. 42 ani. Chist dermoid temporoorbital drept. CT coronal, fără contrast. Tumoră chistică, dislocarea globului ocular.

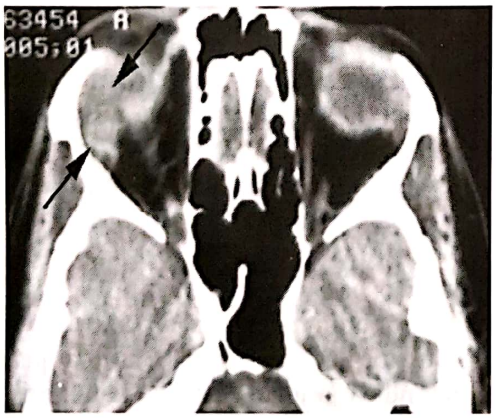

Figura 14.9. F.V. 31 ani. Carcinom adenoid chistic de glandă lacrimală. CT axial, fără contrast. Tumora moderat hiperdensă, slab delimitată, în fosa glandei lacrimale, cu calcificări intratumorale.

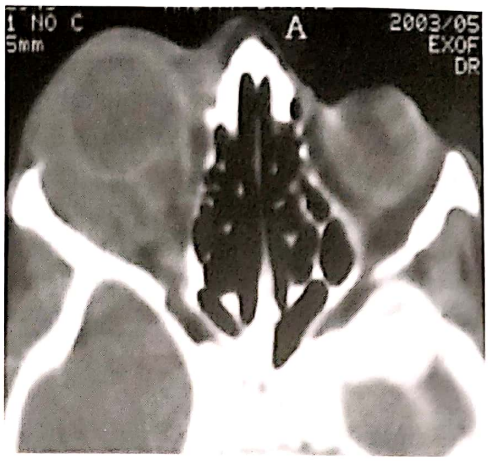

Figura 14.10. M.D. 4 ani. CT axial fără contrast. Limfangiom orbita anterioară şi medie orbita dreaptă. Tumora neomogenă, izodensă orbita anterioară, intra- şi extraconal.

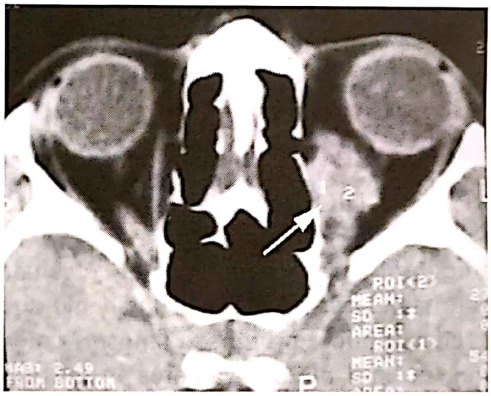

Figura 14.11. D.N. 38 ani. Pseudotumoră inflamatorie porţiunea medială a orbitei posterioare stângi şi apexul orbital. CT axial fără contrast. Tumora de densitate mixtă, slab delimitată.

Figura 14.12. D.C. 41 ani. CT-3D post-operator. Defect osos post-operator tavanul orbitei drepte. Hemangiom cavernos orbita dreaptă reconstrucţie.

Scanned with OKEN Scanner

REZONANȚA MAGNETICĂ NUCLEARĂ

RMN a orbitei este considerată metoda de elecție în diagnosticul tumorilor orbitale. Are rezoluție superioară față de CT-scan și nu prezintă pericolul iradierii cu raze X. Se poate utiliza pentru diagnosticul și urmărirea evoluției tumorii în graviditate. Poate efectua secțiuni în cele trei planuri ale orbitei și permite efectuarea de reconstrucții tridimensionale. Studiul vascularizației orbitei se poate realiza prin efectuarea de angiografii sau flebografii RMN.

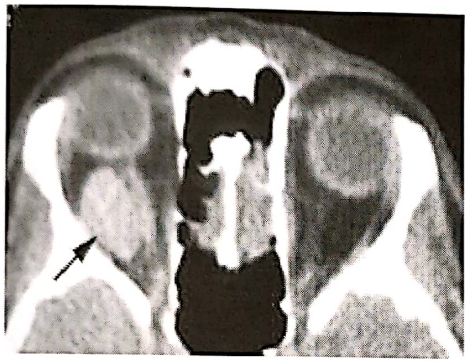

Figura 14.13. MM. 42 ani. RMN axial T1 fără contrast. Hemangiom cavernos retrobulbar.

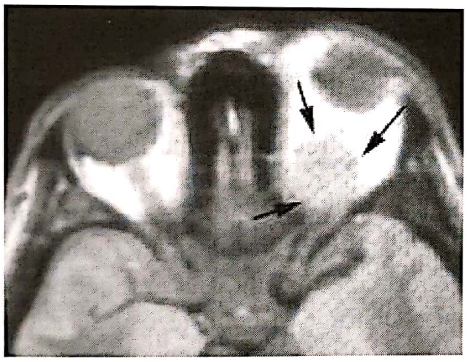

Figura 14.14. S.E. 56 ani. RMN axial T1 fără contrast. Meningiom primar de nerv optic stâng. Tumoră retrobulbară izodensă cu calcificări intratumorale.

Figura 14.15. N.A. 6 ani. RMN axial T1 fără contrast. Gliom de nerv optic drept. Tumoră izodensă retrobulbară, îngroșarea fusiformă a nervului optic.

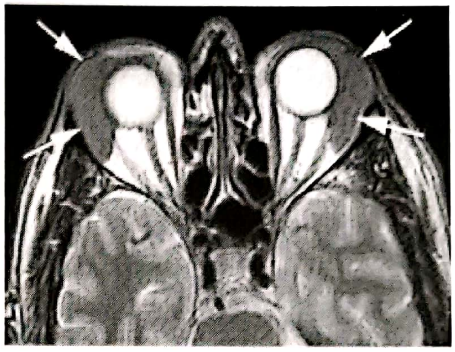

Figura 14.16. P.I. 42 ani. RMN axial T2 fără contrast. Limfom malign de glandă lacrimală bilateral.

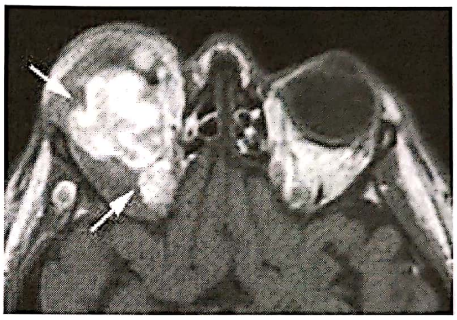

Figura 14.17. F.V. 38 ani. RMN axial T1 cu contrast. Neurofibrom plexiform intraorbital stâng, boala Recklinghausen Tip 1.

TUMORI INTRAORBITALE LA COPIL

Patologia tumorală orbitală la copil este caracteristică. Predomină tumorile intraorbitale primare, cele mai multe fiind tumori benigne, rezultate din anomalii de dezvoltare. Tumorile maligne primare sunt mai rare, dar de gravitate crescută. Cele mai frecvente tumori intraorbitale primare ale copilului sunt tumori chistice, (chistul dermoid, teratomul), tumori neurogene, (neurofibromul) sau hamartoame vasculare, (hemangiomul cavernos sau limfangiomul). Tumori beningne mai rar întâlnite la copil, sunt limfangioamele sau tumorile histiocitare. Cele mai frecvente tumori maligne primare ale copilului sunt rabdomiosarcomul, gliomul de nerv optic și retinoblastomul. Tumorile metastatice caracteristice copilului sunt neuroblastomul (tumora primară a glandelor suprarenale), infiltrate leucemice sau limfomul Burkitt, mai rar sarcomul Ewing, tumora Wilms ori sarcomul granulocytic [30–33].

CHISTUL DERMOID

Este cel mai frecvent întâlnit la copil, reprezintă 3–9% din procesele expansive intraorbitale. Este

Scanned with OKEN Scanner

format din ectoderm migrat anormal, localizat predominant la nivelul suturilor la nivelul pereţilor orbitei. Clinic produce exoftalmie lent progresivă, fără tendinţă de regresie. Tratamentul este chirurgical, precoce, înaintea apariţiei complicaţiilor oculare. Prognosticul este favorabil.

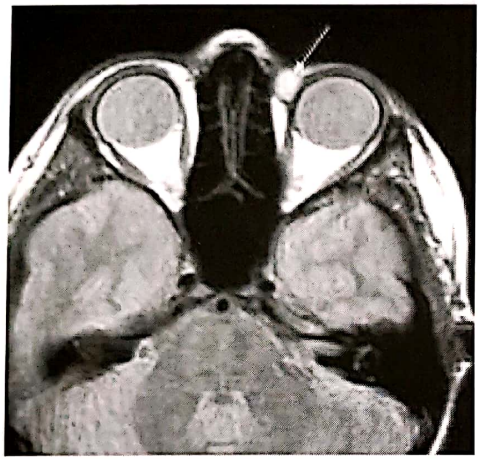

Figura 14.18. E.D. 17 ani. RMN T2 chist dermoid orbita anterioară şi medie stângă.

TERATOMUL

Derivă din celule germinale primare, este format din ectoderm, mezoderm şi endoderm. Incidenţa sa este de 1% din tumorile orbitale la copil. Sunt prezente de la naştere şi cresc progresiv. Pot determina lărgirea orbitei osoase cu exoftalmie masivă. Tratament: Se recomandă intervenţie chirurgicală. Teratoamele de dimensiuni mari necesită exenteraţie şi reconstrucţie de orbită. Tumorile mai mici se ablează în totalitate, cu păstrarea parţială a funcţiilor vizuale.

HEMANGIOMUL CAPILAR

Tumoră de origine vasculară, care apare exclusiv la copil. Reprezintă 2,1% din tumorile de orbită. Clinic, formele uşoare produc deformare palpebrală superioară şi coloraţie violacee locală. Formele grave dau complicaţii vizuale severe, strabism, diplopie, ambliopie. Evoluţie clinică: tendinţă de regresie spontană, de cele mai multe ori în primii şapte ani de viaţă. Tratament: formele minore se observă clinic, regresează spontan. Tratamentul este adresat formelor complicate, constă din corticoterapie topică intratumorală, corticoterapie generală. Leziunile vasculare cutanate asociate pot fi corectate prin terapie LASER.

Figura 14.19. M.A. 1,6 ani. Hemangiom capilar de orbita dreaptă, observaţie, corticoterapie.

Figura 14.20. M.A. 7 ani. Control clinic.

RABDOMIOSARCOMUL

Este cea mai frecventă tumoră orbitală malignă la copil, aproximativ 3% din tumorile orbitale. Apare mai frecvent înaintea vârstei de 2 ani sau după vârsta de 6 ani. Are originea în fibre musculare striate. Creşte rapid şi agresiv, produce exoftalmie, chemosis. Distruge structurile osoase ale orbitei. Tratament: biopsie pentru diagnostic histopatologic, urmat de tratament oncologic, radioterapie şi chimioterapie. Prognosticul este rezervat.

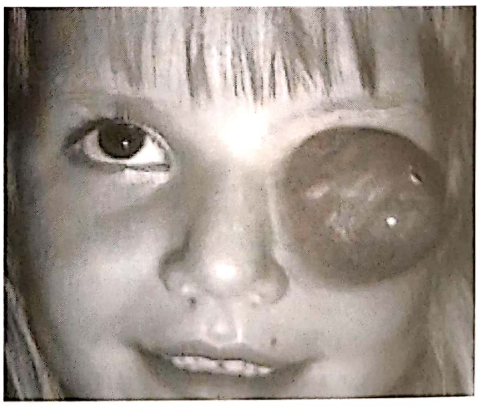

Figura 14.21. N.CS.A. 3 ani. Rabdomiosarcom orbita stângă.

Scanned with OKEN Scanner

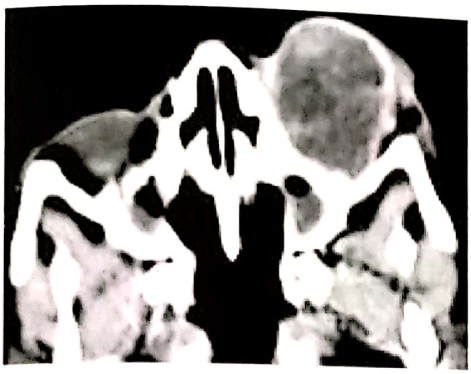

Figura 14.22. N.C.S.A. 3 ani. CT-axial, rabdomiosarcom orbita stângă.

GLIOMUL DE NERV OPTIC

Tumoră malignă neurogenă primară a nervului optic. Incidența sa este de aproximativ 2,4% din tumorile orbitale. Histopatologic este astrocitom pilocitic juvenil. Apare în primii ani de viață, are dezvoltare lentă, cu perioade de stagnare, uneori foarte lungi, care pot fi urmate de creştere rapidă. Clinic produce exoftalmie axială unilaterală, atrofie optică şi pierderea vederii. Poate prezenta extensie intracraniană prin canalul optic, în formele foarte grave, cu invadare secundară a chiasmei optice. Lărgeşte orbita osoasă şi poate produce lărgirea caracteristică a canalului optic. Tratament: observație clinică şi neuroimagistică la formele stagnante, ablare chirurgicală în cazul glioamelor cu tendință de creştere şi extensie intracraniană, urmată de radioterapie. Formele extinse la chiasma optică sunt considerate depăşite chirurugical şi beneficiază de tratament oncologic, radioterapie. În aceste forme prognosticul este rezervat.

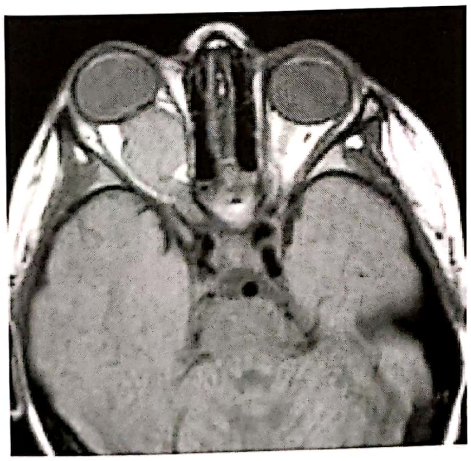

Figura 14.23. N.A. 6 ani. RMN axial. T1 TU izointensă retrobulbară dreaptă.

NEUROBLASTOMUL

Reprezintă 0,4–2% din tumorile maligne ale copilului. Este cea mai frecventă metastază intraorbitală la copil. Tumora de origine este la nivelul glandelor suprarenale. Starea generală a copilului este, de regulă, alterată. Clinic, prezintă exoftalmie cu dezvoltare rapidă, chemosis, hemoragie conjunctivală şi palpebrală. Tratament: se recomandă tratament oncologic, chimioterapie, radioterapie. Prognosticul este sever.

TUMORI INTRAORBITALE LA ADULT

Patologia tumorală intraorbitală a adultului este mult diferită de a copilului. Cele mai frevente tumori intraorbitale primare sunt tumorile vasculare (hemangiomul cavernos, limfangiomul, hemangiolimfangiomul), tumorile limfoide, tumorile neurogene (neurofibromul, schwannomul, neurofibrosarcomul), meningiomul, gliomul de nerv optic), tumorile mezenchimale (fibromul, fibrosarcomul), tumorile osoase şi cartilaginoase (osteom, sarcom osteogenetic, condrom, condrosarcom, displazia fibroasă, chist osos anevrismal), mezenchimale (lipom, liposarcom), carcinoame (spinocelular, adenoid chistic, adenocarcinom, bazocelular, sebaceu). Tumorile intraorbitale secundare mai frecvente sunt – carcinoamele spinocelulare sau nediferențiate, extinse în orbită de la sinusurile paranazale, epitelioamele bazocelulare cu originea în orbita anterioară, meningioamele sau tumorile maligne extinse de la neurocraniu, sarcoamele cu extindere de la fosa temporală sau infratemporală. Se întâlnesc tumori metastatice, predominant cu punct de plecare adenocarcinoame mamare sau gastrice, pulmonare sau boli limfoproliferative. O categorie specială reprezintă tumorile glandei şi căilor lacrimale. Caracteristice adultului sunt pseudotumorile intraorbitale inflamatorii nespecifice.

HEMANGIOMUL CAVERNOS

Histopatologic este hemangioendoteliom benign. Se numără printre cele mai frecvente trei tipuri de tumori primare ale adultului, frecvența sa medie este apreciată la 4,7% [34]. Clinic se manifestă prin exoftalmie unilaterală, dislocarea globului ocular şi scăderea acuității vizuale. Evoluția este

Scanned with OKEN Scanner

lent progresivă, dar se poate exacerba în graviditate. Tratamentul de elecție este chirurgical, prin ablarea completă a tumorii. Prognosticul, după ablare totală, este favorabil [35, 36].

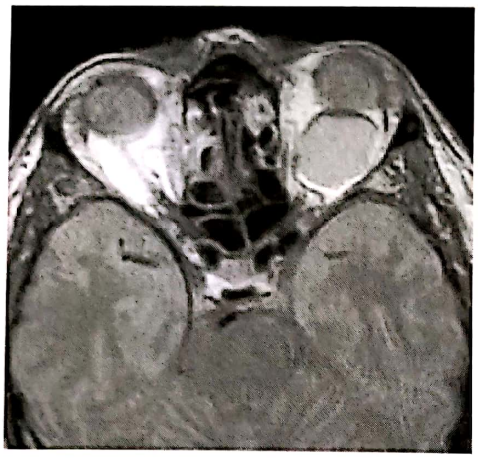

Figura 14.24. M.M. 42 ani. RMN T1 fără contrast. TU izodensă, bine delimitată.

GLIOMUL DE NERV OPTIC

Histopatologic este astrocitom, de regulă anaplastic, al căilor vizuale [37, 38]. Incidența sa medie este de 3,1%. Spre deosebire de evoluția benignă la copil, la adult există forme agresive, cu evoluție rapidă, gravă şi final infaust, chiar sub tratament. De regulă apare bilateral. Clinic se manifestă prin scăderea rapidă a acuității vizuale până la cecitate, defect de câmp vizual şi edem papilar. Tratamentul este combinat chirurugical – biopsie sau ablare parțială a tumorii, radioterapie şi chimioterapie. Toate au valoare relativ limitată. Prognosticul este foarte grav, supraviețuirea medie de 1–2 ani [39].

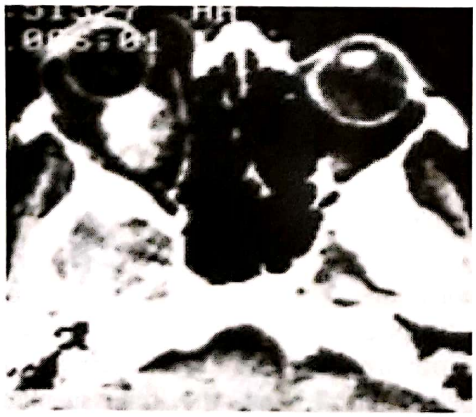

Figura 14.25. D.M. 56 ani. CT scan axial fără contrast. TU retrobulbară dreaptă, spontan hiperdensă.

MENINGIOMUL DE NERV OPTIC

Are originea în celule arahnoidiene ale tecii durale a nervului optic, de regulă cu ataşament dural. Reprezintă în medie 3,9% din tumorile orbitale [40, 41]. Se descriu meningiome localizate în orbită, în canalul optic, cu sau fără extindere intracraniană. Clinic se manifestă prin exoftalmie, scăderea unilaterală progresivă a acuității vizuale, ptoză palpebrală, diplopie. Pot apare pierderi tranzitorii de vedere. Obiectiv se constată triada: pierderea vederii, atrofie optică şi shunturi optociliare. Meningioamele intraorbitale „en plaque" determină hiperostoză adiacentă. Tratamentul este diferit în funcție de gradul de interesare a vederii. Dacă acuitatea vizuală este normală, se recomandă observație clinică riguroasă. În cazul scăderii vederii se aplică radioterapie convențională. Tratamentul chirurgical se recomandă în cazurile de cecitate unilaterală, localizări intracanaliculare sau extensie intracraniană. Se recomandă ablarea tumorii cu păstrarea globului ocular. În cazurile de extensie intracraniană, se indică ablarea nervului optic împreună cu tumora. Radioterapie convențională se indică în caz de ablare incompletă sau recidive tumorale. Chimioterapia este rezervată pentru cazurile depăşite chirurugical sau cele cu extensie intracraniană. Meningioamele intraorbitale secundare, cu origine intracraniană, se operează în mai mulți timpi operatori – rezecția tumorii intracraniene, rezecția tumorii intraorbitale, urmată de reconstrucția etajului anterior al bazei de craniu. Prognosticul diferă în funcție de stadiul de evoluție al tumorii.

LIMFOMUL INTRAORBITAL

Este printre cele mai frecvente tumori tumori intraorbitale la adult, în jur de 40 de ani, aproximativ 5,2–7,1% din tumorile orbitale [42]. Peste 25% se dezvoltă bilateral. Poate fi intraorbital primar, multifocal sau secundar. Limfoamele maligne intraorbitale primare sunt formate în principal din limfocite mici sau intermediare difuze. Principalele semne clinice sunt tumefierea palpebrală superioară cu edem palpebral, ptoza palpebrală cu îngustarea fantei palpebrale, exoftalmie unilaterală neaxială, dislocarea globului ocular, tumora vizibilă subconjunctival, ochi roşu, senzație de corp străin. Scăderea acuității vizuale apare mai tardiv, în localizările posterioare apicale. Pacienții necesită evaluare

Scanned with OKEN Scanner

oncologică pentru stadializare corectă şi stabilirea gradului de extindere a bolii. Tratament: principalul mijloc de tratament este radioterapia pentru formele localizate intraorbital primar. Se mai utilizează, de la caz la caz, radioterapie asociată cu chimioterapie, imunoterapie cu antigeni monoclonali, corticoterapie sau tratament chirurgical. De tratament chirurgical pot beneficia formele cu complicaţii oculoorbitale. Se recomandă decom-presiune orbitală cu rezecţie subtotală a tumorii, întotdeauna ca anexă a tratamentului oncologic. Prognosticul este foarte bun pentru formele localizate intra-orbital, mai rezervat în cazurile diseminate [43].

Figura 14.26. C.V. 45 ani. RMN axial T2. Limfom malign orbita dreaptă.

CARCINOMUL SPINOCELULAR INTRA-ORBITAL SECUNDAR

Este considerat în multe statistici cea mai frecventă tumoră intra-orbitală secundară malignă [44]. Are ca punct de plecare principal, sinusurile paranazale. Poate avea originea şi în orbita anterioară, conjunctiva epibulbară, aparatul lacrimal sau regiunea nazofaringiană. Se poate manifesta prin exoftalmie unilaterală progresivă, dureroasă, cu chemosis şi hemoragie conjunctivală, mimând o tumoră intra-orbitaă primară. La aceste semne se pot adăuga, în funcţie de locul de origine, rinoree, epistaxis, nas înfundat, edem facial şi palpebral inferior, leziune cutanată palpebrală superioară sau inferioară, carunculară sau de sac lacrimal, conjunctival epibulbar. Globul ocular este dislocat. Apar tulburări de sensibilitate sub forma de parestezii pe teritoriul trigemenului, edem papilar sau paloare papilară, oftalmoplegie, tulburări severe de acuitate vizuală. Evoluţia este cu agravare progresivă. Tratament: multă vreme s-a conisiderat că tratamentul de elecţie este ablarea cât mai radicală a tumorii de origine prin etmoidectomie şi/sau maxilectomie asociată cu exenteraţie extinsă sau orbitectomie. Chirurgia actuală consideră că în situaţiile în care periorbita nu este distrusă, globul ocular şi conţinutul orbitei se pot păstra, sau se poate face doar exenteraţie limitată. Tratamentul chirurgical poate fi asociat cu radioterapie convenţională. Brahiterapia cu Radiu radioactiv este contestată de mai mulţi autori. Prognosticul este foarte sever.

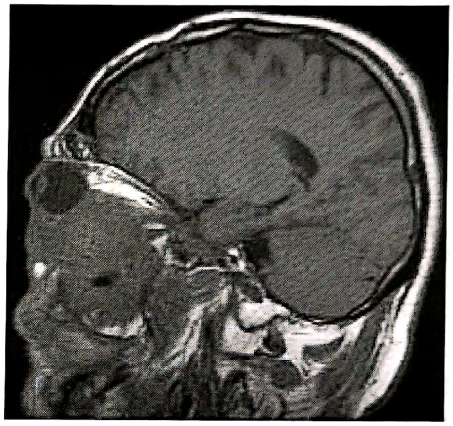

Figura 14.27. P.I. 53 ani. RMN sagital T2. Extensie masivă a tumorii din sinusul maxilar în orbită, cu invadarea periorbitei.

CARCINOMUL BAZOCELULAR INTRA-ORBITAL SECUNDAR

Se manifestă ca o tumoră extrem de polimorfă. Are origine la nivelul tegumentelor palpebrale, nazale, regiunii faciale superioare. Se poate extinde progresiv în orbită. Tumora locală este nedureroasă, fie netedă şi lucioasă, fie exulcerată cu margini elevate. De regulă, bonavul supotă mai multe operaţii până la extinderea în orbită. Evoluţia tumorii este lentă şi îndelungată. Pătrunderea în orbită este progresivă, nedureroasă duce la fixarea tumorii ulcerate la marginile orbitei sau la orbita osoasă, apoi înglobează şi fixează elementele intraorbitale. Tratamentul de elecţie este chirurgical. În cazurile cu extindere intra-orbitală redusă se poate tenta exenteraţie parţială, cu risc real de recidivă tumorală post-operatorie. În cazurile în care este interesat peretele orbital inferior se recomandă exenteraţie

Scanned with OKEN Scanner

de orbită şi maxilectomie. În cazurile de interesare a peretelui orbital superior se recomandă orbitectomie cu craniectomie frontală urmată de reconstrucţie per primam a defectului osos. În cazurile în care chirurgia nu este indicată, se poate apela la radioterapie convenţională, chimioterapie locală sau generală, terapie fotodinamică, injectare intratumorală de alfa 2 interferon recombinat.

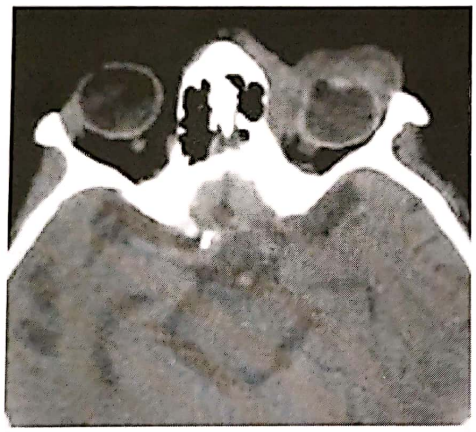

Figura 14.28. D.A. 81 ani. CT scan axial fără contrast. Umora uşor hiperdensă, cu invadare orbitală masivă şi deformarea globului ocular.

METASTAZELE INTRA-ORBITALE

Sunt tumori intraorbitale plecate de la tumori situate la distanţă, metastazate în orbită pe cale hematogenă. Tumorile primare care dau cel mai frecvent metastaze intraorbitale sunt: adenocarcinomul mamar, carcinoamele pulmonare, carcinomul gastric, carcinomul de prostată [44]. Uneori, manifestările orbitooculare pot fi primele care apar, urmate apoi de semne clinice date de tumora primară. De regulă, metastazele intraorbitale apar la pacienţi cu neoplasm cunoscut. Principalele semne de manifestare clinică a metastazelor intraorbitale sunt durerea orbitală, diplopia, exoftalmia uni sau bilaterală dureroasă, enoftalmia, ptoza palpebrală superioară, tulburările de motilitate oculară, chemosisul conjunctival, hemoragiile conjunctivale, formaţiunea tumorală vizibilă sau palpabilă în orbită. Scăderea acuităţii vizuale şi edemul palpebral apar în cazul metastazelor posterioare sau apicale. Tratamentul de elecţie este radioterapia eventual asociată cu chimioterapie şi terapie hormonală, în cazurile de metastază de carcinom mamar. Tratamentul chirurgical, respectiv exenteraţia totală, se recomandă în durerile orbitale majore.

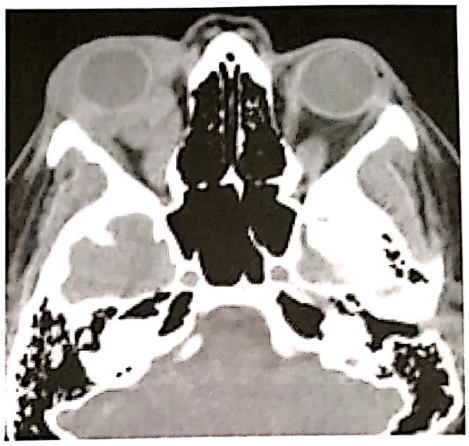

Figura 14.29. S.M. CT scan axial. Tumora infiltrativă izodensă. Metastază de carcinom mamar.

TUMORILE GLANDEI LACRIMALE

Sunt tumori destul de frecvent întâlnite în practica medicală. Se pot clasifica în tumori benigne şi maligne.

Tumorile benigne ale glandei lacrimale

Adenomul pleiomorf de glandă lacrimală

Cea mai frecventă tumoră benignă a glandei lacrimale, interesează de regulă porţiunea orbitală a glandei. Determină osteoliza lojei glandei lacrimale, fără distrucţii osoase mari. Se poate maligniza în proporţie semnificativă, de la 10 la 20%.

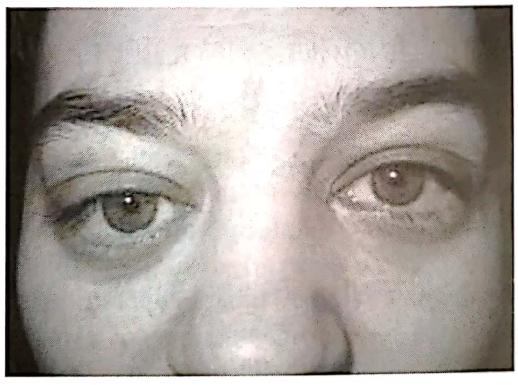

Figura 14.30. Adenom pleiomorf glanda lacrimală dreaptă. Glob ocular drept dislocat inferomedial, exoftalmie minimă OD. C.V. 45, F.

Tratamentul recomandat este chirurgical agresiv, constă din rezecţia totală a tumorii prin orbitotomie laterală. Nu se recomandă biopsie preoperatorie. În cazurile de rezecţii subtotale se constată recidive la aproximativ o treime din cazuri.

Scanned with OKEN Scanner

Tumori mult mai rare al glandei lacrimale sunt: mioepiteliomul, oncocitomul, hemangiomul cavernos de glandă lacrimală sau chistul dermoid de glandă lacrimală. Literatura de specialitate cuprinde prezentări de cazuri izolate din tumorile mai sus enumerate.

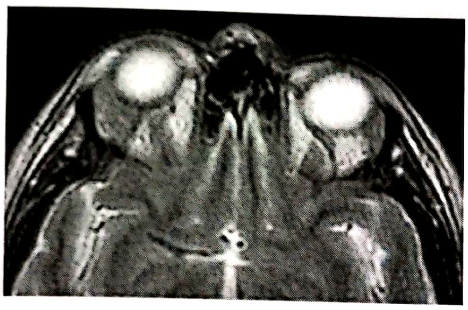

Figura 14.31. RMN-axial T2; Tumora mixtă de glandă lacrimală. Adenom pleiomorf. Tumora hipointensă în loja glandei lacrimale drepte C.V. 45, F.

Tumorile maligne ale glandei lacrimale

Carcinomul adenoid chistic

Cea mai frecventă tumoră malignă a glandei lacrimale, având şi prognosticul cel mai rezervat. Afectează bolnavii de vârstă mai tânără decât adenocarcinomul primar. Tumora are tendinţă de distrugere a glandei, a peretelui osos al lojei glandei lacrimale şi formează calcificări intratumorale.

Tratamentul recomandat este discutat şi la ora actuală. Cela mai bune rezultate s-au obţinut prin rezecţie în bloc a tumorii urmată de tratament oncologic radioterapic.

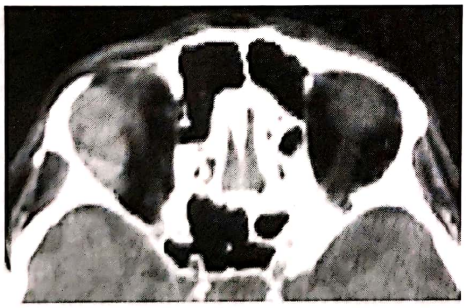

Figura 14.32. CT-scan orbital. Carcinom adenoid chistic orbita stângă. Tumora slab hiperdensă, eroziune osoasă a arcadei supraorbitale stângi.

Adenocarcinom primar de glandă lacrimală şi adenocarcinomul pleiomorf

Sunt termeni utilizaţi pentru desemnarea carcinomului de glandă lacrimală, apărut prin malignizarea adenomului pleiomorf. Dacă malignizarea apare în cazul unui adenom pleiomorf, termenul utilizat este de adenocarcinom pleiomorf. Dacă malignizarea apare pe fondul unui adenom nediagnosticat anterior, se consideră adenocarcinom primar sau *de novo*.

Apare rar sub 30 de ani, are efect distructiv asupra osului subiacent. Calcificări intratumorale frecvente.

Carcinomul mucoepidermoid

Tumoră malignă rară a glandei lacrimale, fiind mult mai frecvent întâlnită la glandele salivare. În funcţie de evoluţie, de descriu două variante, respectiv cu grad redus de malignitate şi cu grad crescut de malignitate.

Carcinomul spinocelular şi de glandă sebacee

Carcinomul spinocelular şi de glandă sebacee sunt tumori maligne rare, prezentate doar cazuri izolate în statisticile mari din literatură.

TUMORI INTRAORBITALE COMUNE LA COPIL ŞI ADULT

O serie de tumori intraorbitale primare se pot întâlni cu frecvenţă apropiată atât la copil cât şi la adult. Din această categorie fac parte – tumorile disembrioplazice, hamangiomul cavernos, neurofibromul, neurilemomul sau limfoamele maligne [45, 46].

TUMORI ORBITALE LA VÂRSTA A TREIA

La vârsta de peste 60 de ani se constată predominenţa netă a tumorilor intraorbitale maligne. Tumorile intraorbitale primare sunt dominate de limfoamele maligne. Dintre tumorile intraorbitale secundare predomină carcinoamele nediferenţiate sau spinocelulare. Tumorile metastatice sunt mai frecvent întâlnite decât la adultul tânăr.

DIAGNOSTICUL DIFERENŢIAL ÎN TUMORILE ORBITALE

Diagnosticul diferenţial al tumorilor de orbită se face cu mai multe categorii de procese expansive care pot interesa această regiune [47].

Scanned with OKEN Scanner

AFECȚIUNI VASCULARE ORBITALE ȘI PERIORBITALE

a. varice intraorbitale primare: elemente de diferențiere sunt exoftalmia intermitentă, hemoragiile conjunctivale, angiectazii conjunctivale, varice se evidențiază pe CT sau ecografie de orbită, angiografia RMN sau flebografie

b. malformații vasculare introrbitale și intracraniene: elemente de diferențiere sunt exoftalmia pulsatilă, acută, hemoragii conjunctivale după exoftalmie, angiografia carotidiană, angiografia RMN care evidențiază malformația.

c. fistula carotidocavernoasă: elemente de diferențiere sunt debutul acut, exoftalmia uni sau bilaterală, suflul temporal sincron cu pulsul, angiografia caroidiană și angiografia RMN ce evidențiază fistula.

INFECȚII SPECIFICE

TBC intraorbital, este rar întâlnit. Elemente de diferențiere sunt leziunea cutanată perioculară tuberculoasă, evoluția lentă cu pătrundere în orbita anterioară și medie, IDR la tuberculină pozitivă, răspuns la tratament tuberculostatic.

INFECȚII ACUTE NESPECIFICE

Infecții bacteriene predominant stafilococice, streptococice, cu coli sau proteus. Elemente de diferențiere sunt: sindromul inflamator acut, evoluția în mai multe stadii – celulită, abces extraperiostal, abces neincapsulat, abces incapsulat. Prezintă exoftalmie mare, dureroasă, oftalmoplegie, secreție conjunctivală cu puroi

INFECȚII ORBITALE FUNGICE

Mucormicoza. Infecție fungică gravă. Elemente de diferențiere sunt: terenul diabetic greu controlabil, scăderea imunității, originea la nivelul cavității nazale sau sinusurilor paranazale

BOLI PARAZITARE INTRAORBITALE

Chistul hidatic intraorbital. Poate fi primar sau secundar. Elemente de diferențiere sunt: exoftalmia lentă, contextul epidemiologic, IDR Cassoni pozitivă.

HEMATOMUL INTRAORBITAL POST-TRAUMATIC

Elemente de diferențiere sunt: traumatismul orbital premergător, exoftalmia acută dureroasă, hemoragia, chemosisul conjunctival, echimoza periorbitală, edemul palpebral.

BOLI DE SISTEM CU DETERMINARE INTRAORBITALĂ

Sarcoidoza. Elemente de diferențiere sunt: tendința de extensie în canalul optic și intracranian.

ORBITOPATIA TIROIDIANĂ GRAVES

Elemente de diferențiere sunt: exoftalmia bilaterală, îngroșarea simetrică a mm. extrinseci ai globilor oculari, drept medial, inferior, superior, cu respectarea inserției lor, examinarea radioizotopică cu iod radioactiv, dozarea hormonilor tiroidieni.

TRATAMENTUL TUMORILOR ORBITALE – PRINCIPII GENERALE

Tratamentul actual al tumorilor orbitale este multidisciplinar, asigurat de echipe formate din diferite specialități, constituite pentru fiecare caz în parte [48]. Principalele deziderate, în cazul tumorilor benigne, sunt păstrarea funcției vizuale, păstrarea globului ocular, asigurarea unui aspect estetic post-operator optim. În cazul tumorilor maligne agresive, pe prim plan revine salvarea vieții, asigurarea supraviețuirii maxime posibile, reintegrarea socială a pacientului. O parte din tumorile orbitale necesită supraveghere și observație clinică, prevenirea și tratamentul complicațiilor – hemangiomul capilar, gliomul de nerv optic etc. O altă categorie, cu caracter predominant inflamator, se tratează conservativ, cu antiinflamtorii nesteroide sau steroide – pseudotumorile inflamatorii. Tumorile circumscrise, relativ bine delimitate beneficiază de tratament chirurgical, rezecție chirurgicală totală – hemangiomul cavernos, chistele dermoide, teratoamele, scwannoamele. Tumorile histiocitice, leucemiile și limfoamele sunt tratate în principal hematologic [49]. În cazul tumorilor difuze, slab delimitate, tratamentul chirurgical prin ablare subtotală, decompresiune sau biopsie este asociat cu readioterapie

Scanned with OKEN Scanner

sau/şi chimioterapie – meningioame, meningosarcoame, epitelioame, carcinoame. O serie de tumori maligne necesită tratament oncologic, chimoiterapie, radioterapie – rabdomiosarcomul, retinoblastomul, o serie de metastaze intraorbitale, tumorile depăşite chirurgical. Tumorile intraorbitale secundare necesită intervenţii chirurgicale largi, uneori mutilante, urmare de reconstrucţie plastică apoi chimioterapie şi radioterapie [50].

TRATAMENTUL CHIRURGICAL OFTALMOLOGIC AL TUMORILOR ORBITALE

Din multitudinea de tehnici de tratament chirurgical am grupat sub termenul de „aborduri oftalmologice" acele aborduri care pot fi efectuate în departament de oftalmologie, de către medicul oftalmolog special pregătit pentru aceste intervenţii.

Abordurile oftalmologice pentru tumori intraorbitale se adresează în principiu tumorilor de dimensiuni mici sau medii, situate în orbita anterioară, eventual cu extindere minimă la ivelul orbitei medii [51, 52].

Căile principale de acces chirurgical sunt cele anterioare, în care accesul în orbită se realizează prin incizii la nivelul bazei orbitei. Pătrunderea în orbită se face de-a lungul marginilor aceluia (de aceea sunt denumite şi orbitotomii), iar disecţia chirurgicală a tumorii presupune deschiderea sepului orbital sau pătrunderea în spaţiul extraperiostal [53].

O categorie deosebită a oftalmologice pentru tumori orbitale o reprezintă exenteraţiile de orbită. [54].

ABORDURI CHIRURGICALE ANTERIOARE

CLASIFICAREA ABORDURILOR CHIRURGICALE ANTERIOARE

Abordurile anterioare ale orbitei, sau orbitotomiile anterioare se clasifică în funcţie de natura ţesuturilor incizate în trei categorii principale:
- aborduri transcutanate transseptale
- aborduri transcutanate extraperiostale
- aborduri transconjuncivale.

INDICAŢII

Indicaţiile generale ale abordului anterior al orbitei sunt:
- procese expansive intraorbitale de dimensiuni mici sau medii
- localizarea tumorii în orbita anterioară
- de regulă tumorile bine delimitate sau chistice.

CONTRAINDICAŢII

Aborduri anterioare nu se indică în cazurile de:
- tumori intraorbitale posterioare, profunde, apicale
- tumorile cu aspect infiltrativ
- tumorile extinse, de mari dimensiuni.

INCIZII PENTRU ABORDURI ANTERIOARE ÎN TUMORILE ORBITALE

Abordurile anterioare transcutanate transseptale

Permit pătrunderea în orbită prin secţionarea septului orbital. Chirurgul are acces la orbita anterioară, pentru biopsie sau ablarea tumorii.

Principalele tipuri de incizie transseptală sunt:
- incizia supraciliară
- incizia transciliară
- incizia prin şanţul palpebral superior
- incizia subciliară palpebrală inferioară
- incizia prin şanţul palpebral inferior
- incizia transseptală inferioară
- cantotomia laterală – Berke.

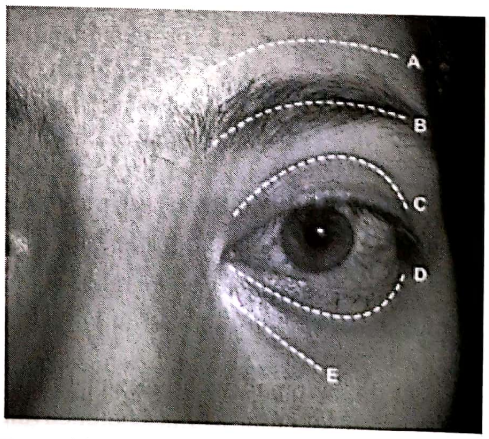

Figura 14.33. Reprezentarea schematică a inciziilor anterioare transcutanate transseptale: A – incizia supraciliară, B – incizia transciliară, C – incizia prin şanţul palpebral superior, D – incizia subciliară palpebrală inferioară, E – incizia transseptală inferioară.

Scanned with OKEN Scanner

Abordurile anterioare extraperiostale

Permit accesul chirurgical la spațiul chirurgical periferic, în toate cadranele orbitei.

Principalele tipuri de incizie pentru abordul orbital anterior extraperiostal sunt:

– incizia superioară – laterală și medială
– incizia laterală
– incizia medială
– incizia inferioară.

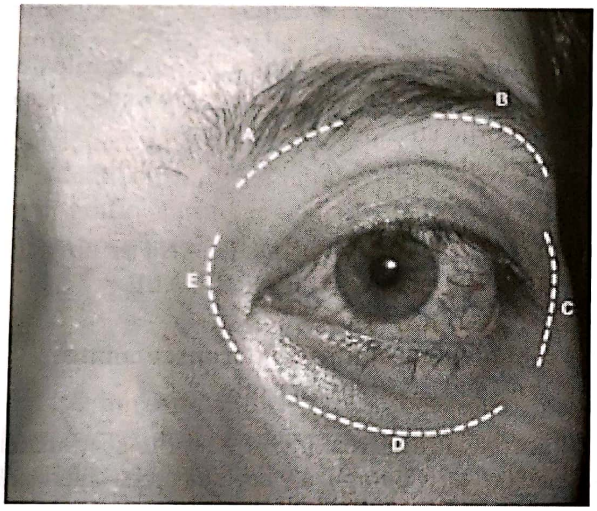

Figura 14.34. Reprezentarea schematică a inciziilor anterioare extraperiostale: A, B – incizii superioare, C – incizia laterală, D – incizia inferioară, E – incizia medială.

După incizia tegumentelor se secționează periostul, se decolează de pe os și se pătrunde în orbită de-a lungul marginilor acesteia. În cazul inciziilor superioare se va acorda atenție mare m. ridicător al pleoapei superioare și n. frontal. În cazul inciziei mediale trebuie protejată trohleea m. oblic superior precum și sacul lacrimal. Inciziile în cadran inferior se pot însoți de hemoragii abundente din a. suborbitală și ramurile acesteia.

Aborduri anterioare transconjunctivale

Sunt aborduri oftalmologice prin excelență. Presupun incizia conjunctivei, paralel cu limbul sclerocorneean, în cadran medial sau lateral, câțiva milimetri de acesta.

În funcție de cadranul globului ocular la nivelul căruia se intervine, abordurile transconjunctivale pot:

– aborduri transconjunctivale mediale
– aborduri transconjunctivale laterale.

După deschiderea conjunctivei se decolează conjunctiva bulbară, de identifică m. drept lateral sau medial care este depărtat superior sau inferior și se deschide astfel calea de pătrundere în spațiul intraconal.

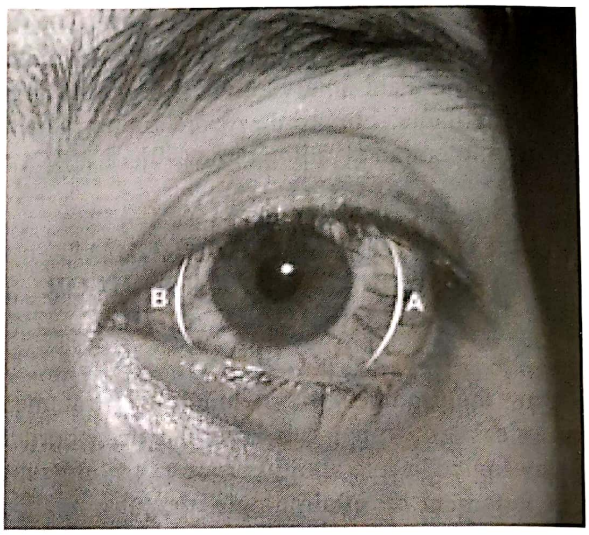

Figura 14.35. Reprezentarea schematică a inciziilor transconjunctivale: A – incizia transconjunctivală laterală, B – incizia transconjunctivală medială.

RECOMANDĂRI TEHNICE

Disecția țesuturilor se face cu blândețe, de-a lungul fibrelor musculare, cu instrument bont. Pentru secțiunea septului orbital se utilizează instrumente cu vârful ascuțit. Se evită compresiunea globului ocular și traumatizarea m. ridicător al pleoapei superioare și mușchii extrinseci ai globului ocular.

După ablarea tumorii se recomandă hemostază atentă, prin electrocoagulare bipolară și tamponament atent pentru prevenirea hemoragiei intraorbitale.

Plaga se suturează în planuri anatomice prin tehnică microchirurgicală.

COMPLICAȚII ÎN ORBITOTOMIILE ANTERIOARE

Complicații imediate mai frecvent întâlnite sunt: hemoragiile palpebrale sau conjunctivale post-operatorii, edemul periorbital masiv, chemosisul, midriaza unilaterală fixă, diplopia, diminuare sau abolirea ipsilaterală a vederii.

Complicații tardive semnalate – supurația plăgii operatorii, cicatrici vicioase, entropion sau ectropion, diplopia, tulburările de acuitate vizuală etc.

Scanned with OKEN Scanner

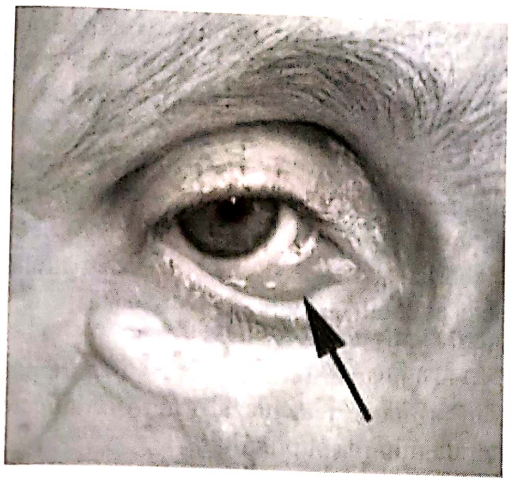

Figura 14.36. Gy.I. 54 ani. Ectropion la 30 de zile după carcinom bazocelular papebral inferior cu pătrundere intraorbitală dreaptă şi plastie cu lambou cutanat pediculat rotat.

EXENTERAŢIA DE ORBITĂ

Constă din îndepărtarea chirurgicală a conţinutului orbitei. Are două variante principale – exenteraţia orbitală subtotală şi exenteraţia orbitală totală [54].

EXENTERAŢIA ORBITALĂ SUBTOTALĂ

Păstrează tegumentele palpebrale superioare şi inferioare, importante pentru protezarea ulterioară.

EXENTERAŢIA ORBITALĂ TOTALĂ

Are ca scop îndepărtarea chirurgicală a tuturor elementelor anatomice din orbită, inclusiv a pleoapelor, tarsului superior şi inferior.

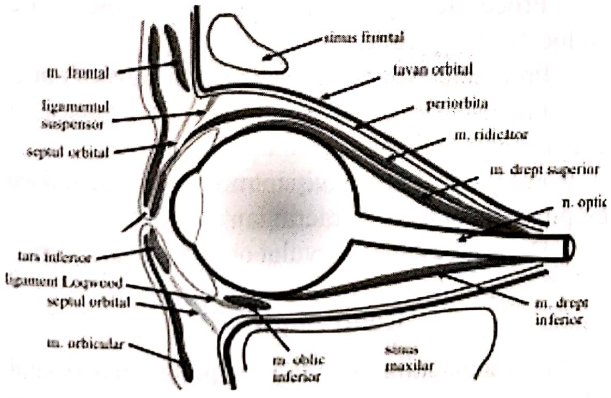

Figura 14.37. Secţiune sagitală prin orbită. Se observă principalele elemente anatomice intraorbitale.

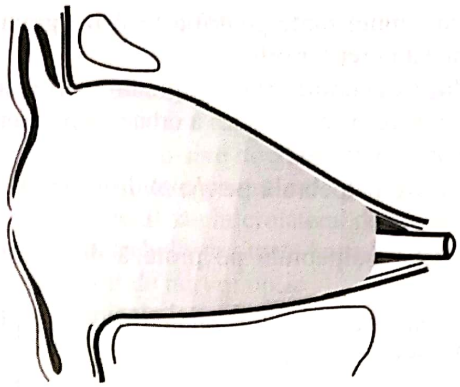

Figura 14.38. Secţiune sagitală prin orbită după exenteraţie subtotală. Se păstrează tegumentele palpebrale.

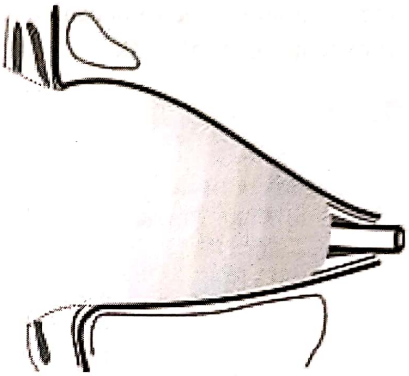

Figura 14.39. Secţiune sagitală prin orbită după exenteraţie totală. Se păstrează doar elementele din apexul orbitei, pentru prevenirea fistulei LCR cranioorbitale post-operatorii.

TEHNICA DE EXENTERAŢIE ORBITALĂ TOTALĂ

Preoperator se recomandă blefarorafie, dacă este permisă de condiţiile locale.

1. Incizia tegumentelor palpebrale la marginile orbitei, până la periost.

2. Se decolează periorbita de pe pereţii orbitei, cu atenţie mare la nivelul fisurii orbitale inferioare şi superioare, unde prezintă aderenţă crescută. Se face hemostază prinde electrocoagulare a a. etmoidale şi a. lacrimală. Se recomandă hemostaza a. oftalmice cu pensa hemostatică, dacă este posibil, după care se secţionează n. optic cu un foarfece curb, împreună cu elementele care în înconjoară la nivelul apexului orbitei. Se evacuează astfel în totalitate conţinutul orbitei, respectiv globul ocular, n. optic, elementele înconjurătoare şi procesul expansiv tumoral. Se efectuează hemostază la nivelul pereţilor orbitei prin tampoment prelungit, aplicare de ceară hemostatică şi electrocoagulare bipolară.

În cazul exenteraţiilor totale cu granulaţie spontană se aplică pansamente cu dezinfectante şi

Scanned with OKEN Scanner

Ele se pot împărți în contraindicații generale, locale și speciale.

– *Contraindicații generale.* Acest abord se contraindică la pacienții tarați sau la cei cu boli organice decompensate, insuficiențe de organ, până la compensarea acestora. Contraindicații generale sunt meningita, meningoencefalita, septicemia, sinusita, infecțiile acute ale căilor respiratorii superioare, până la vindecare.

– *Contraindicații locale.* Cele mai frecvente sunt infecțiile locale tegumentare – infecții, abcese, furunculi, celulite – sau procesele septice orbito-oculare – abcese sau celulite orbitale.

– *Contraindicații speciale.* Tumorile intraorbital primare maligne confirmate se evită să fie operate prin abord superior transfrontal. Ablarea tavanului orbitei poate favoriza extinderea intracraniană a tumorii.

Elemente de tehnică chirurgicală

Se efectuează un volet osteoplastic frontal unilateral. Se decomprimă dura mater prin PL, se pătrunde extradural pe tavanul orbitei care se ablează.

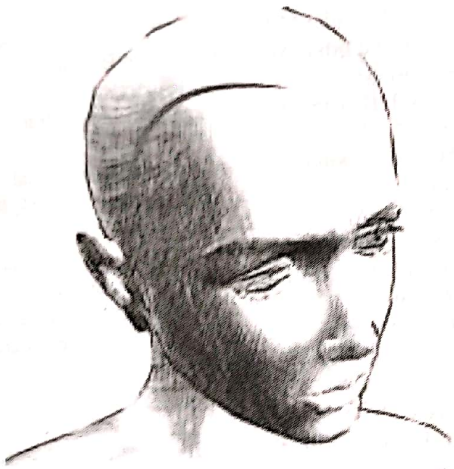

Figura 14.41. Linia de incizie hemicoronară pentru abord superior transfront.

Se pătrunde în spațiul extraperiostal superior apoi intraconal, prin spațiul intermuscular medial, lateral sau central.

ABORDUL LATERAL

Abordul lateral al orbitei este calea de pătrundere chirurgicală în orbită prin peretele orbital lateral.

INDICAȚII

Indicațiile generale ale abordului lateral al orbitei sunt:

– procesele expansive de glandă lacrimală
– tumorile orbitale posterioare și medii situate lateral, superolateral sau inferolateral de nervul optic
– tumorile retrobulbare situate lateral, superolateral sau inferolateral de nervul optic
– tumori apicale laterale
– tumori osoase frontozigomatice, temporale sau pterionale
– decompresiunea extraduralã a nervului optic intracanalicular.

CONTRAINDICAȚII

– Procesele expansive intraorbitale supraoptice cu extensie medială
– Tumorile de nerv optic
– Procesele expansive cu localizare inferioară față de nervul optic
– Procesele expansive cu localizare inferiomedială față de nervul optic
– Abordul proceselor expansive de vârf de orbită localizate superior medial sau inferior de nervul optic
– Abordul proceselor expansive de canal optic localizate medial, superior sau inferior
– Procesele expansive intraorbitale cu extensie intracraniană prin tavanul orbitei, prin canalul optic sau fisura orbitală superioară
– Procesele expansive intracraniene cu extensie intraorbitală posterioară secundară prin tavanul orbitei, canalul nervului optic sau prin fisura orbitală superioară.

Figura 14.42. Incizie cutanată în crosa de hochei Stallard.

Scanned with OKEN Scanner

unguente epitelizante pentru a favoriza granularea spontană a pereților orbitei.

Echipe operatorii pluridiciplinare permit soluții multiple de rezolvare plastică a orbitei după exenterate subtotală – cum ar fi

– plastie palpebrală pe *dynamic mesh* de Titan [55]

– plastie palpebrală pe proteză de exenterație subtotală.

În cazul exenterațiilor totale, rezolvarea plastică a orbitei poate presupune:

– plastie cu lambou frontal alunecat pe *dymanic mesh* de Titan

– proteze de material plastic pe rame de ochelari

– proteze mobile electromecanice complicate în cazuri excepționale [56, 57].

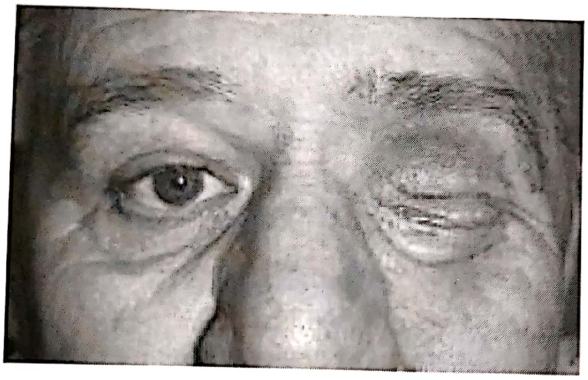

Figura 14.40. Aspect clinic la 30 zile post-operator după exenterație subtotală de orbită stângă cu plastie palpebrală pe *dynamic mesh*, pentru carcinom bazocelular gigant intraorbital.

TRATAMENTUL NEURO-CHIRURGICAL AL TUMORILOR ORBITALE

Cea mai mare parte din tumorile orbitale depășesc limitele de competență ale unei singure specialități, de exemplu oftalmologia, și presupun intervenția unei echipe multidisciplinare, special pregătite pentru acest tip de intervenții chirurgicale. Parte importantă a acestor echipe este medicul neurooftalmolog sau oftalmolog. Din acest motiv descriem generalități și despre aceste aborduri complexe.

ABORDURI SUPERIOARE

Abordurile superioare al orbitei reunesc totalitatea tehnicilor de abord chirurgical asupra orbitei, în care pătrunderea în orbită se realizează prin peretele superior al orbitei. În funcție de tipul de craniotomie utilizat, principalele aborduri superioare ale orbitei sunt

1. Abordul superior transfrontal – în care pătrunderea în orbită se realizează prin volet frontal unilateral
2. Abordul superior bifrontal – în care pătrunderea în abele cavități orbitale se realizează prin volet bifrontal
3. Abordul superior transciliar – în care pătrunderea în orbită se realizează printr-o craniectomie unilaterală minimă supraciliară
4. Abordul superior transfrontosinusal – în care pătrunderea în orbită se realizează prin sinusul frontal hipertrofiat

Dintre aceste tehnici descriem anumite elemente esențiale ale abordului superior transfrontal.

ABORDUL SUPERIOR TRANSFRONTAL

Abordul superior transfrontal al orbitei este tehnica chirurgicală care permite accesul la procesul patologic intraorbital pe calea unui volet frontal și depărtarea superioară a lobului frontal. Depărtarea lobului frontal se poate realiza fie extradural, după decolarea durei mater de pe tavanul orbitei și ridicarea lobului frontal împreună cu dura mater fie intradural, după deschiderea durei mater și decolarea ulterioară a acesteia de pe tavanul orbitei.

Indicații

– Procesele expansive intraorbitale primare cu localizare superioară sau medială față de nervul optic

– Procesele expansive intraorbitale posterioare cu localizare apicală

– Procesele expansive localizate în canalul optic

– Procesele expansive intraorbitale primare cu extensie intracraniană secundară

– Procesele expansive intraorbitale secundare cu punct de plecare intracranian

– Decompresiunea nervului optic în canalul optic.

Contraindicații

Contraindicațiile abordului superior transfrontal al orbitei sunt cele referitoare la o intervenție neurochirurgicală de durată și amploare mare.

Scanned with OKEN Scanner

Ele se pot împărți în contraindicații generale, locale și speciale.

– *Contraindicații generale*. Acest abord se contraindică la pacienții tarați sau la cei cu boli organice decompensate, insuficiențe de organ, până la compensarea acestora. Contraindicații generale sunt meningita, meningoencefalita, septicemia, sinusita, infecțiile acute ale căilor respiratorii superioare, până la vindecare.

– *Contraindicații locale*. Cele mai frecvente sunt infecțiile locale tegumentare – infecții, abcese, furunculi, celulite – sau procesele septice orbito-oculare – abcese sau celulite orbitale.

– *Contraindicații speciale*. Tumorile intraorbital primare maligne confirmate se evită să fie operate prin abord superior transfrontal. Ablarea tavanului orbitei poate favoriza extinderea intracraniană a tumorii.

Elemente de tehnică chirurgicală

Se efectuează un volet osteoplastic frontal unilateral. Se decomprimă dura mater prin PL, se pătrunde extradural pe tavanul orbitei care se ablează.

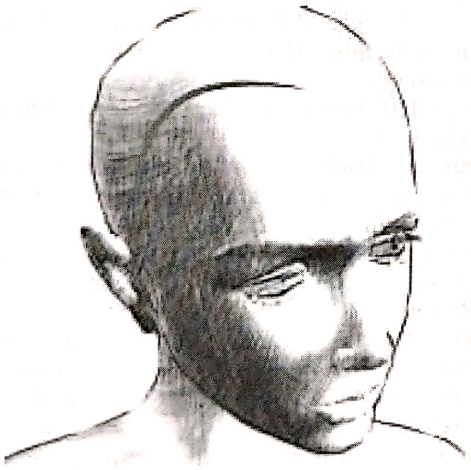

Figura 14.41. Linia de incizie hemicoronară pentru abord superior transfront.

Se pătrunde în spațiul extraperiostal superior apoi intraconal, prin spațiul intermuscular medial, lateral sau central.

ABORDUL LATERAL

Abordul lateral al orbitei este calea de pătrundere chirurgicală în orbită prin peretele orbital lateral.

INDICAȚII

Indicațiile generale ale abordului lateral al orbitei sunt:

– procesele expansive de glandă lacrimală
– tumorile orbitale posterioare și medii situate lateral, superolateral sau inferolateral de nervul optic
– tumorile retrobulbare situate lateral, superolateral sau inferolateral de nervul optic
– tumori apicale laterale
– tumori osoase frontozigomatice, temporale sau pterionale
– decompresiunea extradurală a nervului optic intracanalicular.

CONTRAINDICAȚII

– Procesele expansive intraorbitale supraoptice cu extensie medială
– Tumorile de nerv optic
– Procesele expansive cu localizare inferioară față de nervul optic
– Procesele expansive cu localizare inferiomedială față de nervul optic
– Abordul proceselor expansive de vârf de orbită localizate superior medial sau inferior de nervul optic
– Abordul proceselor expansive de canal optic localizate medial, superior sau inferior
– Procesele expansive intraorbitale cu extensie intracraniană prin tavanul orbitei, prin canalul optic sau fisura orbitală superioară
– Procesele expansive intracraniene cu extensie intraorbitală posterioară secundară prin tavanul orbitei, canalul nervului optic sau prin fisura orbitală superioară.

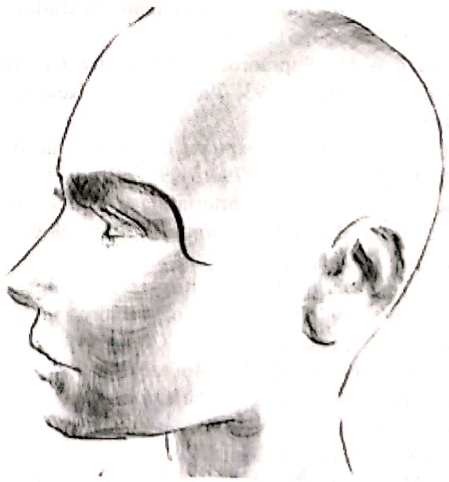

Figura 14.42. Incizie cutanată în crosa de hochei Stallard.

Scanned with OKEN Scanner

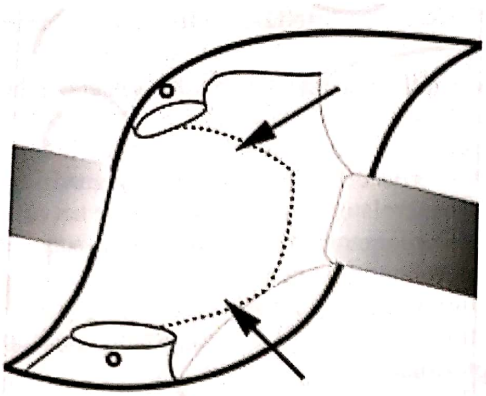

Figura 14.43. Ridicarea arcadei frontozigomatice. Periorbita laterală care se deschide.

BIBLIOGRAFIE

1. Stallard H.B., Surgery of the orbit, Ann. R. Coll. Surg. Engl., 1968, 43: 125–34.
2. Orgul S., Cioffi G.A., Embryology, Anatomy and histology of the optic nerve vasculature, J. Glauc., 1996, 5: 285–94.
3. Whitnall S.E. (ed.), The anatomy of human orbit, 2nd ed., London, Oxford University Press, 1932.
4. Natori Y., Rhoton A.L. Jr., Microsurgical anatomy of the superior orbital fissure, Neurosurgery, 1995, 36: 762–75.
5. Chung M.S., Kim H.J., Kang H.S., Chung I.H., Locational relationship of the supraorbital notch or foramen and infraorbital and mental foramina in Koreans, Acta. Anat. (Basel), 1995, 154: 162–6.
6. Bakunowicz-Lazarczyk A., Mariak Z., Stankiewicz A., Kita D., Surgery of orbital tumors with the Kronlein-Berke-Reese method in material from the Ophthalmology Clinics in Balystok, Br. J. Neurosurg., Aug., 1997, 11(4): 310–17.
7. Dandy W.E., Results following the transcranial operative attack on orbital tumours, Arch. Ophthalmol., 1941, 25: 191–216.
8. Berke R.N., A modified Kronlein operation, Arch. Ophthalmol., 1954, 51: 609.
9. Chadduck W.M., Supraorbital craniotomy, Comment on: J. Neurosurg., Oct., 1993, 79(4): 615–8; Neurochirurgie, 1990, 36(4): 225–33.
10. Wright J.E., Surgical exploration of the orbit, Trans. Ophthalmol. Soc. UK, 1979, (3)99: 238.
11. Szabo B., Vascularizaţia arterială a nervului optic. Teza de doctorat. Catedra de Anatomie şi Embriologie Umană, UMF „Iuliu Haţieganu, „Cluj Napoca, 1999.
12. Szabo I., Szabo B., Chirurgia tumorilor orbitale posterioare – noţiuni de tehnică chirurgicală, repere anatomice, Casa cărţii de Ştiinţă, Cluj Napoca, 2001.
13. Skadzien J., Olszewski E., Modrzejewski M., Tomik J., Paziewski E., Surgeries of the Orbit. Otolaryngol. Pol., 1996, 50(2): 125–9.
14. Slavin K.V., Dujovny M., Soeira G., Ausman J.I., Optic canal: Microanatomic study, Skull base surgery, 1994, 4: 136–144.
15. Popescu I. (sub redacţia), Tratat de chirurgie, Editura Academiei Române, Tumorile orbitale, cap. 14, 2007, p. 269–293.
16. Szabo B., Szabo I., Arterele segmentului intracranian al nervului optic. Zilele Universităţii de Medicină şi Farmacie Iuliu Haţieganu, Cluj Napoca, 1999, p. 19–23.
17. Szabo B., Szabo I., Classification of the arterial blood supply of the intracranial segment of the optic nerve. Bucovinsckii medicinii visnik, Ukrainskii naukovii jurnal, 2001, 8(3–5): 249–252.
18. Szabo I., Tratamentul chirurgical al tumorilor orbitale posterioare, Teză de doctorat. Catedra Oftalmologie, UMF „Iuliu Haţieganu", Cluj-Napoca, 2000.
19. Rootman J., Robertson W.D., Tumors. In: Rootman J., Disease of the Orbit, Philadelphia, JB Lippin-colt, 1988.
20. Rootman J., Diseases of the Orbit, A Multidisciplinary Approach, Philadelphia, JB Lippincott, 1988.
21. Youmans J.R., Neurological Surgery, Vol. IV, cap. 131; Henderson J.W., Campbell R.J., Farrow G.M., Garrity J., Orbital Tumors, 3rd edition, Raven Press, 1994.
22. Eggers H., Jakobiec F.A., Jones I.S., Optic nerve gliomas. In: Jones I.S., Jakobiec F.A. (eds.), Diseases of the Orbit, Hagerstown: Harper & Row, 1979.
23. Newman S.A., Jane J.A., Meningiomas of the optic nerve, orbit and anterior visual pathways. In: Al-Mefty O. (ed.), Meningiomas, New York: Raven Press, 1991.
24. Azar-Kia B., Naheedy M.H., Elias D.A. *et al.*, Optic nerve tumors: Role of magnetic resonance imaging and computed tomography, Radiol. Clin. North. Am., 1987, 25: 561–7.
25. Bisulli F., Foschini M.P., Dallera P., Gaist G., Expanding lesions of the orbit: Multicase review Pathologica, 1997; 89(3): 256–63.
26. Chong V.F.H, The orbits in cancer Imaging. 2006; 6(Spec No A): 27–31.
27. Wilbur A.C., Dobben G.D., Linder B., Paraorbital tumors and tumor-like conditions: Role of CT and MRI, Radiol. Clin. North. Am., 1987, 25: 631–9.
28. Szabo I., Chiriciuc M.A., Popiţă V., Guttman T., Tudosescu A., Hodorog A., Paşca V., Congresul Naţional de Radiologie, Cluj Napoca, 1998; Metodă de analiză digitală color a imaginilor CT – scan cerebrale. Programul „CT grey to color" pentru Windows 95.
29. The Brain SCAN XL Radiosurgery System, Brain LAB GmbH VHS, 1998.
30. Nam Ju Kim, Ho Kyung Choung, Sang In Khwarg, Management of Dermoid Tumor in the Medial Canthal Area, Korean J. Ophthalmol., September, 2009, 23(3): 204–206.
31. Katz S.E., Rootman J., Vangveeravong S., Graeb D., Combined venous lymphatic malformations of the orbit (so-called lymphangiomas). Association with noncontiguous intracranial vascular anomalies. Department of Ophthalmology, Vancouver Hospital & Health Sciences Centre, University of British Columbia, Canada Arch. Pediatr., Sep., 1997, 4(9): 896–9.
32. Eshaghian J., Anderson R.L., Sinus involvement in infla mmatory orbital pseudotumor, Arch. Ophthalmol., 1981, 99: 627.
33. Fakadej A., Boynton J.R., Juvenile ossifying fibroma of the orbit, Surv. Ophthalmol., 1996, Jul.-Aug., 41(1): 66–78.

Scanned with OKEN Scanner

34. Szabo I., Szabo B., Venous and arteriovenous malformations of the brain associated with intraorbital lymphangioma, Romanian Neurosurgery, 2001, (9): 22–6.
35. Szabo I., Pop R., Szabo B., Paşca V., Hemangiom cavenos intraorbital retrobulbar, Prezentare de caz, Clujul Medical, 1999, (3): 331–3.
36. Szabo I., Szabo B., Cavernous hemangiomas of the retrobulbar space of the posterior orbit, Romanian Neurosurgery, 2002, (10): 12–6.
37. Shields J.A., Incidence of orbital tumors and pseudotumors. In: Diagnosis and Management of Orbital Tumors, Philadelphia, WB Saunders, 1989.
38. Henderson J.W., Campbell R.J., Farrow G.M., Garrity J., Orbital Tumors, 3rd edition, Raven Press, 1994.
39. Nakajima T., Kumabe T., Jokura H., Yoshimoto T., Recurrent germinoma in the optic nerve: report of two cases, Neurosurgery, 2011, 48(1): 214–7.
40. Gabibov G., Blinkov S.M., Tcherekayev V.A., The management of optic nerve meningiomas and gliomas, J. Neurosurg., 1988, 68: 889–94.
41. Clark W.C., Theofilos C.S., Fleming J.C., Primary optic nerve sheath meningiomas. Report of nine cases, J. Neurosurg., 1989, 70: 37.
42. Issing P.R., Ruh S., Kloss A., Kuske M., Lenarz T., Diagnosis and therapy of lymphoid tumors of the orbits, HNO, Jul., 1997, 45: 7 545–50.
43. Flanders A.E., Espinosa G.A., Markiewicz G.A. *et al.*, Orbital lymphoma. Radiol. Clin. North. Am., 1986, 25: 601–09.
44. Henderson J.W., Farrow G.M., Metastatic carcinoma. In: Henderson J.W., Farrow G.M. (eds.), Orbital Tumors, 2nd ed., 1980, p. 451–471.
45. Lewis R.A., Gerson L.P., Axelson K.A. *et al.*, Von Recklinghausen neurofibromatosis II: Incidence of optic gliomata, Ophthalmology, 1984, 91: 929–34.
46. Margo C.E., Mulla Z.D., Malignant tumors of the orbit. Analysis of the Florida Cancer Registry, Ophthalmology, Jan., 1998, 105(1): 176–84.
47. Junfang Xian, Zhengyu Zhang, Zhenchang Wang, Jing Li, Bentao Yang, Qinghua Chen, Qinglin Chang, Liyan He Evaluation of MR imaging findings differentiating cavernous haemangiomas from schwannomas in the orbit, Eur. Radiol., September, 2010, 20(9): 2221–2228.
48. Rootman J., Kao S.C., Graeb D.A., Multidisciplinary approaches to complicated vascular lesions of the orbit, Klin. Monatsbl. Augenheilkd, Feb., 1989, 194(2): 97–100.
49. Jones B.R., Surgical approaches to the orbit, Trans. Ophthalmol. Soc. UK, 1970, 90: 269.
50. Housepian E.M., Intraorbital Tumors. In: Schmideck H.H., Sweet W.H. (eds.), Operative intraorbital techniques. Grune and Stratton, New York, Vol. 11, 1982.
51. Leone C.R., Surgical approaches to the orbit, Ophthalmology, 1979, (86): 930–48.
52. Leone C.R., Grove A.S., Lloyd W.C. *et al.*, Atlas of Orbital Surgery, Philadelphia: WB Saunders, 1992.
53. Kyong Jin Cho, Ji-Sun Paik, Suk-Woo Yang, Surgical Outcomes of Transconjunctival Anterior Orbitotomy for Intraconal Orbital Cavernous Hemangioma, Korean J. Ophthalmol., October, 2010, 24(5): 274–278.
54. Croce A., Moretti A., D'Agostino L., Zingariello P., Orbital exenteration in elderly patients: personal experience, Acta Otorhinolaryngol Ital., August, 2008, 28(4): 193–199.
55. Sekhar L.N., Sarma S., Morita A., Dural reconstruction with fascia, titanium mesh, and bone screws: technical note, Neurosurgery, Sep., 2001, 49(3): 749–51.
56. Hoffmann J., Orbital reconstruction with individually copy-milled ceramic implants., Plast. Reconstr. Surg. Mar., 1998, 101(3): 604–12.
57. Maroon J.C., Kennerdell J.S., Surgical approaches to the orbit. Indications and techniques, J. Neurosurg., 1984, (60): 1226–32.
58. Mafee M.F., Haik B.G., Lacrimal gland and fossa lesions: Role of computed tomography, Radiol. Clin. North. Am., 1987, (25): 767–72.

Scanned with OKEN Scanner

ISBN 978-973-27-2309-8
9 789732 721858
www.ear.ro

Scanned with OKEN Scanner